КЛАССИФИКАЦИЯ РИНИТОВ

ПО ПИСКУНОВУ

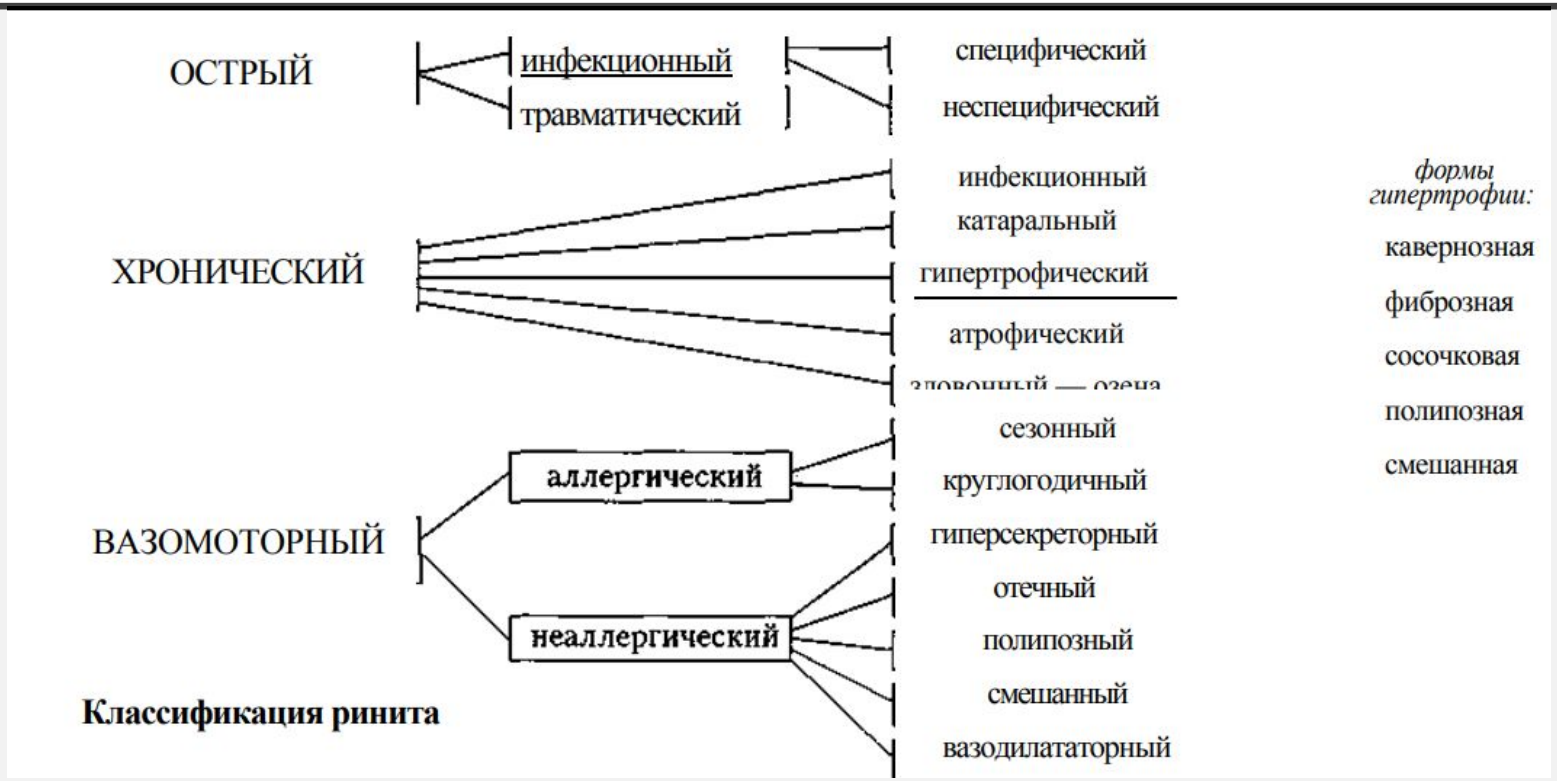

Классификация ринита

- Классификация была введена из-за необходимости формирования четкого дифференцированного диагноза и выбора советующей тактики лечения, чего предыдущая классификация дать не могла (В. И. Воячек, 1953; Л. Б. Дайняк, 1963; С. М. Компа-неец, 1949; Н. Д. Ходяков, 1963; Г. А. Фейгин, В. А. Насыров, 1994; P. Van Cauwenberge, 1978).
- Большая группа нозологических форм входила в раздел «другие» риниты.

- Специфические инфекционные: склерома, гонорея, дифтерия, менингти, туберкулез, сифилис и др.
- Классификация гипертрофического ринита необходима из-за многообразия клинических форм.

МЕЖДУНАРОДНАЯ КЛАССИФИКАЦИЯ

Таблица 1. Международная классификация ринитов

Аллергический	Инфекционный	Другие	Как часть системных расстройств
• Сезонный (интермиттирующий и персистирующий) • Круглогодичный (интермиттирующий и персистирующий) • Профессиональный	• Острый • Хронический (специфический и неспецифический)	• Идиопатический • Неаллергический с эозинофилией (NARES – non-allergic rhinitis with eosinophilia) • Медикаментозный (прием бета-блокаторов, оральных контрацептивов, ацетилсалициловой кислоты, нестероидных противовоспалительных препаратов (НПВП), топических деконгестантов) • Вегетативный (реакция на антихолинергетики) • Атрофический • Неопластический • Пищевой (Gustatory Rhinitis: на алкоголь, специи и др.) • От воздействия ирритантов • От эмоциональных факторов • На смену погоды • Анатомические дефекты	• Первичная мукоцилиарная недостаточность • Кистозный фиброз • Синдром Юнга • Первичная цилиарная дискинезия (синдром Картегенера) • Иммунодефицитные состояния (системная красная волчанка, ревматоидный артрит, СПИД, дефицит антител, гранулематоз с полиангиитом, саркоидоз) • Гормональные (гипотиреоидизм, беременность, старческий ринит)

По степени тяжести

- Легкая степень – у пациента имеются слабовыраженные симптомы ринита, которые не нарушают дневную активность и сон
- Средняя степень – симптомы ринита препятствуют работе, учебе, занятиям спортом, нарушают сон пациента
- Тяжелая степень – симптомы значительно ухудшают качество жизни пациента, который в отсутствие терапии не может нормально работать, учиться, заниматься спортом; значительно нарушается ночной сон

- Для участие в международных вопросах о проблеме ринитов была необходимость придерживаться международной классификации, особенно в период интеграции России в международное сообщество.
- Однако из-за расплывчивости понятий «идиопатический ринит» и отсутствия в классификации вазомоторного ринита международная классификация представляла трудности для практики.

ОСТРЫЙ РИНИТ

НЕСПЕЦИФИЧЕСКИЙ

- Этиология: активация сапрофитной микрофлоры; травмы; химические/физические раздражители; вирусные и бактериальные (неспецифические) возбудители (стафилококки, моракселла, гемофильная палочка)

СПЕЦИФИЧЕСКИЙ

- Этиология: дифтерия, скарлатина, корь, гонококк, сифилис.

НЕСПЕЦИФИЧЕСКИЙ

- Клиника: 3 стадии: 1)сухая стадия раздражения; 2)стадия серозных выделений; 3)стадия слизисто-гнойных выделений.
- 1 – сухость СО, её инъецирование, ощущения царапанья в носу и носоглотке, температура 37 и выше
- 2 - нарастание отека, выход транссудата, активация бокаловидных клеток
- 3 – на 4-5 день, пропотевание форменных элементов – гной.

СПЕЦИФИЧЕСКИЙ

- Дифтерийный насморк – толстые дифтеритические наложения грязно-серого цвета/ поверхностные изъязвления
- Скарлатинозный ринит – мелкоточечная сыпь, обильные выделения, лакунарная ангина.
- Коревой насморк – симптом Бельского-Филатова-Коплика, катаральный ринит, сыпь на теле.
- Гонококковый ринит или сифилитический- обычно у новорожденных, густые желто-зеленые гнойные выделения

ХРОНИЧЕСКИЕ РИНИТЫ

- Аллергический ринит: обусловлен I типом реакций гиперчувствительности по Кумбсу
- Фиксированная пищевая аллергия проявляется после **каждого** приема пищи, тогда как циклическая зависит от частоты и количества потребления аллергена
- Слабая реакция на анемизацию; при продолжительном течении – белые пятна на СО, тестоватая плотность

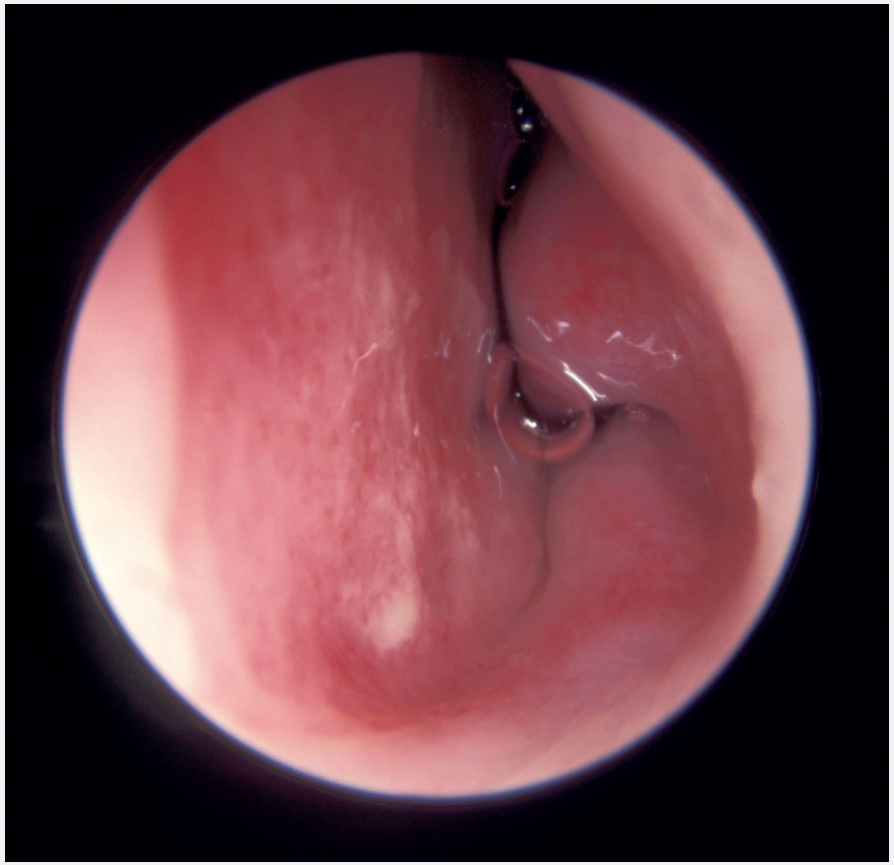

РЕКОМЕНДАЦИИ ARIA ПО ЛЕЧЕНИЮ АЛЛЕРГИЧЕСКОГО РИНИТА

- Основные принципы лечения:
- Элиминационные мероприятия
- Медикаментозная терапия
- АСИТ

ЭЛИМИНАЦИОННЫЕ МЕРОПРИЯТИЯ

- Помимо ограничения контакта с аллергеном рекомендовано использование изотонических солевых растворов или топических сорбентов

МЕДИКАМЕНТОЗНОЕ ЛЕЧЕНИЕ

			Иммунотерапия (АСИТ)
Контроль факторов внешней среды (элиминационные мероприятия)			
Фармакотерапия для контроля симптомов			
1-я ступень	2-я ступень	3-я ступень	4-я ступень (лечение только специалистом)
Один из: • нсН1-АГ • интраназальные АГ • интраназальные кромоны • АЛП	Один из: • ИНГКС (предпочтительно) • нсН1-АГ • интраназальные АГ • АЛП	Комбинация ИНГКС с одним или более из: • нсН1-АГ • интраназальные АГ • АЛП	• Рассмотреть терапию омализумабом тяжелого АР в сочетании с БА (омализумаб в настоящее время не одобрен для терапии изолированного АР) • Рассмотреть хирургическое лечение сопутствующей патологии
Препараты скорой помощи			
Деконгестанты (интраназальные/пероральные) коротким курсом Антихолинергетики			Пероральные ГКС
Перепроверить диагноз и/или приверженность лечению либо влияние сопутствующих заболеваний и/или анатомических аномалий, прежде чем увеличивать терапию (step-up)			

нсН1-АГ – неседативные H_1-антигистаминные препараты (пероральные); АЛП – антагонисты лейкотриеновых рецепторов; ИНГКС – интраназальные глюкокортикостероиды; ГКС – глюкокортикостероиды.

- Рекомендуется применение неседативных (второго поколения) Н1-антигистаминных препаратов (нсН1-АГ) с преимущественными характеристиками [2]: селективное воздействие на Н1-рецепторы, быстрое наступление клинического эффекта, эффективность в течение 24 ч и более

- Эбастин 10–20 мг в сутки (существует сублингвальная быстродиспенгируемая форма).
- Дезлоратадин 5 мг в сутки.
- Левоцетиризин 5 мг в сутки.
- Лоратадин 10 мг в сутки

- Азеластин по 1 дозе (0,14 мг/0,14 мл) в каждый носовой ход 2 раза в сутки.
- Левокабастин по 2 дозы (100 мкг) в каждый носовой ход 2 раза в сутки

- Отмечено положительное действие ИНГКС на глазные симптомы у больных АР в сочетании с аллергическим конъюнктивитом за счет торможения назоокулярного рефлекса

- Мометазона фуроат по 1–2 дозы (50–100 мкг) в каждый носовой ход 1– 2 раза в сутки. Флутиказона фуроат по 1–2 дозы (27,5–55 мкг) в каждый носовой ход 1 раз в сутки.

КОМБИНИРОВАННЫЕ ПРЕПАРАТЫ

- Флутиказона пропионат / Азеластин по 1 дозе (50 мкг/137 мкг) в каждый носовой ход 2 раза в сутки.

- Монтелукаст от 4 до 10 мг (в зависимости от возраста) 1 раз в сутки (вечером)

НОВЫЕ РЕКОМЕНДАЦИИ

- Сезонный аллергический ринит (САР):
- рекомендуется комбинация интраназального кортикостероида (ИНКС) и перорального блокатора Н1-гистаминовых рецепторов или ИНКС;
- комбинация ИНКС и интраназального блокатора Н1-гистаминового рецептора предпочтительней, чем монотерапия последним;
- рекомендуется либо антагонист лейкотриеновых рецепторов, либо пероральный блокатор Н1-гистаминовых рецепторов.

- Круглогодичный аллергический ринит (КАР):
- предпочтительней терапия ИНКС, чем комбинация ИНКС с пероральным блокатором Н1-гистаминовых рецепторов;
- пероральный блокатор Н1-гистаминовых рецепторов предпочтительней антагониста лейкотриеновых рецепторов.

ЛЕЧЕНИЕ ОСТРОГО РИНОСИНУСИТА ПО EPOS

- Основными целями при лечении острого и рецидивирующего РС являются:
- сокращение длительности заболевания и скорейшее восстановление качества жизни пациента;
- предупреждение развития орбитальных и внутричерепных осложнений;
- восстановление функции соустий ОНП;
- эрадикация возбудителя.

- Во-первых, ОНП в норме не являются стерильными полостями
- Во-вторых, невозможность во всех случаях идентифицировать конкретного возбудителя культуральными методами
- В-третьих, по той же причине представляется нецелесообразным и стремление получить «стерильный» посев по окончании курса терапии

- Цефдиторен внутрь по 0,4 г 1 р/сут. или 0,2 г 2 р/сут. (взрослым и детям старше 12 лет) 7–14 сут.

- При тяжелом и осложненном течении предпочтительным является парентеральный путь введения противомикробных ЛС:
- Цефотаксим в/м или в/в по 1,0–2,0 г 3 р/сут. (взрослым); по 100–200 мг/кг/сут. в 4 введения (детям до 2,5 лет в/м введение цефотаксима запрещено), 7–10 сут.
- Цефтриаксон в/м или в/в по 1,0–2,0 г 1 р/сут. (взрослым); по 50–100 мг/кг 1 р/сут. (детям), 7–10 сут.
- Кларитромицин в/в капельно по 0,5 г 2 р/сут. (взрослым) до 5 дней, **с дальнейшим переходом на таблетированную форму.**

- При неэффективности первого курса антибиотикотерапии одним из вариантов является назначение фторхинолонов III–IV поколений

- Ксилометазолин, 0,1% дозированный аэрозоль, по 1–2 дозе в каждую половину носа 2–3 р/сут. не более 7–10 сут. (взрослым); 0,05% спрей, по 1–2 дозе в каждую половину носа 2 р/сут. не более 5–7 сут. (детям)
- или Оксиметазолин, 0,05% капли или дозированный аэрозоль, по 1–2 капли или по 1–2 дозы в каждую половину носа 2–4 р/сут. не более 5–7 сут. (взрослым); 0,025% капли, по 1–2 капли в каждую половину носа 2–4 р/сут. (детям от 1 до 6 лет); 0,01% капли, по 1–2 капли в каждую половину носа 2–3 р/сут. (детям до 1 года)
- или Фенилэфрин, 0,25% капли или спрей, по 3–4 капли или по 1–2 вспрыскивания 3–4 р/ сут. Детям от 1 до 6 лет по 1–2 капли в каждую половину носа 3–4 р/сут. Грудным детям капли 0,125% по 1 капле в каждую половину носа 3–4 р/сут.

ПЕРОРАЛЬНЫЕ ДЕКОНГЕСТАНТЫ

- Обычно применяют в виде комбинированных препаратов в сочетании с антагонистами H1-гистаминовых рецепторов: псевдоэфедрин + лоратадин, псевдоэфедрин + цетиризин и др.

ПРОМЫВАНИЯ НОСА

- Важно отметить, что все контролируемые исследования эффективности ирригационной терапии при ОРС касались промывания полости носа большим объемом изотонического, реже – слабого гипертонического раствора (200–250 мл на одну процедуру).
- Промывания малым объемом жидкости, аэрозолями разведенной морской воды при помощи баллончиков, содержащих 30–150 мл раствора, не имеют доказательной базы.

НЕАЛЛЕРГИЧЕСКИЙ РИНИТ

- Причинами неаллергического ринита могут служить оральные контрацептивы, беременность, менструация – высокий уровень эстрогена вызывает угнетает ацетилхолинестеразу – повышается уровень АХ – активируется парасимпатическое влияние на СО полости носа – симптомы ринита.

ОПЕРАТИВНОЕ ЛЕЧЕНИЕ

- Для лечения хронического гипертрофического ринита чаще применяют нижнюю щадящую конхотомию/ или подслизистое удаление костного края нижней носовой раковины (остеоконхотомия), т.к. они имеют наименьший процент послеоперационных атрофических осложнений.

- Хирургическое лечение атрофического ринита (озены) направлено на искусственное сужение полости носа. Применяются ауто-, аллотрансплантаты или синтетические материалы.

- Резекция Видиева нерва при неподдающимся медикаментозной терапии вазомоторном рините может стать вариантом лечения, однако возможны осложнения в виде офтальмоплегии, снижение слезоотделения и парестезии.

ВАЗОМОТОРНЫЙ РИНИТ

- В основе лежит нарушение регуляции тонуса сосудов СО
- Устанавливается после исключения всех остальных этиологических факторов
- По мере применения деконгестантов происходит рефлекторное накопление вазодилятаторов (медикаментозная форма)

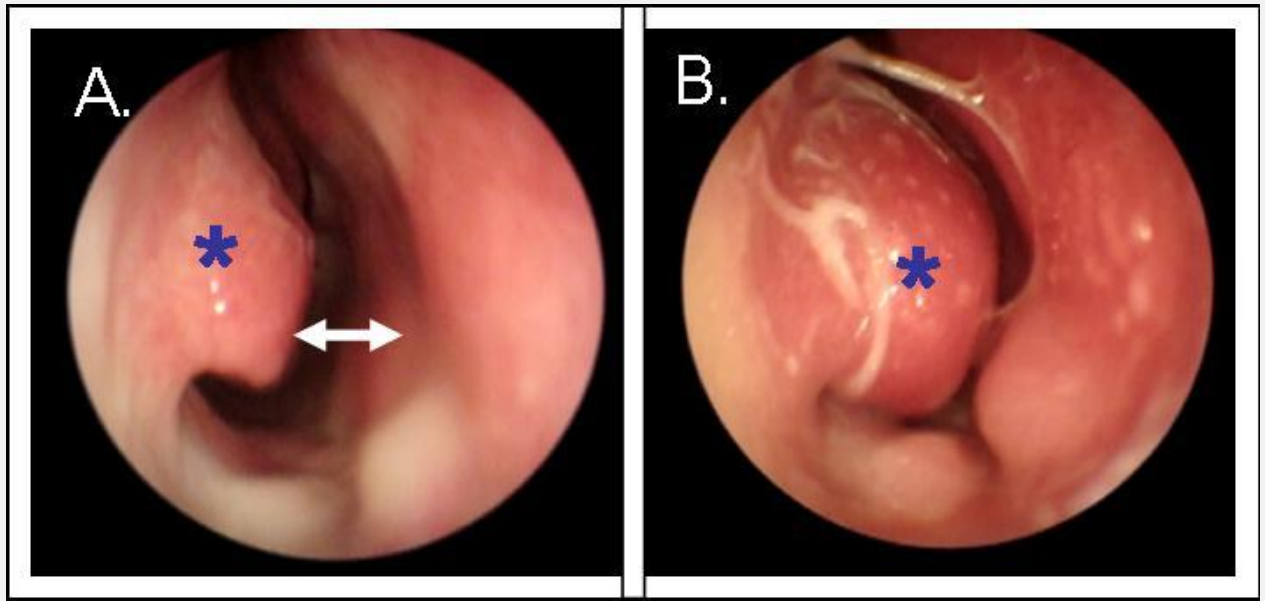

- Также возможно эозинофильное не Ig-E опосредованное воспаление СО полости носа, вызывающие развитие ринита

ОКОЛОНОСОВЫЕ ПАЗУХИ

- На форму решетчатой кости основное влияние оказывает положение бумажных пластинок (латеральная стенка):
- Прямые стенки (48,7%)
- В полость орбиты (33,6%)
- Вогнутые пластинки (9,8%)
- Асимметричное строение (5,4%)
- Двустороннее отклонение от срединной линии в одну из сторон (2,5%)

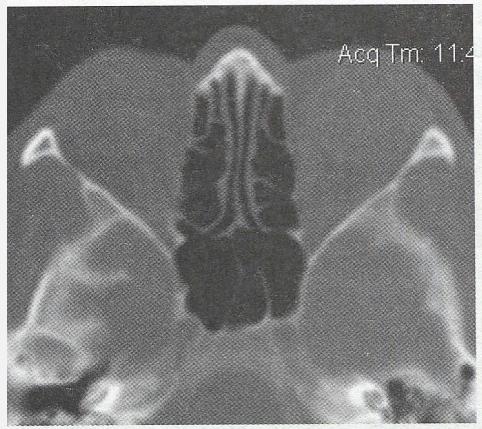

а

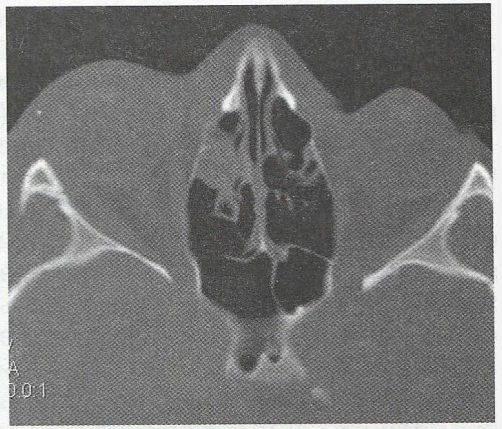

б

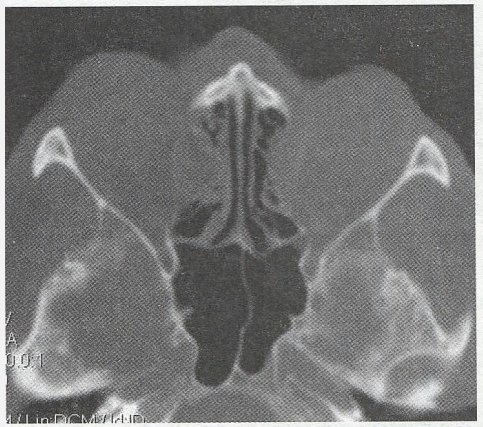

в

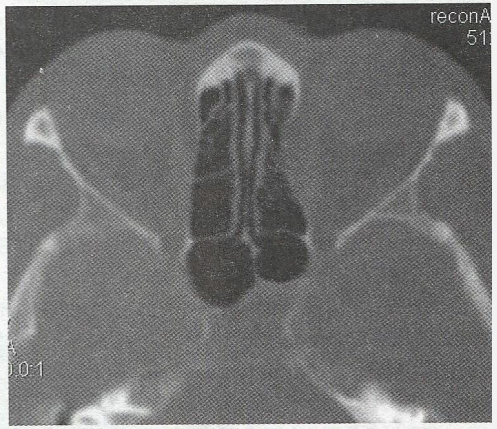

г

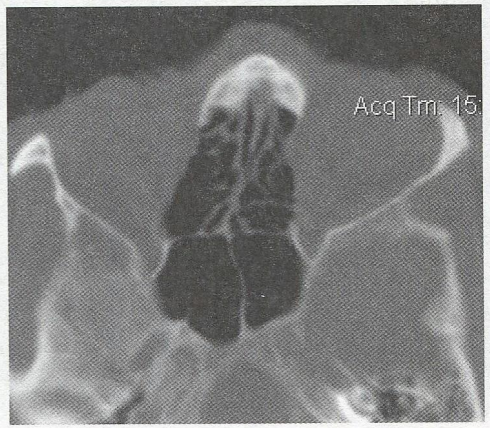

д

- Еще одна важная структура – решетчатая пластинка:
- А) высокое положение – ниже крыши решетчатого лабиринта на 1-3мм
- Б) **среднее положение** - ниже крыши решетчатого лабиринта на 4-7 мм
- В) низкое положение - ниже крыши решетчатого лабиринта на 8-16 мм
- Это является важным при манипулировании на решетчатом лабиринте в медиальном направлении (провал в переднюю черепную ямку)

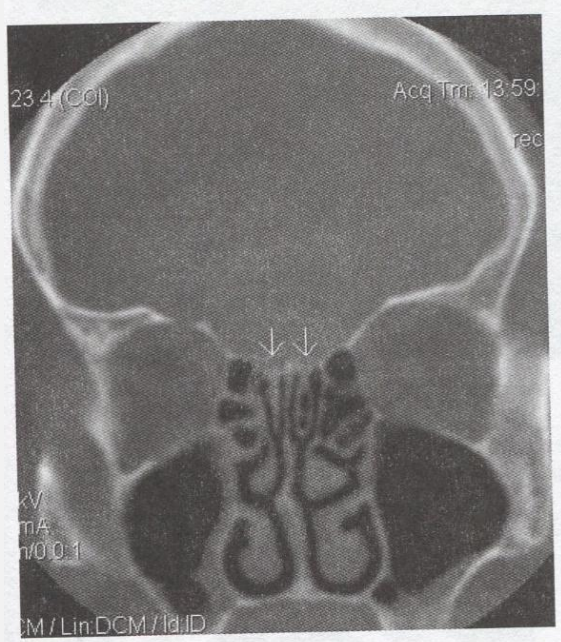

а

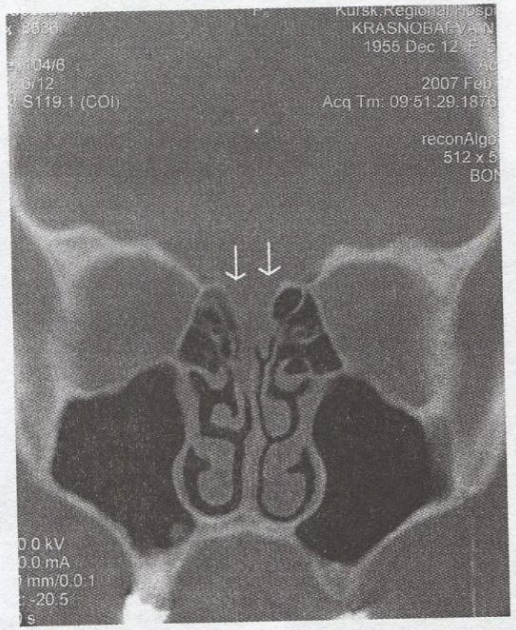

б

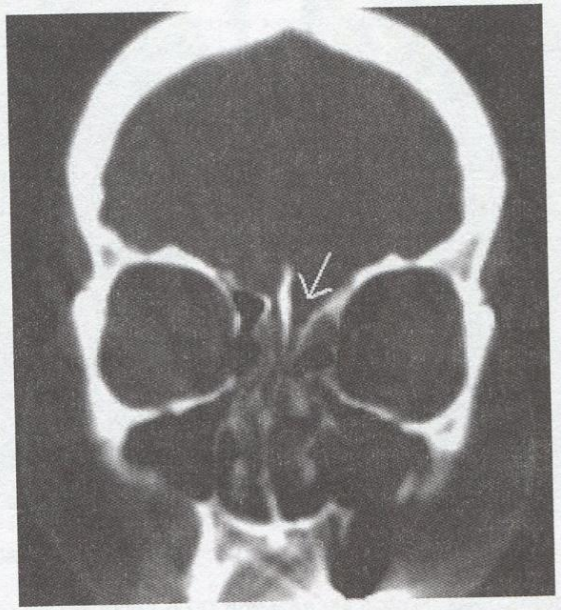

в

- Асимметричное строение решетчатой пластинки может имитировать этмоидальную мозговую грыжу на КТ
- Назальная ликворрея возникала у людей, с симметрично низкими этмоидальными пластинками

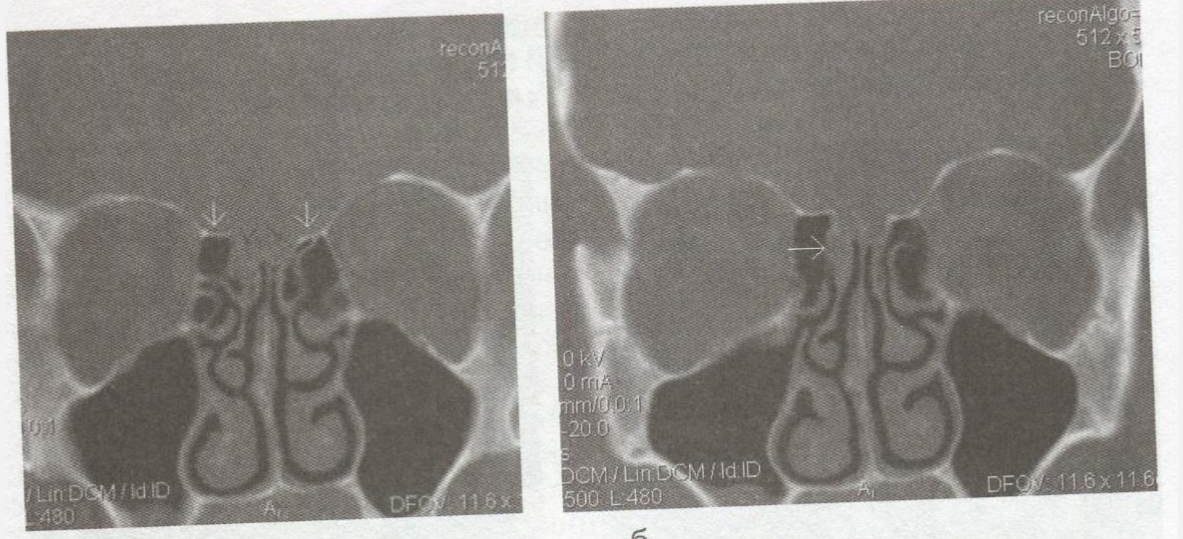

а б

Рис. 2.12. КТ околоносовых пазух в коронарной проекции (а, б) у больной со спонтанной назальной ликвореей: а) этмоидальные ямки в латеральных отделах расположена высоко (белые стрелки), решетчатая пластинка в центральных отделах опущена (черные стрелки); б) справа в ячейке, у основания средней носовой раковины — небольшое количество жидкостного содержимого (стрелка).

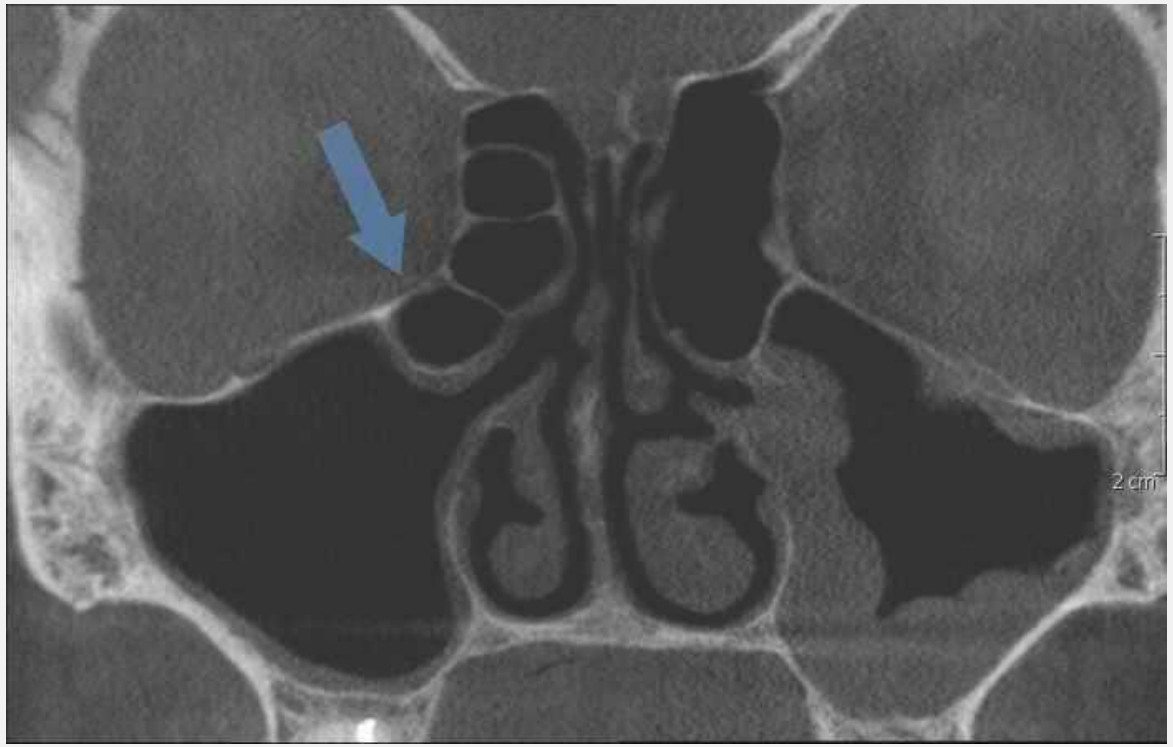

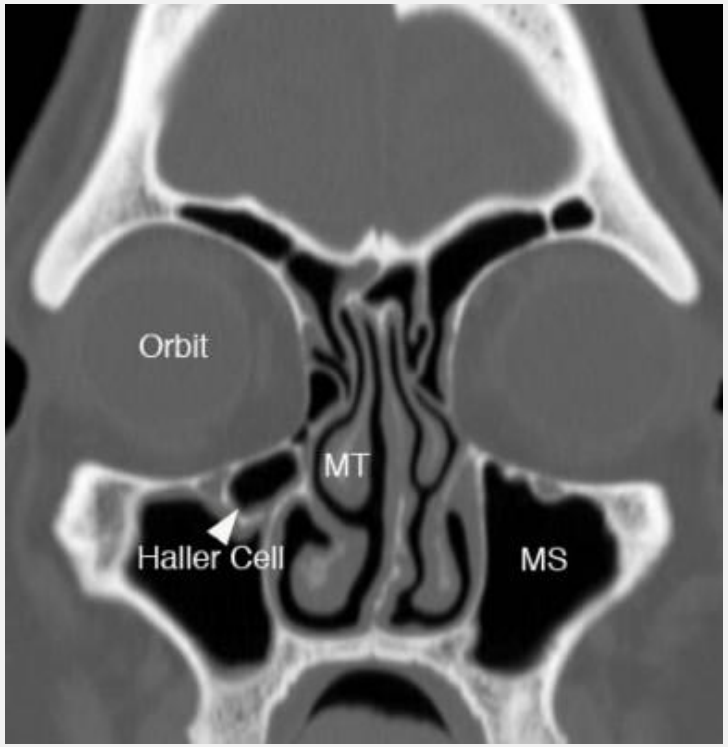

- Клетки Галлера - решетчатые клетки, распространившиеся в **верхнечелюстную пазуху**

- Еще одним важным элементом являются клетки Оноди – задние решетчатые клетки, распространившиеся в клиновидную пазуху.
- В них может проходить зрительный нерв, поэтому перед проведением этмоидотомии их необходимо визуально определить на снимке.

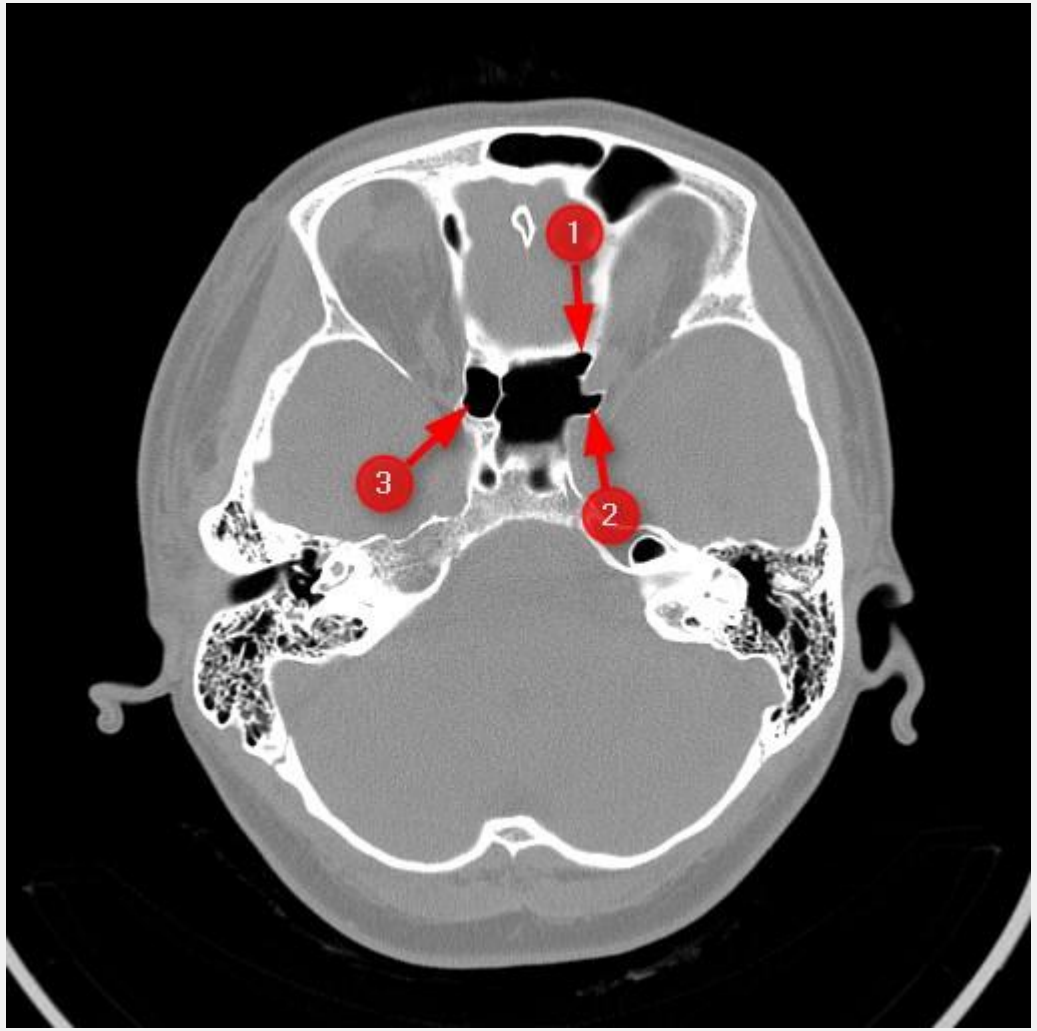

- Выводное отверстие пневматизированной средней носовой раковины находится в задних отделах среднего носового хода, однако если пневматизация достигает задних отделов хода, то дренажная функция нарушается

КЛИНОВИДНЫЙ СИНУС

- Карманы: Этмоидальный, максиллярный, супраорбитальный, ростральный, затылочный, верхнебоковой, нижнебоковой, спинки турецкого седла, крыловидный.

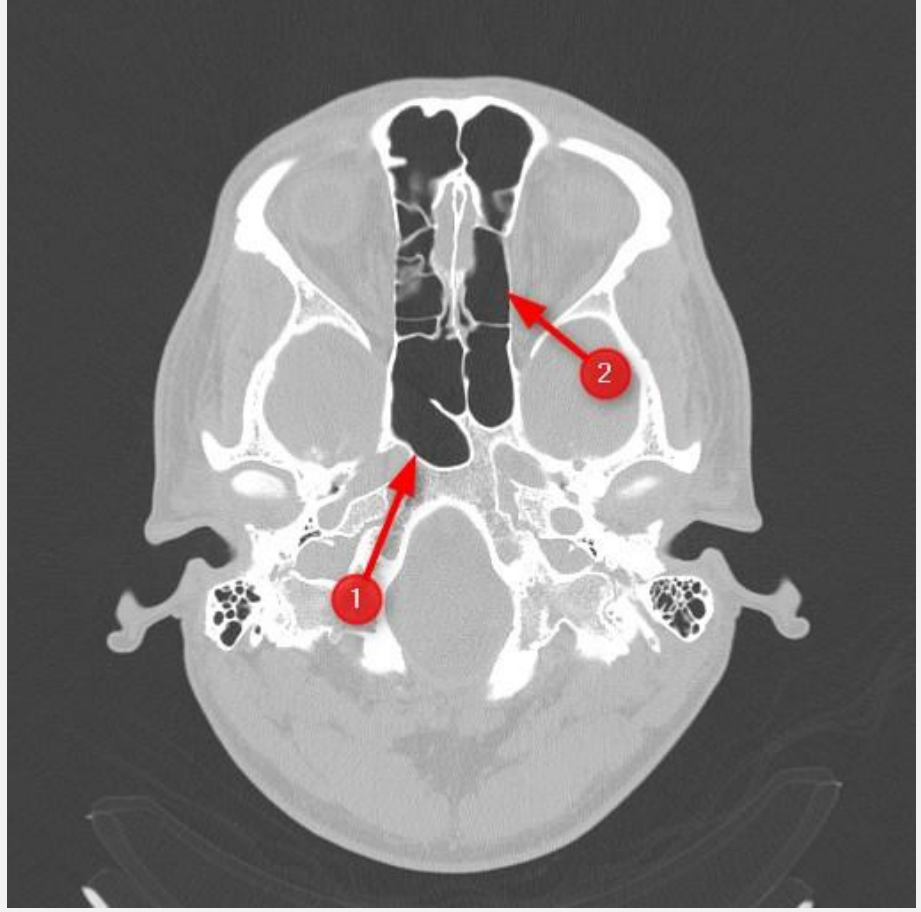

- 1. Затылочный карман
- 2. Собственно задняя гиперпневматизированная этмоидальная клетка

- 1. Ростральный карман
- 2. Мелкий нижнебоковой карман

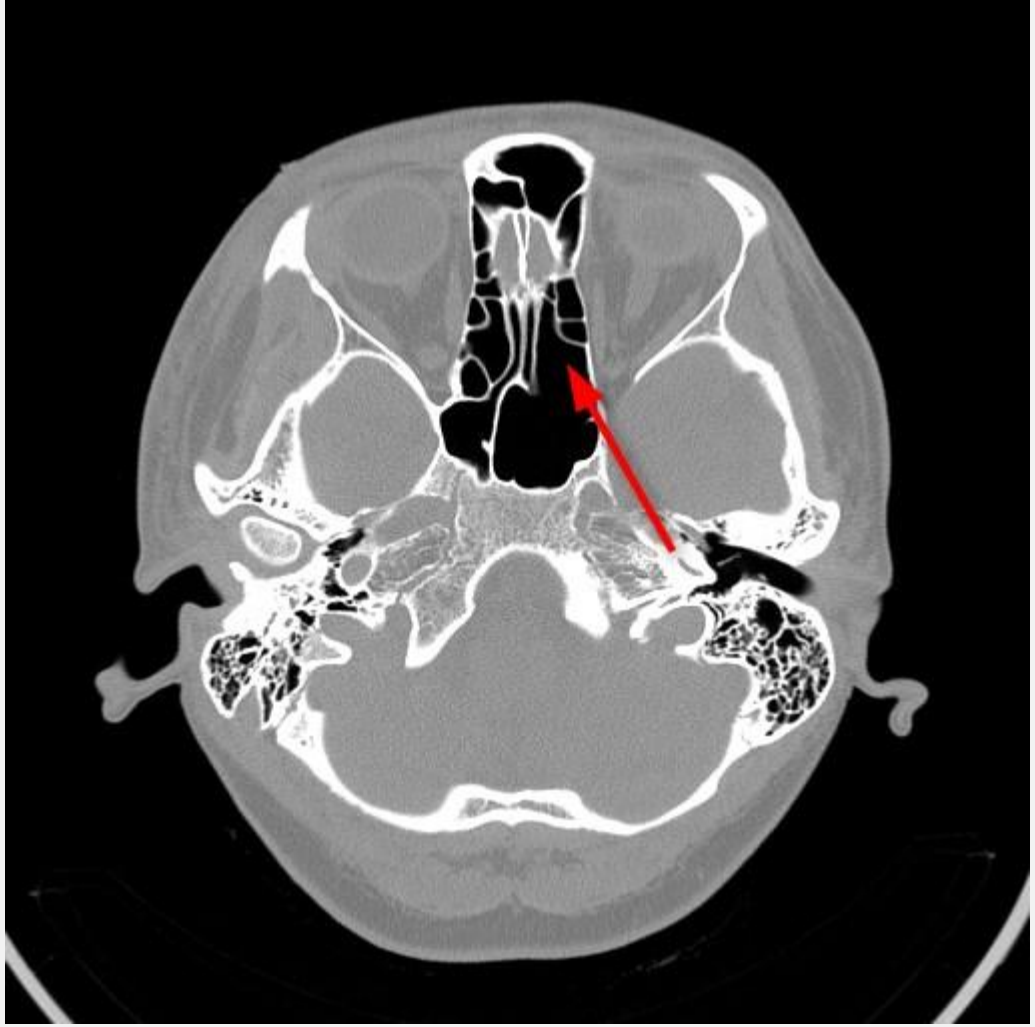

- Этмоидальный карман

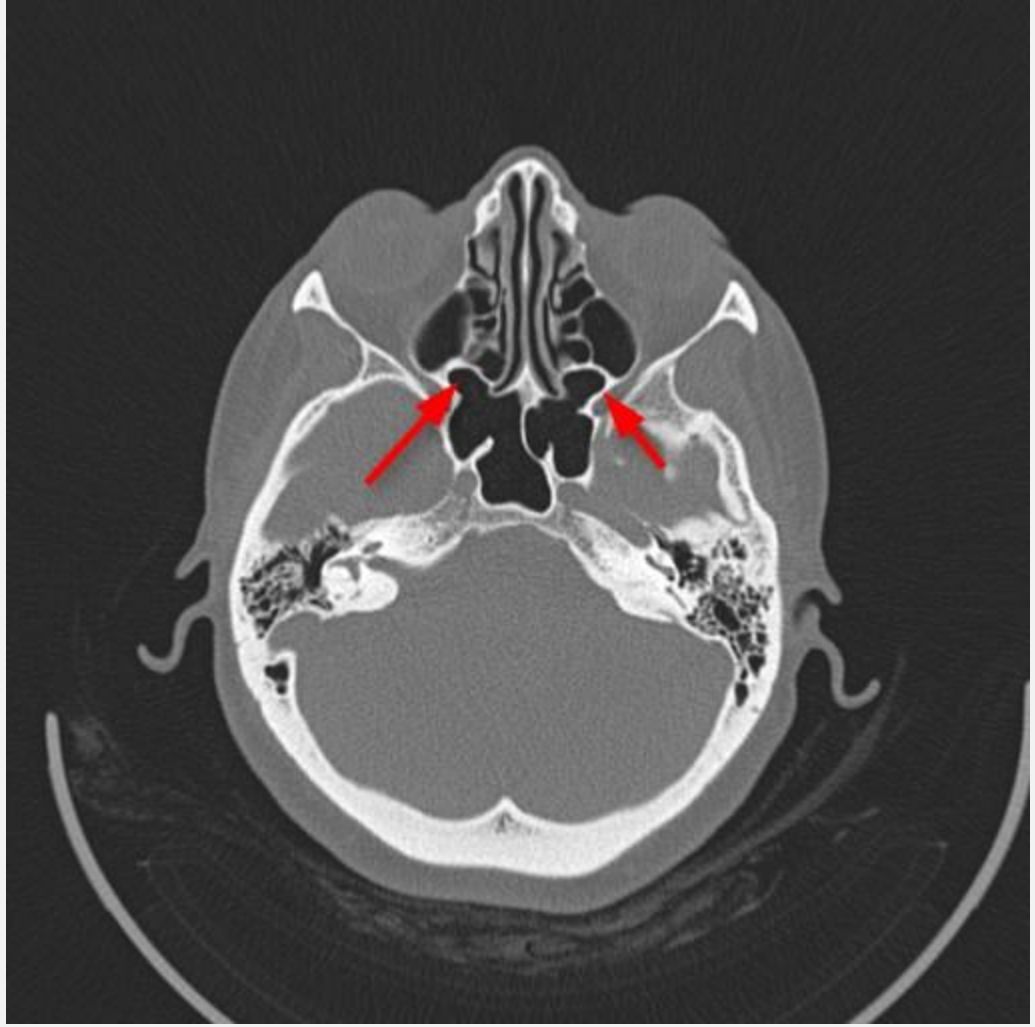

- Максиллярные углубления

ЛОБНЫЙ СИНУС

- Отличительной чертой мукоцилиарного клиренса является двунаправленное его движение: от средней части входа пазухи направляется вверх и кзади вдоль верхней стенки, в нижних и средних частях движение направлено кпереди вдоль средней, нижней и боковых стенок.

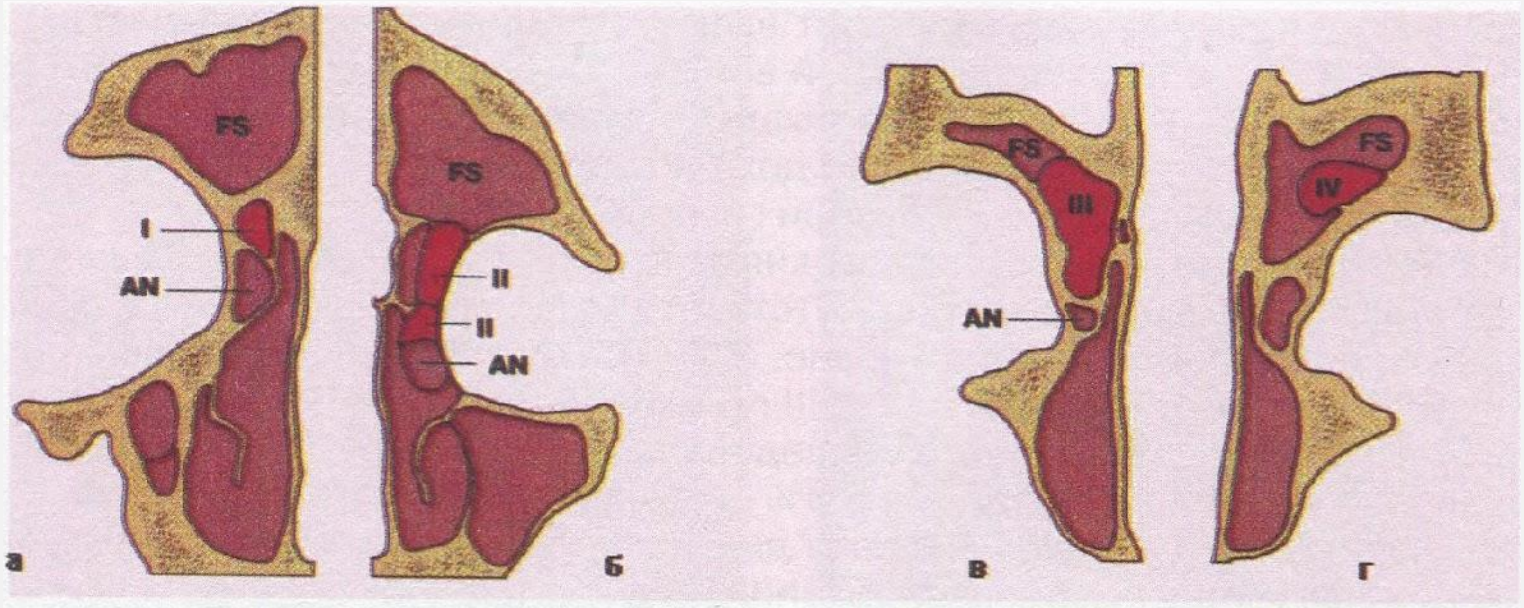

- Лобно-решетчатые клетки вместе с крючковидным отростком ограничиваю вход в лобный синус и придают ему форму
- Также эти клетки часто вскрывают для лучшего эндоскопического обзора; могут являться причиной нарушения дренажной функции

МУКОВИСЦИДОЗ

- Нарушение функции МВТР – страдает функция ионных каналов хлора – густой секрет – атрофия желез – фиброз.

МУКОВИСЦИДОЗ

- Установлено, что фибробласты больных муковисцидозом продуцируют цилиарный фактор, или М-фактор, который обладает антицилиарной активностью — он нарушает работу ресничек эпителия.
- Чаще всего среди ЛОР-патологий встречается ХРС и полипы носа (68-80%)
- Для больных с муковисцидозом, осложненным хроническим риносинуситом характерна достоверно более частая колонизация Pseudomonas aeruginosa (в 82,5%) и Burkholderia cepacia (в 25%), чем в контрольной группе (в 60 и 11% случаев, соответственно), что ухудшает течение воспалительных процессов в дыхательных путях.

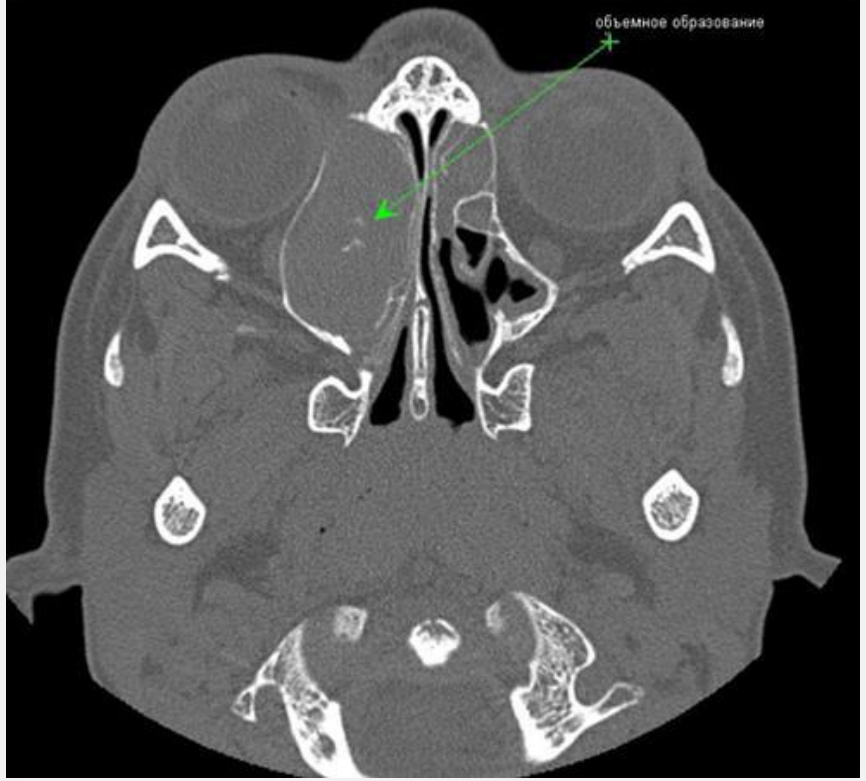

Мальчик А., 10 лет. С 6 лет наблюдается с диагнозом: муковисцидоз (генотип: гомозигота по мутации дельта F-508), лёгочно-кишечная форма, тяжелое течение. При проведении плановой КТ придаточных пазух носа на фоне хронического пансинусита выявлено объемное образование в области ячеек решетчатого лабиринта (рис.1).

- Клиническая картина ХРС при МВ не отличается от таковой у больных без МВ: нарушение дыхания, гипосмия, наличие слизисто-водянистых выделений, зуд, чихание.
- При деформации перегородки на границе хрящевого и костного отделов происходит отражение воздуха в сторону ОМК – формирование полипов в лобном кармане и переднего конца СНР

- На повторной КТ через 9 месяцев отмечается отрицательная динамика в виде увеличения размеров образования. Образование пролабирует в правую орбиту, ремоделируя ее заднюю стенку и создавая масс-эффект на глазное яблоко (рис.2).

- Также одной из причин развития ХРС является колонизирование грибками СО – эозинофильное иммунное воспаление
- Об этом свидетельствуют БАВ в ткани полипов

- При наличии распространенного полипозного процесса в околоносовых пазухах показано проведение радикальной операции детям старше 5 лет с целью предотвращения развития орбитальных и внутричерепных осложнений.