

**БПОУ ВО «Череповецкий медицинский колледж
имени Н.М. Амосова»**

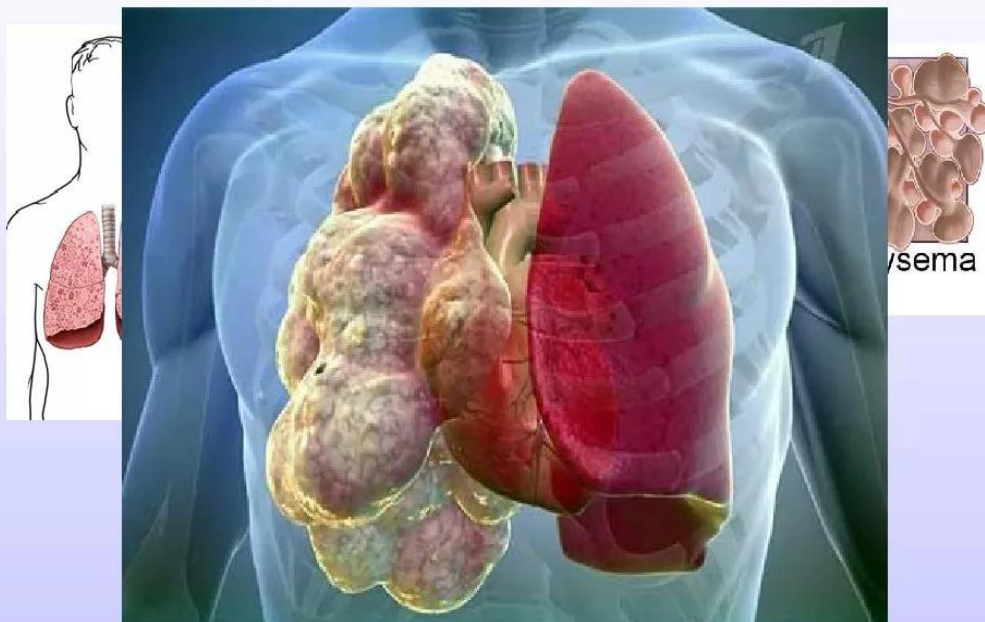

Тема: «Эмфизема легких»

**Выполнила студентка группы 282-в
Петрова Е.В.**

Эмфиземой легких называется анатомическое изменение легких, характеризующееся патологическим расширением воздушных пространств дистальнее конечных бронхиол (мелкие бронхи) и сопровождающееся деструктивными изменениями альвеолярных стенок.

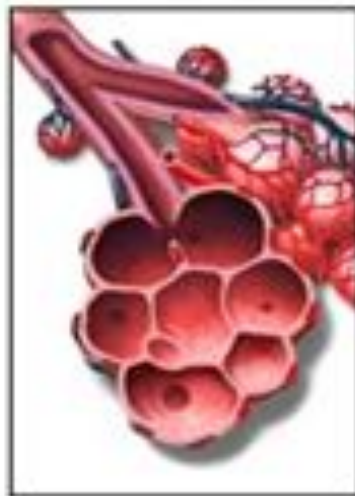Эмфизема легких



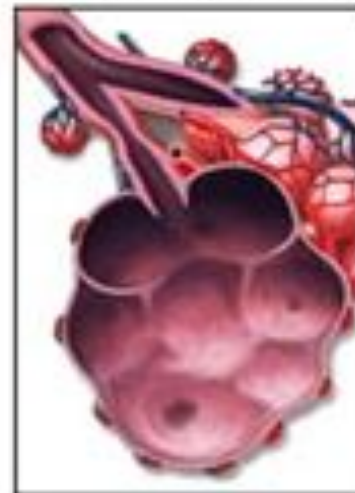Фактически это сочетание двух признаков:

- Постоянное патологическое расширение ацинусов.
- Разрушение альвеолярной стенки без явного фиброза.

Normal bronchiole
and alveoli



Emphysema



Классификация эмфиземы легких (Н.В.Бутов, Г.П.Хлопотова, 1984 г.)

По патогенезу:

- а) первичная (идиопатическая), развивающаяся в непораженном легком;
- б) вторичная – возникает на основе существующих заболеваний легких.

По распространенности:

- а) диффузная, при которой поражается практически вся легочная ткань;
- б) локализованная, обычно связанная с местными изменениями в легочной ткани (пневмофиброз и др.).

Классификация эмфиземы легких (Н.В.Бутов, Г.П.Хлопотова, 1984 г.)

По морфологическим признакам:

- а) панацинарная – с поражением всего ацинуса;
- б) центриацинарная – с поражением центральной части ацинуса;
- в) периацинарная – с поражением периферии ацинуса;
- г) иррегулярная (околорубцовая);
- д) буллезная (с наличием булл).

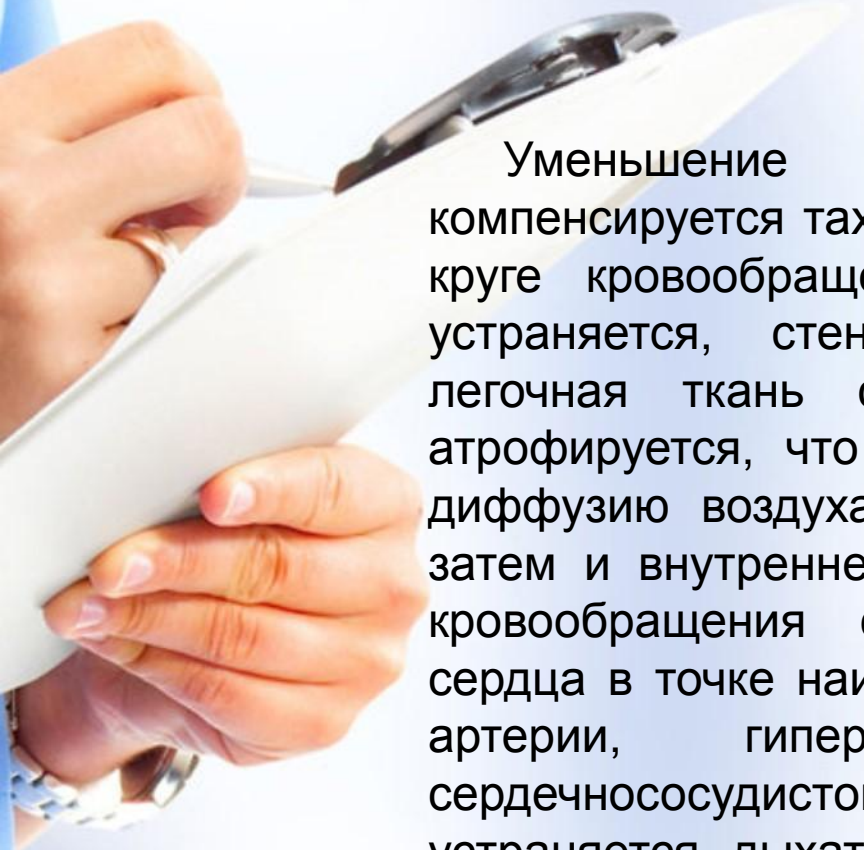
Особые формы:

- а) врожденная доленая эмфизема легких;
- б) эмфизема неясной этиологии, поражающая одно легкое.

Этиология эмфиземы легких:

- генетические факторы (дефицит L1-антитрипсина);
- курение;
- производственные загрязнения;
- обструктивный бронхит.

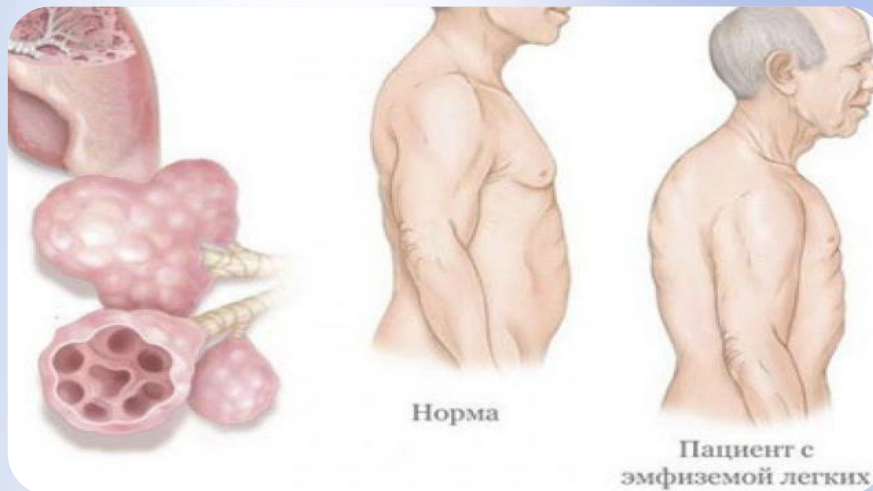
Вследствие развития воспалительных процессов нарушаются эластические свойства легких, альвеолы хуже расширяются при вдыхании и труднее спадаются при выдохе, поэтому объем легких прогрессивно увеличивается, но их дыхательная поверхность уменьшается, площадь газообмена вследствие атрофии легочных капилляров также уменьшается.



Уменьшение дыхательной поверхности частично компенсируется тахикардией и тахипноэ, гипертонией в малом круге кровообращения. В дальнейшем, если причина не устраняется, стенки альвеол атрофируются, растянутая легочная ткань сжимает капилляры, часть из которых атрофируется, что в свою очередь значительно затрудняет диффузию воздуха и способствует нарушению внешнего, а затем и внутреннего газообмена. Гипертония в малом круге кровообращения сопровождается акцентом второго тона сердца в точке наилучшего выслушивания клапанов легочной артерии, гипертрофией правого желудочка и сердечнососудистой недостаточностью. Если причина не устраняется, дыхательная недостаточность прогрессирует, что может привести к гибели человека.

Клиническая картина:

- одышка (в начале заболевания – при физической нагрузке, затем и в покое; чаще носит экспираторный характер);
- одутловатость лица;
- цианоз слизистых оболочек, щек, носа и мочек уха;
- серо-землистый цвет кожи;
- часто ногти типа «часовых стрелок» и пальцы в виде «барабанных палочек»;
- бочкообразная грудная клетка;
- во время выдоха набухают шейные вены;
- перкуторно определяется коробочный звук;
- при аускультации – ослабленное жесткое дыхание, при сопутствующем бронхите – рассеянные сухие хрипы;
- формирование хронического легочного сердца (тахикардия, увеличение печени, периферические отеки);



Лабораторные и инструментальные исследования:

9

ОАК: эритроцитоз, повышенное содержание гемоглобина, уменьшение СОЭ до 2-4 мм/час.

Рентгенологическое исследование: повышенная прозрачность легочных полей, низкое стояние и ограничение подвижности куполов диафрагмы, расширение межреберий, усиление легочного рисунка в прикорневых областях.

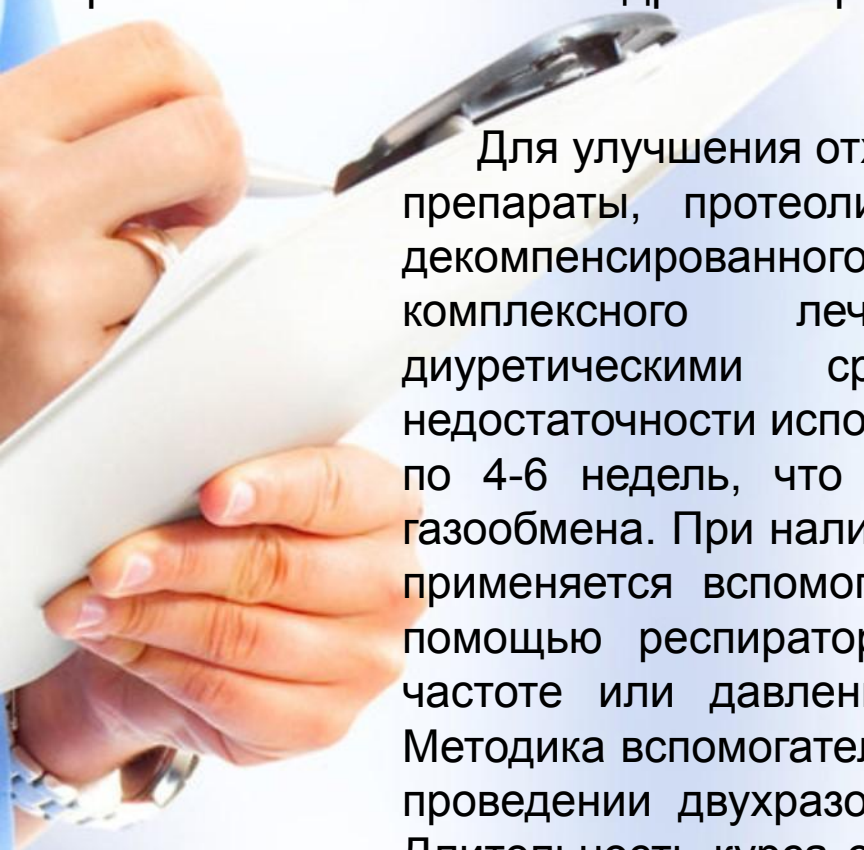
Спирография: увеличение остаточного объема воздуха, снижение максимальной вентиляции и жизненной емкости легких.

Профилактика эмфиземы легких:

- рациональное лечение острых и хронических бронхитов, пневмоний, бронхиальной астмы;
- санация воспалительных очагов в носоглотке;
- борьба с курением, производственными загрязнениями;
- выявление и диспансеризация лиц с врожденной предрасположенностью к эмфиземе.

Лечение эмфиземы легких:

Основные мероприятия направлены на борьбу с дыхательной недостаточностью и лечение основного заболевания, вызвавшего развитие эмфиземы легких. В случае обострения хронического воспалительного процесса в легких назначают антибактериальные препараты, при наличии бронхоспастического синдрома - бронхолитические средства.



Для улучшения отхождения мокроты назначаются отхаркивающие препараты, протеолитические ферменты. Появление симптомов декомпенсированного легочного сердца требует проведения комплексного лечения кардиотоническими препаратами, диуретическими средствами. При развитии дыхательной недостаточности используется дыхательная гимнастика в виде курсов по 4-6 недель, что способствует улучшению вентиляции легких, газообмена. При наличии выраженной дыхательной недостаточности применяется вспомогательная искусственная вентиляция легких с помощью респираторов любого типа, регулируемых по объему, частоте или давлению (РО-1, РО-2, РО-5, РД-1, ДП-8, РЧП-1). Методика вспомогательной искусственной вентиляции заключается в проведении двухразовых сеансов продолжительностью 40-60 мин. Длительность курса составляет 3-4 недели. Эмфизема легких может климатически лечиться в условиях Крыма, средней полосы в период летне-осеннего сезона.