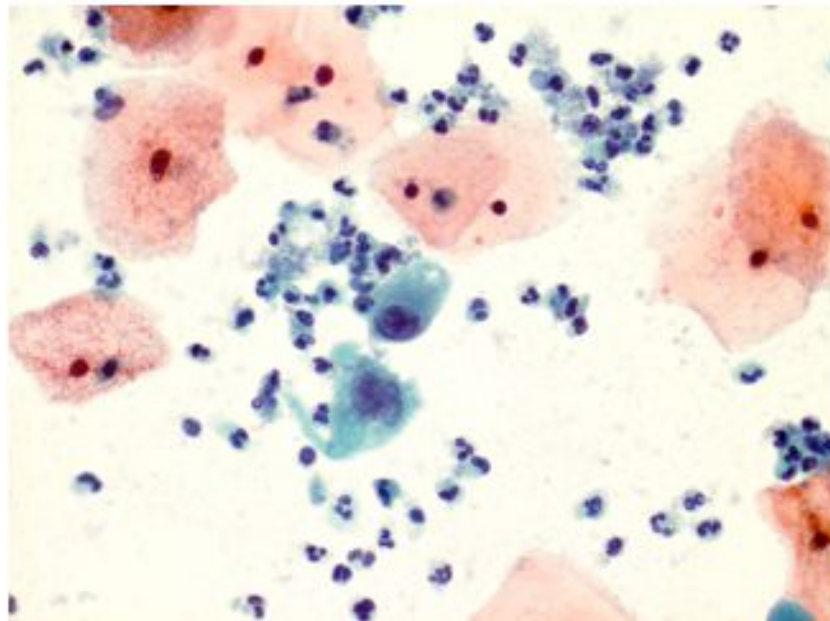


Препарат №1

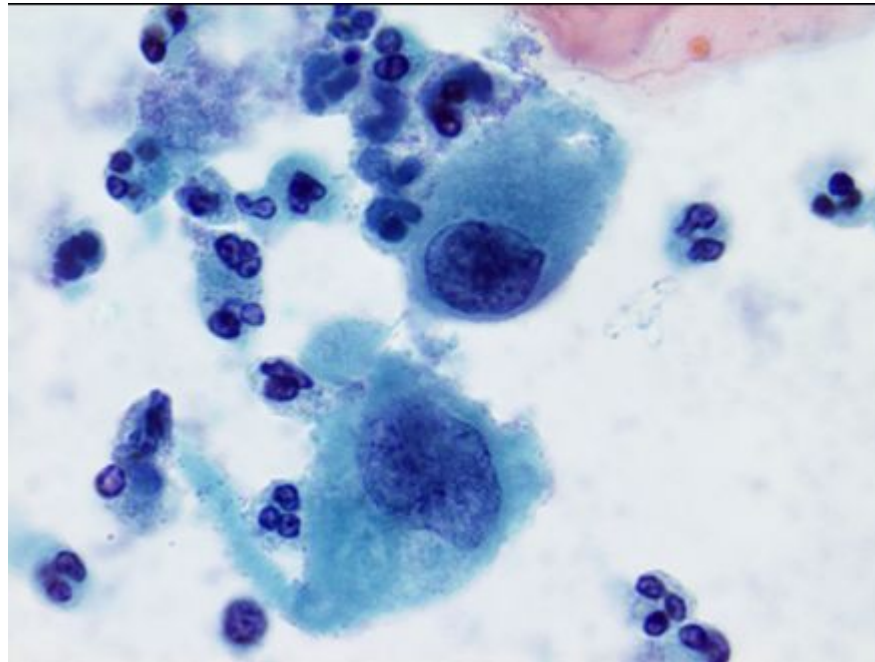
Мазок из шейки матки, обработанный методом жидкостной цитологии



Окрашивание по Папаниколау.  
×400

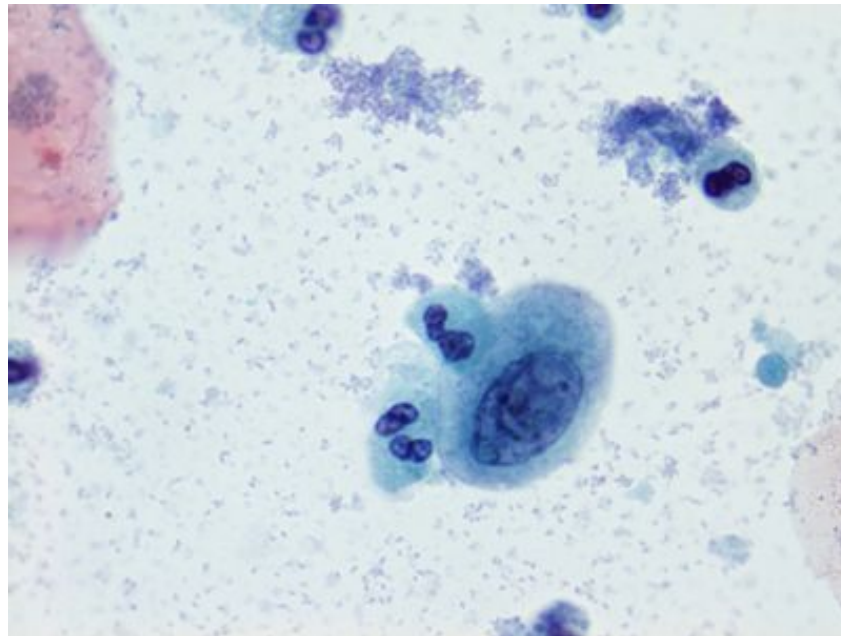
Препарат №2

Мазок из шейки матки, обработанный методом жидкостной цитологии



Окрашивание по Папаниколау.  
×1000

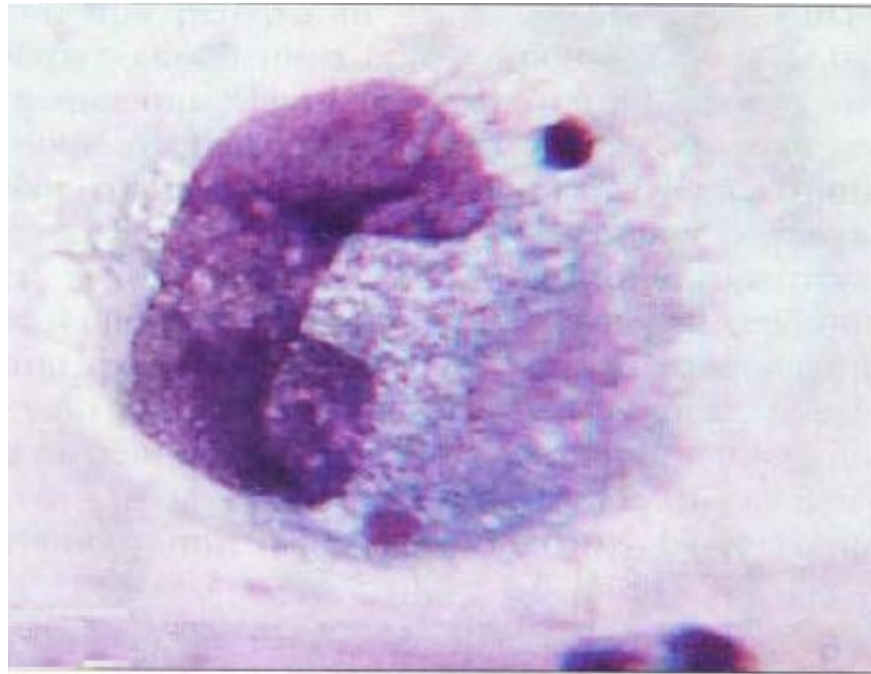Мазок из шейки матки, обработанный методом жидкостной цитологии



Окрашивание по Папаниколау.  
×1000

Препарат №3

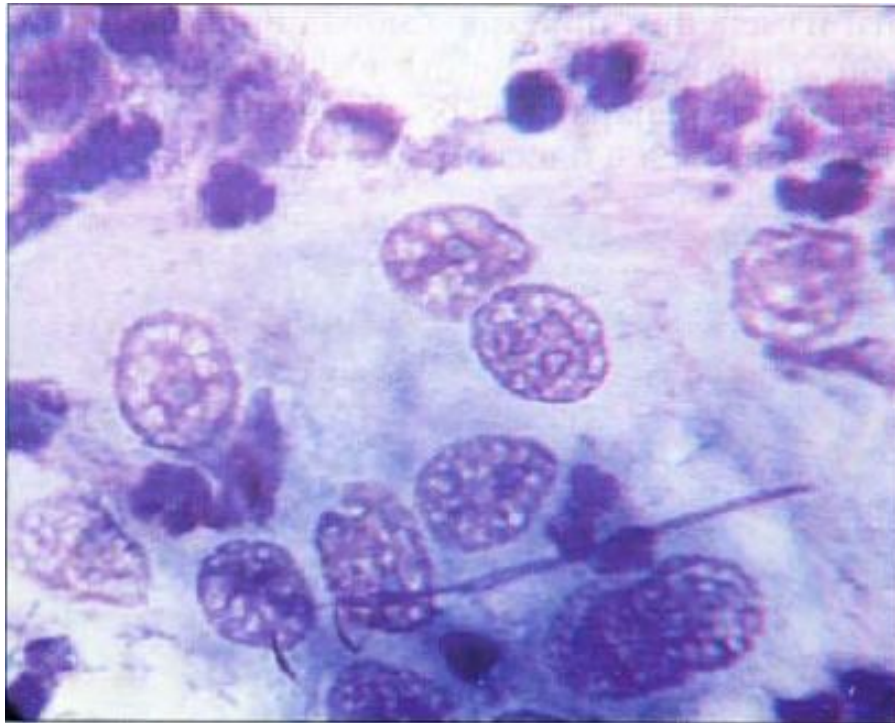
Воспаление: макрофаг гигантского размера



Окрашивание по Романовскому.  
×1000

Препарат №4

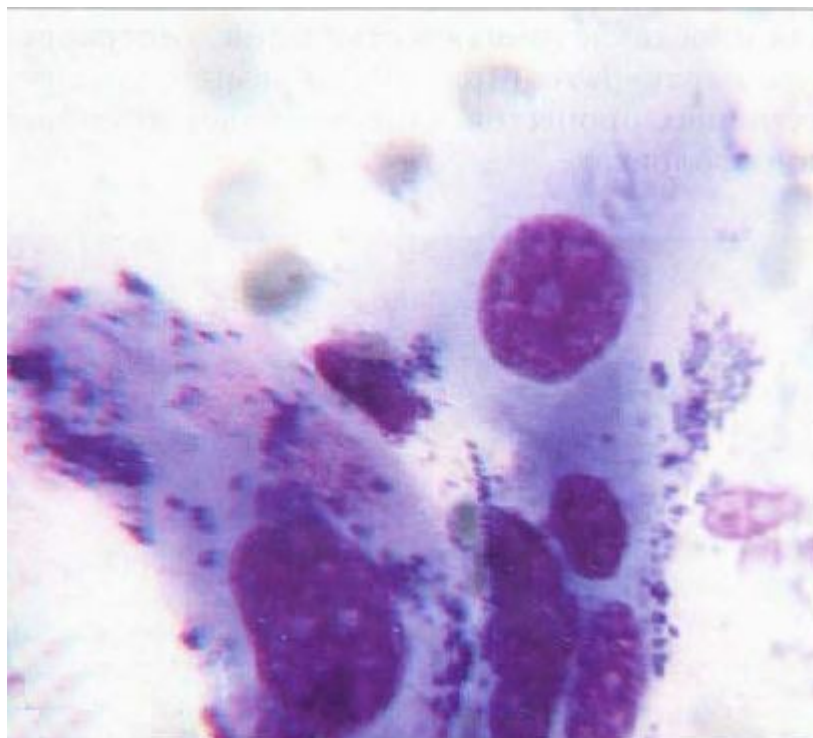
Мазок из цервикального канала. Выраженные дегенеративные изменения в клетках



Окрашивание по Паппенгейму. ×500

Препарат №5

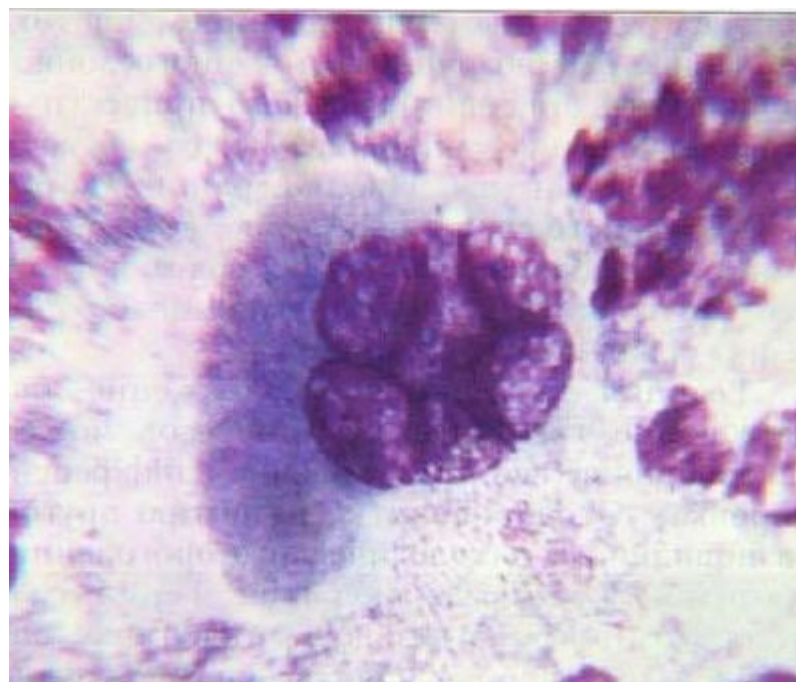
Мазок из шейки матки. Воспалительная атипия эпителия у женщины с трихомонадным кольпитом.



Окрашивание по Паппенгейму. ×600

Препарат №6

Воспалительные изменения в клетках  
цилиндрического эпителия.



Окрашивание по Паппенгейму. ×400