



# Анализ клинического случая и обсуждение плана лечения

Пациент(ка): Банько Кристина Геннадьевна


Дата консультации: 13.04.2019

Дата диагностики: 19.04.2019

Запись на обсуждение: 26.04.2019



# ФОТО ЛИЦА ДО ЛЕЧЕНИЯ



Симметричность: смещение подбородка вправо  
Профиль:



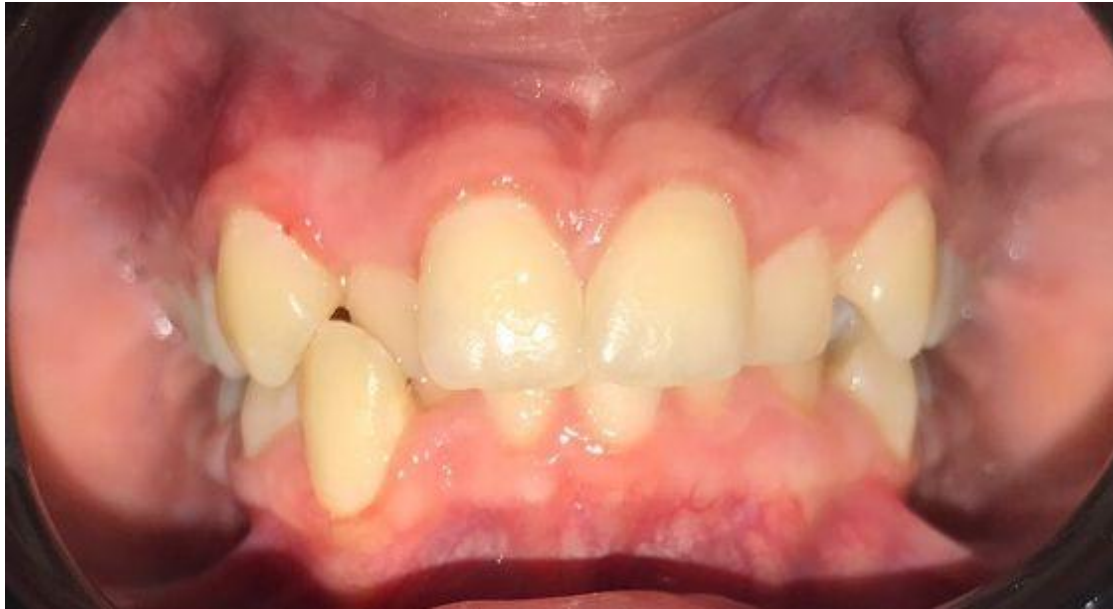# Улыбка и «дисплей» до лечения



Соотношение средних линий: смещение средней линии нч на 2мм  
Арка дуги: аномалия положения зубов  
Дисплей: черные коридоры



# До лечения

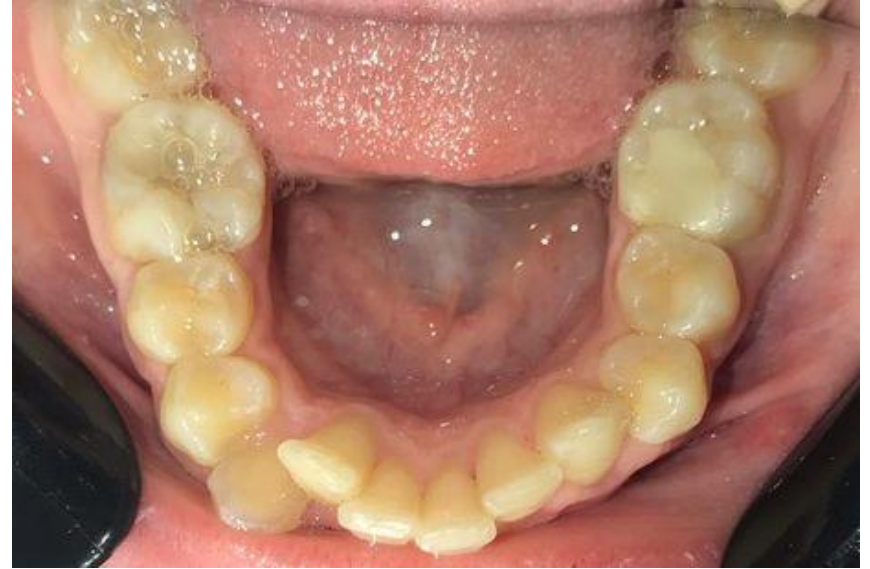
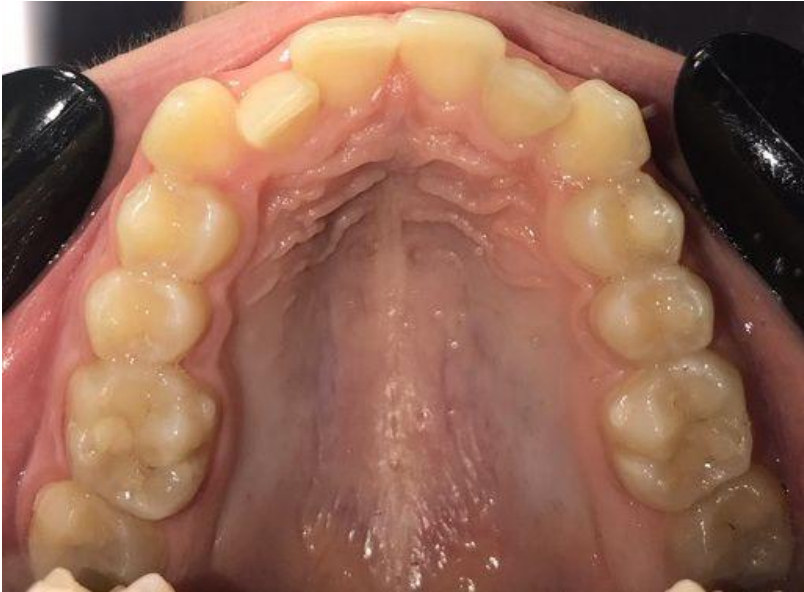
Резцовое перекрытие: более 2/3

Гигиена - неудовлетворительная



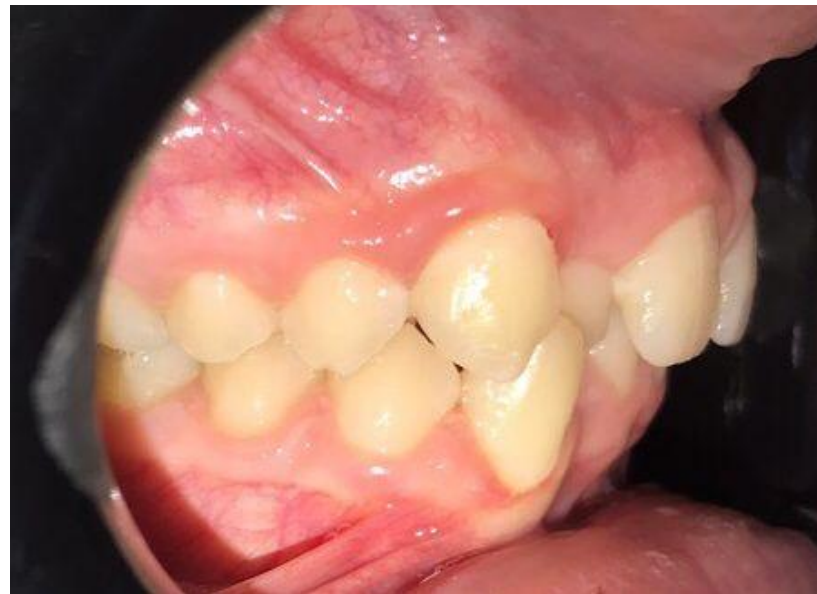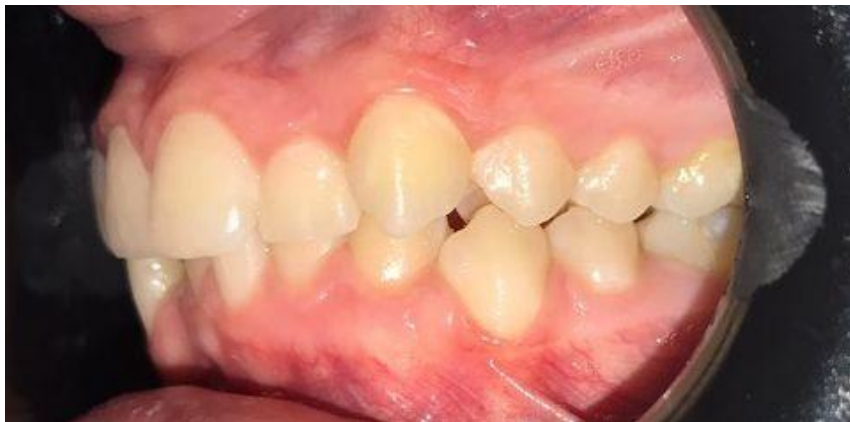# Верхний и нижний зубной ряд до лечения





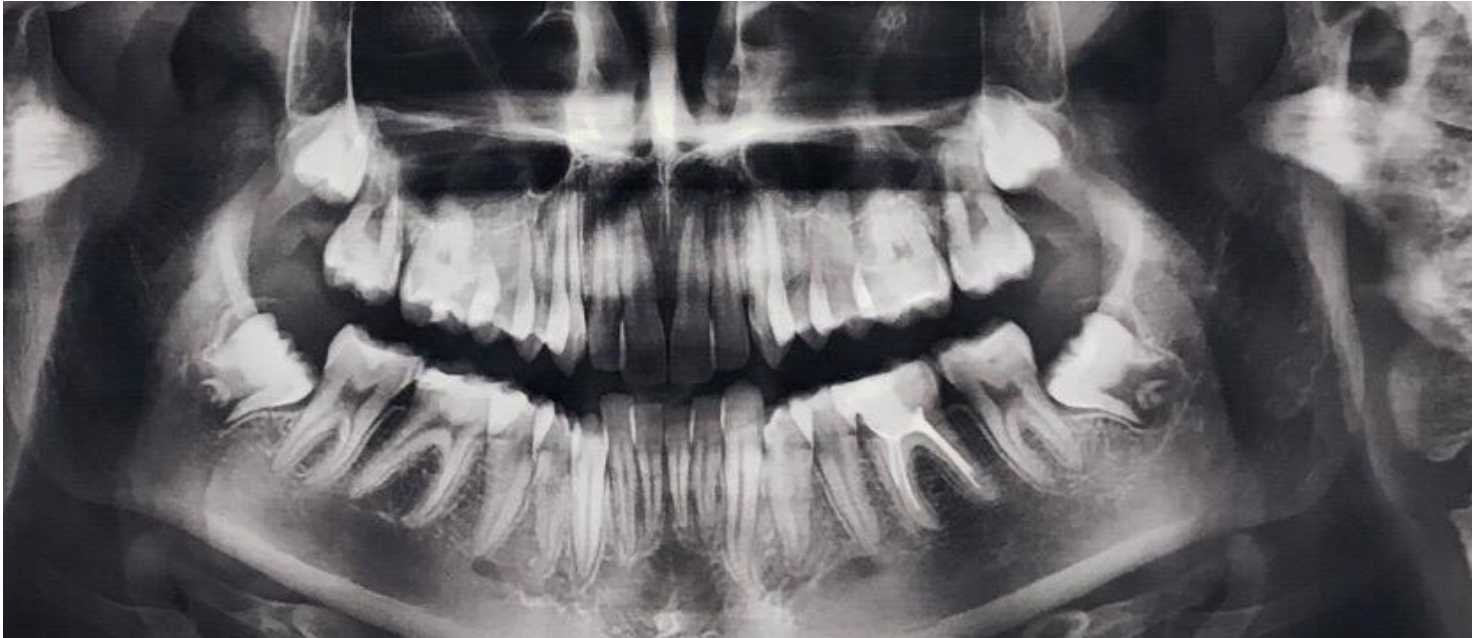

# Сагиттальные соотношения до лечения





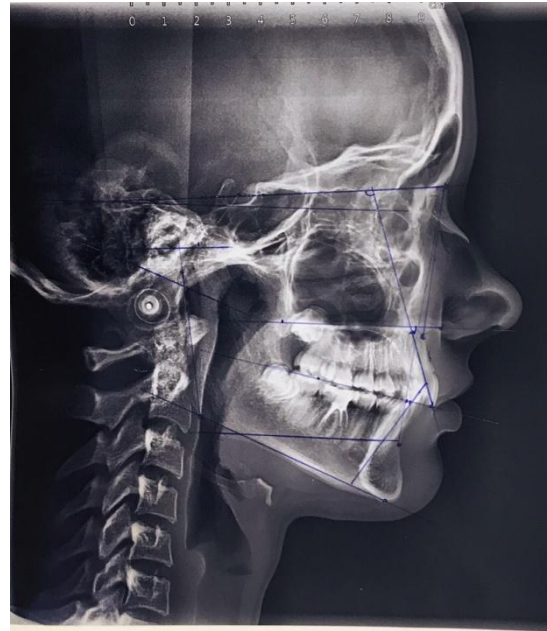
# Ортопантомограмма до лечения



Особенности: есть зачатки 8 зубов



# ТРГ и профиль



1 скелетный класс, макро вч 6 мм, микро нч 5 мм, протрещия резцов верхних 12, ГТР