

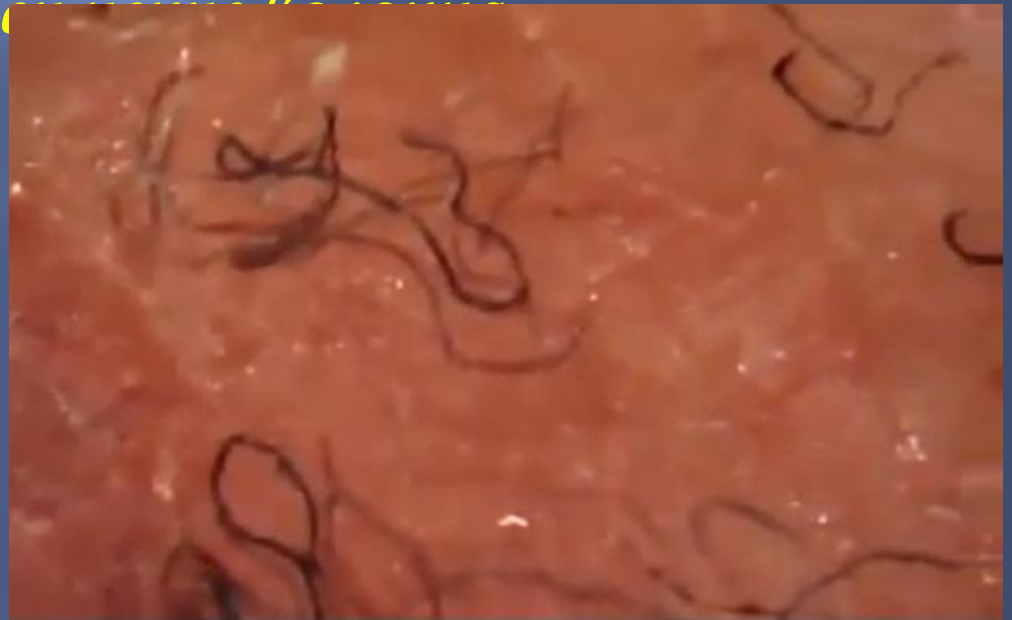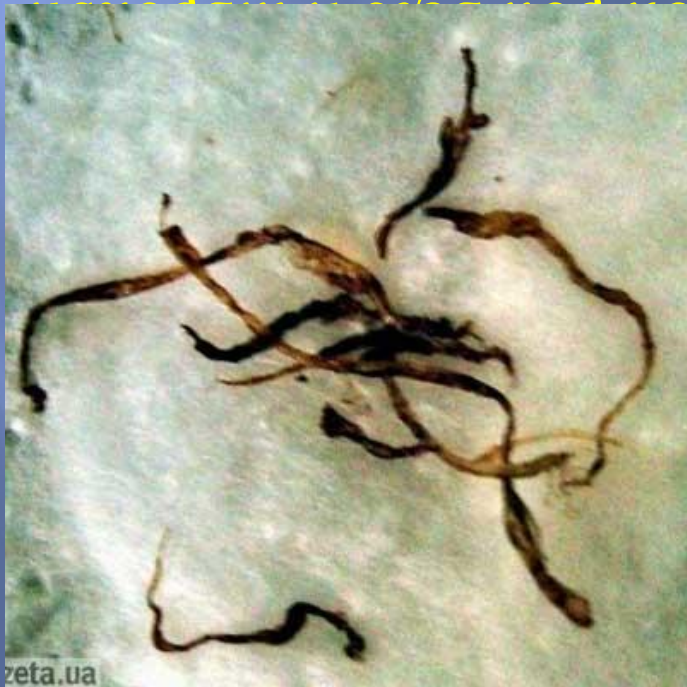БОЛЕЗНЬ МОРГЕЛЛОНОВ

Выполнил:

*Студент 14 группы, 2 мед.
факультета, 5 курса*

Лень Максим Владимирович

Morgellons (англоязычные синонимы: *Morgellons disease*; в русскоязычных СМИ распространена некорректная калька «болезнь Моргеллонов») – название потенциального заболевания – дерматиты, предложенное в 2002 году Мэри Лейтао. Больные жалуются, что по их коже ползают и кусаются насекомые или черви, а также утверждают, что



История и этимология

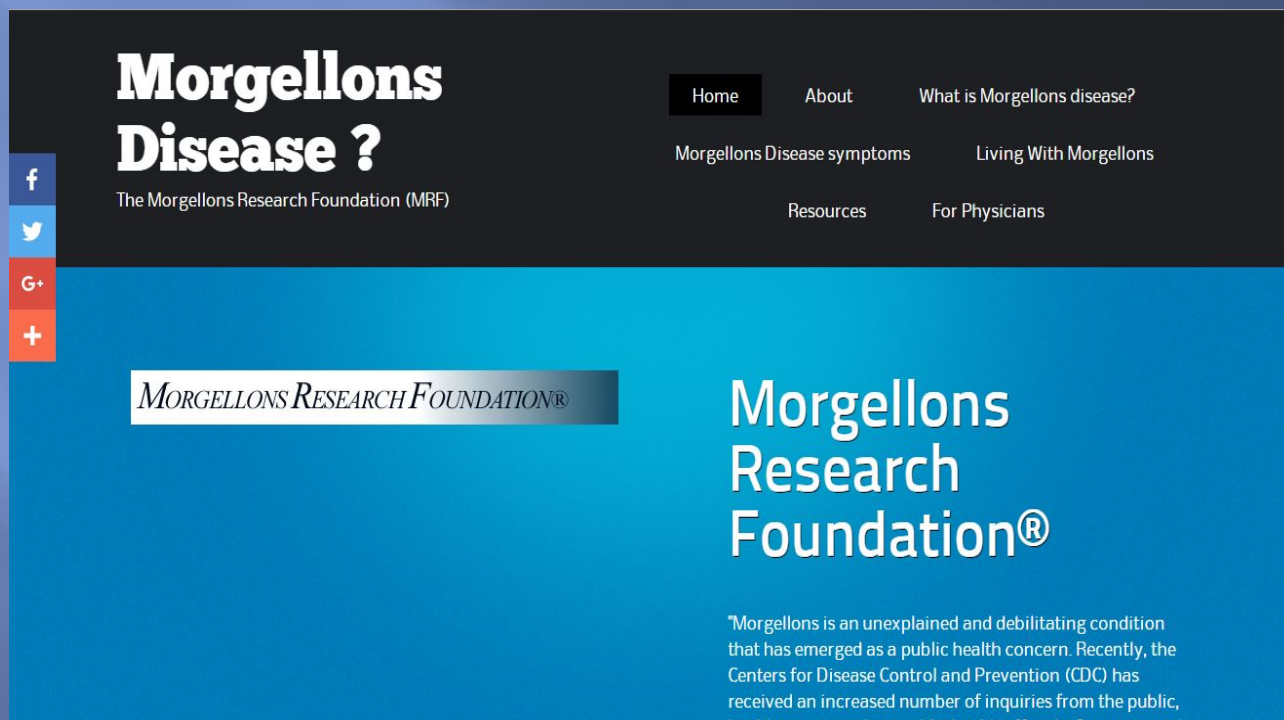

Mary Leitaо

Открытие этой предполагаемой болезни началось с того, что домохозяйка Мэри Лейтао достала из ранки на губе своего двухлетнего сына Дрю странное волокно. В дальнейшем сын стал жаловаться на появление множества зудящих ранок на теле, из которых можно было достать некие белые, синие или чёрные нити. Дрю также упоминал, что испытывает ужасное ощущение, как будто под кожей ползают насекомые.

Мэри Лейтао назвала болезнь в честь схожего заболевания «*morbus Morgelloni*», упомянутое английским писателем Томасом Брауном в публикации «*A letter to a Friend*» 1674 г.

Организованный ею фонд *Morgellons Research Foundation* успешно добился от конгресса и правительства США решения по исследованию предполагаемого нового инфекционного заболевания.

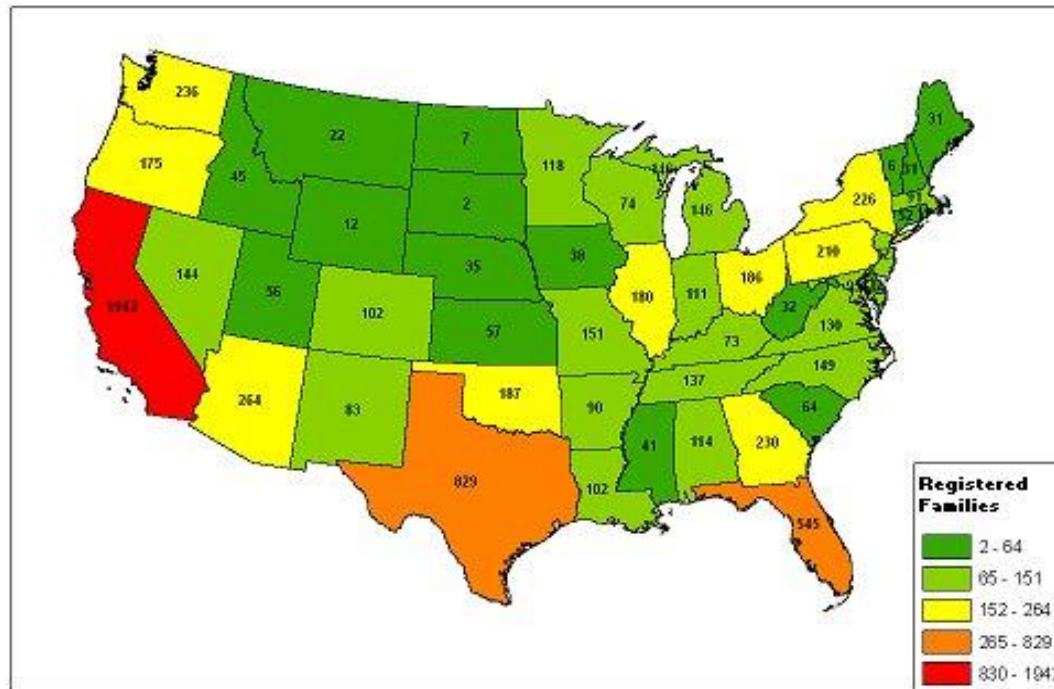


Сайт программы *Morgellons Research Foundation*:
morgellons.org

Распространённость

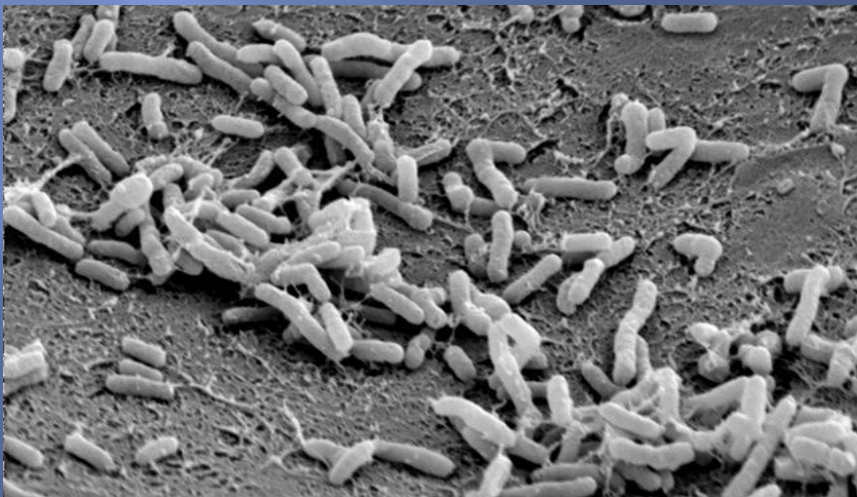
На май 2009 г. в США было зарегистрировано **4131** случай заболевания. Эту патологию выявлено во всех 50 штатах страны, наибольшее количество случаев зарегистрировано в Техасе, Калифорнии и Флориде, а всего в мире - **более 8 тис.** таких больных

U.S. Families Registered with the Morgellons Research Foundation
February 2, 2007



Гипотезы происхождения болезни Моргеллонов:

- Результаты генной модификации микроорганизмов (бактерий, грибов);
- Употребление генетически модифицированных продуктов;
- Неконтролируемые научные исследования в сфере химии высокомолекулярных полимерных структур;
- Продукты высоких технологий военных ведомств («химтрейлы»).



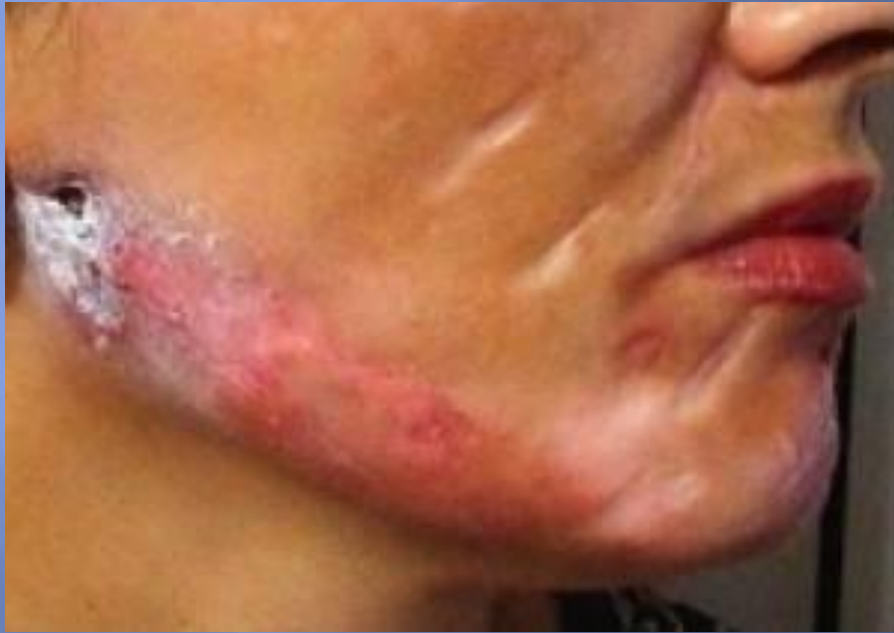Клиническая картина

Больные испытывают:

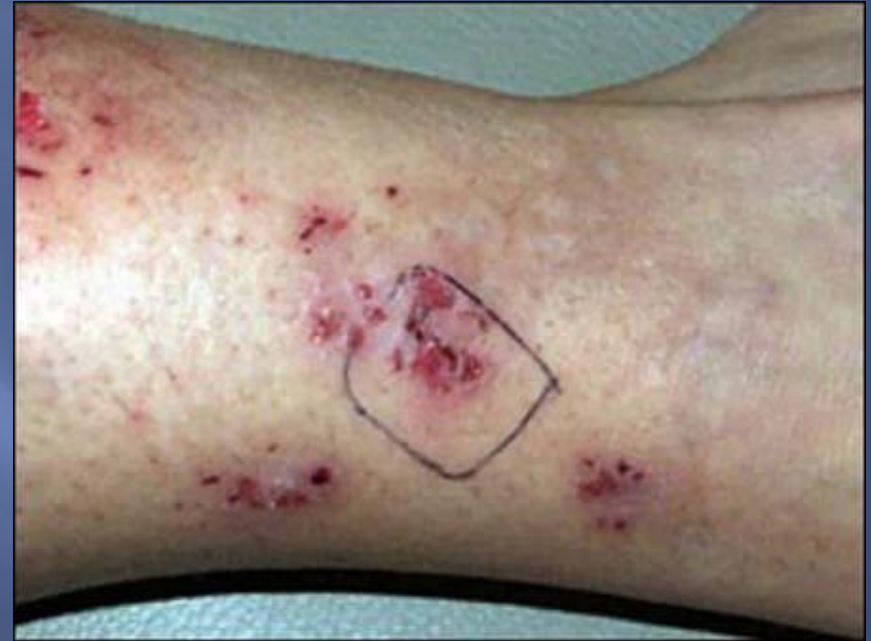- нестерпимый зуд кожи;*
- ощущения покусывания и ползания под кожей паразитов;*
- разнообразные уплотнения – гнойники с норичиями;*
- нитковидные выделения;*
- депигментированные рубцы и пятна;*
- мышечные судороги;*
- бессонница, хроническое утомление, ухудшение памяти;*
- депрессия, суицидальные мысли.*



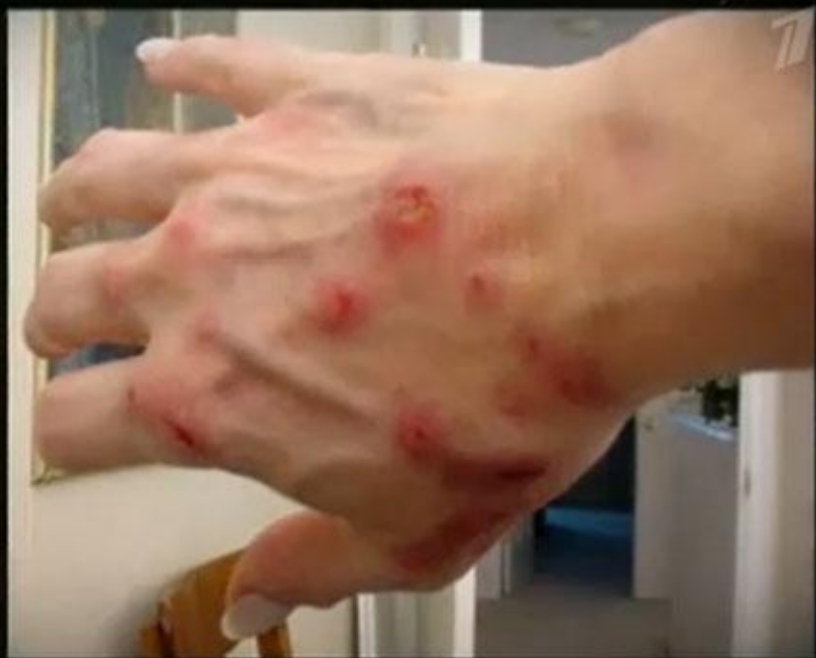Фотографии больных



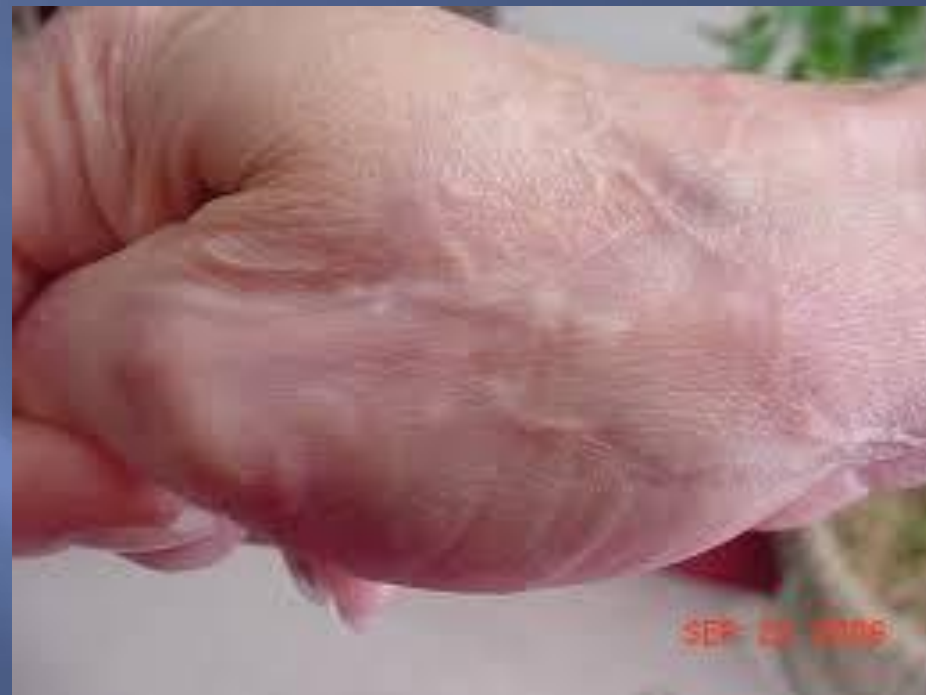Язвенный процесс на лице с норицием в месте нижнечелюстного сустава



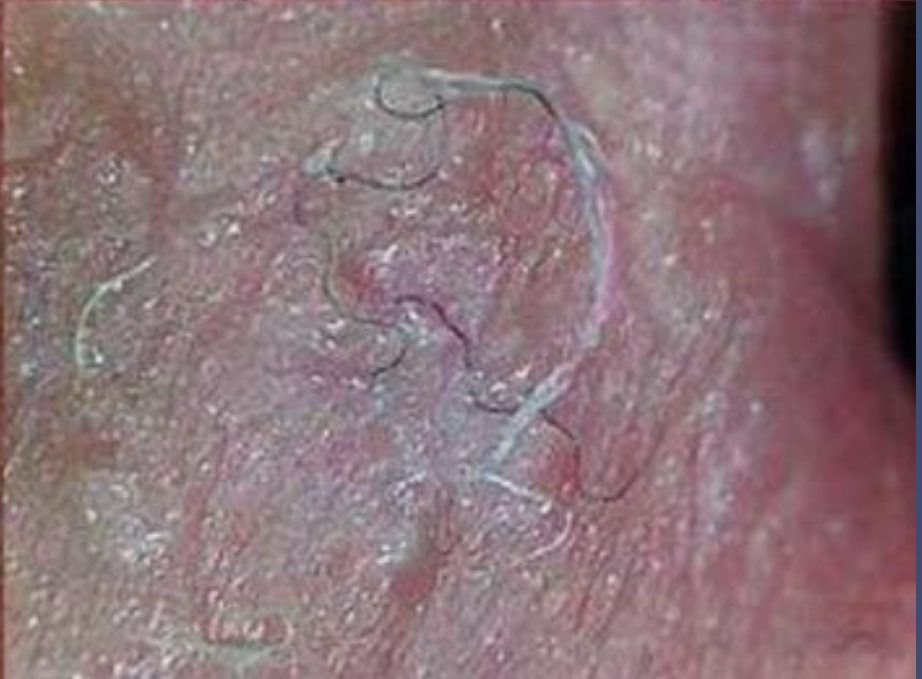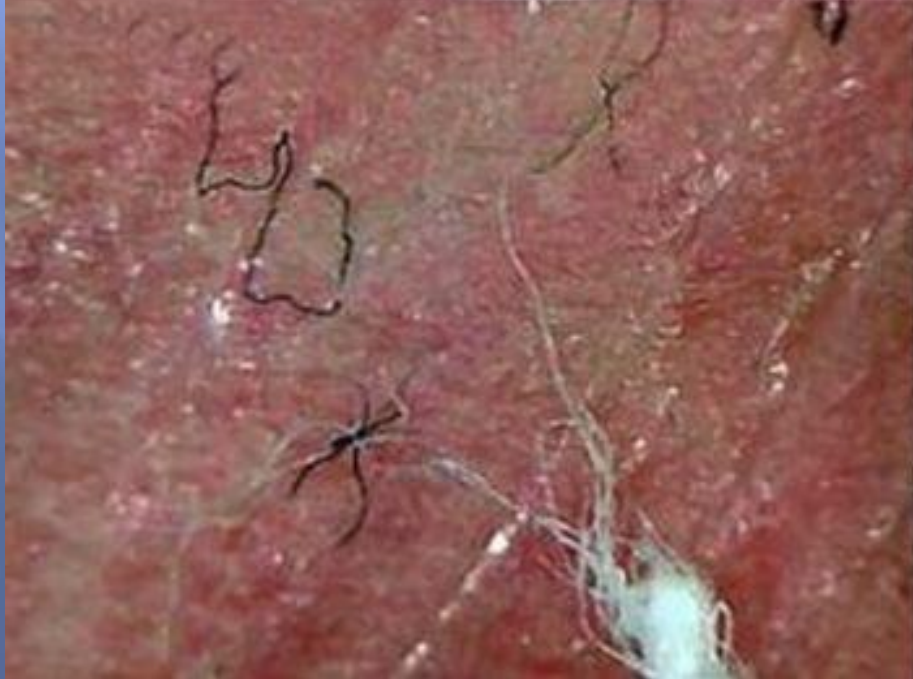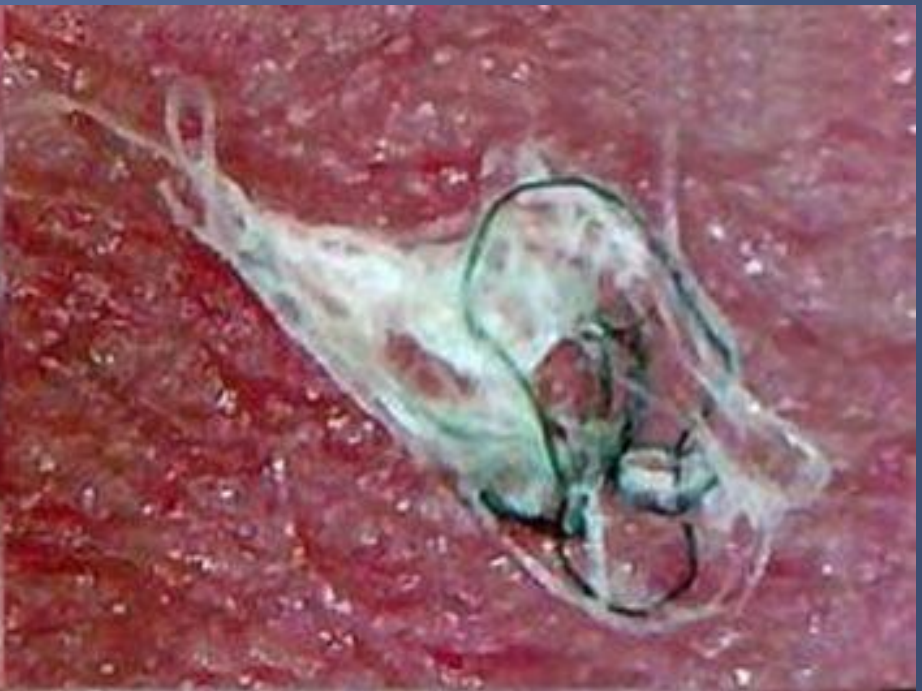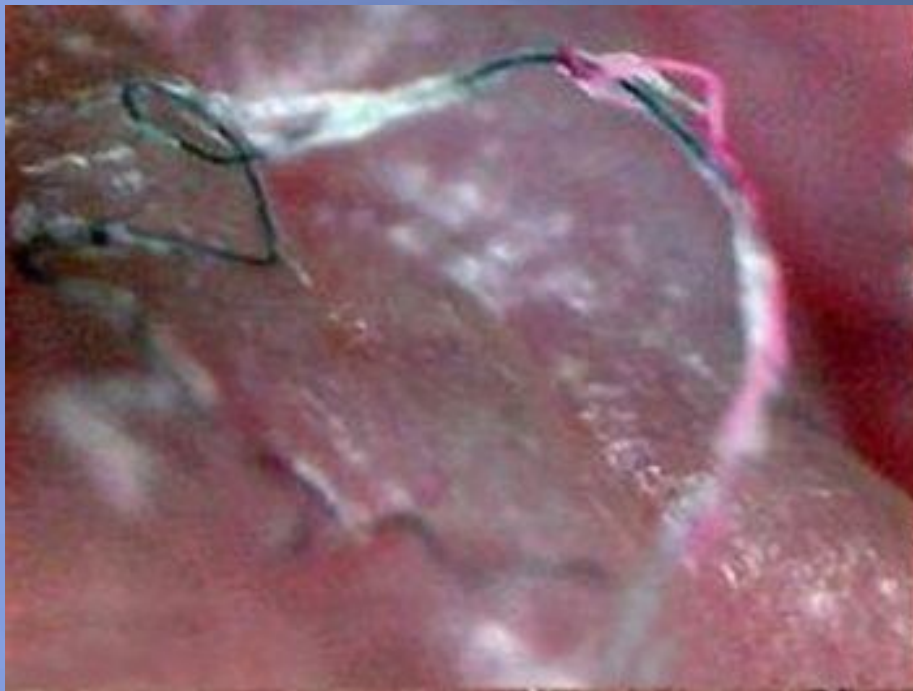
Множественные язвы на поверхности голени



Множественные язвы на поверхности кисти

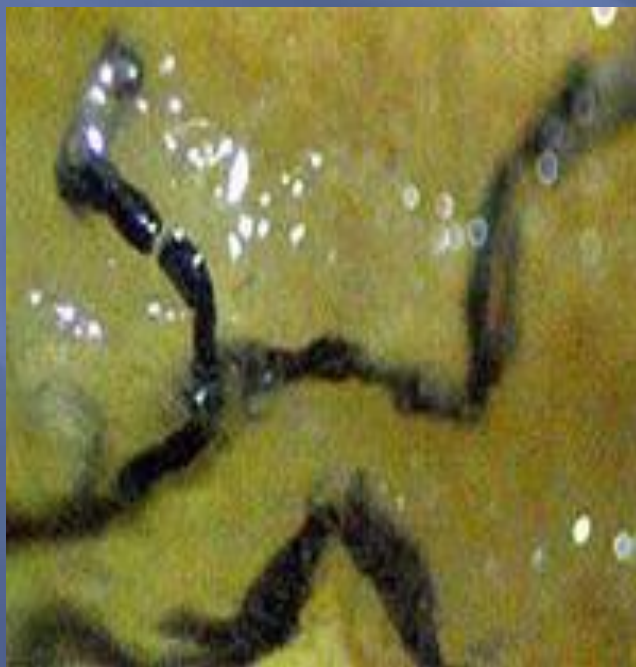

Депигментированные рубцы на месте язв



Диагностика

- 1) Наличие характерных клинических проявлений;
- 2) Морфологические выделения через кожу;
- 3) Макроскопическое исследование выделений - показывает наличие аморфных, мясоподобных, малоподвижных тел, которые внешне напоминают губку или большую пиявку 20-40 мм длиной и 5-7 мм в ширину.
- 4) Цитолюминисцентный анализ.



Цитоломинисцентный

Характеристика объекта: **анализ**

- динамичность и структурированность
- отделения сплетённых в жмуты волокнистых образований
- способность к активным движениям в трёхмерном пространстве с формированием своеобразных петель и узлов
- наличие почек из которых формируются и отходят аналогичные нити
- способность к спорообразованию
- выявление в испражнениях больных заполненных волокнами плазмодий

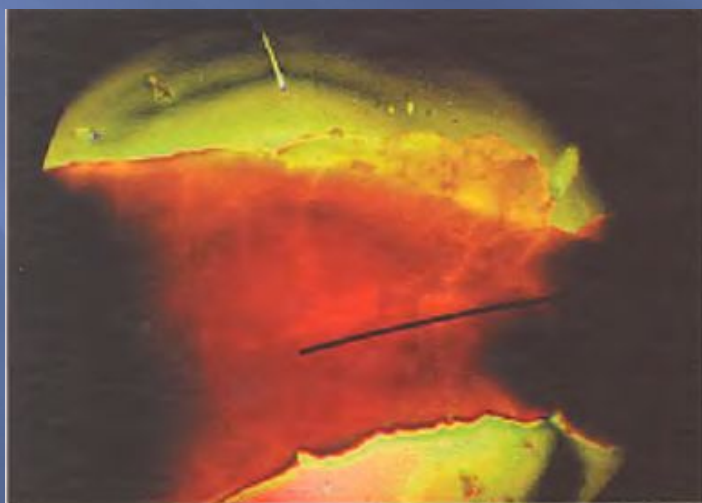


Рис. 4. М'ясоподібний нативний плазмодій, екстирпований з підшкірної жирової клітковини, в поляризованому світлі. МС 200:х80

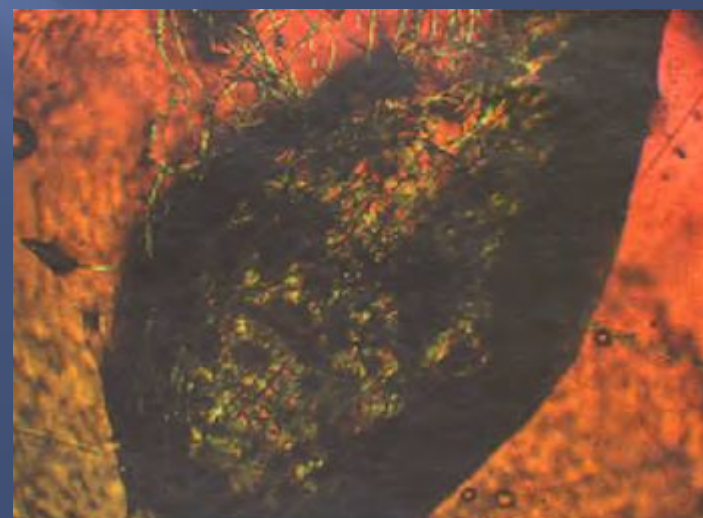


Рис. 14. Плазмодій з волокнистими паразитами, виділений з випорожнень хворого. МС 200:х80

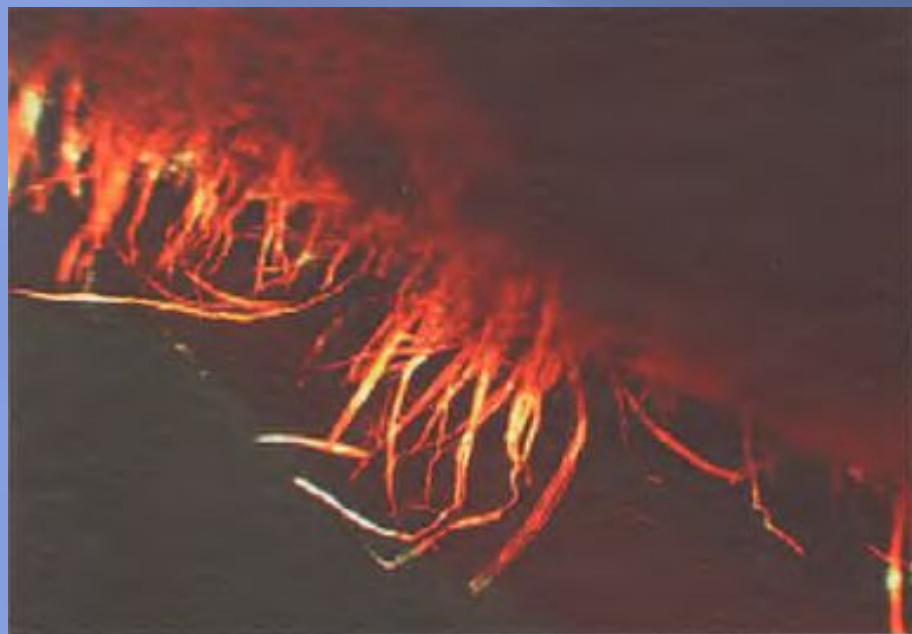

Рис. 5. Нативний плазмодій у поляризованому світлі: самовільний вихід волокнистих форм. МС 200:х80



Рис. 10. Формування бокового відростка волокна з бруньки. МС 200:х800

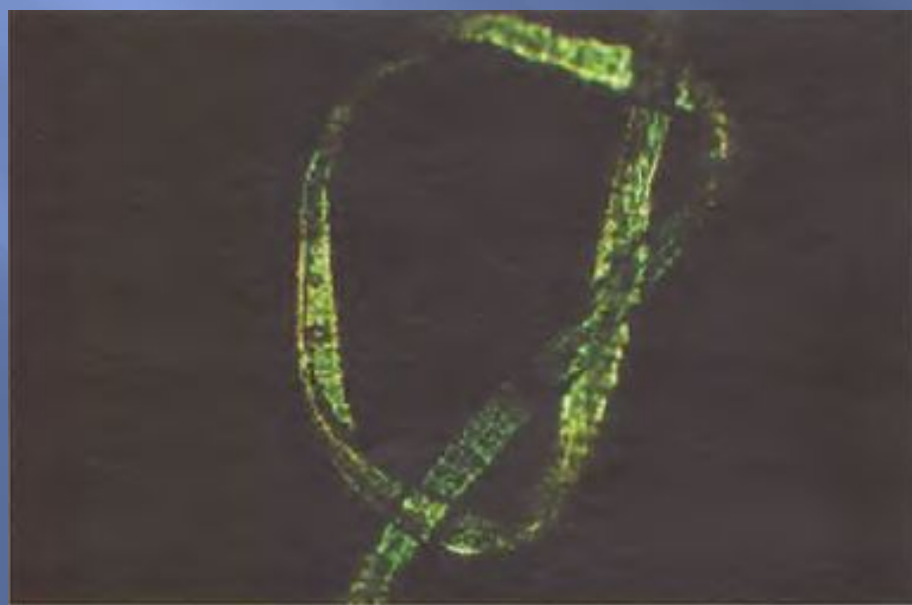


Рис. 8. Волокнисте утворення у вигляді вузла. МС 200:х400

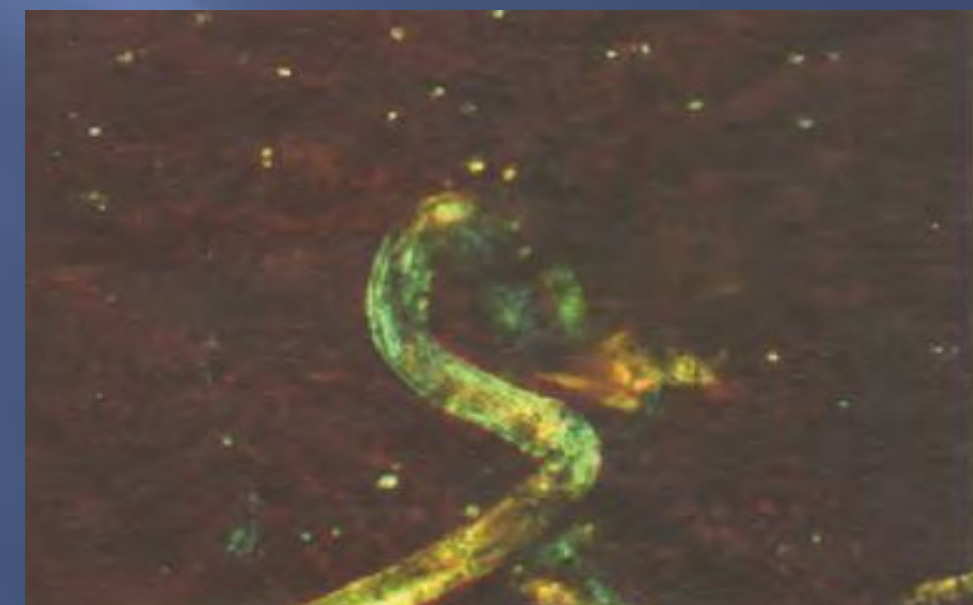



Рис. 13. Спори, отримані з поверхні шкіри. МС 200:х200

Этиология ?

Исходя из патогномоничных образований:

1. Плазмодия
2. Волокнистых структур
3. Спор

Как проявление фазности биологического цикла возбудителя склоняются к мысли о его принадлежности к патогенным грибам семейства миксомицетов – *Dictyostelium discoideum*.



Лечение

Ориентировано на оптимизацию ведущих функций пораженного инфекционным процессом организма и в целом мало чем отличается от подобных поражений любым другим возбудителем:

- укрепление неспецифической резистентности
- стимуляция иммунной системы
- антибиотики широкого спектра действия
- психотерапия
- гипосенсибилизация и т. д.

Доктор Метьюз утверждает что вылечил себя и нескольких пациентов при помощи препарата Nutra Silver - раствор с наночастицами серебра. Позитивный эффект наблюдался через 2 недели, стойкое улучшение – через 4 месяца.

Спасибо за

в



Семья Мэри Лейтао