

Китайская медицинская терминология

Урок 2

Анатомия и основные анатомические термины

ἀνά *верх* *τέμνω* *резать, разрезать*

解剖学

[jiě pōu xué]

解剖學

Анатомия человека
топографическая анатомия

人体解剖学

[rén tǐ jiě pōu xué]

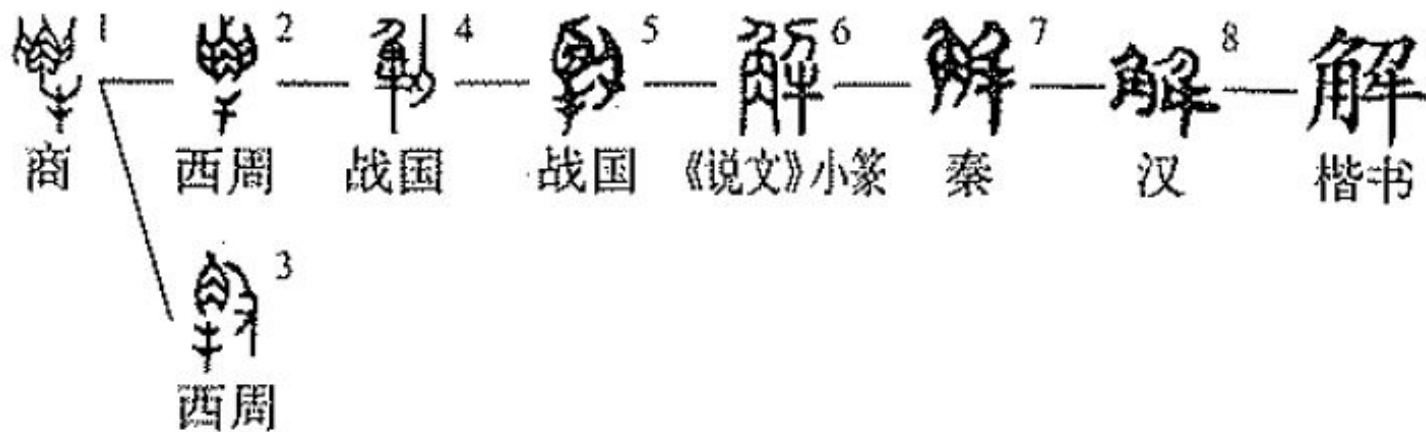
人體解剖學

局部解剖学

[rú bù jiě pōu xué]

局部解剖學

解 [jiě]



剖 [póu]

𠄎¹ — 𠄎² — 𠄎³ — 𠄎⁴ — 剖

《说文》小篆 汉 汉 汉 楷书

《说文》：“剖，判也。” 判 pàn

《广韵·厚韵》：“剖，破也。” 破 pò

superior

上 [shàng]

inferior

下 [xià]

cranial

颅侧 (T. 顱側)

[lú cè]

caudal

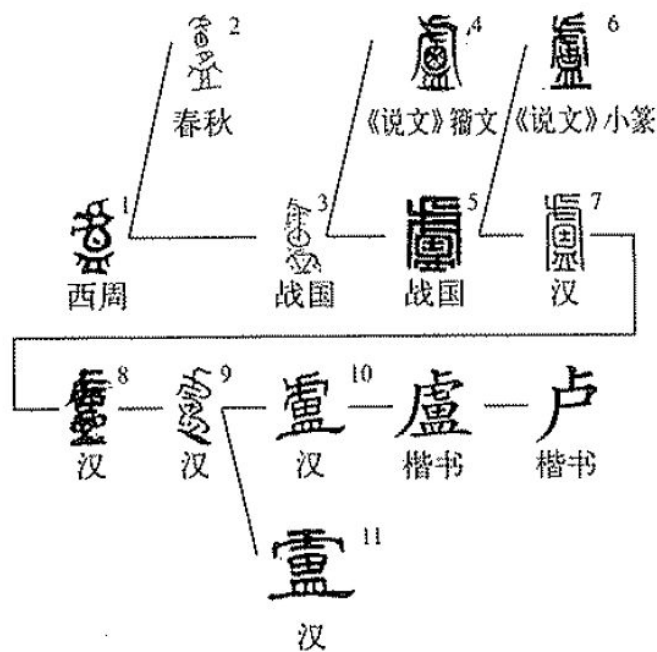
尾侧 (T. 尾側)

[wěi cè]

颯 (T. 顱) [lú]

顱¹ — 顱 — 颯

《说文》小篆 楷书 楷书



侧 cè 側

𠂔¹ — 𠂔² — 𠂔³ — 側 — 側

西周 《说文》小篆 汉 楷书 楷书

则 zé пример, образец

𠂔¹ — 𠂔² — 𠂔³ — 𠂔⁴ — 𠂔⁵ — 𠂔⁶ — 𠂔⁷ — 𠂔⁸ — 𠂔⁹ — 則 — 則

西周 《说文》古文 西周 《说文》小篆 秦 汉 楷书 楷书

anterior posterior

前 后 (T. 後)

[qián] [hòu]

ventral dorsal

腹側 背側

[fù cè] [běi cè]

medial lateral

內側 外側

[nèi cè] [wài cè]

internal external

內 外

[nèi] [wài]

Угадайте иероглиф по древнему
изображению

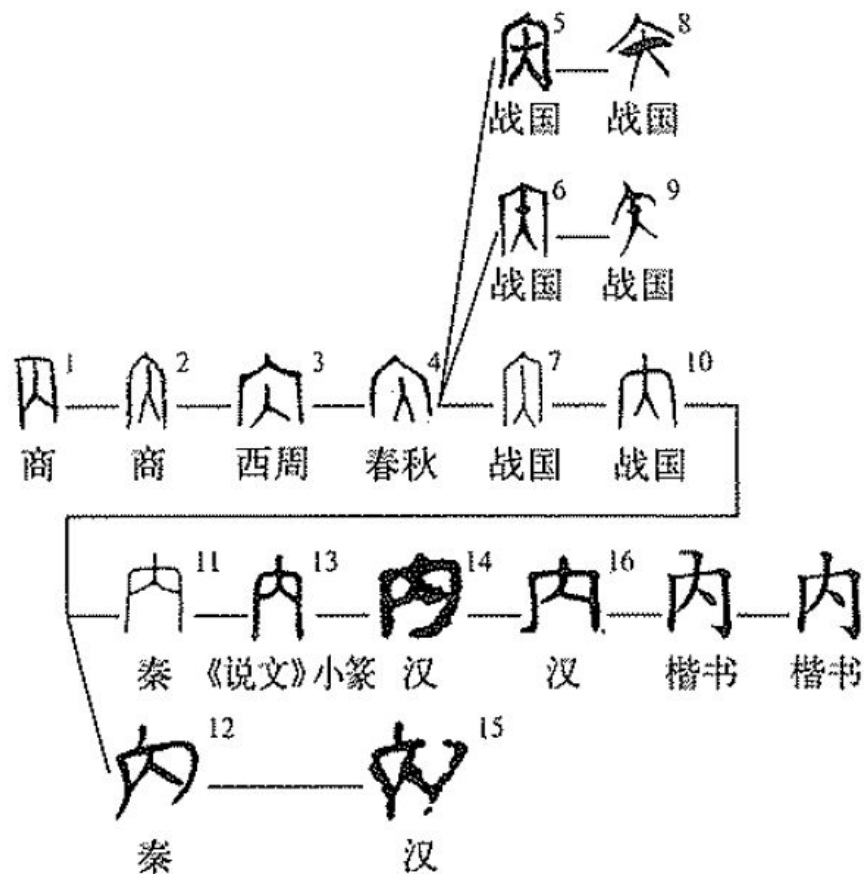


前 qián

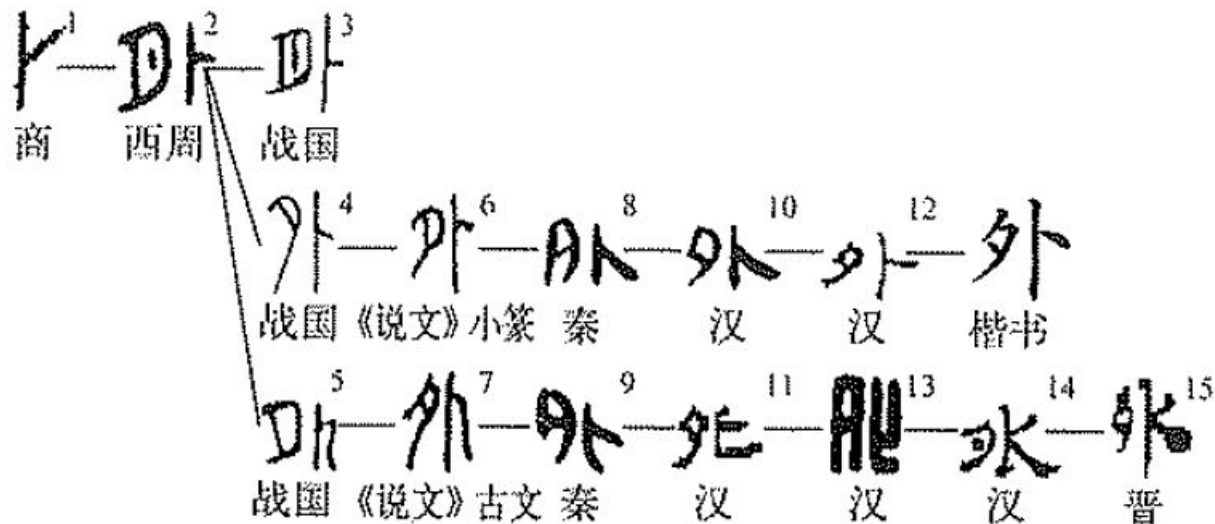
𠄎¹ — 𠄎² — 𠄎³ — 𠄎⁴ — 𠄎⁵ — 𠄎⁶ — 𠄎⁷ — 前

西周 战国《说文》小篆 秦 汉 汉 汉 楷书

內 [nèi]



外 [wài]



《说文》：“外，远也。卜尚平旦，今夕卜于事，外矣。”

浅 (淺)

[qiǎn]

superficial

深

[shēn]

profound

浅 (淺)

[qiǎn]

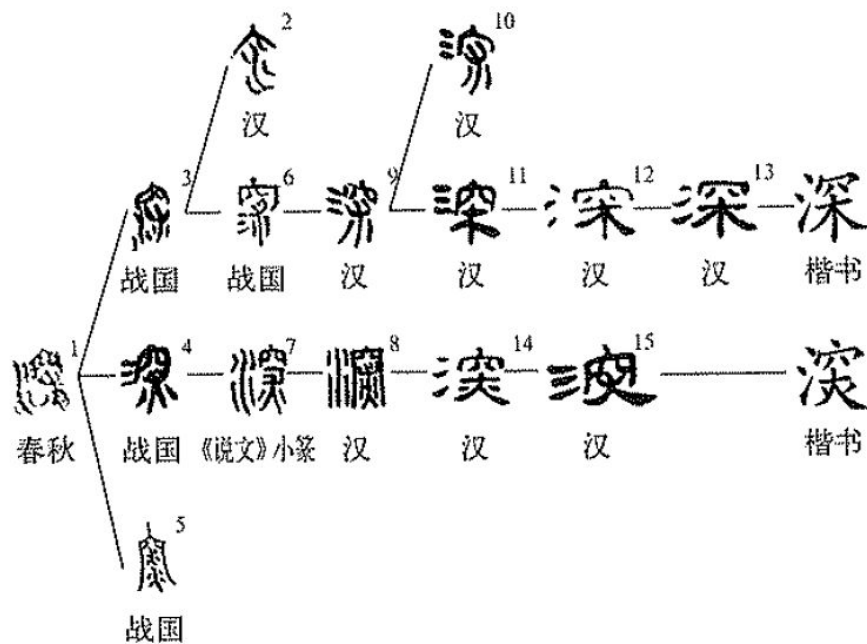
𣶒¹ — 𣶒² — 𣶒³ — 𣶒⁴ — 𣶒⁵ — 𣶒⁶ — 𣶒⁷ — 淺 — 浅

战国 战国 战国 《说文》小篆 汉 汉 汉 楷书 楷书

《说文》：“浅，不深也。”

深

[shēn]



proximal

distal

近侧

远侧

[jìn cè]

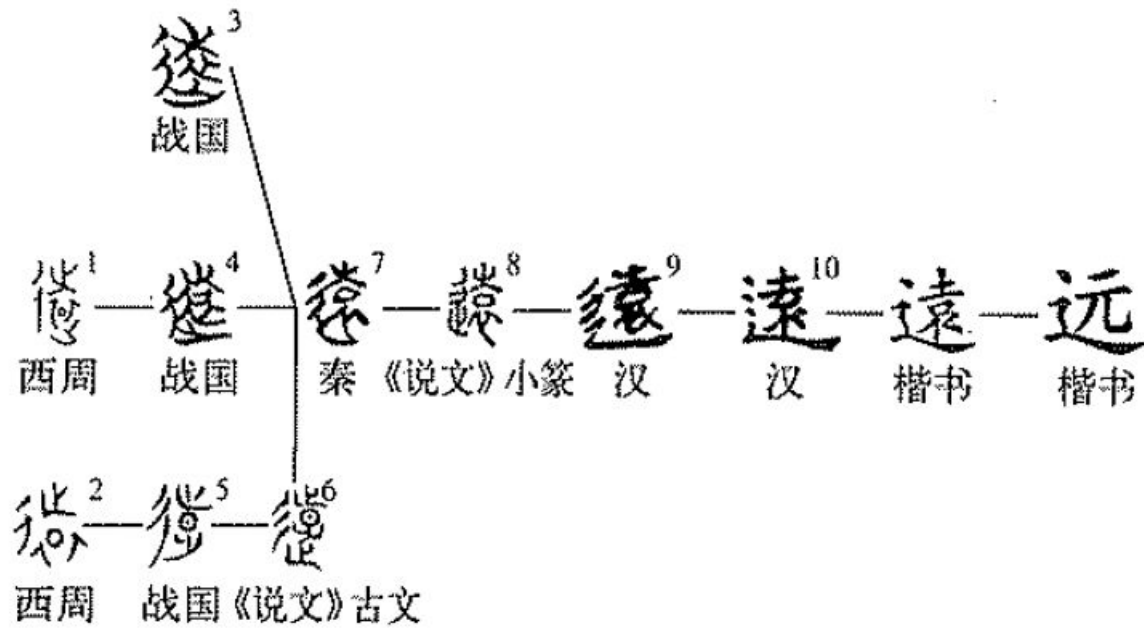
[yuǎn cè]

近 [jìn]

𨾏¹ — 𨾏² — 𨾏³ — 𨾏⁴ — 近⁵ — 近

战国 《说文》古文 《说文》小篆 秦 汉 楷书

远 [yuǎn] 遠



上肢 shàng zhī

ulnaris

radialis

尺侧

桡侧

[chǐ cè]

[ráo cè]

下肢 xià zhī

tibialis

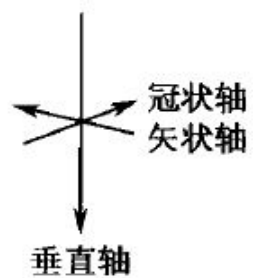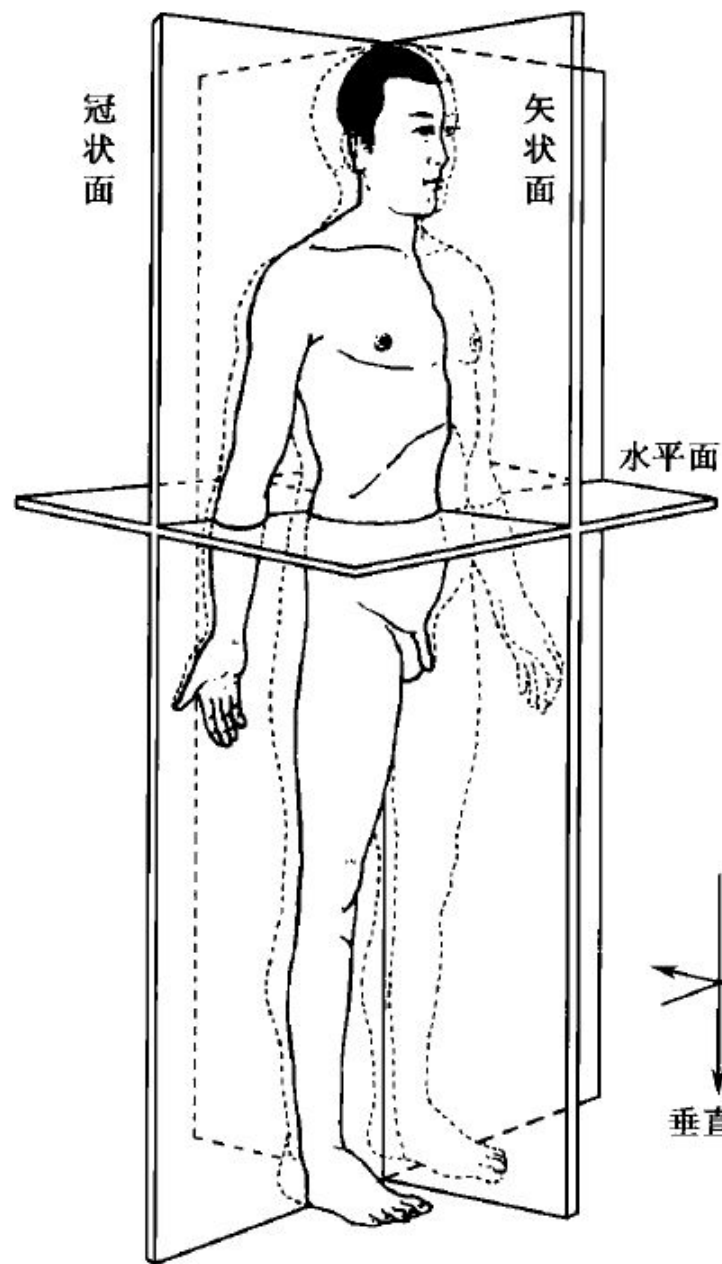
胫侧

[jìng cè]

fibularis

腓侧

[féi cè]



轴 [zhóu]

垂直轴 [chuí zhí zhóu]

矢状轴 [shǐ zhuàng zhóu]

冠状轴 [guān zhuàng zhóu]

面 [miàn]

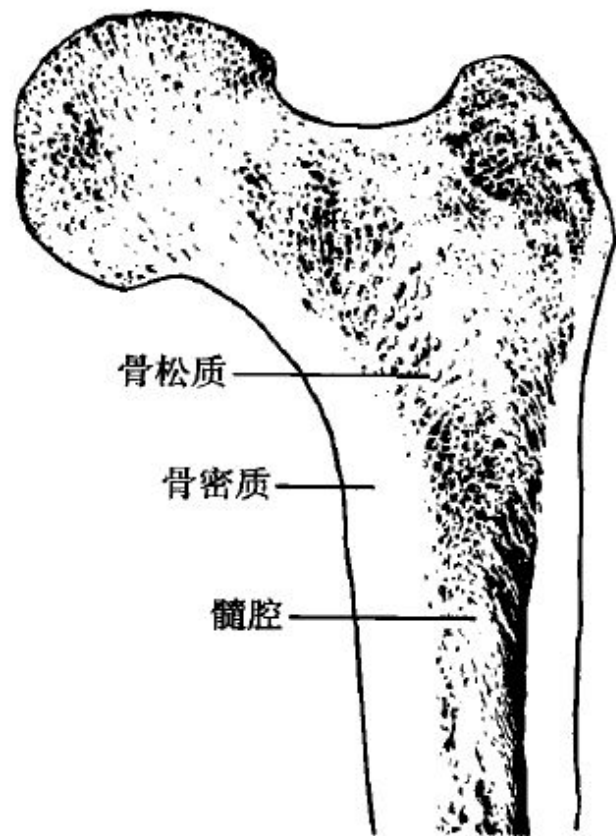
垂状面 [chuí zhuàng miàn]

矢状面 [shǐ zhuàng miàn]

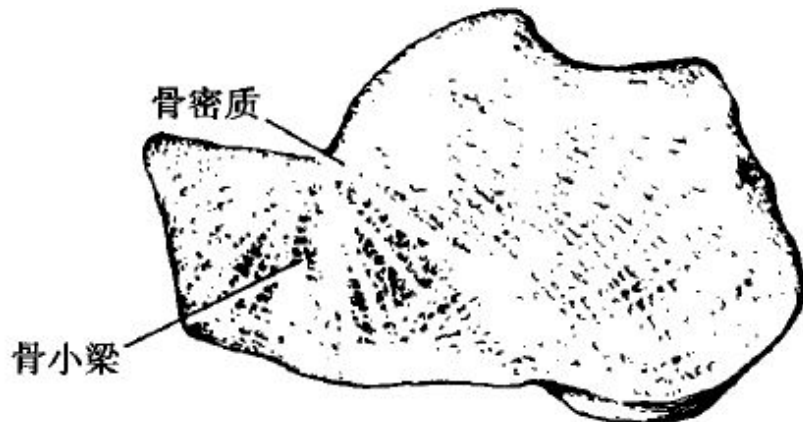冠状面 [guān zhuàng miàn]

水平面 [shuǐ píng miàn]

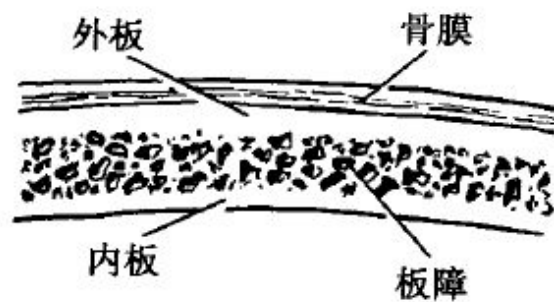
骨 [gǔ]



长骨



短骨



扁骨

长骨 [cháng gǔ]

骨松质 [gǔ sōng zhì]

骨密质 [gǔ mì zhì]

髓空 [suǐ kōng]

扁骨 [biǎng gǔ]

外板 [wài bǎn]

內板 [nèi bǎn]

板障 [bǎn zhàng]

骨膜 [gǔ mó]

短骨 [duǎn gǔ]

骨密质 [gǔ mì zhì]

骨小梁 [gǔ xiǎo liáng]