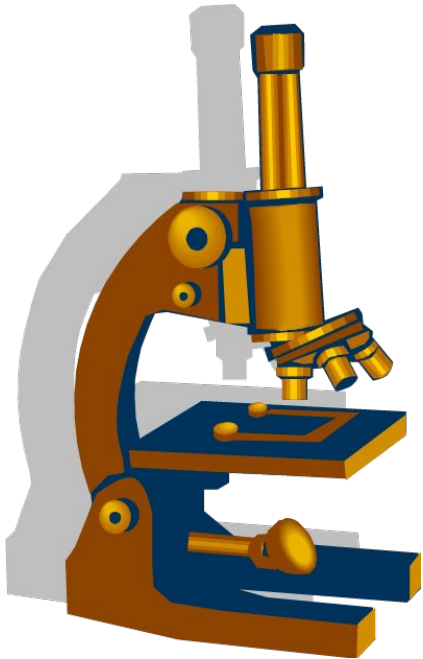


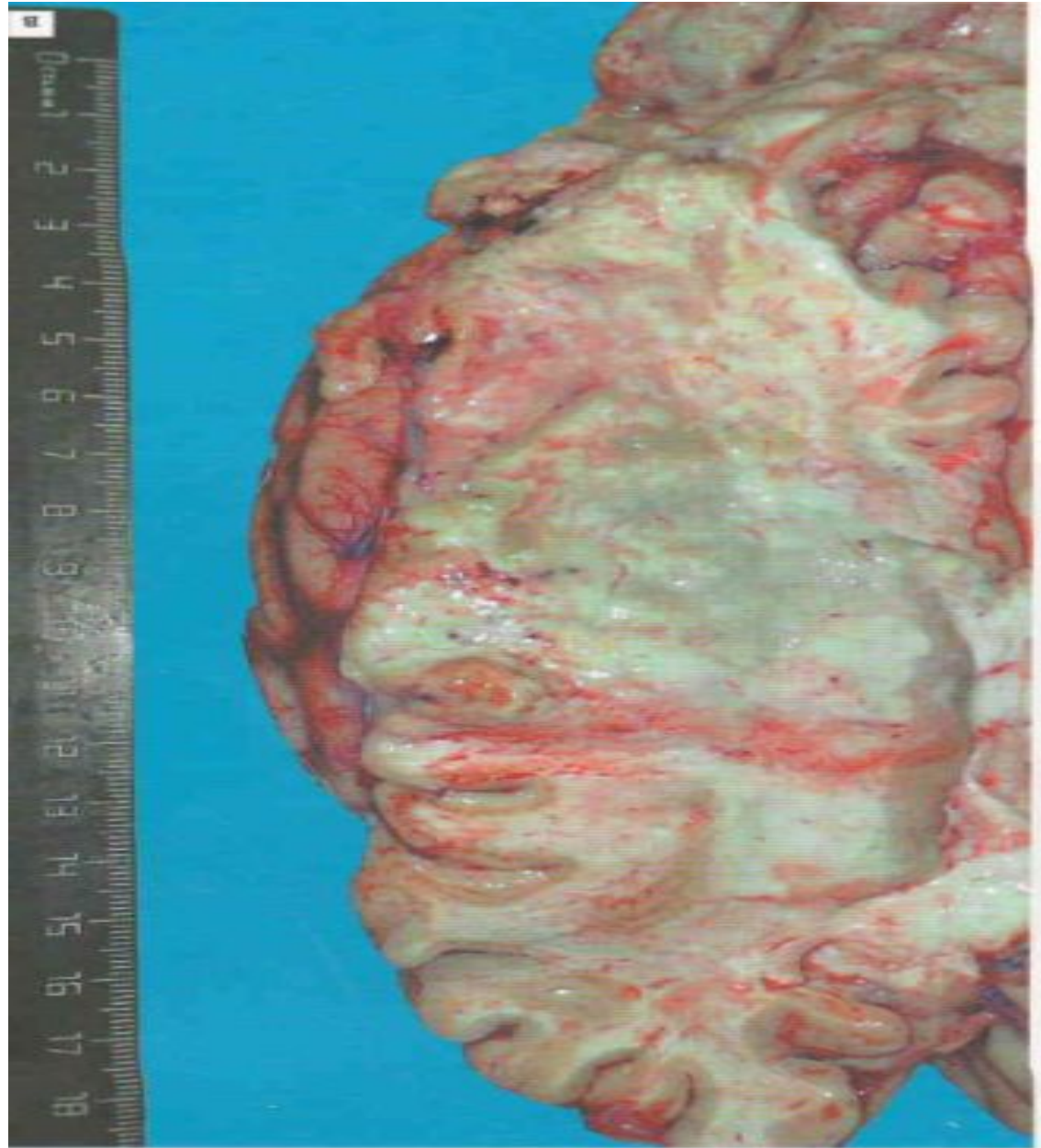
Модуль: Жүйке жүйесі

Тема №29: Цереброваскулярлы аурулар

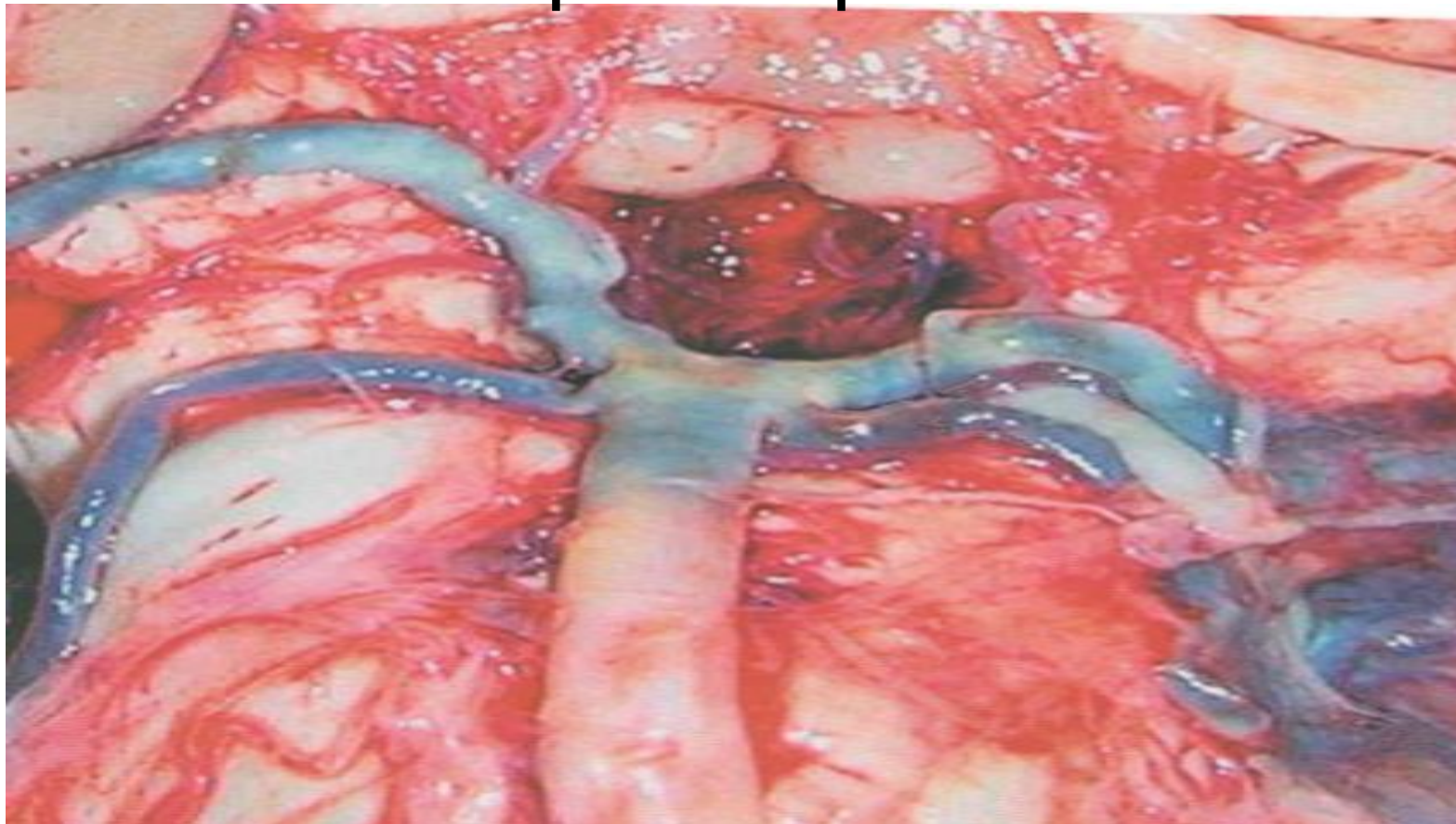


Дайындаған м.ғ.д.
Шабдарбаева Д.М.

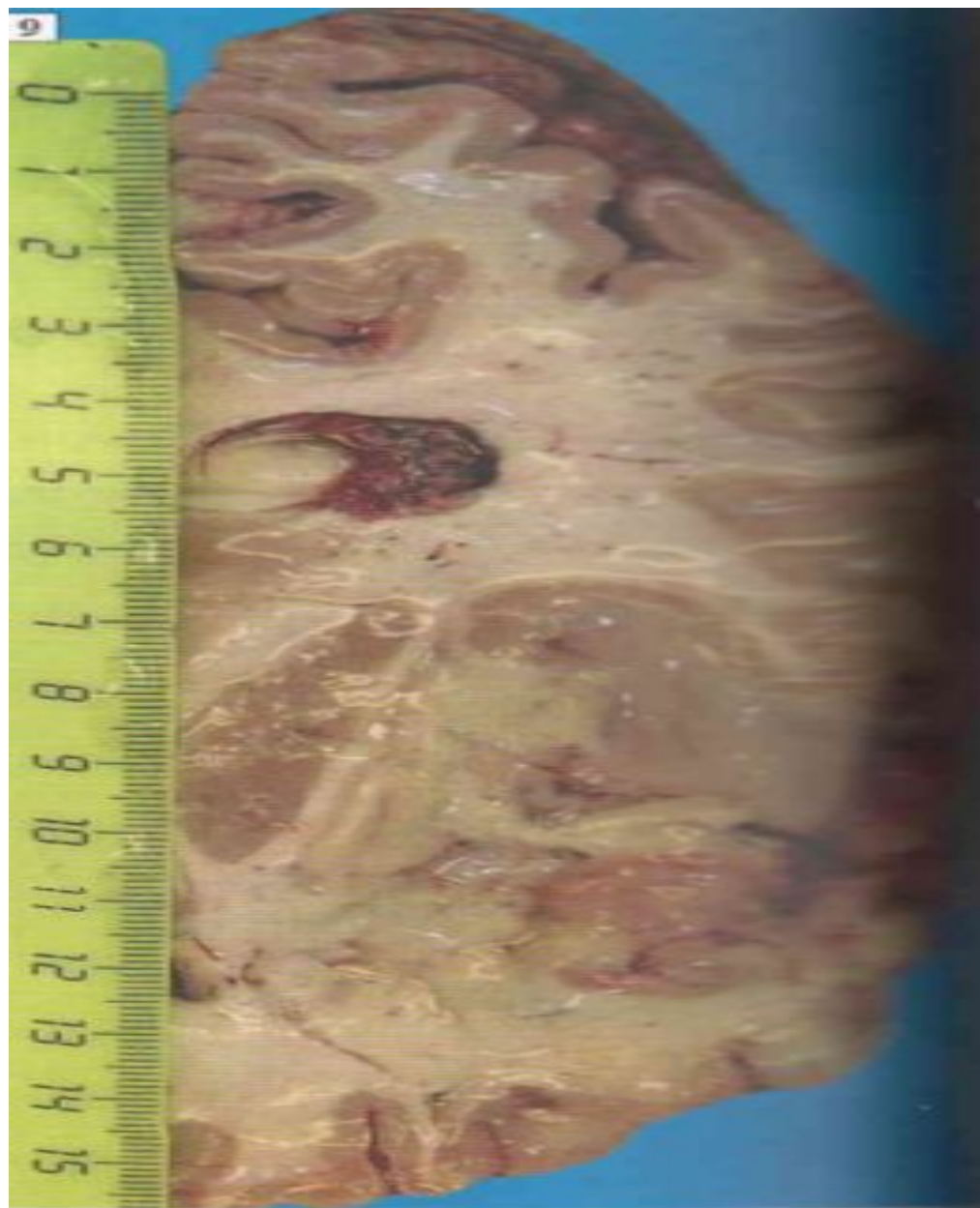
Бас миының
ишемиялық
инфаркты



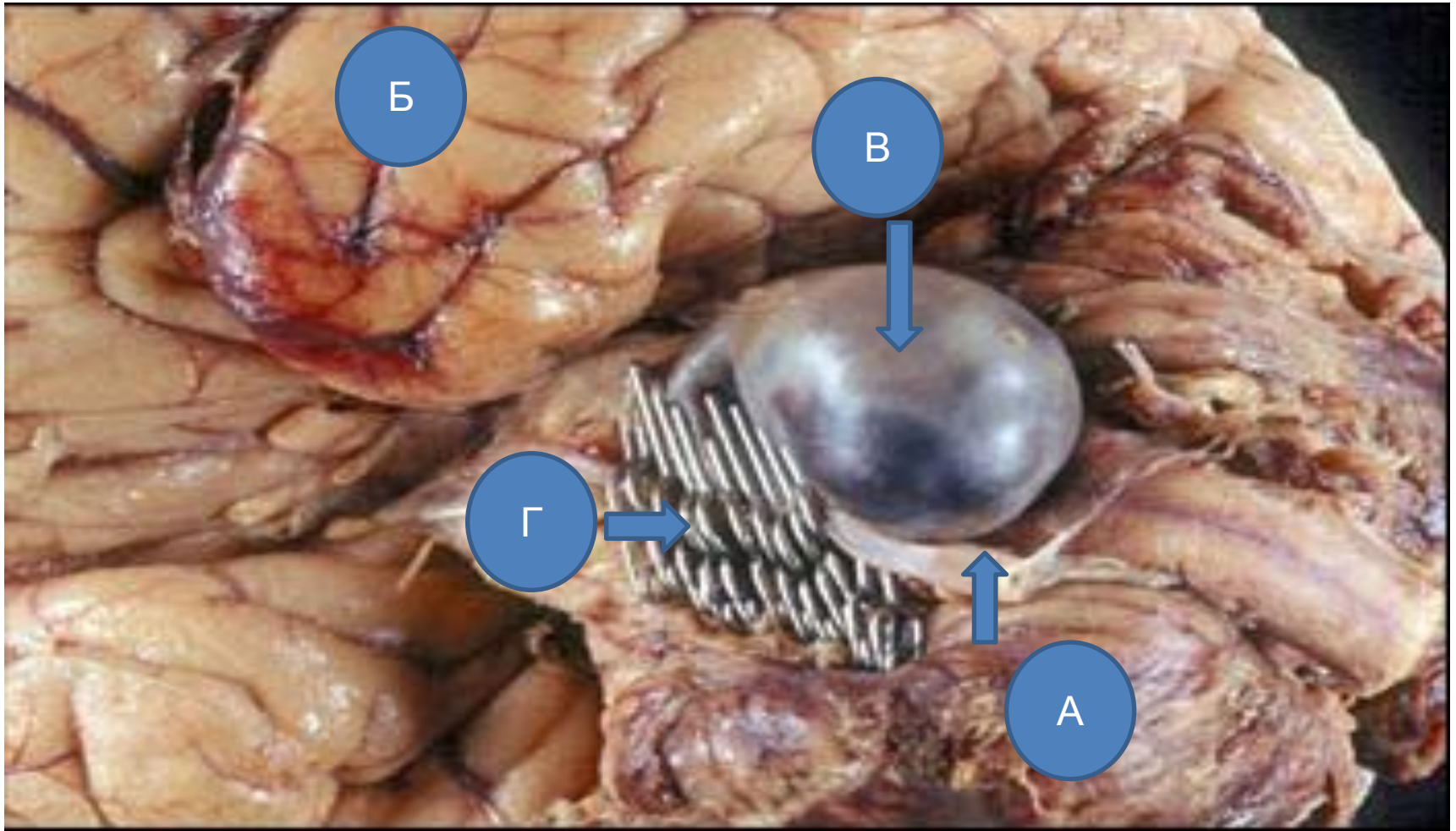
Ми негізіндегі артерия атеросклерозы



Бас миының
ишемиялық
инфаркты



Қапты аневризма



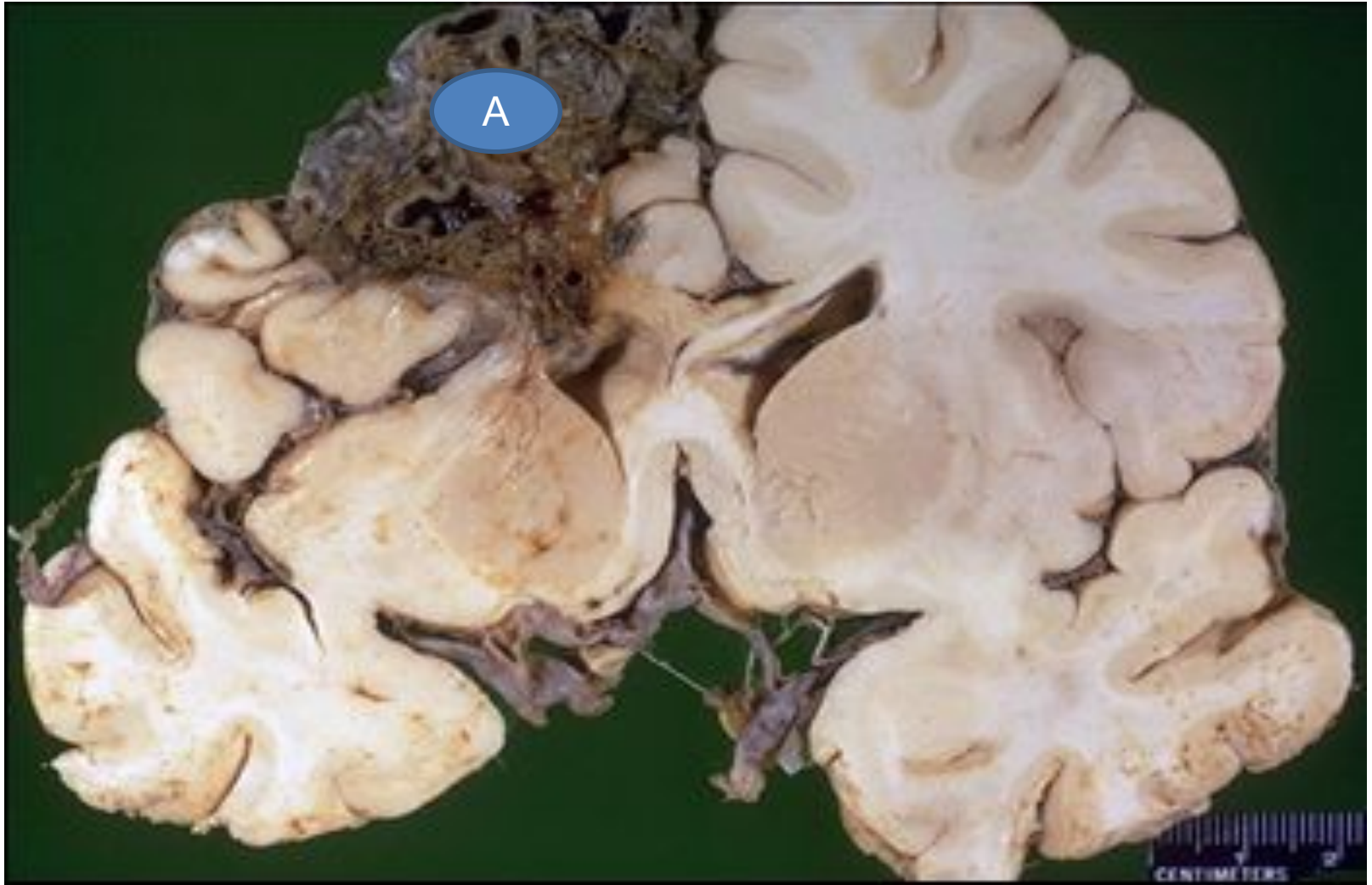
А. оң жақ омыртқа артериясы

Б. самайлық бөлік

В. аневризма

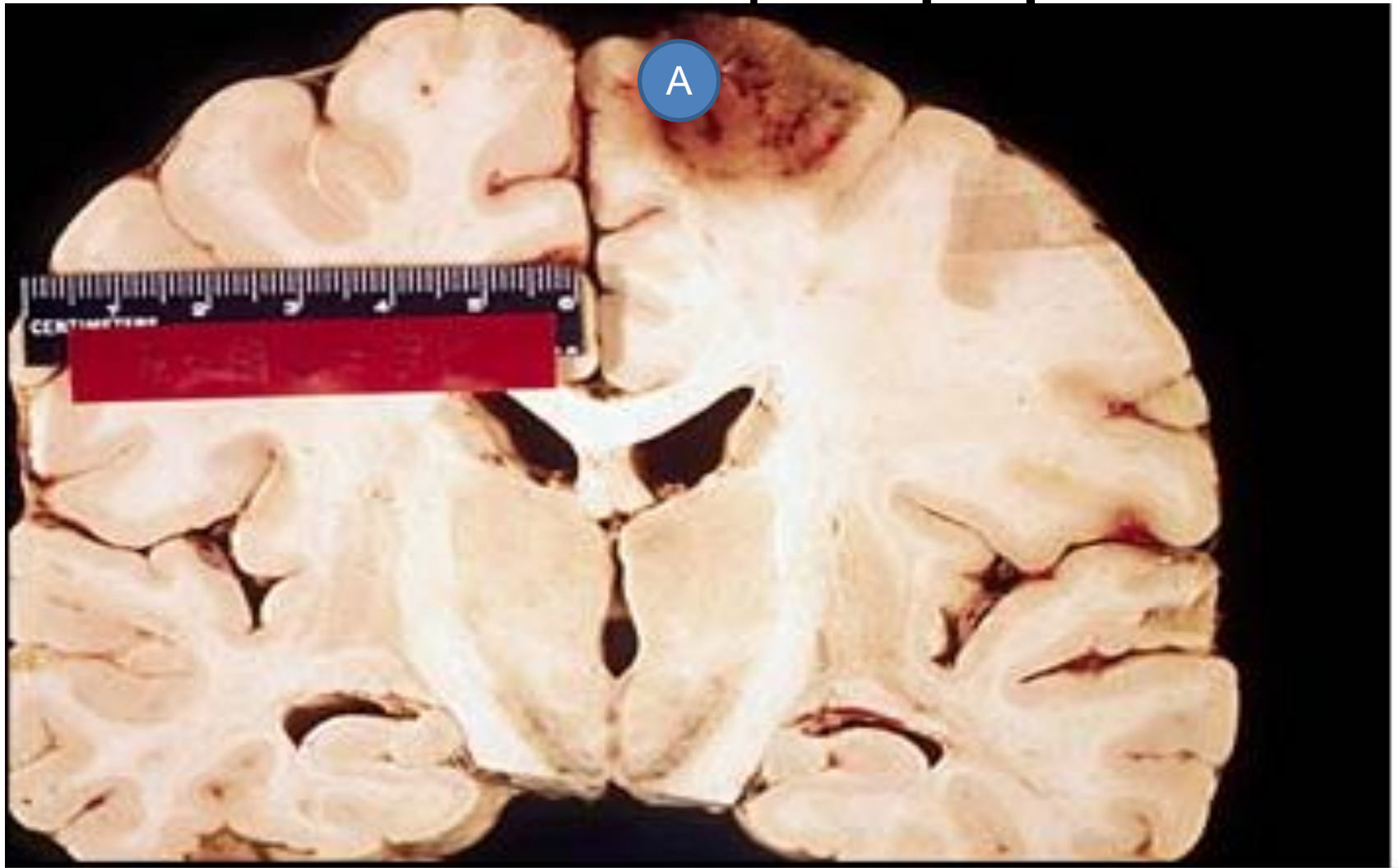
Г. хирургиялық клипсалар

Артериовенозды мальформация



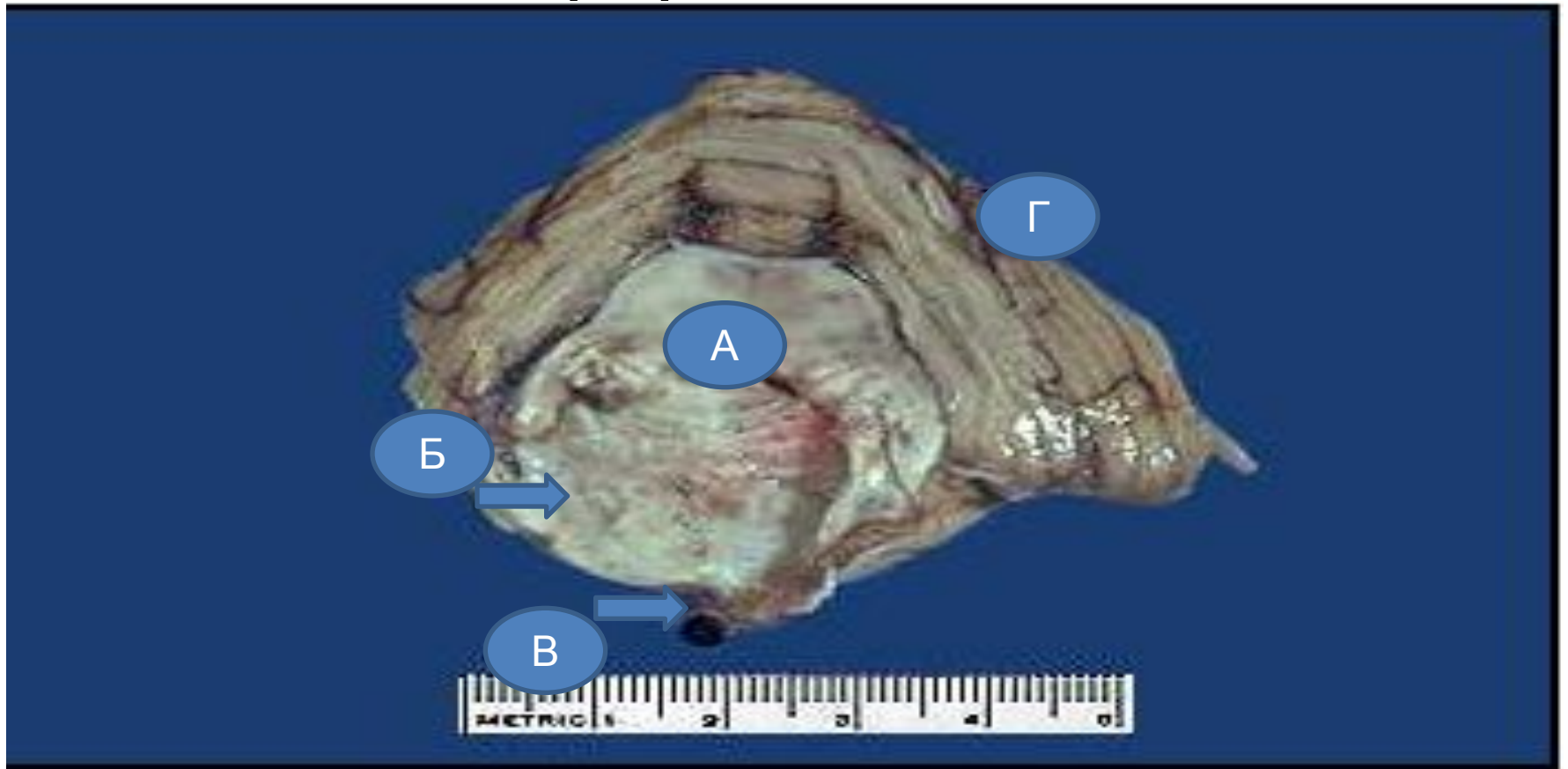
A. мальформация аймағы

Ишемиялық инфаркт



А. ишемиялық инфаркт аймағы

Бас миының көпір аймағындағы инфаркт аймағы



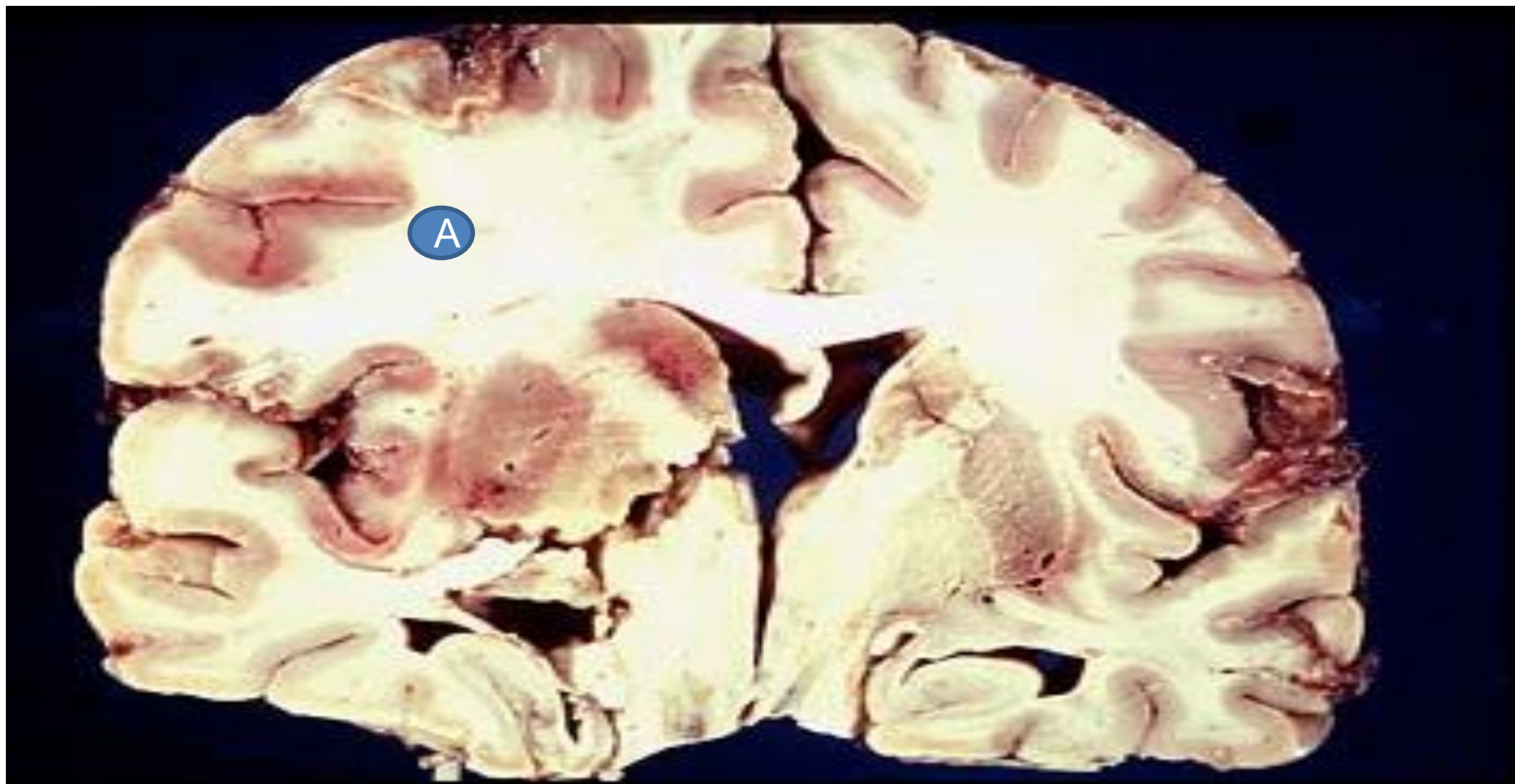
А.көпір

Б.инфаркт аймағы

В.базиллярлы артерия тромбозы

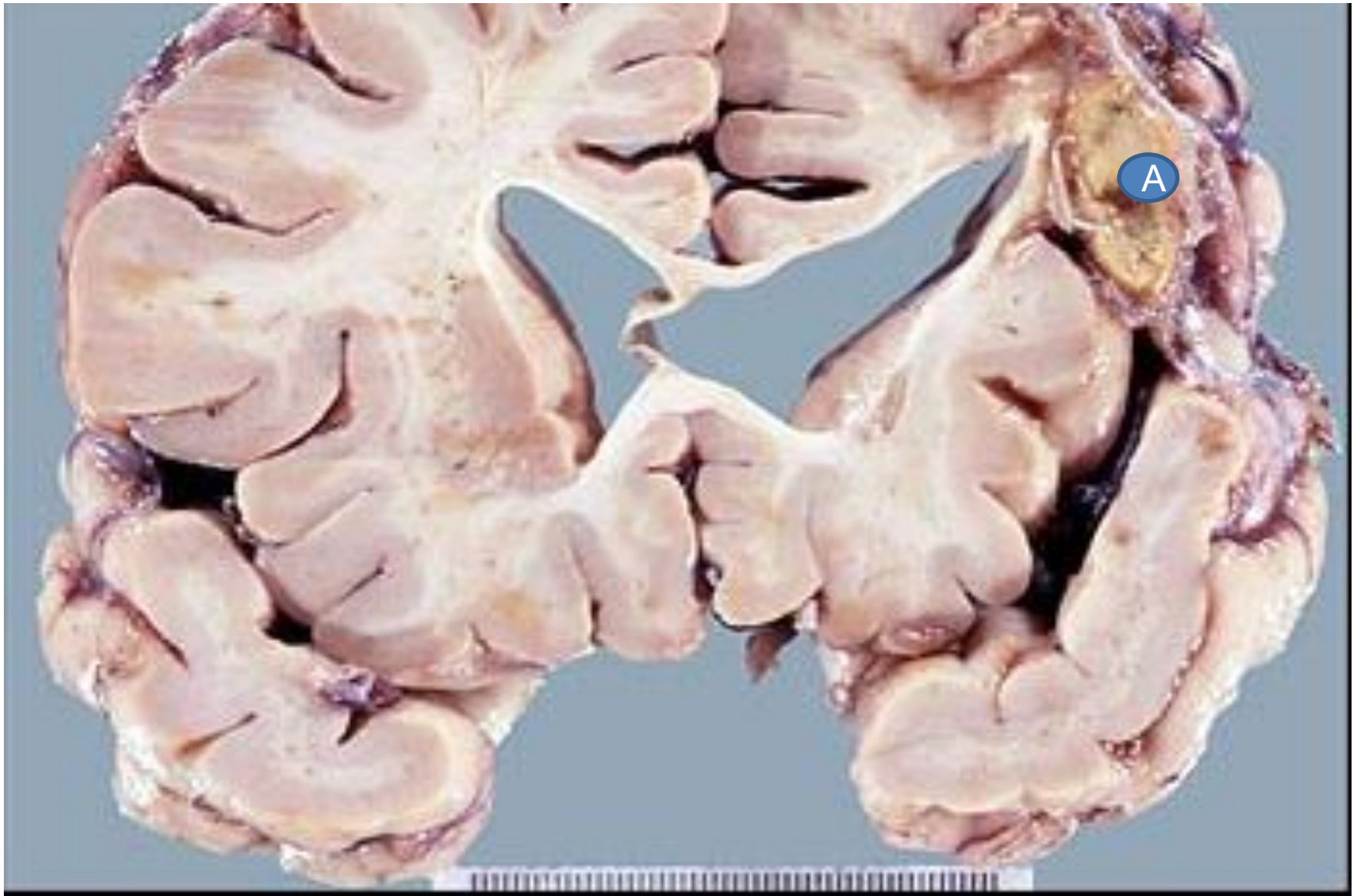
Г.мишық

Ортаңғы ми артериясы бассейніндегі бас миының инфаркты



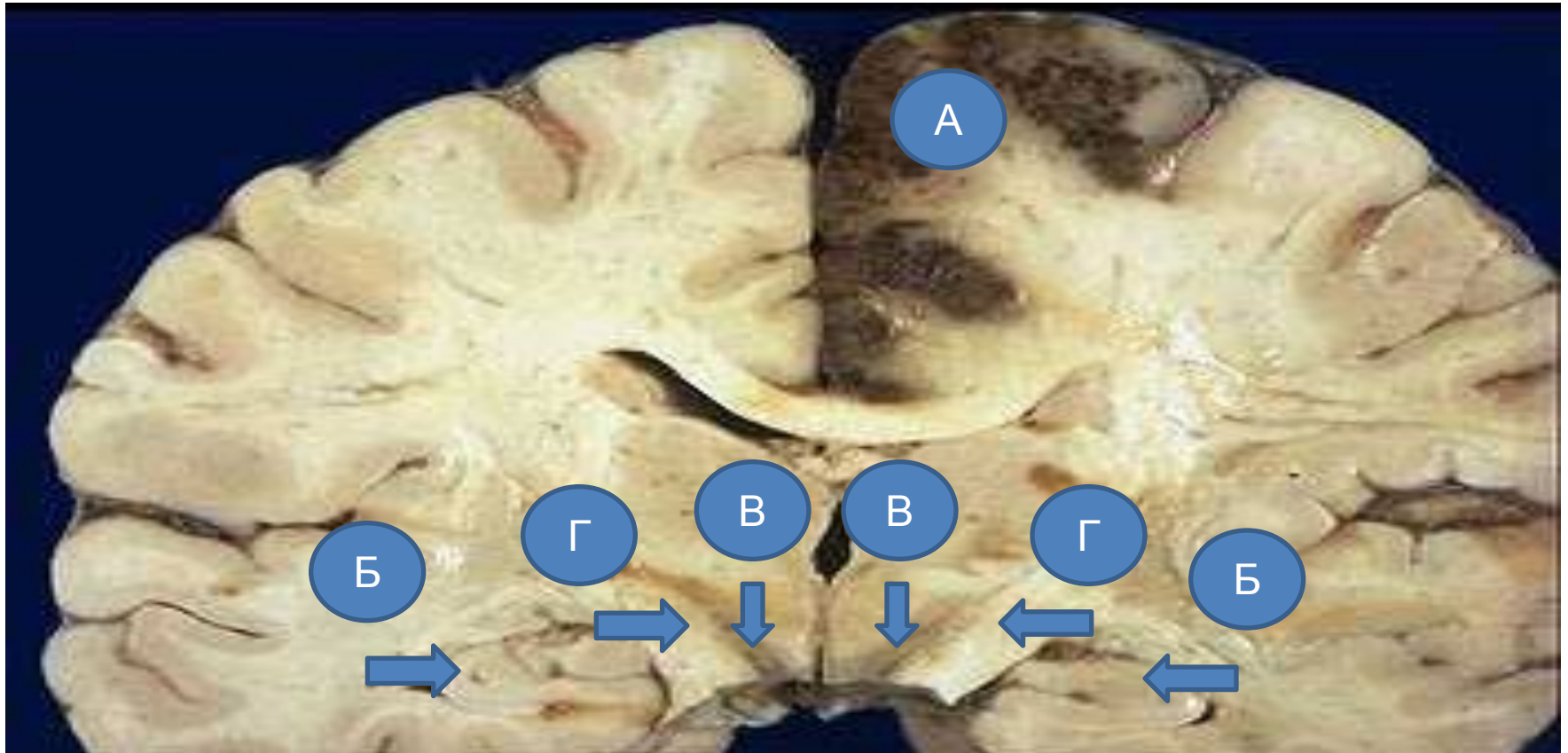
А. жаңа инфаркт аймағы

Инфаркт организациясы



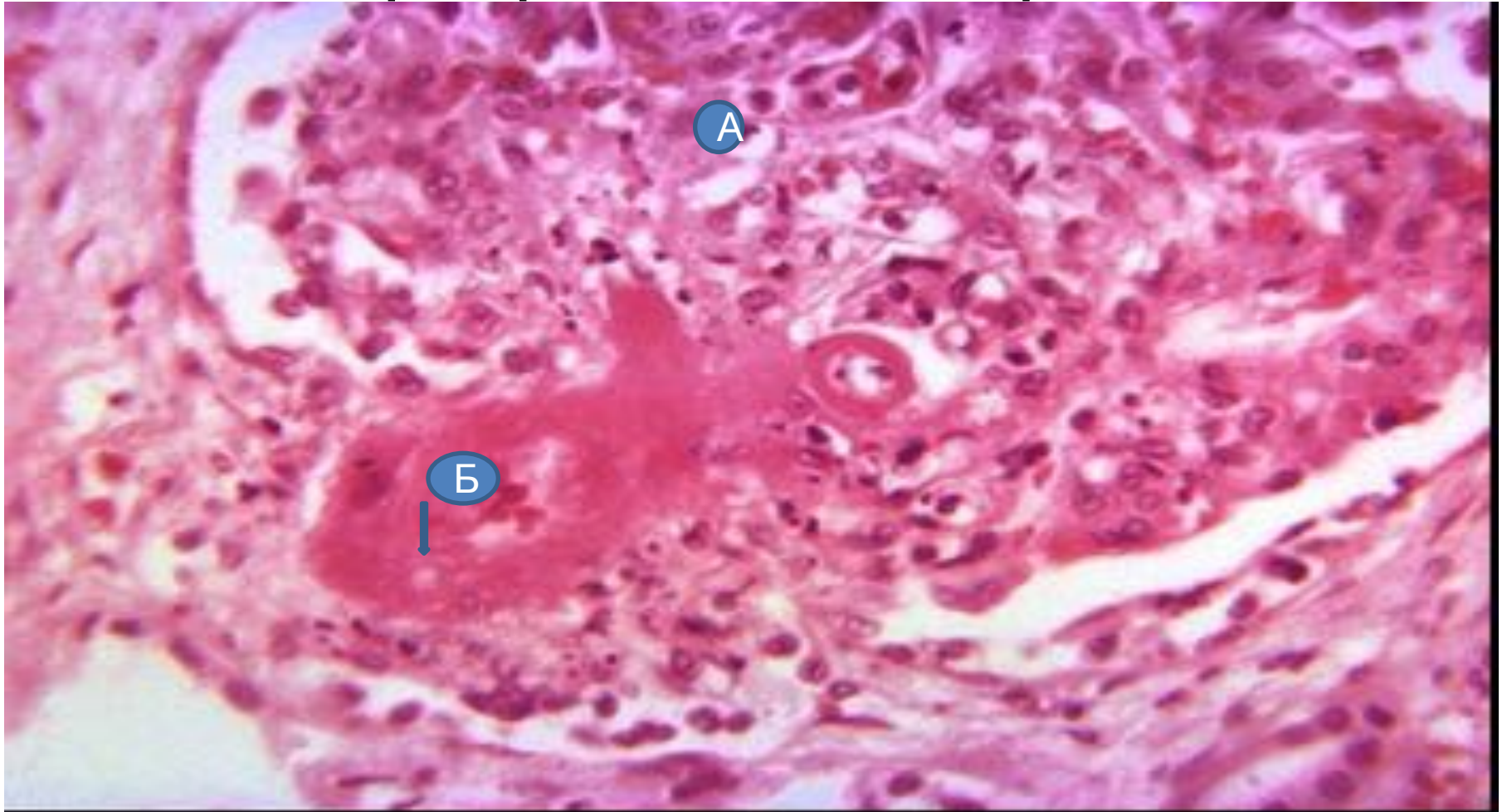
А. инфаркт организациясы аймағы

Бас миының геморрагиялық инфаркты



- А. Геморрагиялық инфаркт
- Б. Гиппокамп
- В. Қара субстанция
- Г. Аяқшалар

Қатерлі гипертензиядағы фибриноидты некроз



- А. Шумақша ілмектері
- Б. Фибриноидты некроз