Роль возрастных особенностей в интерпретации исследований системы крови

Кафедра онкологии и гематологии ПФ РНИМУ им Н.И.Пирогова

Электив «Значение исследований крови в клинической практике»

Академик РАМН, д.м.н., профессор А.Г.Румянцев
д.м.н., профессор С.А.Румянцев

James Till
University of Toronto
Ontario Cancer Institute

Ernest McCulloch
University of Toronto
Ontario Cancer Institute



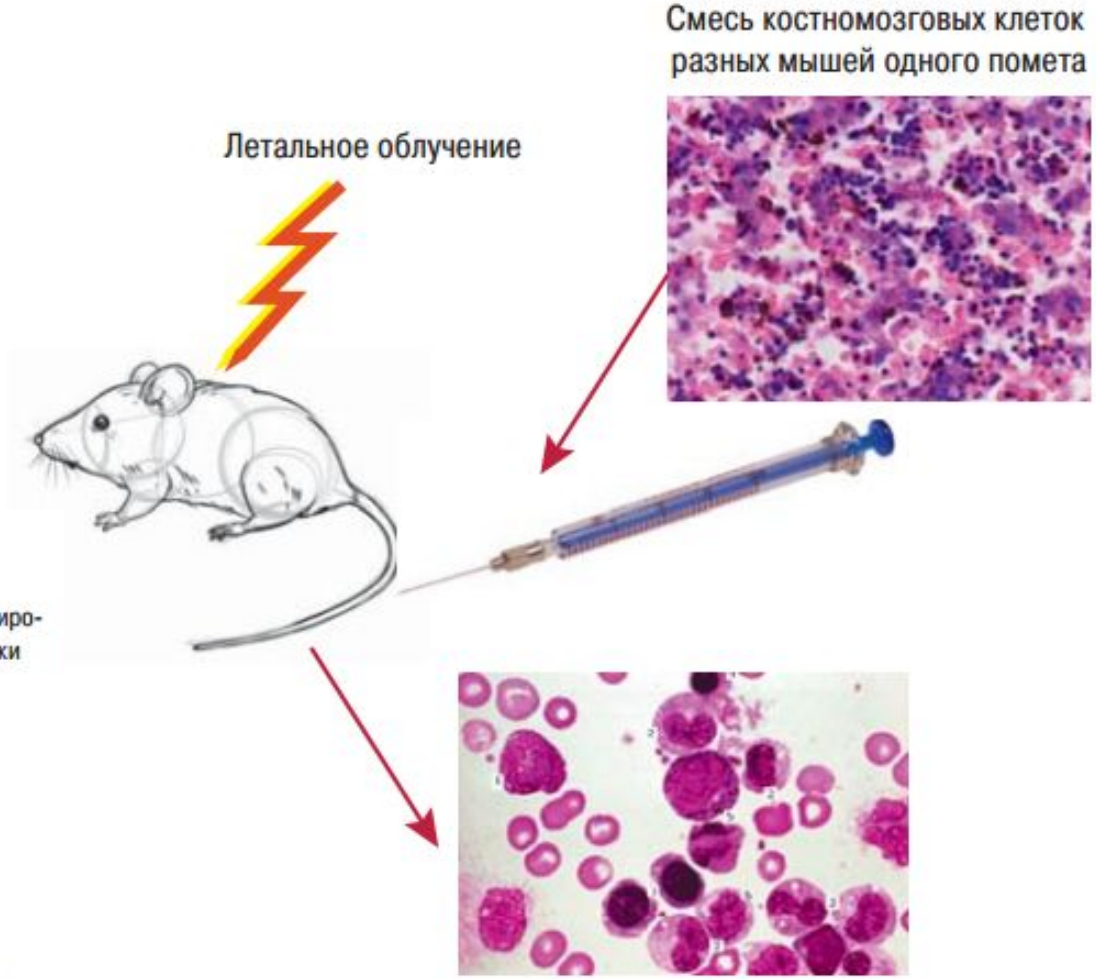

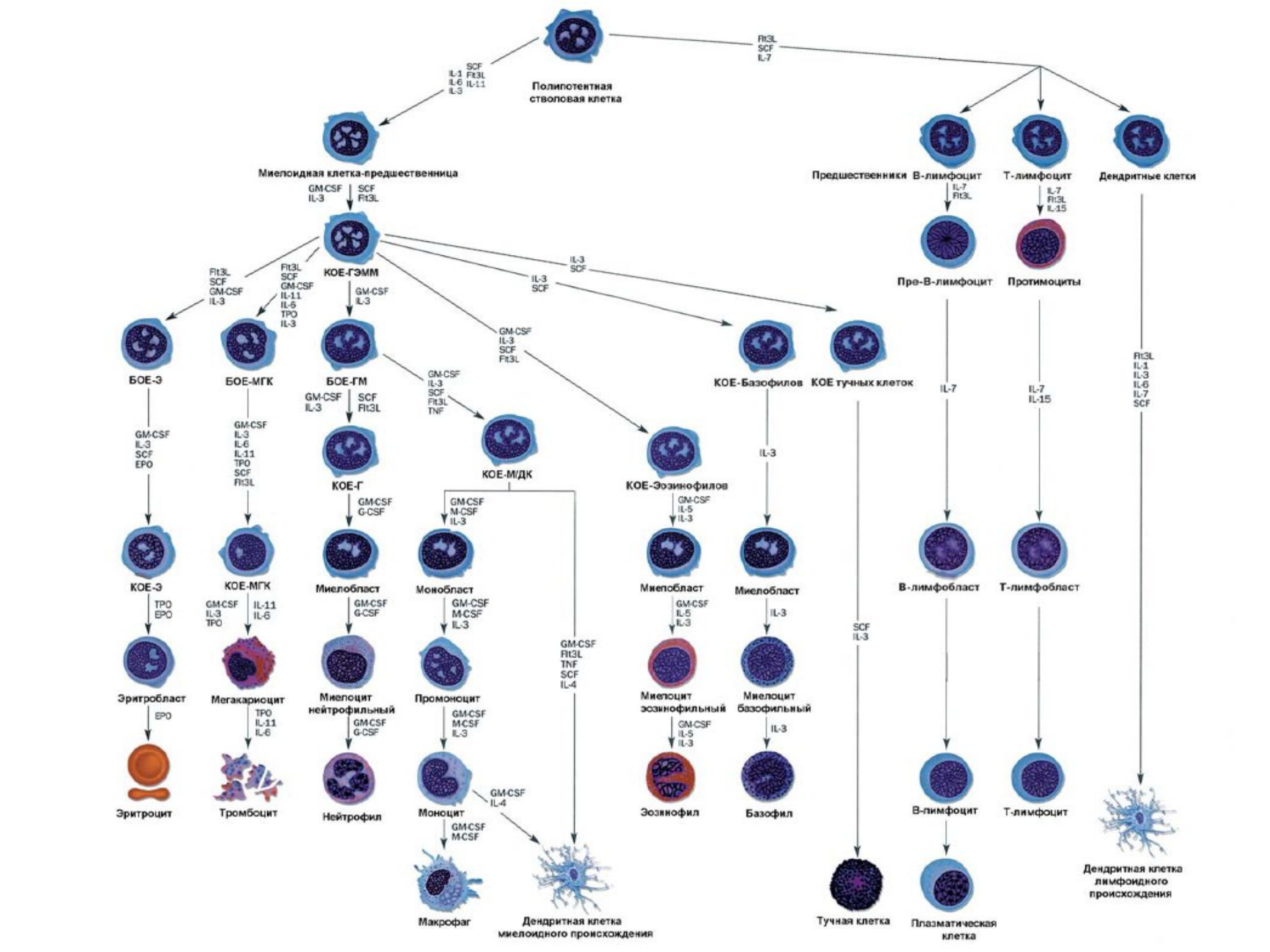
Полипотентная стволовая клетка
SCF Flt3L IL-11
IL-1 IL-6 IL-3
Flt3L SCF IL-7
Миелоидная клетка-предшественница
GM-CSF IL-3
SCF Flt3L
Предшественники
В-лимфоцит
Т-лимфоцит
Дендритные клетки
IL-7 Flt3L
IL-7 Flt3L IL-15
Пре-В-лимфоцит
Протимоциты
КОЕ-ГЭММ
Flt3L SCF GM-CSF IL-3
Flt3L SCF GM-CSF IL-11 IL-6 TPO IL-3
GM-CSF IL-3
IL-3 SCF
GM-CSF IL-3 SCF Flt3L
БОЕ-Э
БОЕ-МГК
БОЕ-ГМ
GM-CSF IL-3 SCF Flt3L TNF
КОЕ-Базофилов
КОЕ тучных клеток
GM-CSF IL-3 SCF EPO
GM-CSF IL-3 IL-6 IL-11 TPO SCF Flt3L
GM-CSF IL-3
SCF Flt3L
КОЕ-Г
КОЕ-М/ДК
КОЕ-Эозинофилов
IL-3
IL-7
IL-7 IL-15
Flt3L IL-1 IL-3 IL-6 IL-7 SCF
КОЕ-Э
КОЕ-МГК
Миелобласт
Монобласт
Миелобласт
Миелобласт
В-лимфобласт
Т-лимфобласт
TPO EPO
GM-CSF IL-3 TPO
IL-11 IL-6
GM-CSF G-CSF
GM-CSF M-CSF IL-3
GM-CSF IL-5 IL-3
IL-3
SCF IL-3
GM-CSF Flt3L TNF SCF IL-4
Эритробласт
Мегакариоцит
Миелоцит нейтрофильный
Промоноцит
Миелоцит эозинофильный
Миелоцит базофильный
EPO
TPO IL-11 IL-6
GM-CSF G-CSF
GM-CSF M-CSF IL-3
GM-CSF IL-5 IL-3
IL-3
Эритроцит
Тромбоцит
Нейтрофил
Моноцит
Эозинофил
Базофил
В-лимфоцит
Т-лимфоцит
GM-CSF IL-4
GM-CSF M-CSF
Макрофаг
Дендритная клетка миелоидного происхождения
Тучная клетка
Плазматическая клетка
Дендритная клетка лимфоидного происхождения

Показатели клинического анализа крови

Автоматический подсчет	Единицы измерения	Границы нормы	Ручной подсчет
HGB – гемоглобин	г/л	120–160	Hb
RBC – эритроциты	$\times 10^{12}$ /л	3,9–5,0	Эритроциты
HCT – гематокрит	%	36,0–48,0	Ht
MCV – средний объем эритроцита	1 мкм^3 = 1 фемтолитр	80,0–95,0	Средний диаметр эритроцита (7,55 ± 0,009 мкм)
MCH – среднее содержание гемоглобина в эритроците	Пикограммы 1 гр = 10^{12} пикограмм	27,0–31,0	Цветовой показатель (0,85–1,0) $ЦП = \frac{Hb\ (г/л) \times 3}{Эр\ (первые\ 3\ цифры)}$
MCHC – средняя концентрация Hв в 1 эритроците	г/дл или г%	32,0–36,0	
RDW ширина распределения эритроцитов по объему	%	11,5–14,5	Нет аналога
PLT – тромбоциты	$\times 10^9$/л	150–400	Тромбоциты
WBC – лейкоциты	$\times 10^9$/л	4,5–11,0	Лейкоциты
NEU – нейтрофилы	$\times 10^9$/л %	1,8–5,5 47,0–72,0	Нейтрофилы
LYM – лимфоциты	$\times 10^9$/л %	1,2–3,0 19,0–37,0	Лимфоциты
MON – моноциты	$\times 10^9$/л %	0,1–0,9 3,0–11,0	Моноциты
EOS – эозинофилы	$\times 10^9$/л %	0,02–0,3 0,5–5,0	Эозинофилы
BAS – базофилы	$\times 10^9$/л %	0,0–0,07 0,0–1,0	Базофилы

Нормальные гематологические показатели у младенцев (сводные данные из различных источников, представленные в виде среднего значения ±2 стандартных отклонения или 95% диапазона)*

Показатели	При рождении	В возрасте					
		3 дня	7 дней	14 дней	1 мес	2 мес	3–6 мес
Количество эритроцитов, $\times 10^{12}$/л	6,0±1,0	5,3±1,3	51±1,2	4,9±1,3	4,2±1,2	3,7±0,6	4,7±0,6
Гемоглобин, г/л	180±40	80±30	175±4	165±4	140±25	112±18	126±15
Гематокрит, (л/л)	0,60±0,15	0,56±0,11	0,54±0,12	0,51±0,2	0,43±0,10	0,35±0,07	0,35±0,05
Средний объем эритроцита, фл	110±10	105±13	107±19	105±19	104±12	95±8	76±8
Среднее содержание гемоглобина, пг	34±3	34±3	34±3	34±3	33±3	30±3	27±3
Средняя концентрация гемоглобина, г/л	330±30	330±40	330±50	330±50	330±40	320±35	330±30
Количество ретикулоцитов, $\times 10^{9}$/л	120–14	50–350	50–100	50–100	20–60	30–50	40–100
Количество лейкоцитов, $\times 10^{9}$/л	18±8	15±8	14±8	14±8	12±7	10±5	12±6
Количество нейтрофилов, $\times 10^{9}$/л	4–14	3–5	3–6	3–7	3–9	1–5	1–6
Количество лимфоцитов, $\times 10^{9}$/л	3–8	2–8	3–9	3–9	3–16	4–10	4–12
Количество моноцитов, $\times 10^{9}$/л	0,5–2,0	0,5–1,0	0,1–1,7	0,1–1,7	0,3–1,0	0,4–1,2	0,2–1,2
Количество эозинофилов, $\times 10^{9}$/л	0,1–1,0	0,1–2,0	0,1–0,8	0,1–0,9	0,2–1,0	0,1–1,0	0,1–1,0
Подтипы лимфоцитов** ($\times 10^{9}$/л)							
CD3	–	3,1–5,6	–	–	–	2,4–6,5	2,0–5,3
CD4	–	2,2–4,3	–	–	–	1,4–5,6	1,5–3,2
CD8	–	0,9–1,8	–	–	–	0,7–2,5	0,5–1,6
CD4/CD8	–	1,1–4,5	–	–	–	1,1–4,4	1,1–4,2
Количество тромбоцитов	100–450	210–500	160–500	170–500	200–500	210–650	200–550

* Количество лейкоцитов и тромбоцитов венозной крови ниже, чем капиллярной, хотя и входят в пределы относительной нормы. В одном исследовании показатели количества эритроцитов, гемоглобина и лейкоцитов венозной крови новорожденного были ниже, чем капиллярной, тогда как количество тромбоцитов и лимфоцитов было выше.

** Данные приблизительные, поскольку результаты различных исследований широко варьируют.

Нормальные гематологические показатели у детей (сводные данные из различных источников, представленные в виде среднего значения ±2 стандартных отклонения или 95% диапазона)

Показатели	В возрасте		
	1 год	2-6 лет	6-12 лет
Количество эритроцитов, $\times 10^{12}$ /л	4,5±0,6	4,6±0,6	4,6±0,6
Гемоглобин, г/л	126±15	125±15	135±15
Гематокрит, л/л	0,34±0,04	0,37±0,03	0,4±0,05
Средний объем эритроцита, фл	78±6	81±6	86±9
Среднее содержание гемоглобина, пг	27±2	27±3	29±4
Средняя концентрация гемоглобина, г/л	340±20	340±30	340±30
Количество ретикулоцитов, $\times 10^9$/л	30–100	30–100	30–100
Количество лейкоцитов, $\times 10^9$/л	11±5	10±5	9±4
Количество нейтрофилов, $\times 10^9$/л	1–7	1,5–8	2–8
Количество лимфоцитов, $\times 10^9$/л	3,5–11	6–9	1–5
Количество моноцитов, $\times 10^9$/л	0,2–1,0	0,2 –1,0	0,2–1,0
Количество эозинофилов, $\times 10^9$/л	0,1–1,0	0,1–1,0	0,1–1,0
Подтипы лимфоцитов* ($\times 10^9$/л)			
CD3	1,5–5,4	1,6–4,2	0,9–2,5
CD4	1,0–3,6	0,9–2,9	0,5–1,5
CD8	0,6–2,2	0,6–2,0	0,4–1,2
CD4/CD8	1,0–3,0	0,9–2,7	1,0–3,0
Количество тромбоцитов	200–550	200–490	170–450

*Данные приблизительные, поскольку результаты различных исследований широко варьируют.

Нормальное содержание лейкоцитов*

Возраст	Лейкоциты		Нейтрофилы			Лимфоциты			Моноциты		Эозинофилы	
	× 10^9/л	пределы колебаний	× 10^9/л	пределы колебаний	%	× 10^9/л	пределы колебаний	%	× 10^9/л	%	× 10^9/л	%
0	18,1	9,0–30,0	11,0	6,0–26,0	61	5,5	2,0–11,0	31	1,1	6	0,4	2
12 час	22,8	13,0–38,0	15,5	6,0–28,0	68	5,5	2,0–11,0	24	1,2	5	0,5	2
24 час	18,9	9,4–34,0	11,5	5,0–21,0	61	5,8	2,0–11,5	31	1,1	6	0,5	2
1 нед	12,2	5,0–21,0	5,5	1,5–10,0	45	5,0	2,0–17,0	41	1,1	9	0,5	4
2 нед	11,4	5,0–20,0	4,5	1,0–9,5	40	5,5	2,0–17,0	48	1,0	9	0,4	3
1 мес	10,8	5,0–19,5	3,8	1,0–9,0	35	6,0	2,5–16,5	56	0,7	7	0,3	3
6 мес	11,9	6,0–17,5	3,8	1,0–8,5	32	7,3	4,0–13,5	61	0,6	5	0,3	3
1 год	11,4	6,0–17,5	3,5	1,5–8,5	31	7,0	4,0–10,5	61	0,6	5	0,3	3
2 года	10,6	6,0–17,0	3,5	1,5–8,5	33	6,3	3,0–9,5	59	0,5	5	0,3	3
4 года	9,1	5,5–15,5	3,8	1,5–8,5	42	4,5	2,0–8,0	50	0,5	5	0,3	3
6 лет	8,5	5,0–14,5	4,3	1,5–8,0	51	3,5	1,5–7,0	42	0,4	5	0,2	3
8 лет	8,3	4,5–13,5	4,4	1,5–8,0	53	3,3	1,5–6,8	39	0,4	4	0,2	2
10 лет	8,1	4,5–13,5	4,4	1,8–8,0	54	3,1	1,5–6,5	38	0,4	4	0,2	2
16 лет	7,8	4,5–13,0	4,4	1,8–8,0	57	2,8	1,2–5,2	35	0,4	5	0,2	3
21 год	7,4	4,5–11,0	4,4	1,8–7,7	59	2,5	1,0–4,8	34	0,3	4	0,2	3

** Пределы допустимых колебаний соответствуют 95% доверительному интервалу (± δ). Нейтрофилы включают палочкоядерные клетки во всех возрастах и небольшое число метамиелоцитов и миелоцитов в первые дни жизни. (По Dallman, P.R.: Pediatrics, 16th ed. Rudolph, A.[ed], New York, Appleton-Century-Crofts, 1977).*

Пролиферация и дифференцировка нейтрофильных предшественников в костном мозге.
Зрелые нейтрофилы депонируются в костном мозге и сосудах и распределяются по периферическим тканям

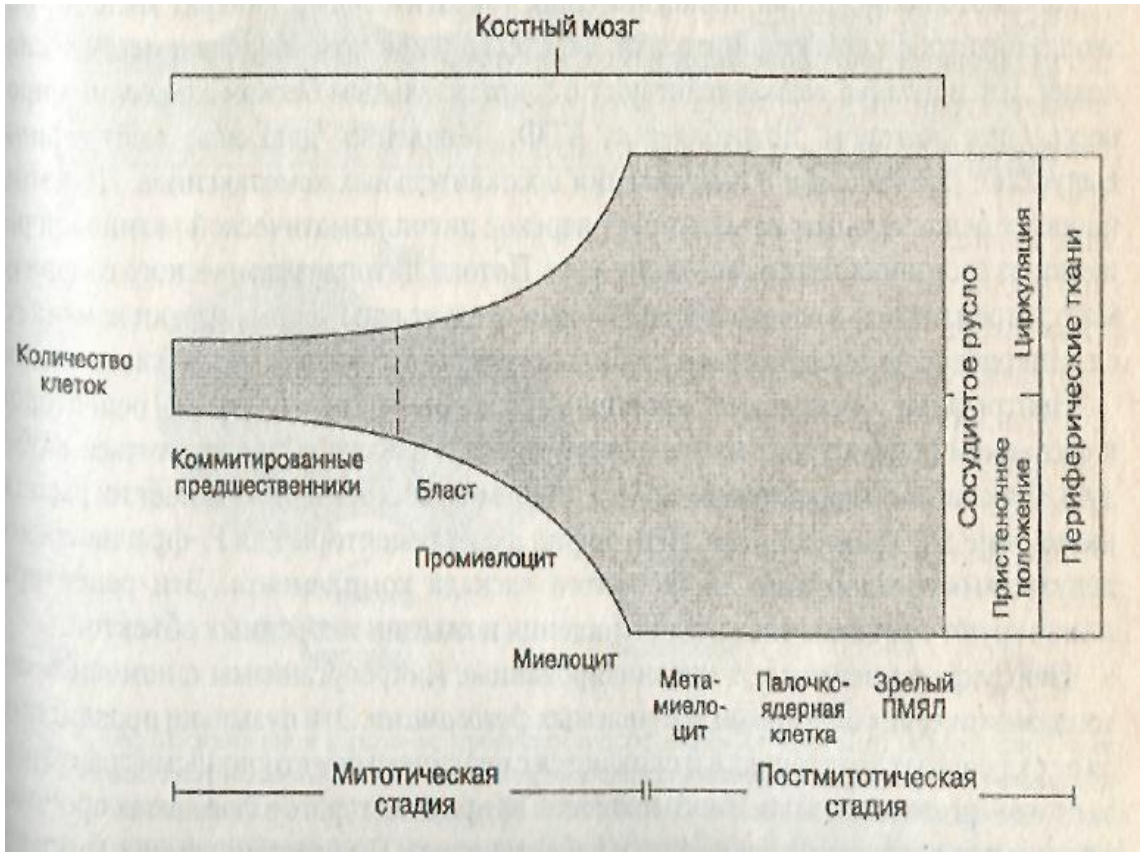

Созревание нейтрофила. Показана конденсация ядерного хроматина, утрата ядрышек и развитие первичных и вторичных гранул

Митотическая стадия
(7,5 дней)

Постмитотическая стадия
(7,5 дней)

Клетка	Стадия	Поверхостные маркеры	Морфология
	Миелобласт	CD33,CD13, Cd15	Выраженные ядрышки
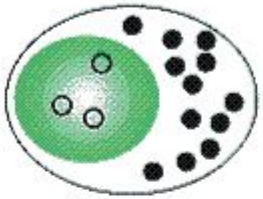	Промиелоцит	CD33,CD13, Cd15	Крупная клетка Появление азурофильных гранул
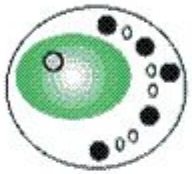	Миелоцит	CD33,CD13, Cd15 CD14, Cd11b	Появление специфических гранул
	Метамиелоцит	CD33,CD13, Cd15 CD14, Cd11b Cd16	Бобовидное ядро
	Палочкоядерный нейтрофил	CD33,CD13, Cd15 CD14, Cd11b Cd16	Компактное колбасовидное ядро
	Сегментоядерный нейтрофил	CD33,CD13, Cd15 CD14, Cd11b Cd16	Компактное ядро из нескольнких сегментов

Прохождение гранулоцита через миграционную пору эндотелиальной ки.

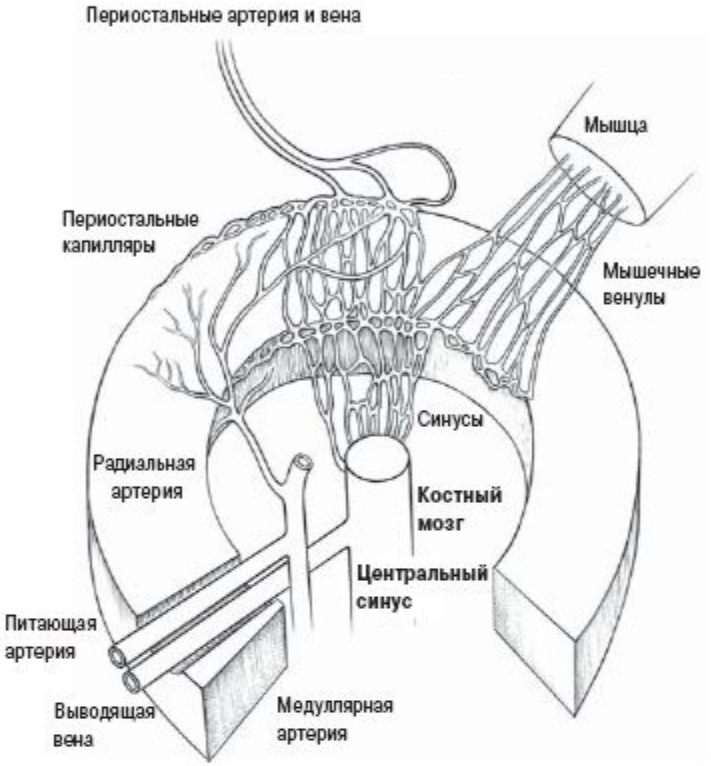

Костный мозг

Синус

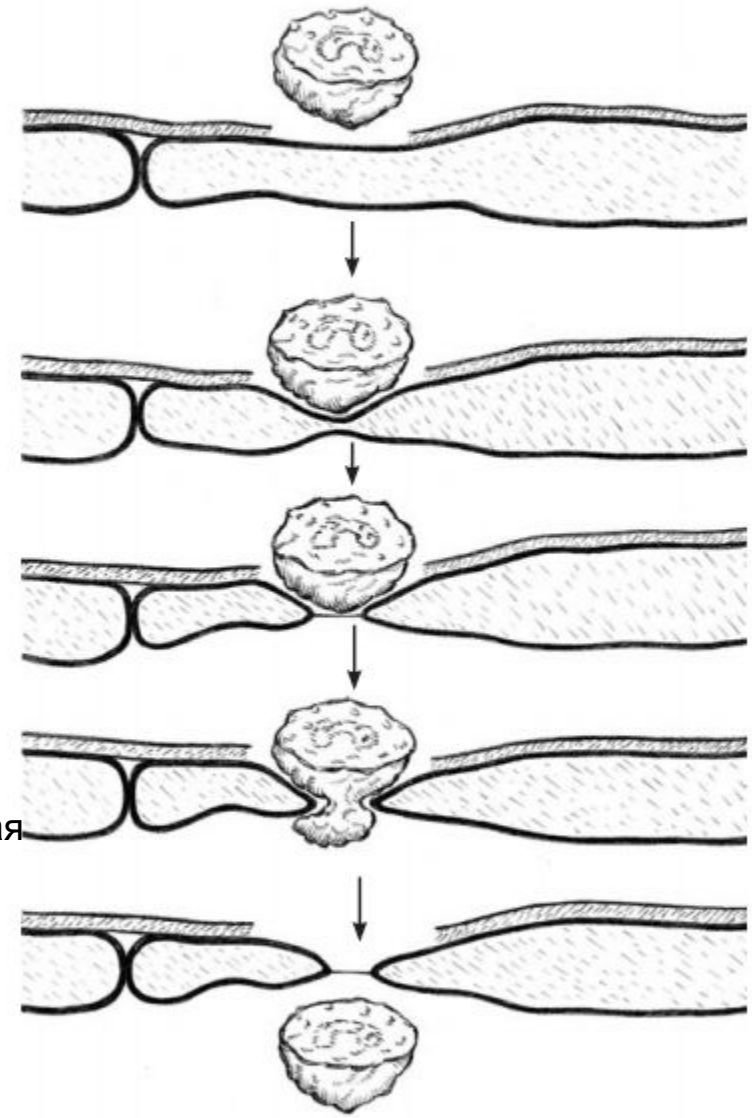

Маргинация и адгезия нейтрофилов опосредованы адгезивными молекулами. Селектины способствуют начальной слабой адгезии к эндотелиальным клеткам сосудов. Прочное соединение, возникающее за счет лейкоцитарных (β_2-интегринов, позволяет осуществляться диапедезу и открывает доступ в ткани за пределами сосуда (А). Уничтожение бактерий нейтрофилами происходит вследствие комбинированного действия протеаз в первичных и вторичных гранулах и деструктивного эффекта токсичных форм кислорода (Б).

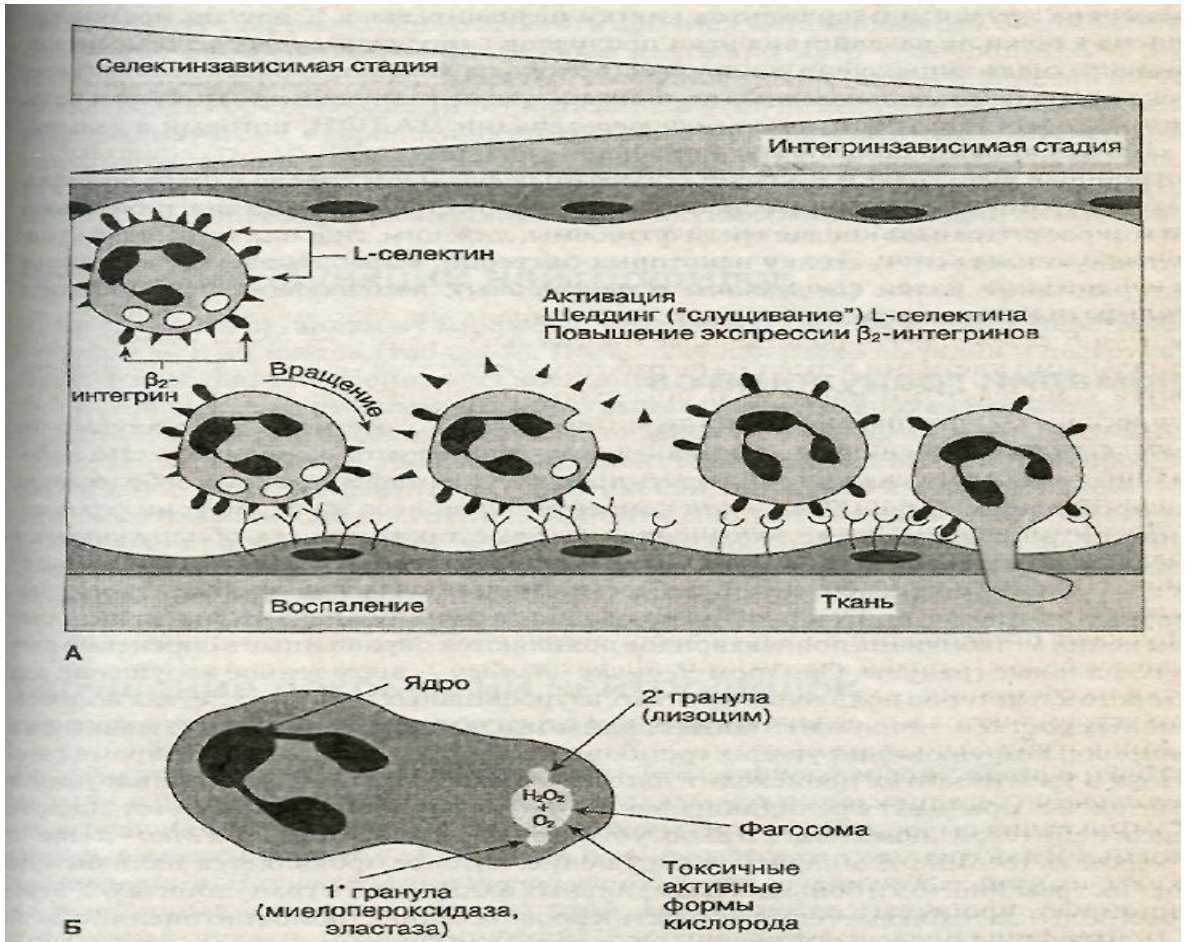

Аномалии лейкоцитов

Название	Микроскопическая картина	Описание	Клиническая значимость
Нормальный нейтрофильный лейкоцит (полиморфно-ядерный лейкоцит — ПМЯЛ)		Диаметр 10–15 мкм; ядро имеет от 2 до 5 долей, светло-розовые или сиренево-розовые гранулы	Наблюдается у здоровых людей и при лейкоцитозе
Токсическая зернистость		Цитоплазма содержит множество темных азурофильных гранул с незрелыми мукополисахаридами	Наблюдается при инфекционных или воспалительных процессах. Может сопровождаться присутствием вакуолей и телец Деле
Цитоплазматические вакуоли		Цитоплазма содержит вакуоли	Наблюдаются при инфекциях. Могут указывать на дегенерацию ПМЯЛ и сочетаться с токсической зернистостью или тельцами Деле. Они иногда выявляются при аномалии Джордана — семейной вакуолизации лейкоцитов
Тельца Деле		В цитоплазме светло-синие глыбки различного размера и формы, представляющие собой РНК из фрагментов шероховатого эндоплазматического ретикулума	Обнаруживаются при инфекционных состояниях в сочетании с токсической зернистостью или цитоплазматическими вакуолями
Аномалия Альдера–Рейли		Цитоплазма содержит многочисленные темно-сиреневые гранулы, состоящие из кислых мукополисахаридов	Наблюдается при генетическом мукополисахаридозе типа Гурлера, Гунтера и Мароте–Лами

Аномалии лейкоцитов (продолжение)

Синдром Чедиака–Хигаси		Цитоплазма содержит многочисленные крупные слившиеся лизосомальные гранулы. Некоторые из них имеют гигантский размер и причудливую форму. Они могут содержаться также в лимфоцитах и других клетках крови	Редкое аутосомно-рецессивное заболевание, проявляющееся наличием включений в лейкоцитах, частичной гипопигментацией глаз и кожи, повышенной склонностью к кровотечениям
Аномалия Мей–Хегглина		Тельца Деле выглядят крупнее, веретенообразной формы, отчетливее прокрашиваются, расположены в цитоплазме более центрально	Редкое аутосомно-доминантное нарушение, для которого характерно наличие крупных патологических телец Деле в гранулоцитах и моноцитах; слабо гранулированные гигантские тромбоциты, тромбоцитопения
Наследственная гигантская нейтрофилия		1–2 % полиморфно-ядерных нейтрофилов имеют размер в 2 раза больше нормы, ядра гиперсегментированы	Наблюдается редко, является аутосомно-доминантным нарушением
Кольцеобразные ядра		Ядро имеет форму кольца	Наблюдаются при тяжелом алкоголизме
Гипосегментированные ПМЯЛ Аномалия Пельгера–Хьюета		Ядро гипосегментировано и похоже на пенсне или горошины в случае наследственных заболеваний; ядро круглой или продолговатой формы при приобретенных нарушениях	При наследственных нарушениях функция лейкоцитов нормальна. Приобретенные могут быть связаны с лейкозом, миелопролиферативными и миелодиспластическими нарушениями, влиянием инфекции или лекарственных препаратов
Гиперсегментированные ПМЯЛ		Ядро имеет более пяти долей, соединеных тонкой хроматиновой нитью	Характерны для мегалобластной анемии (редко при бессимптомном аутосомно-доминантном нарушении)

Количественные изменения нейтрофилов

- Нейтрофилия (> 7500/мкл)
  - Реактивная
    - Хроническая инфекция или воспаление
  - Злокачественная
    - Острый или хронический лейкоз
- Нейтропения (< 1800/мкл) — селективная
  - Врожденная
    - Синдром Костманна
    - Циклическая нейтропения
  - Доброкачественная (например, расовая)
  - Инфекционная
    - Вирусная (например, гепатит, ВИЧ)
    - Бактериальная (например, милиарный туберкулез)
  - Лекарственная
    - Антибиотики
    - Противосудорожные препараты
    - Противовоспалительные средства
    - Антитиреоидные средства
    - Фенотиазины
  - Аутоиммунная
    - Системная красная волчанка (СКВ)
    - Синдром Фелти (ревматоидный артрит)
- Нейтропения как проявление панцитопении
  - Недостаточность костного мозга
    - Лейкоз, лимфома, метастазы рака
    - Апластическая анемия
  - Пищевые нарушения (например, недостаточность фолата или витамина B_{12})
  - Гиперспленизм

Лимфоциты являются производными общей лимфоидной клетки-предшественника. Созревающие В-лимфоциты экспрессируют специфические антигены CD 19 и CD20; они синтезируют поверхностные иммуноглобулины (slg), а позднее и цитоплазматические (Ig). Т-лимфоциты последовательно по мере развития экспрессируют антигены CD2, CD5 и CD7, а также ТДТ на первых стадиях. Позднее они приобретают Т-клеточный рецептор и временно коэкспрессйруют CD4 и CD8, что происходит до коммитирования или хелперов (С04-позитивных), или супрессоров (CD8).

Процесс созревания НК-клеток менее изучен.

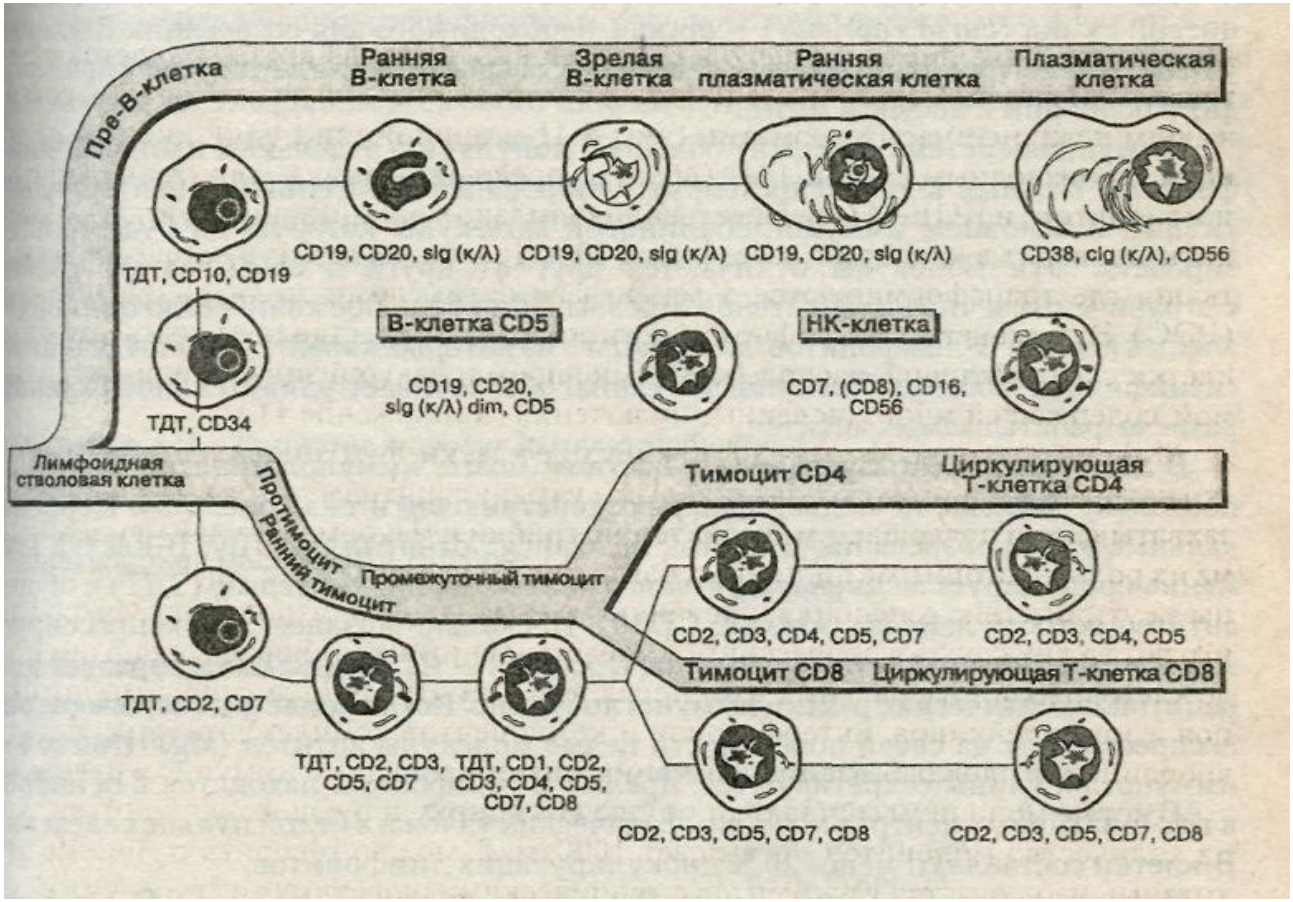

Показатели красной крови у детей и подростков: средние величины и нижний предел нормы

Возраст	Гемоглобин (г/100 мл)		Гематокрит (%)		Эритроциты × 10^{12}/л		MCV (fl)		MCH (pg)		MCHC (г/100мл)	
	M	–2δ	M	–2δ	M	–2δ	M	–2δ	M	–2δ	M	–2δ
1–3 дня	18,5	14,5	56	45	5,3	4,0	108	95	34	31	33	29
1 нед	17,5	13,5	54	42	5,1	3,9	107	88	34	28	33	28
2 нед	16,5	12,5	51	39	4,9	3,6	105	86	34	28	33	28
1 мес	14,0	10,0	43	31	4,2	3,0	104	85	34	28	33	29
2 мес	11,5	9,0	35	28	3,8	2,7	96	77	30	26	33	29
3–6 мес	11,5	9,5	35	29	3,8	3,1	91	74	30	25	33	30
0,5–2 года	12,0	10,5	36	33	4,5	3,7	78	70	27	23	33	30
2–6 лет	12,5	11,5	37	34	4,6	3,9	81	75	27	24	34	31
6–12 лет	13,5	11,5	40	35	4,6	4,0	86	77	29	25	34	31
12–18 лет												
девочки	14,0	12,0	41	36	4,6	4,1	90	78	30	25	34	31
мальчики	14,5	13,0	43	37	4,9	4,5	88	78	30	25	34	31
18–49 лет												
женщины	14,0	12,0	41	36	4,6	4,0	90	80	30	26	34	31
мужчины	15,5	13,5	47	41	5,2	4,5	90	80	30	26	34	31

Индексы эритроцитов

1. Цветовой показатель (N 0,86–1,05)

$$ЦП = \frac{HB\ (г/л) \times 3}{Эр\text{-}ты\ (3\ цифры)}$$

2. MCH – среднее содержание HB в эритроците (N 24–33 пг)

$$MCH = \frac{HB\ (г/л)}{Эр\text{-}ты\ (1\ цифра)}$$

3. MCV – средний объем эритроцитов (N 75–95 fl)

$$MCV = \frac{Hct\ (\%)}{Эр\text{-}ты\ (1\ цифра)}$$

4. MCHC – ср. концентрация HB в эритроците (32–37%)

$$MCHC = \frac{HB\ (г/л) \times 100}{Hct\ (\%)}$$

5. RDW – Анизоцитоз эритроцитов (11,5–14,5%)
RDW = SD/MCV x 100%, где SD – стандартное отклонение объема эритроцита от среднего значения

Морфологические изменения эритроцитов при гемолитических анемиях

Морфология эритроцитов	Наиболее вероятный диагноз
Большое число серповидных эритроцитов	Серповидноклеточная анемия
Мишеневидные клетки	Аномальный гемоглобин С Болезнь печени
Сфероциты	Наследственный сфероцитоз Иммунная гемолитическая анемия (IgG антитела) Гиперспленизм
Овалоциты	Если больше 25% – наследственный овалоцитоз
Фрагментация эритроцитов (шизоциты)	Клапанная болезнь сердца/аорты, плохое протезирование Диссеминированное внутрисосудистое свертывание, гемолитико-уремический синдром
Агглютинация	Иммунная гемолитическая анемия (IgM холодовые агглютинины)
Базофильная пунктация	Отравление ядами, талассемия
Включение паразитов	Малярия, бабешиоз
Бахромчатые края эритроцитов	Гемолитическая анемия, вызванная лекарствами

Пути распада гемоглобина

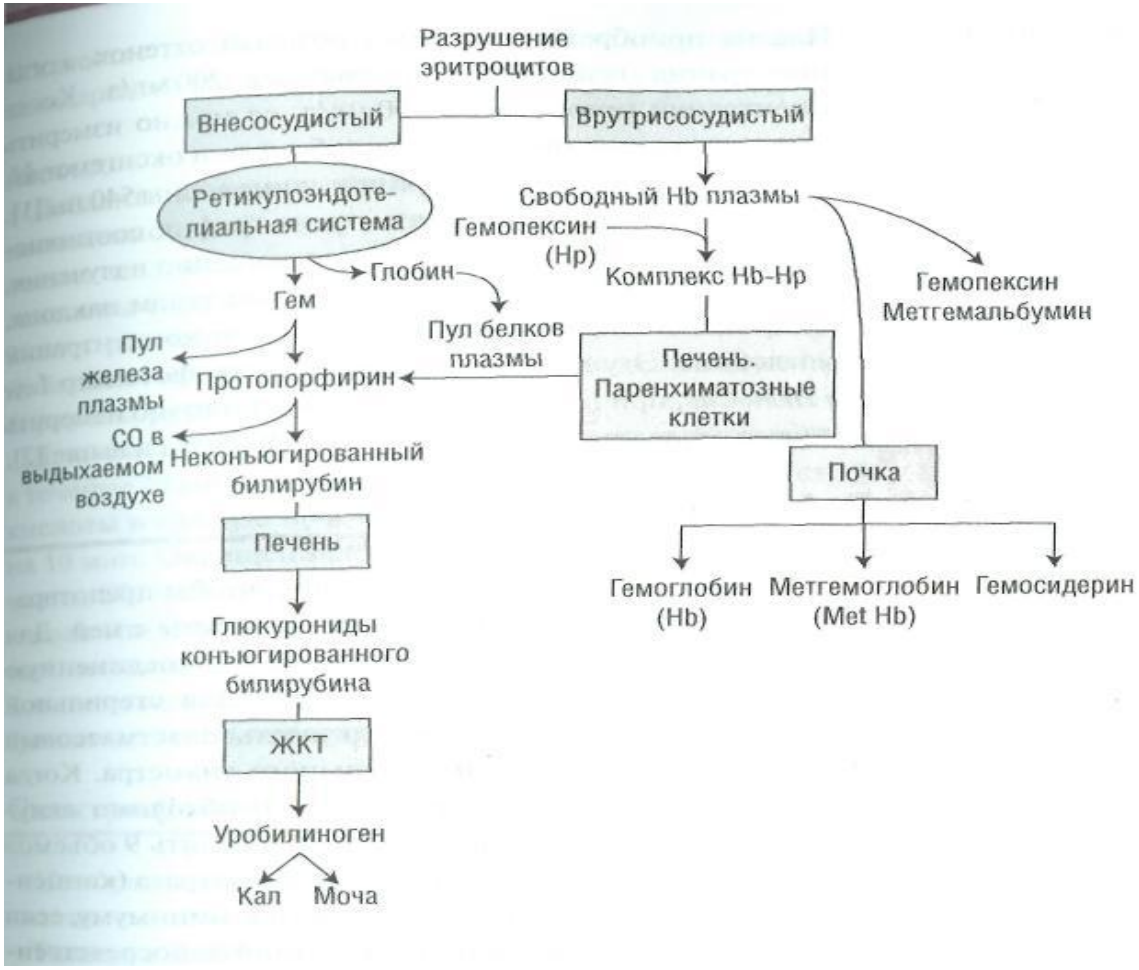

Схематическое изображение путей превращения глюкозы в эритроците. Указанные ферменты: 1 - гексокиназа; 2 - глюкозофосфатизомераза; 3 - фосфофруктокиназа; 4 - альдолаза; 5 -триозофосфатизомераза; 6 - глицеральдегид-3-фосфатдегидрогеназа; 7 - НАДН-метгемоглобинредуктаза; 8 - фосфоглице-раткиназа; 9 - дифосфоглицеромутаза; 10 - дифосфоглицератфосфатаза; 11 - фосфоглицеромутаза; 12 - енолаза; 13 - пируваткиназа; 14 - лактатдегидрогеназа; 15 - глюкозо-6-фосфатдегидрогеназа; 16 - НАДФН-метгемогло-бинредуктаза; 17 - глутатионредуктаза; 18 — 6-фосфоглюконат-дегидрогеназа. НАДН - восстановленная форма никотинамидадениндинуклеотида; НАДФН - восстановленная форма никотинамидадениндинуклеотидфосфата.

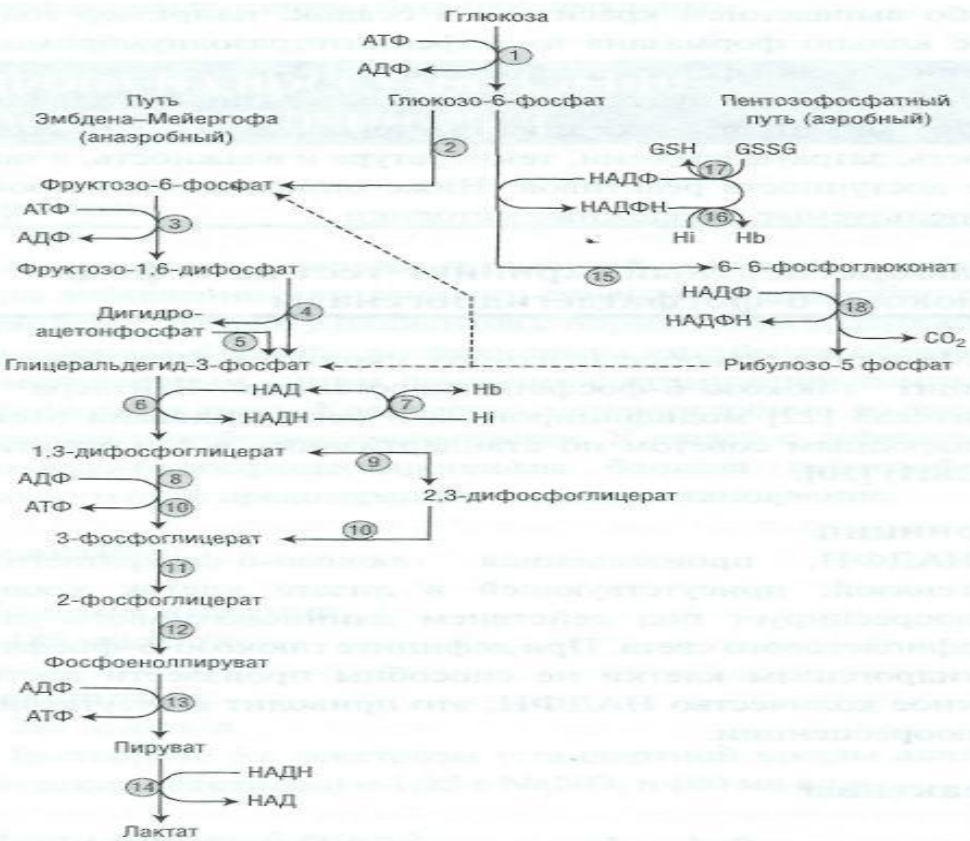

Отклонения, выявляемые при исследовании мазка крови, и их значение

Морфологические отклонения, выявляемые при исследовании мазка крови	Предполагаемый тип приобретенной гемолитической анемии
Шизоциты	Синдромы фрагментации, включающие микроангиопатическую гемолитическую анемию и механическую гемолитическую анемию
Сфероциты	Аутоиммунная, аллоиммунная или лекарственно индуцированная иммунная гемолитическая анемия, ожоги, пароксизмальная холодовая гемоглобинурия, сепсис, вызванный *Clostridium welchii*
Микросфероциты	Ожоги, синдромы фрагментации
Неправильной формы сморщенные клетки	Окислительное повреждение, синдром Зиве (Zieves)
Выраженная агглютинация эритроцитов	Гемолитическая анемия, обусловленная холодовыми антителами
Слабовыраженная агглютинация эритроцитов	Тепловая аутоиммунная гемолитическая анемия, пароксизмальная холодовая гемоглобинурия
Гипохромия, микроцитоз, базофильная фактура	Отравление свинцом
Эритрофагоцитоз	Пароксизмальная холодовая гемоглобинурия
Атипичные лимфоциты	Гемолитическая анемия, обусловленная холодовыми антителами в сочетании с инфекционным мононуклеозом или реже с другими инфекциями
Лимфоцитоз с мелкими зрелыми лимфоцитами и клетки, разрушенные при приготовлении мазка	Аутоиммунная гемолитическая анемия в сочетании с хроническим лимфолейкозом
Тромбоцитопения	Аутоиммунная гемолитическая анемия, тромботическая тромбоцитопеническая пурпура, микроангиопатическая гемолитическая анемия с диссеминированным внутрисосудистым свертыванием, пароксизмальная ночная гемоглобинурия
Нейтропения	Пароксизмальная ночная гемоглобинурия
Отсутствие специфических эритроцитарных признаков	Пароксизмальная ночная гемоглобинурия

Аномалии морфологии эритроцитов и их клиническое значение

Название клетки	Внешний вид (микроскопия)	Описание	Клиническая значимость
1. Норма			
Эритроцит		Круглой формы, 8 мкм в диаметре, бледнее в центре	Выявляются у здоровых людей и при нормохромной анемии
Полихроматофильная клетка		Большая клетка серо-фиолетового цвета; внешне напоминает матовое стекло (полихромазия/полихроматофилия). Нет бледного участка в центре. СОК увеличен	Присутствуют в норме (1 % от числа эритроцитов); увеличение количества свидетельствует о реакции костного мозга на анемию Полихромазия обусловлена наличием в цитоплазме полирибосом, продуцирующих гемоглобин. При суправитальном окрашивании проявляется сетчатый (ретикулярный) узор, поэтому такие клетки называют ретикулоцитами (см. ниже)
2. Патология формы и размеров			
Макроцит (круглый)		Большая клетка. Бледный участок в центре выражен слабо. СОК увеличен	Наблюдаются при заболеваниях печени (особенно вызванных алкоголем) и после спленэктомии. При виде сбоку клетка кажется тонкой. Изменено соотношение лецитин/холестерин в клеточной мембране

(Продолжение)

Макроцит (овальный, макроовалоцит)		Большая овальная клетка без центрального бледно окрашенного участка. СОК увеличен	Выявляются в периферической крови у пациентов с мегалобластными анемиями, а также при многих других патологических состояниях
Микроцит	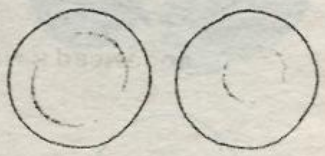	Небольшая клетка (СОК уменьшен); гипохромна при дефиците железа. Усилена бледность в центре	Обнаруживаются при железодефицитной анемии и талассемии
Сфероцит		Может быть микро-, нормо- или макроцитарным. Бледная область в центре отсутствует. Обычен микроцит с уменьшением СОК и повышением СКГ	Определяются при наследственном сфероцитозе или любой гемолитической анемии, при которой мембрана эритроцита удаляется селезенкой или РЭС, а количество гемоглобина остается постоянным
Эхиноцит (клетка, напоминающая по форме морского ежа) Шишковидная клетка Ягодоподобная клетка Зубчатая клетка		Шипы одинаковых размеров, распределенные равномерно по поверхности эритроцита	• Артефакт • Уремия • Недостаточность пируваткиназы • Трансфузия крови, содержащей старые эритроциты • Рак желудка • Пептическая язва, осложненная кровотечением • Гипофосфатемия • Гипомагниемия

(Продолжение)

Название клетки	Внешний вид (микроскопия)	Описание	Клиническая значимость
Акантоцит (листоподобная клетка) Шпорообразная клетка		Выпячивания различной величины, расположенные на разных расстояниях друг от друга по поверхности клетки	• Абеталипопротеинемия • Алкогольное поражение печени • Состояние после удаления селезенки • Нарушение всасывания
"Надкусанная" клетка (дегмацит)		Клетка выглядит так, будто ее надкусили	• Недостаточность Г-6-ФДГ • Нестабильность гемоглобина Эти клетки образуются при удалении телец Гейнца РЭС с частью мембраны и гемоглобина
Пузырчатая клетка		Клетка выглядит так, как будто на ее поверхности имеется пузырек или волдырь	• Иммунная гемолитическая анемия Механизм образования неясен
Пойкилоцит		Клетка имеет причудливую форму. Выявляются фрагменты	• Ожоги • Наследственный пойкилоцитоз • Миелофиброз • Талассемия • Недостаток железа • Мегалобластная анемия • Миелодисплазия

(Продолжение)

Овалоцит, или эллиптоцит		Клетка овальной или удлиненной формы. Бледность в центре не видна. Аномалии мембраны или гемоглобина приводят к изменению формы клетки	• Наследственный эллиптоцитоз • Талассемия • Недостаток железа • Мегалобластная анемия
Стоматоцит (ротообразная клетка)		Чашеобразный эритроцит	• Наследственный сфероцитоз • Наследственный стоматоцитоз • Новообразования • Алкоголизм • Цирроз • Обструктивные заболевания печени • Дефекты Na^+/K^+-насоса мембраны • Лекарственные препараты
Мишеневидная клетка, кодоцит или колоколоподобная клетка		Внешний вид клетки является следствием артефакта окраски по Райту. Если смотреть на клетку сбоку, то она похожа на две соединенные мексиканские шляпы На самом деле клетки похожи на колокол	• Заболевания печени • Гемоглобинопатии C, D и E • Талассемия • Железодефицитная анемия • Патологическое состояние после удаления селезенки Осмотическая резистентность клеток повышена, что обусловлено утолщением мембраны
Шистоцит Каскообразная клетка Фрагментированная клетка		Клетки похожи на каски, треуголки, осколки	• Микроангиопатическая гемолитическая анемия любой этиологии

(Продолжение)

Название клетки	Внешний вид (микроскопия)	Описание	Клиническая значимость
Серповидная клетка (дрепаноцит)		Клетки похожи на серп или на листья остролиста	• Гемоглобин SS или S в сочетании с Hb D, C, Мемфис, а также талассемия
Слезоподобная клетка (дакриоцит)		Клетки напоминают каплю или головастика	• Миелофиброз • Миелоидная метаплазия • Анемия при миелофтизе (ослабление или нарушение функции костного мозга при росте опухоли, гранулеме, лимфоме или фиброзе) • Талассемии
3. Внутриклеточные включения в эритроциты при окраске по Райту			
Ядро		Это ортохроматофильный нормобласт. Последняя стадия перед удалением ядра РЭС и превращением клетки в ретикулоцит	Наблюдаются в условиях выраженного анемического криза. Обычно при интенсивном гемолизе или желудочно-кишечном кровотечении, особенно при гипоксемии. Встречаются и при миелофтизе, когда происходят лейкоэритробластные изменения
Тельце Хауэлла–Жолли		Остаток ядра после удаления его РЭС. Можно дифференцировать от тромбоцита, лежащего поверх эритроцита, поскольку в последнем случае вокруг тромбоцита наблюдается ореол (см. выше)	Выявляются при отсутствии селезенки, а также при интенсивном гемолизе и “перегрузке” РЭС. Кроме того, обнаруживаются при мегалобластной анемии

(Продолжение)

Базофильная зернистость	Рассеянные гранулы синего цвета, связанные с рибосомальной преципитацией; могут быть довольно крупными	• Интоксикация свинцом или тяжелыми металлами • Талассемия • Алкогольная интоксикация • Цитотоксическое действие лекарственных препаратов
Сидерозные гранулы (тельца Паппенгеймера)	Темно-синие гранулы трехатомного железа. Если они появляются в ядерных эритроцитах, то последние называются сидеробластами, а если окружают ядро,— кольцевыми сидеробластами	• Гемолитическая анемия • Сидеробластная анемия • Гипоспленизм
Кольцо Кебота	Полные или неполные кольца либо восьмеркообразные фигуры. Могут быть представлены гранулами красновато-синего цвета. Образуются из митотических нитей или ядерной мембраны	• Мегалобластная анемия
Кристаллы гемоглобина С	Шестиугольные или ромбовидные кристаллы при SC-гемоглобинопатии. Могут быть искривлены, неправильной формы, с более светлой зоной между кристаллами	• С-гемоглобинопатия

(Окончание)

Название клетки	Внешний вид (микроскопия)	Описание	Клиническая значимость
Включения при малярии		Обычно наблюдаются ранние кольцевидные формы. Они синеватого цвета и могут иметь на концах красную точку (точки). *P. falciparum* распознаются по характерной конфигурации в виде наушников и бананообразному макрогаметоциту. При инвазии *P. vivax* и *P. ovale* наблюдаются гранулы Шюффнера	• Малярия, вызываемая *Plasmodium falciparum, vivax, malariae* и *ovale*
Включения при бабезиозе	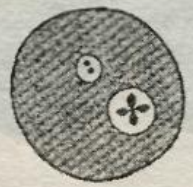	Паразиты похожи на малярийный плазмодий. Можно наблюдать фигуру в виде "мальтийского креста"	• Инвазия *Babesia microti*
4. Внутриклеточные включения в эритроцитах при суправитальной окраске			
Ретикулоцит		Окраска новым метиленовым синим позволяет увидеть зернистые диффузно-базофильные нитевидные структуры	В норме составляют около 1 % от числа эритроцитов; увеличение содержания свидетельствует о реакции костного мозга на анемию
Тельца Гейнца		После инкубирования с ацетилфенилгидразином и окрашивания кристаллическим фиолетовым гемоглобин денатурируется и выглядит как синие округлые преципитаты. В нормальных клетках можно увидеть от одного до четырех телец Гейнца, а при патологических состояниях — 5 и более	• Недостаточность Г-6-ФДГ • Нестабильные гемоглобины и другие наследственные гемолитические анемии, вызванные применением препаратов-окислителей. Могут наблюдаться "откусанные" клетки, образующиеся после удаления РЭС телец Гейнца

Схематическое изображение тромбоцита человека (справа — поперечный разрез).

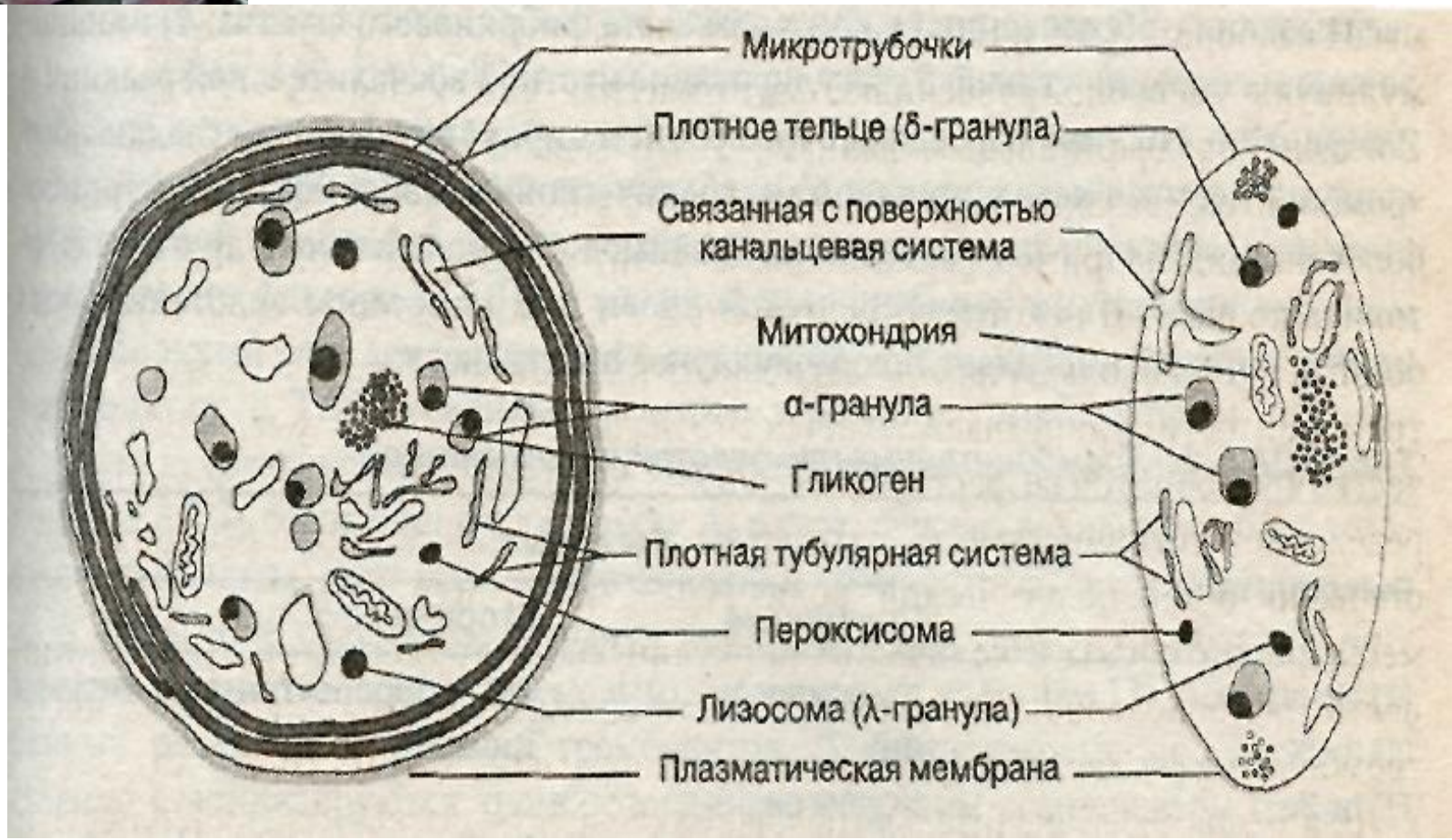

Компоненты α-гранул тромбоцита и их предполагаемые функции

Компонент	Функция
Тромбоцитарный фактор роста (ТрФР)	Репарация за счет усиления деления фибробластов
Трансформирующий фактор роста β (ТФР-β)	Репарация ткани
Тромбоцитарный фактор 4 (ТФ-4)	Нейтрализация гепарина, воспалительный процесс
β-Тромбоглобулин (β-ТГ)	Воспаление, репарация ткани
Фактор Виллебранда (ФВ)	Свертывание, адгезия тромбоцитов
Фибриноген	Свертывание, агрегация тромбоцитов
Фактор V	Свертывание
Протеин S	Антикоагулянт
Альбумин	Связывание гормонов, токсинов, лекарственных препаратов
Иммуноглобулин	Иммунитет
Антигены гистосовместимости	Связывание вирусов

Патогенетическая классификация тромбоцитопений

Продуктивная
- Апластическая анемия
- ТАР-синдром
- Приобретенная амегакариоцитарная тромбоцитопения
- Миелодиспластические синдромы
- Острый лейкоз
- Миелофтиз
- Цитотоксическая химиотерапия
- Лучевая терапия
- Вызванная приемом лекарственных препаратов (эстрогены, тиазиды)
- Обусловленная чрезмерным приемом алкоголя
- Дефицит витамина B_{12} и фолиевой кислоты
- Циклическая тромбоцитопения
- Пароксизмальная ночная гемоглобинурия
- Вирусная инфекция (редко)

Разведения
- Массивное кровотечение

Распределения
- Спленомегалия

Потребления
- Иммунная тромбоцитопеническая пурпура взрослых
- Иммунная тромбоцитопеническая пурпура детей
- Индуцированная приемом лекарственных препаратов (хинидин, золото, гепарин)
- Посттрансфузионная пурпура
- Неонатальная аллоиммунная тромбоцитопения
- Тромботическая тромбоцитопеническая пурпура/гемолитический уремический синдром
- Диссеминированное внутрисосудистое свертывание
- Эклампсия/преэклампсия/HELLP-синдром
- Злокачественные новообразования

---

[1] *Примеч. ред.* Единицей крови считают стандартную дозу при донорской кроводаче (в России – 400 мл).

Этиология реактивного тромбоцитоза

Спленэктомия
Железодефицитная анемия
Острое кровотечение
Хронические воспаления
(особенно ревматоидный артрит, колит)
Острые и хронические инфекции
(особенно хронические легочные инфекции)
Злокачественные заболевания
(особенно легких, поджелудочной железы, болезнь Ходжкина)
Отказ от алкоголя
Гемолитическая анемия
Прием лекарственных препаратов (винкристин, адреналин)
Восстановление после тромбоцитопении
(лечение дефицита витамина B_{12} и фолиевой кислоты)

Блок-схема исследования предполагаемой дисфункции тромбоцитов

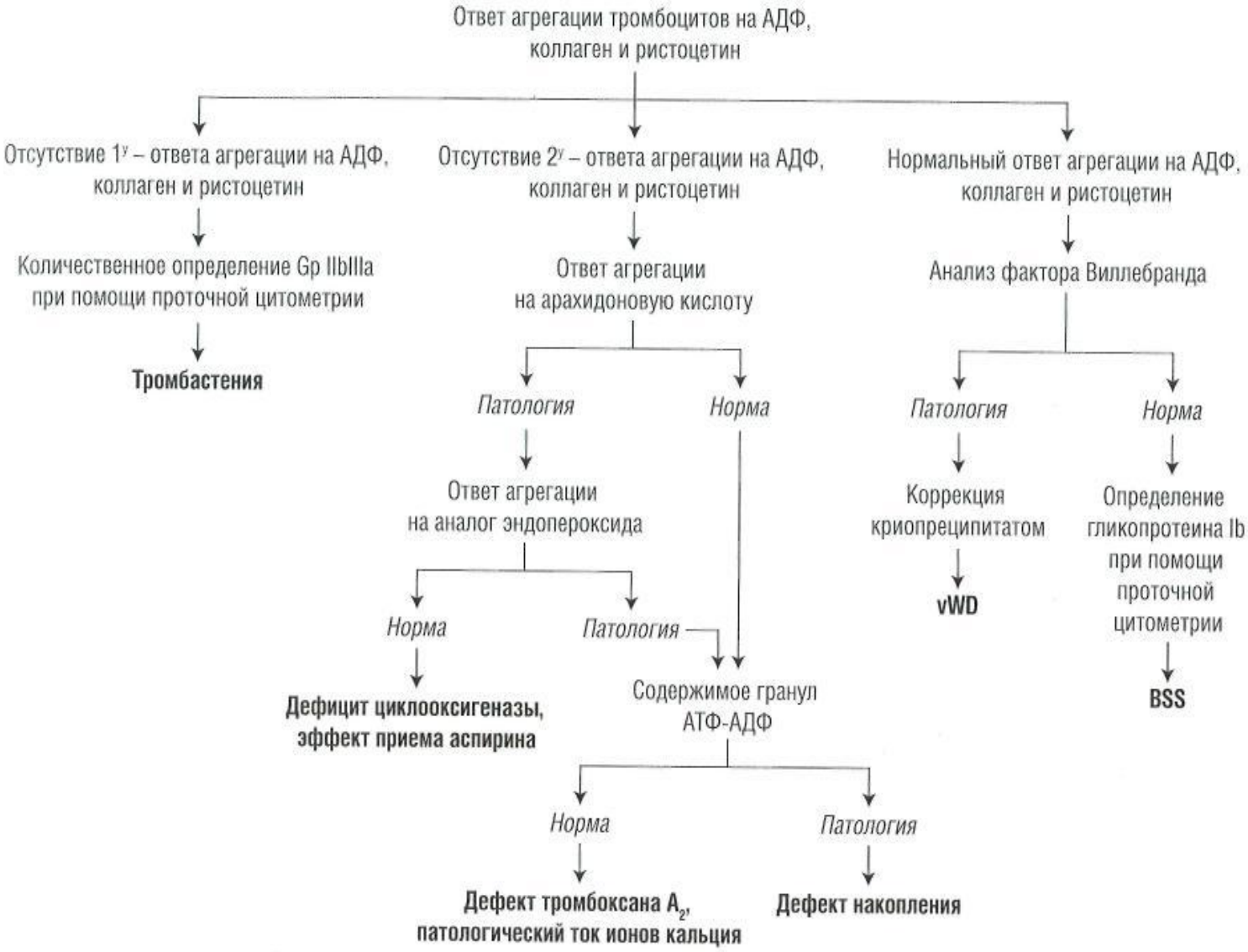

Факторы, влияющие на величину СОЭ

Увеличивающие	Уменьшающие
Фибриноген	Желчные кислоты и пигменты
Иммуноглобулины	Ацидоз
Гаптоглобин	Эритроцитоз
Липиды	Анизоцитоз эритроцитов
Эритроцитопении	Серповидность эритроцитов
Антиэритроцитарные антитела Алкалоз	Сфероцитоз эритроцитов