КОЛОРЕКТАЛЬНЫЙ РАК

современная диагностика, лечение и профилактика

Чесарев А.А.

РАСПОЛОЖЕНИЕ

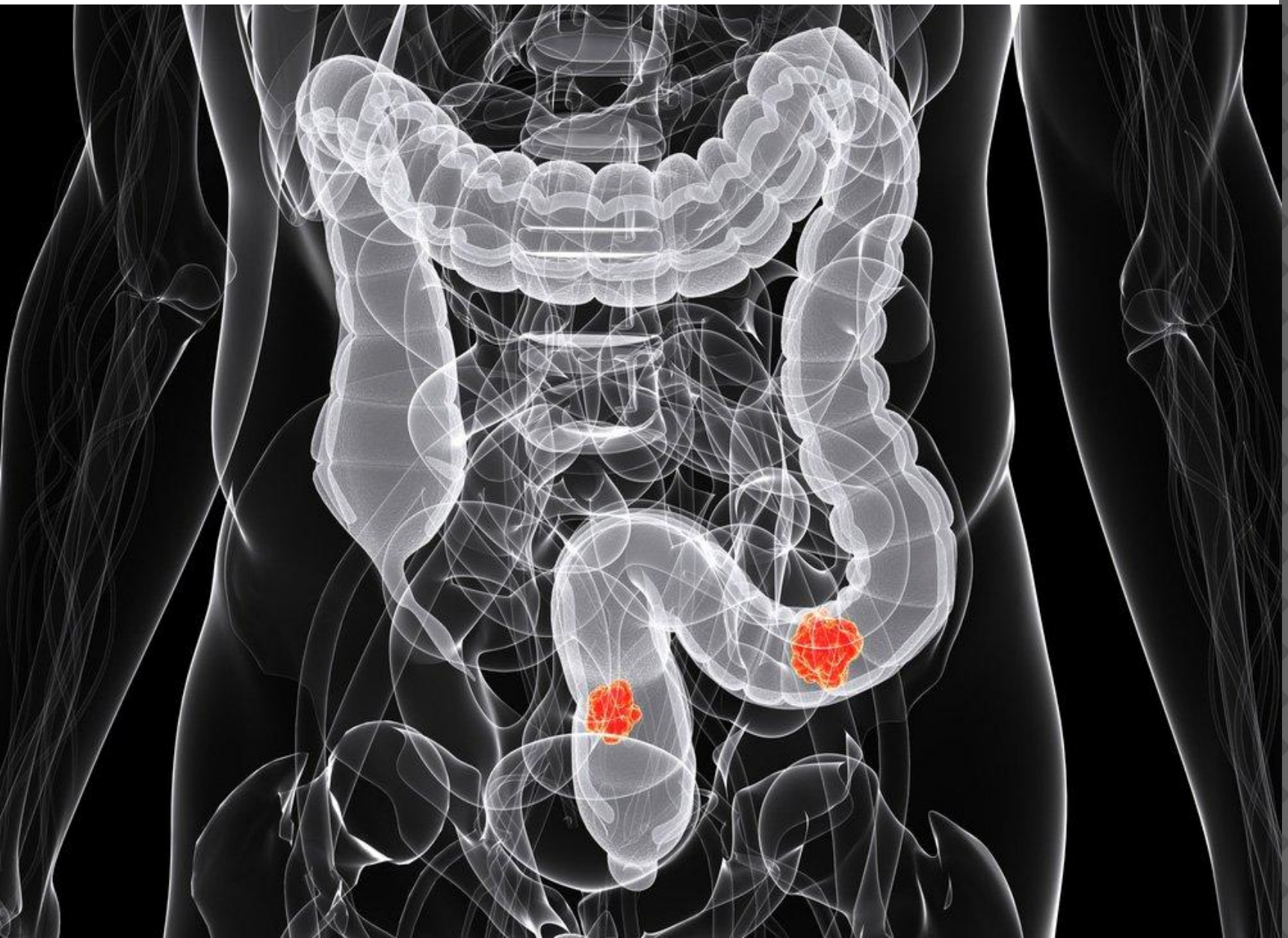

ГДЕ?

- Место, где заканчивается брыжейка сигмовидной кишки или часть тольстой кишки на уровне 3 крестцового позвонка 1.
- Сегмент тольстой кишки в пределах малого таза
- Опухоль в пределах 15 см. от заднего прохода при ригидной сигмоскопии
- 11-12см.

Поперечная ободочная кишка
Подвздошная кишка
Восходящая ободочная кишка
Слепая кишка
Аппендикс
Нисходящая ободочная кишка
Сигмовидная ободочная кишка
Прямая кишка

ПОЧЕМУ ЭТО ВАЖНО?

- Достоверная статистика рака ободочной и прямой кишки.
- Адъювантная лучевая терапия не подходит для опухолей ободочной кишки!

ЭПИДЕМИОЛОГИЯ

Смертность от рака в 2012 году

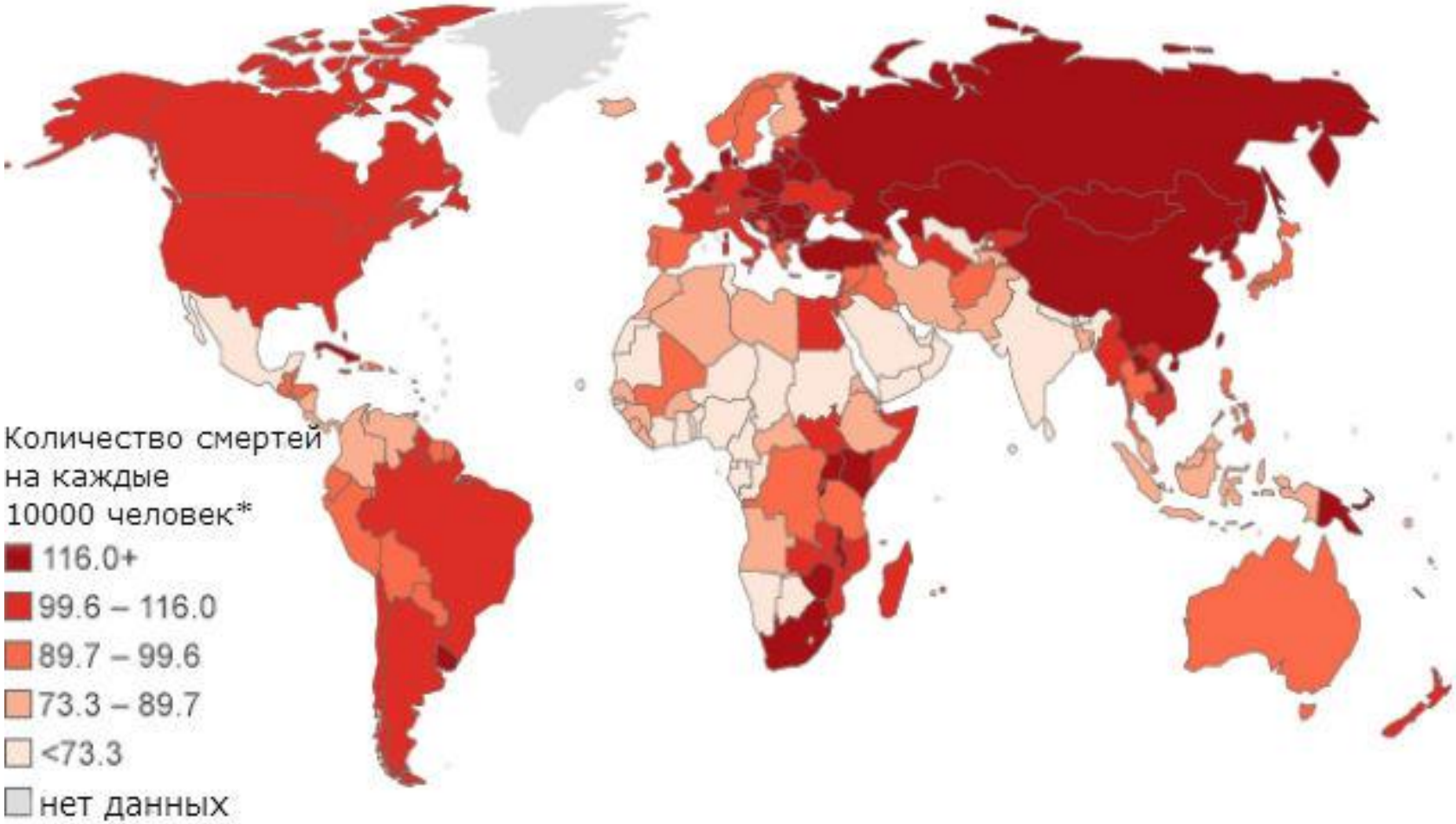

*все виды рака за исключением немеланомного рака кожи

ЭПИДЕМИОЛОГИЯ

- Каждый год в мире выявляется более 600 тысяч новых случаев рака толстой кишки. В **России** заболеваемость составляет около 50 тысяч новых случаев в год. Далеко не все случаи колоректального рака выявляются даже на поздней стадии, показатель составляет не более 70 %.

РОССИЯ

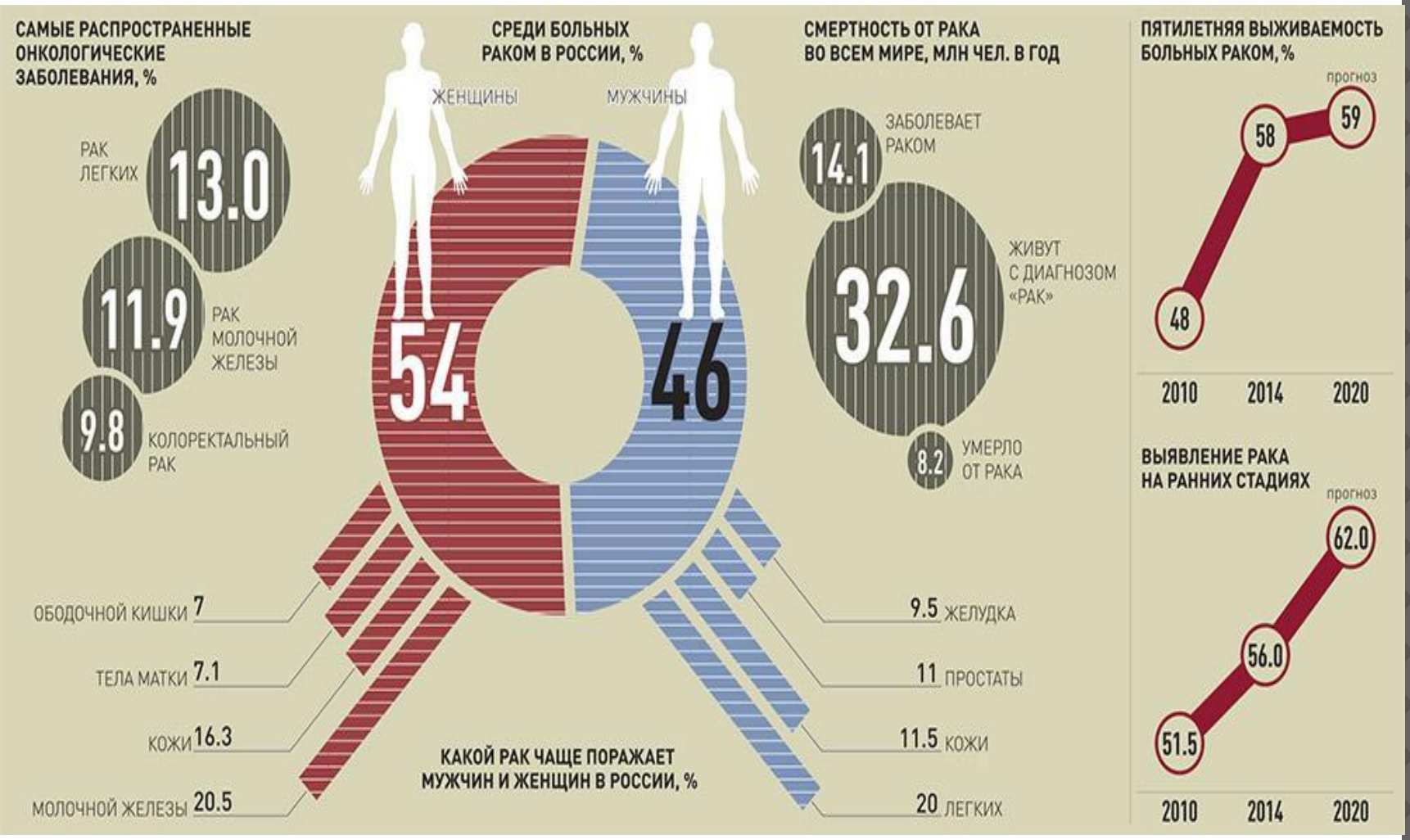
САМЫЕ РАСПРОСТРАНЕННЫЕ ОНКОЛОГИЧЕСКИЕ ЗАБОЛЕВАНИЯ, %
РАК ЛЕГКИХ 13.0
11.9 РАК МОЛОЧНОЙ ЖЕЛЕЗЫ
9.8 КОЛОРЕКТАЛЬНЫЙ РАК
СРЕДИ БОЛЬНЫХ РАКОМ В РОССИИ, %
ЖЕНЩИНЫ
МУЖЧИНЫ
54
46
СМЕРТНОСТЬ ОТ РАКА ВО ВСЕМ МИРЕ, МЛН ЧЕЛ. В ГОД
14.1 ЗАБОЛЕВАЕТ РАКОМ
32.6 ЖИВУТ С ДИАГНОЗОМ «РАК»
8.2 УМЕРЛО ОТ РАКА
ПЯТИЛЕТНЯЯ ВЫЖИВАЕМОСТЬ БОЛЬНЫХ РАКОМ, %
прогноз
48
58
59
2010
2014
2020
ВЫЯВЛЕНИЕ РАКА НА РАННИХ СТАДИЯХ
прогноз
51.5
56.0
62.0
2010
2014
2020
ОБОДОЧНОЙ КИШКИ 7
ТЕЛА МАТКИ 7.1
КОЖИ 16.3
МОЛОЧНОЙ ЖЕЛЕЗЫ 20.5
9.5 ЖЕЛУДКА
11 ПРОСТАТЫ
11.5 КОЖИ
20 ЛЕГКИХ
КАКОЙ РАК ЧАЩЕ ПОРАЖАЕТ МУЖЧИН И ЖЕНЩИН В РОССИИ, %

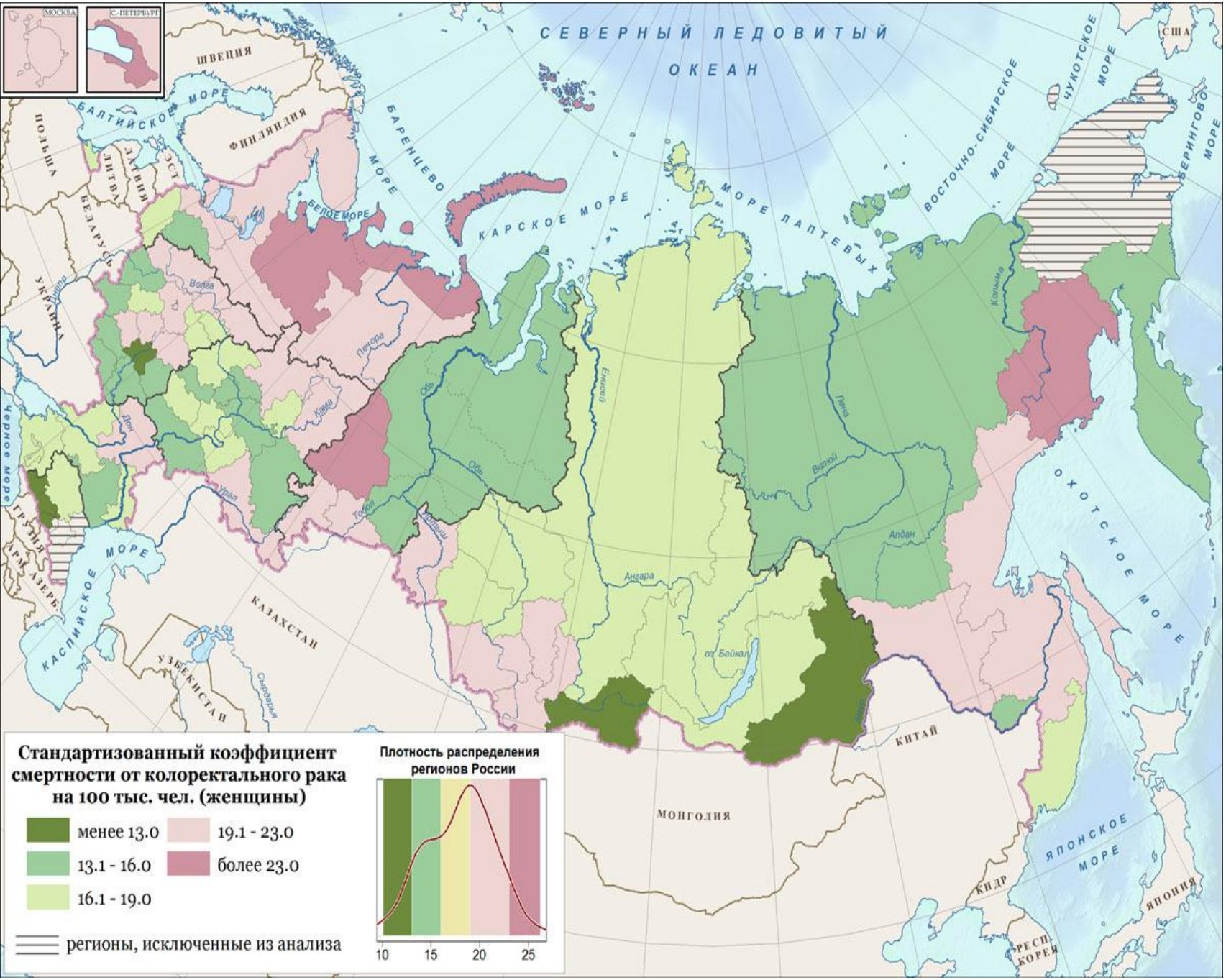
МОСКВА
С.-ПЕТЕРБУРГ
СЕВЕРНЫЙ ЛЕДОВИТЫЙ ОКЕАН
ШВЕЦИЯ
ФИНЛЯНДИЯ
БАЛТИЙСКОЕ МОРЕ
ПОЛЬША
ЛИТВА
ЛАТВИЯ
ЭСТ
БЕЛАРУСЬ
УКРАИНА
БАРЕНЦЕВО МОРЕ
БЕЛОЕ МОРЕ
КАРСКОЕ МОРЕ
МОРЕ ЛАПТЕВЫХ
ВОСТОЧНО-СИБИРСКОЕ МОРЕ
ЧУКОТСКОЕ МОРЕ
США
БЕРИНГОВО МОРЕ
ОХОТСКОЕ МОРЕ
ЯПОНСКОЕ МОРЕ
ЯПОНИЯ
КНДР
РЕСП. КОРЕЯ
КИТАЙ
МОНГОЛИЯ
КАЗАХСТАН
УЗБЕКИСТАН
КАСПИЙСКОЕ МОРЕ
Черное море
ГРУЗИЯ
АРМ
АЗЕРБ
Волга
Днепр
Дон
Кама
Печора
Обь
Урал
Тобол
Иртыш
Енисей
Ангара
оз. Байкал
Лена
Вилюй
Алдан
Колыма
Амур
Сырдарья
Стандартизованный коэффициент смертности от колоректального рака на 100 тыс. чел. (женщины)
менее 13.0
13.1 - 16.0
16.1 - 19.0
19.1 - 23.0
более 23.0
регионы, исключенные из анализа
Плотность распределения регионов России
10
15
20
25

Figure 1.4: Age-standardised (European) incidence rates, bowel cancer, EU-27, by sex, 2008 estimates

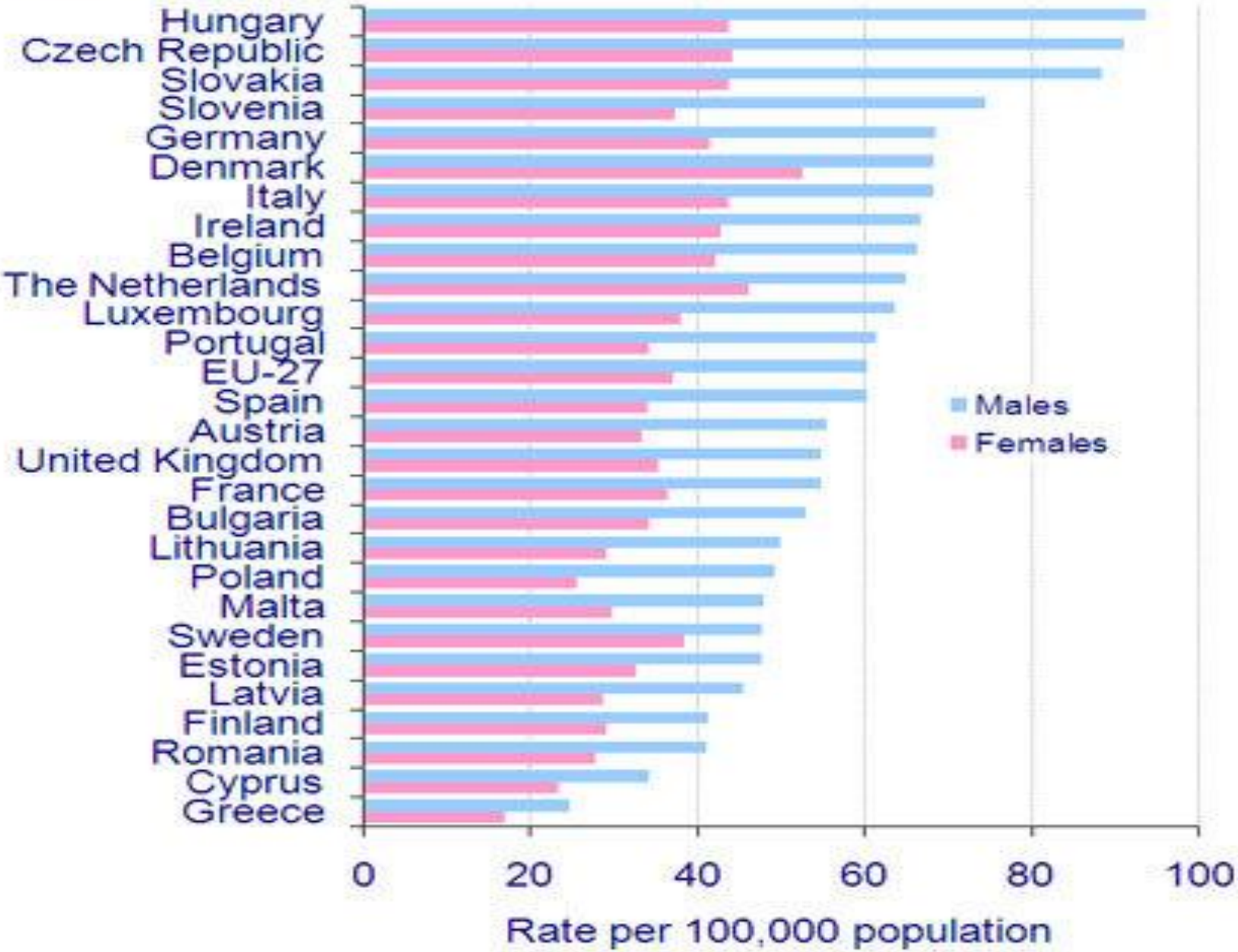

Figure 1.5: Age-standardised (World) incidence rates, by sex, colorectal cancer, world regions, 2008 estimates

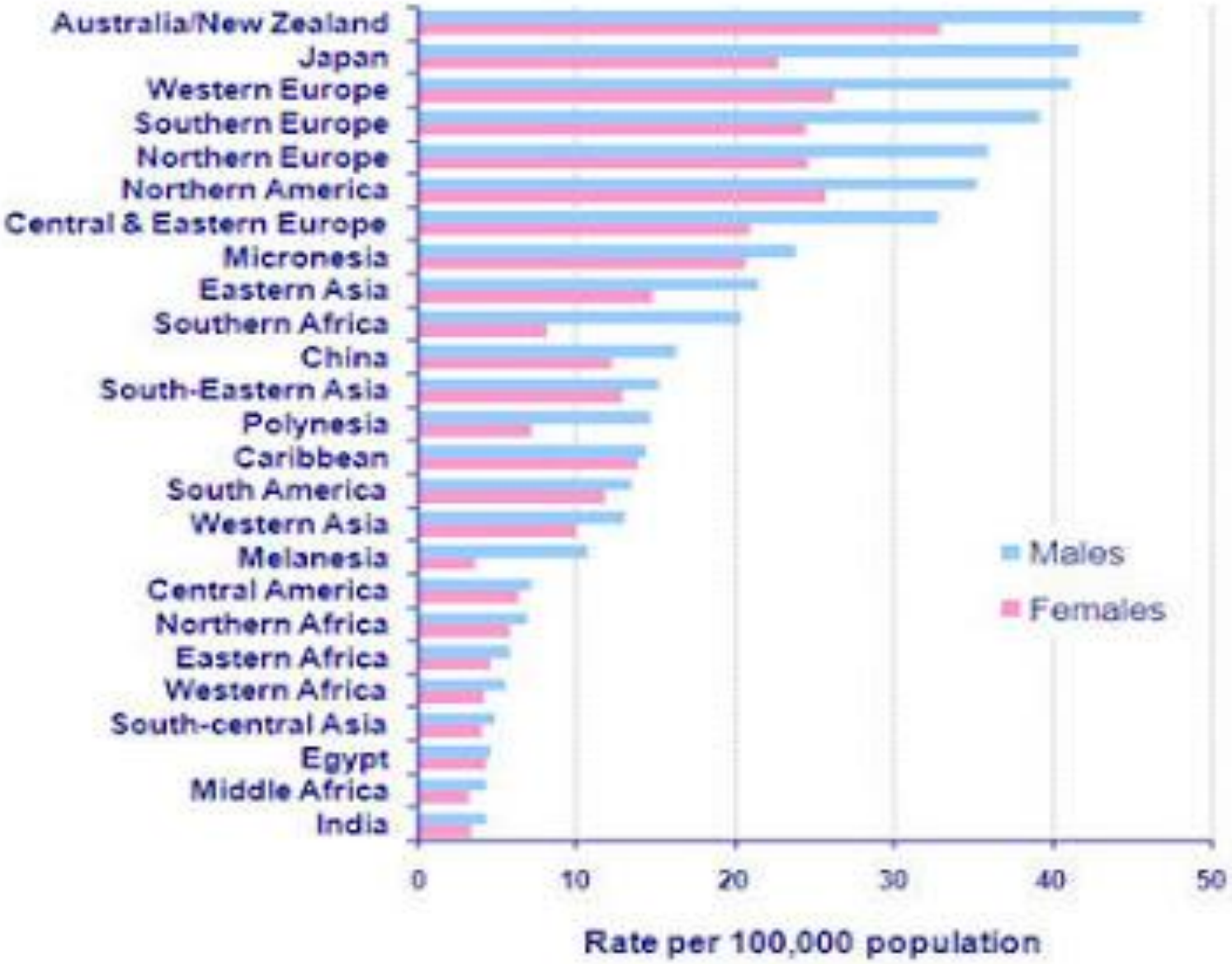

АНАТОМИЧЕСКОЕ РАСПРЕДЕЛЕНИЕ

Рис. 3. Распределение опухолей по сегментам толстой кишки в 2010 г., по данным Популяционного ракового регистра Краснодарского края (%).

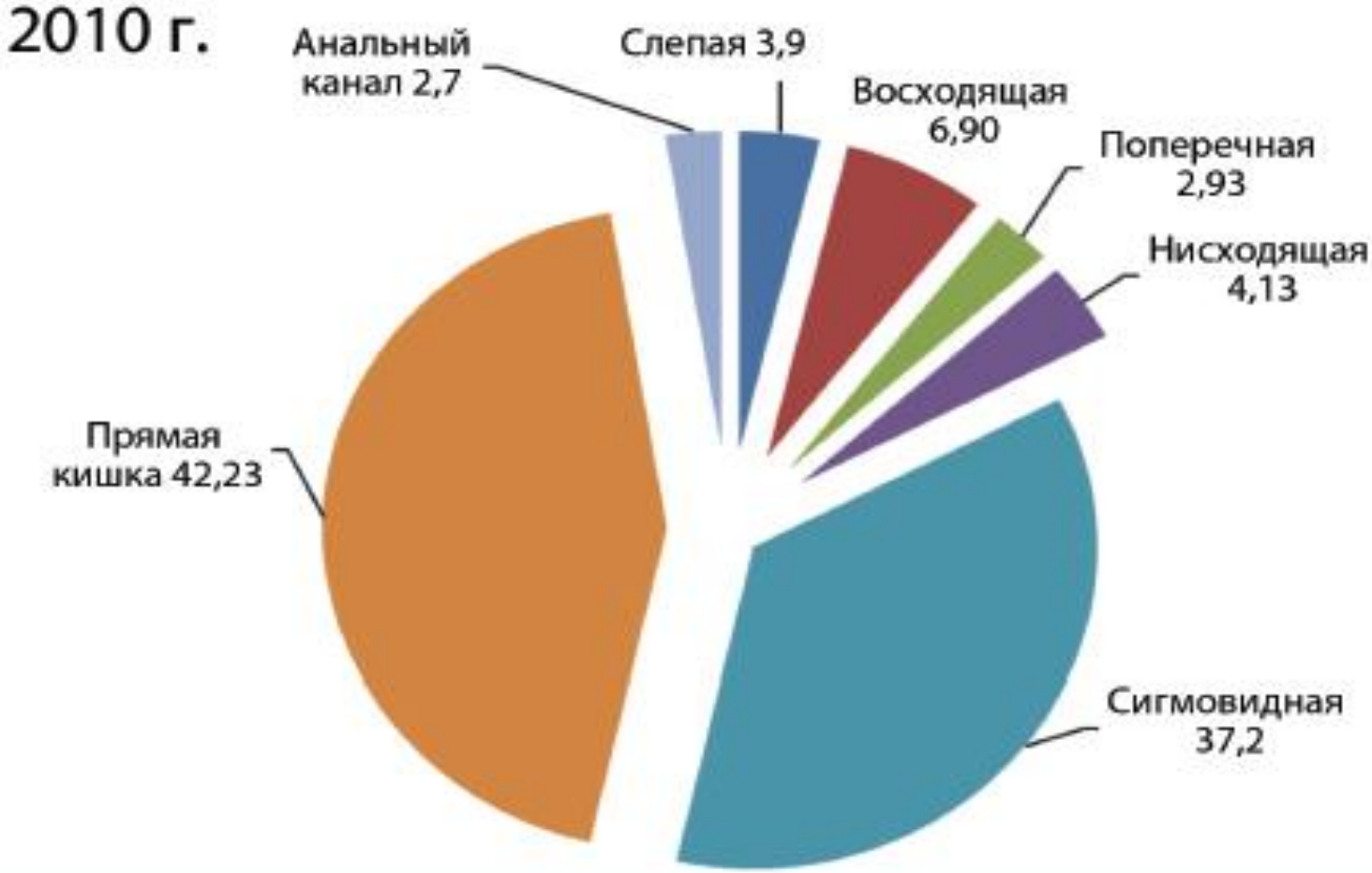

РАК ОБОДОЧНОЙ КИШКИ

- Характер роста по отношению к стенке и прсвету кишки:

  -Экзофитные(узловой, Полиповидный, ворсинчато-попиллярный)

  -Эндофитные(Эндофитно-язвенный, диффузно-инфильтративный.)
- По гистологической форме:

  - Аденокарцинома(60-70%)

  -Солидный рак(10-12%)

  -Коллоидный рак(10-15%)

КАРЦИНОМА IN SITU

- В настоящее время общепринято. что большинство раковых опухолей толстой кишки возникает из предшествующих аденоматозных поллипов.

ПОЧЕМУ ТАК?

- Преобладание аденом хорошо коррелирует с преобладанием карцином
- Аденоматозные ткани часто сопровождают рак
- Спорадические аденомы гистологически идентичны аденоме при САП
- В крупных аденомах с большей вероятностью находят атипию клеток, чем в маленьких опухолях
- Аденомы получены в трети всех образцов при резекции по поводу КРР

- Снижение заболеваемости КРР на фоне программы долгосрочного скринингат с применением колоноскопии и полипэктомии

ПЛОСКАЯ АДЕНОМА

- Глубина диспластической ткани превышает толщину слизистой оболочки более чем в 2 раза.
- До 40% всех аденом.

НАСЛЕДСТВЕННЫЙ РАК КИШЕЧНИКА

- Наследственный неполиппозный колоректальный рак (2% от всего КРР, ранее известен как синдром Линча, аутосомно-доминантное наследование.)
- Системный аденоматозный полиппоз (Риск развития КРР у пациентов с САП близок к 100%)

НАСЛЕДСТВЕННЫЙ НЕПОЛИППОЗНЫЙ КОЛОРЕКТАЛЬНЫЙ РАК

- Ранняя манифестация (средний возраст 45 лет).
- Склонность к поражению проксимальной части толстой кишки.
- Часто множественные опухоли (синхронные и метахронные).
- Тенденция к слизеобразованию
- Низкий уровень дифференцировки
- Перстневидный внешний вид со значительной инфильтрацией лимфоцитами.

ГЕНЕТИКА ННКР

- Возникает из-за мутации генов УОСО

- Нестабильность микросателлитов (участки повтарения коротких последовательностей ДНК)

- MSI является суррогатным маркёром синдрома Линча, а также может использоваться для определение прогноза и прогноза ответа КРР на адьювантную терапию.

- MSI является положительным прогностическим маркёром, при её наличии результаты лечения КРР улучшаются на 15% (Popat et al. 2005)

ЧТОБЫ ПРОЙТИ ИССЛЕДОВАНИЕ НА НМС ЧЕЛОВЕК ДОЛЖЕН ПРОЙТИ:

- Амстердамские критерии 1999г.
- Критерии Бетесда

ГЕНЕТИЧЕСКОЕ ИССЛЕДОВАНИЕ

- Вероятность обнаружения мутации >20% - исследование линии клеток
- <20%-исследование на НМС.

Исходы

- Члены семьи с повышенным риском + мутация обнаружена = лечение
- если мутация не обнаружена – наблюдение

НАБЛЮДЕНИЕ

- Колоноскопия каждые 2 года, начиная с 25 лет (или 5 годами ранее, чем возраст самого младшего, кто заболел).
- Наблюдение продолжать до 75 лет или пока мутация не будет исключена.

Семейный аденоматозный полиппоз

- Молодой возраст
- Сотни колоректальных аденоматозных поллипов
- Полиппы ДПК
- Мутация в опухолевом гене супрессоре АПТК
- Наследование по аутосомно-доминантному типу

ПИТАНИЕ

- Пищевые волокна уменьшают экспозицию пищевого комка в кишечнике и действуют как разбавитель т.е. снижается время воздействия на СО потенциальных канцерогенов.
- Животные жиры вызывает увелечение секреции солей желчных кислот, усиливает рост бактерий. все это приводит к образованию канцерогенов.

ЖЕЛЧНЫЕ КИСЛОТЫ

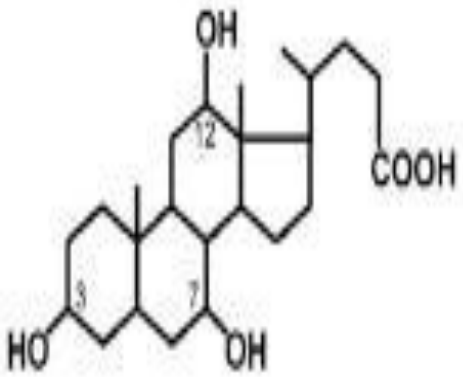

Холевая кислота

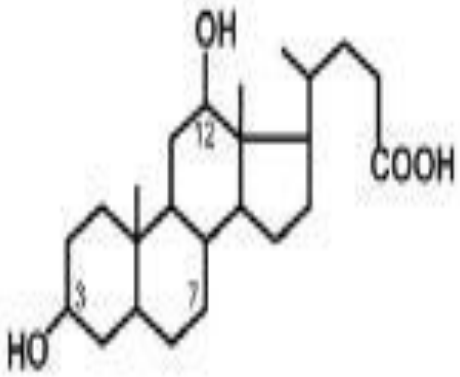

Дезоксихолевая кислота

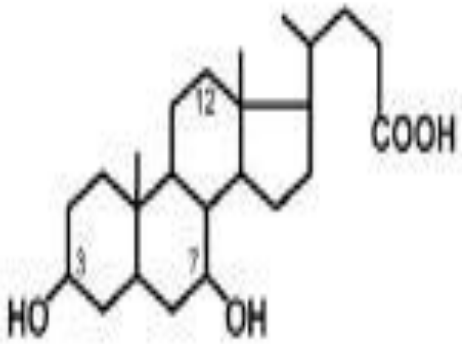

Хенодезоксихолевая кислота

Строение основных желчных кислот

БАКТЕРИИ

- Дисбактериоз
- Переход в энтеропатогенную форму.

- Инвазия в эпителиоциты
- Стимуляция макрофагов

- Агрессия в отношении эпителиоцитов
- Рак

КЛИНИЧЕСКАЯ КАРТИНА

Осложнения опухолей

- Кровотечение (чаще скрытое)
- Перфорация
- Перитонит
- Острая кишечная непроходимость
- Распад опухоли
- Осложнения, вызванные метастазами

МЕТОДЫ ИССЛЕДОВАНИЯ

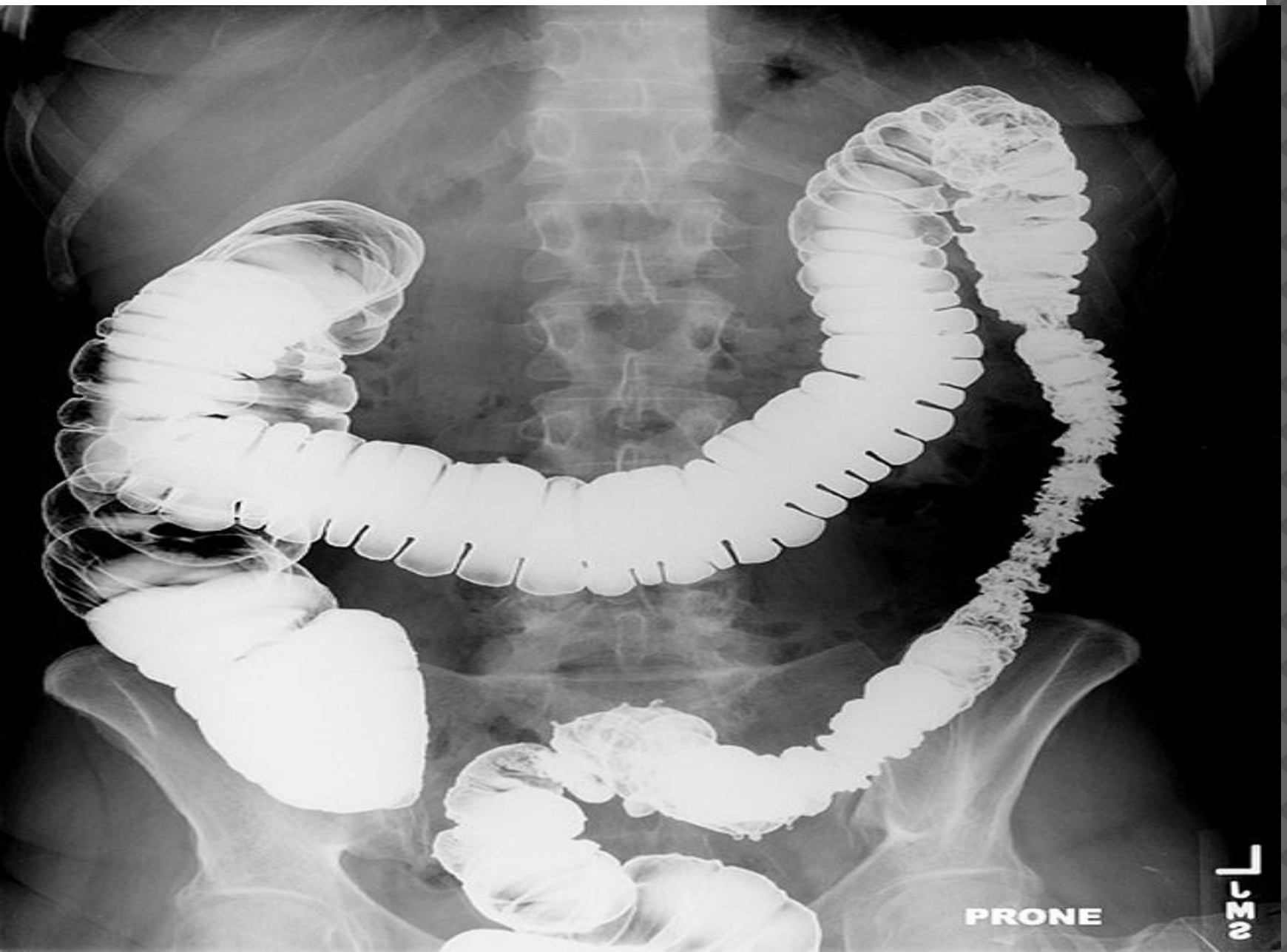

ГИБКАЯ СИГМОСКОПИЯ

Preparation for Flexible Sigmoidoscopy

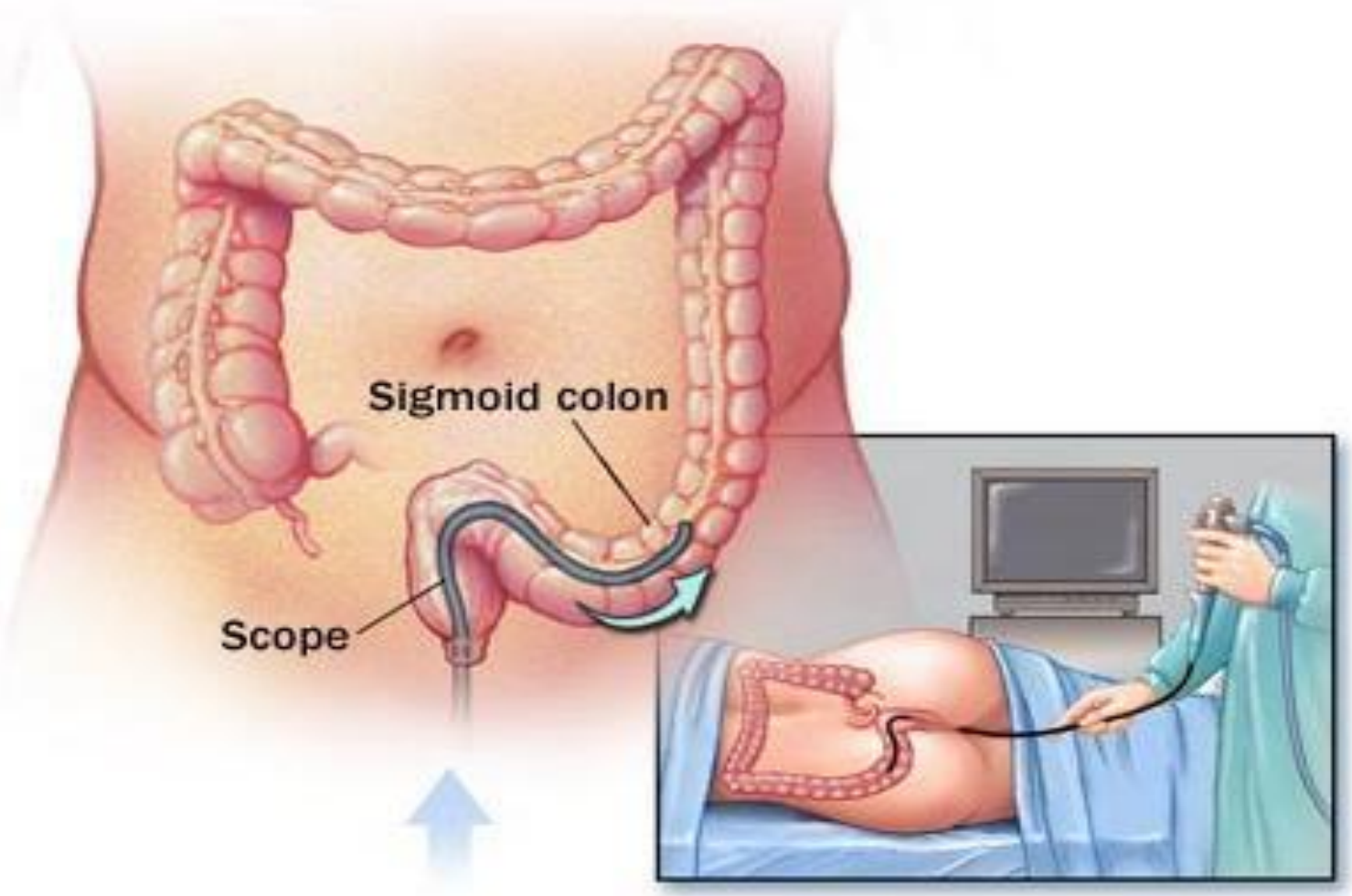

КОЛОНОСКОПИЯ

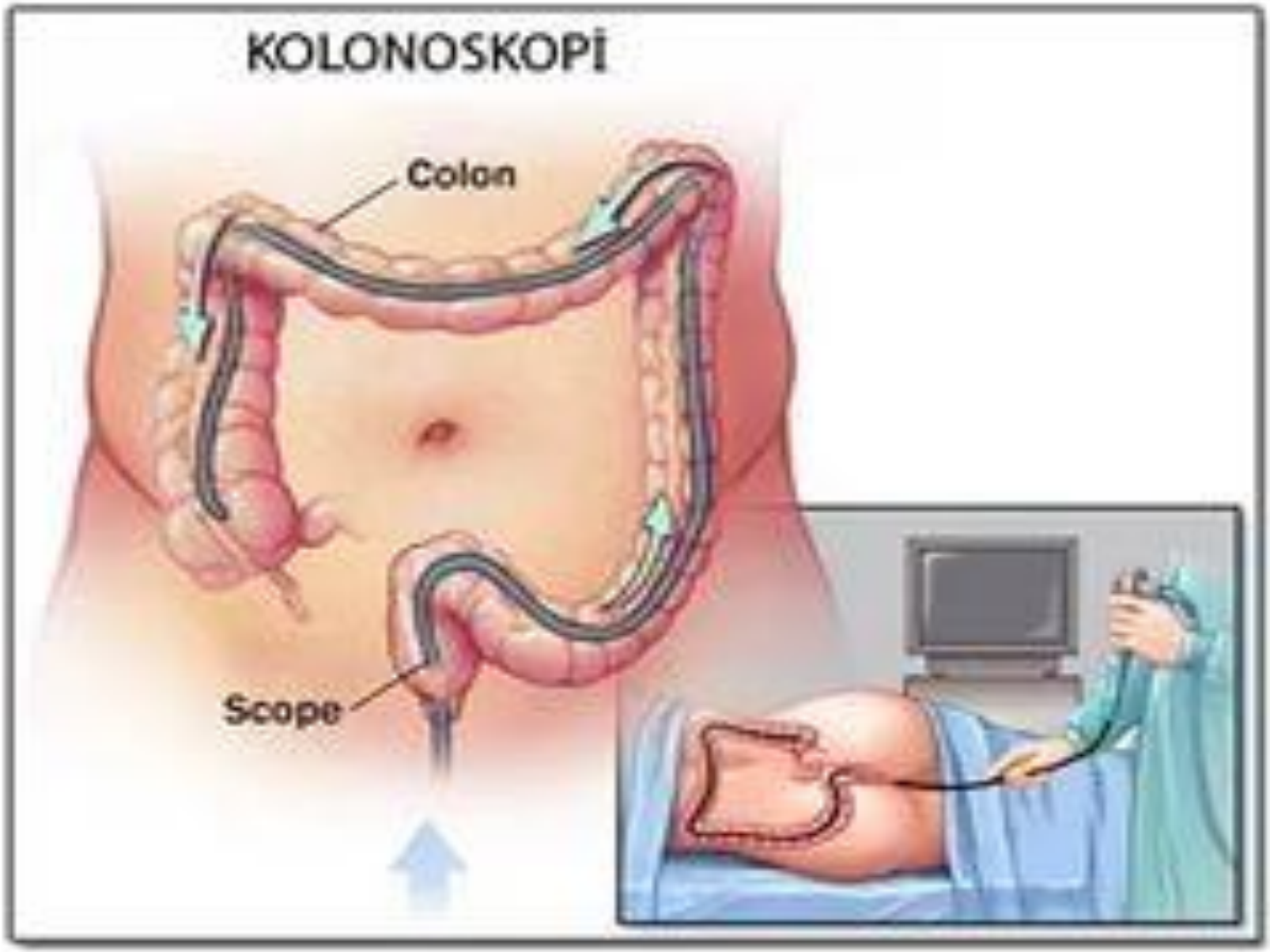

БИОПСИЯ

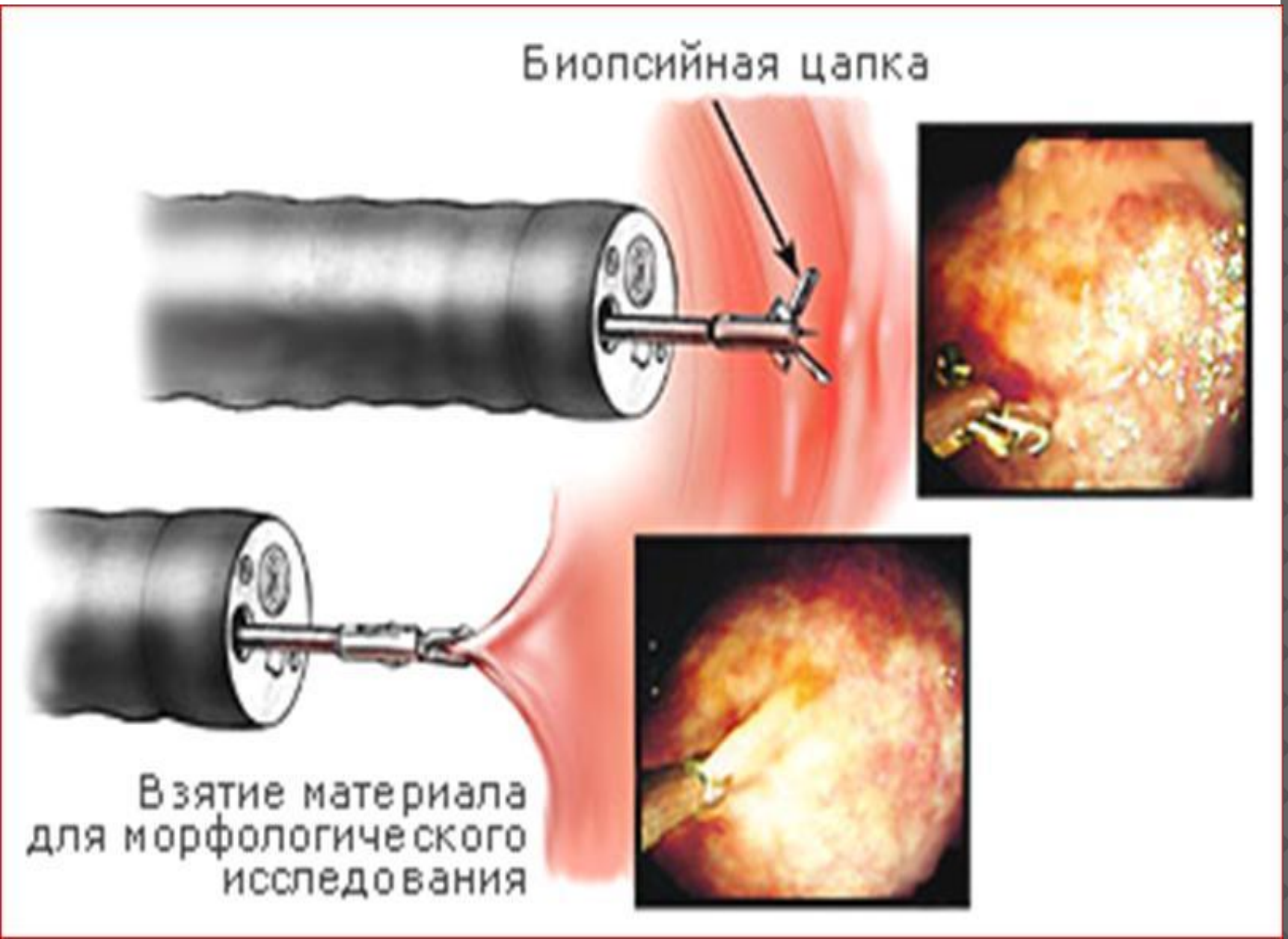
Биопсийная цапка
Взятие материала
для морфологического
исследования

H
MSCH Nethelmik
Definition AS
Study 1
16.06.2010
12:08:20
1 IMA
Spin: 0
Tilt: 0
R
SL 1
C APPLIED
W: 300
C: 40

H
MSCH Nethelmik
Definition AS
Study 1
16.06.2010
12:08:20
2 IMA
Spin: -90
Tilt: 0
A
SL 1
C APPLIED
W: 300
C: 40

ЭНДО-УЗИ

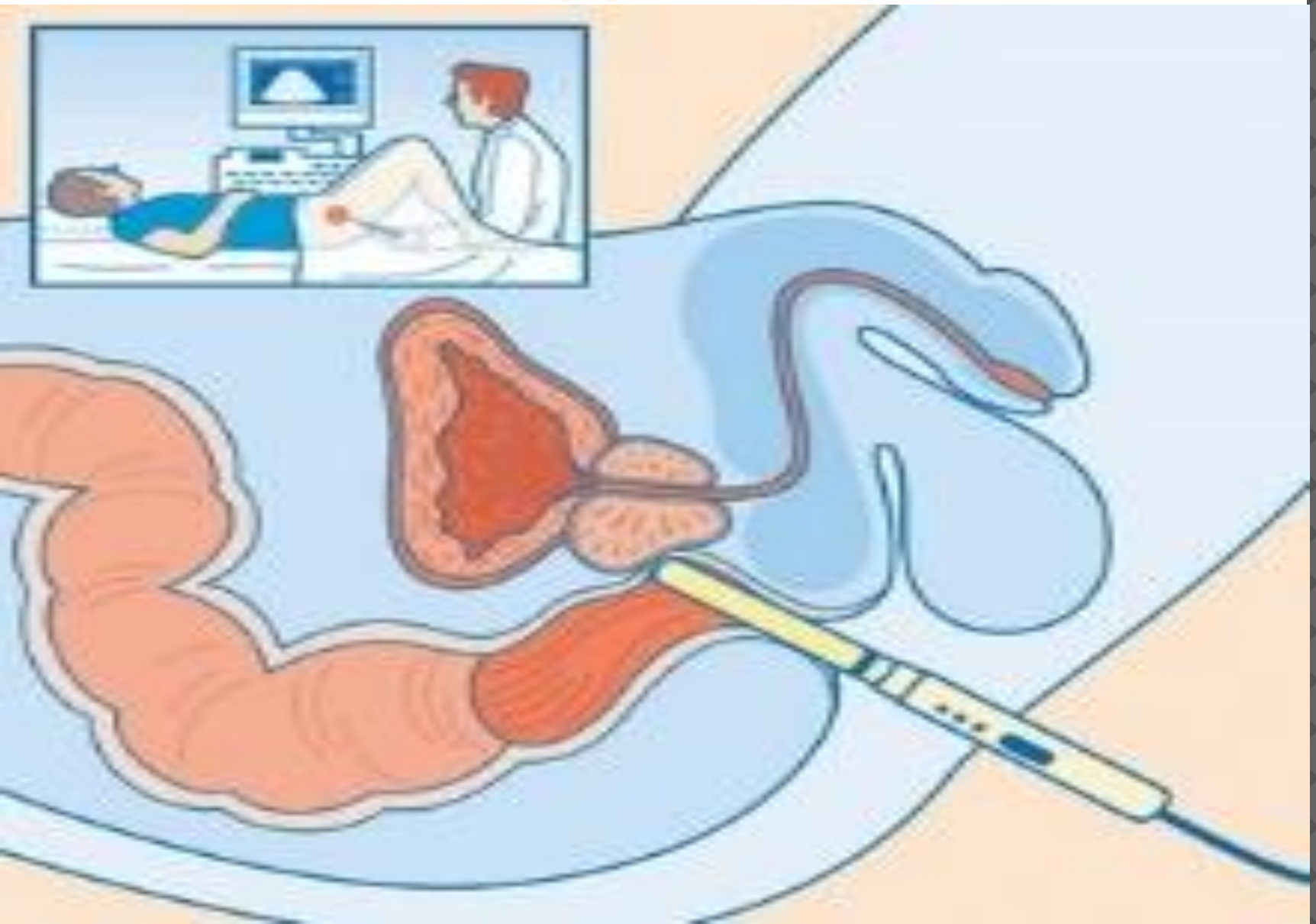

СКРИНИНГ

- Анализ на СКК
- Гибкая сигмоскопия
- Генетическое исследование кала
- Колоноскопия

ПЛАНОВОЕ ХИРУРГИЧЕСКОЕ ЛЕЧЕНИЕ

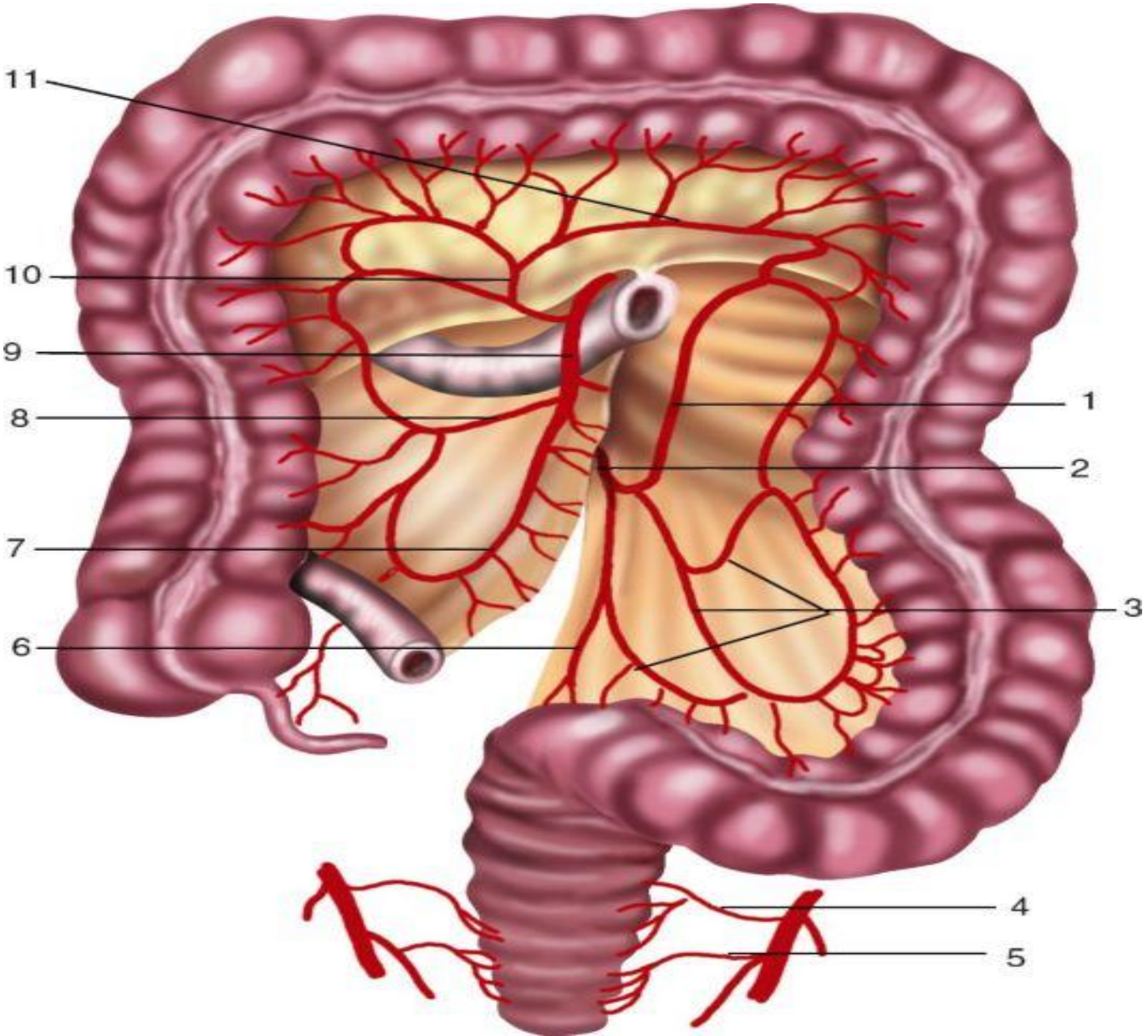

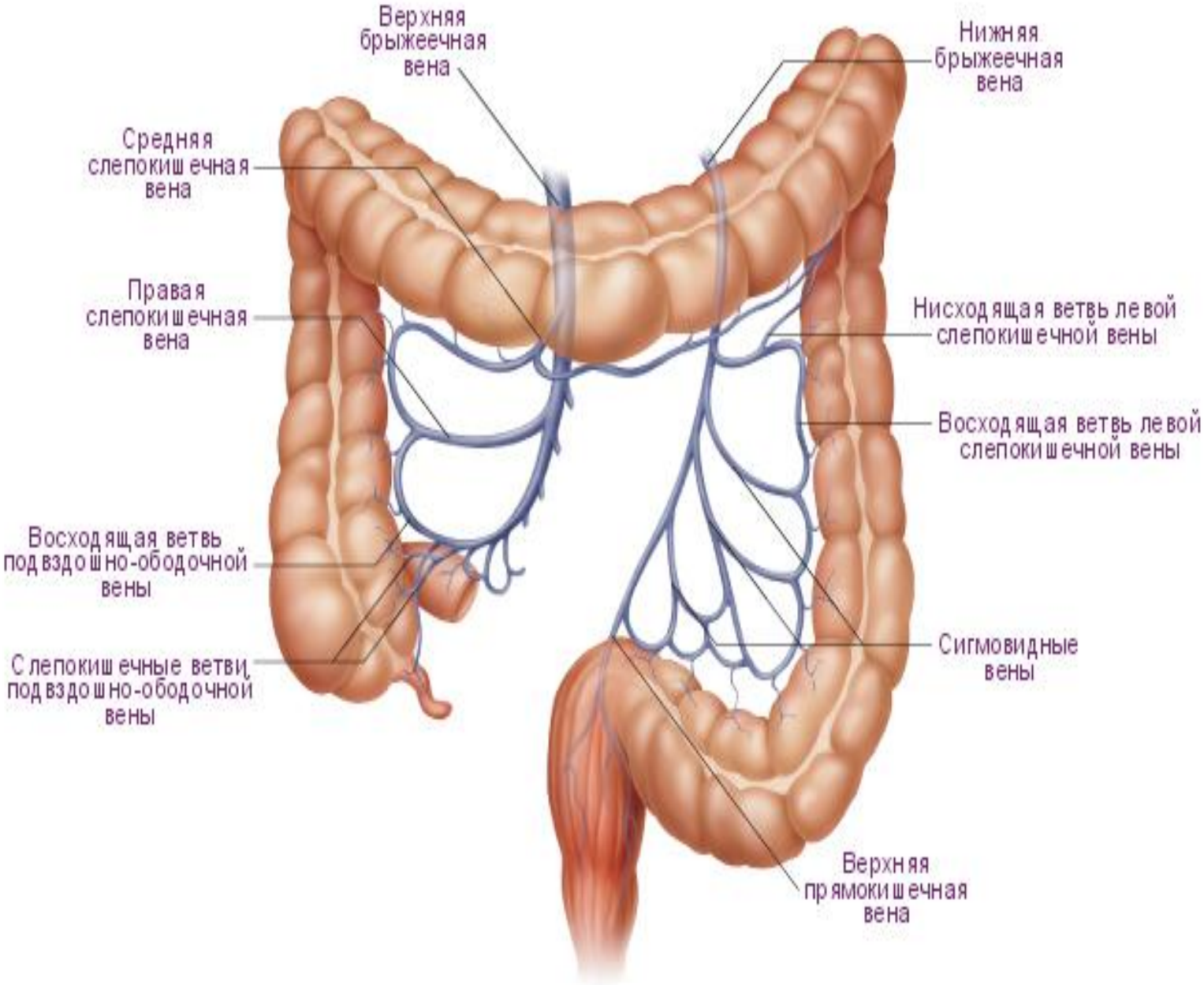
Верхняя брыжеечная вена
Нижняя брыжеечная вена
Средняя слепокишечная вена
Правая слепокишечная вена
Нисходящая ветвь левой слепокишечной вены
Восходящая ветвь левой слепокишечной вены
Восходящая ветвь подвздошно-ободочной вены
Слепокишечные ветви подвздошно-ободочной вены
Сигмовидные вены
Верхняя прямокишечная вена

TNM

- Первичная опухоль (T):
- — T4— опухоль распространяется на соседние органы или структуры и/или прорастает висцеральную брюшину **,***.
- - T4a - опухоль прорастает висцеральную брюшину
- - T4b - опухоль непосредственно прорастает другие органы и/или структуры
- Регионарные ЛУ (N):
- — N1 — метастатическое поражение от 1 до 3 регионарных ЛУ;
- - N1a - в одном ЛУ
- - N1b - в 2-3 ЛУ
- - N1c - опухолевые отсевы в субсерозном слое без наличия поражения ЛУ*
- — N2 — метастазы определяются в 4 и более регионарных ЛУ.
- - N2a - 4-6 поражённых ЛУ
- - N2b - 7 и более поражённых ЛУ
- *опухолевые отсевы в субсерозном слое или неперитонезированных участках параколитической или параректальной клетчатки без формирования метастатических лимфатических узлов.
- Если патофорфолог считает, что ткань ЛУ полностью замещена опухолью (обычно такие образования имеют ровные края), то такое поражение необходимо классифицировать именно как поражение ЛУ, т.е. N1a, N1b, N2a, или N2b.
- Отдаленные метастазы (M):
- — Mx — параметр удалён из классификации;
  — M1 — отдаленные метастазы.
- - M1a - поражение одного органа
- - M1b - поражение более одного органа или диссеминация по брюшине

КЛАССИФИКАЦИЯ ДЮКА

- **A** – опухоль не выходит за пределы слизистой оболочки;
- **B_1** – опухоль прорастает мышечную оболочку, но не серозу, и нет регионарных метастазов;
- **B_2** – прорастание всех слоев стенки кишки, но без регионарных метастазов;
- **B_3** – прорастание в соседние органы и ткани, но без регионарных метастазов;
- **C_1** – поражение регионарных лимфатических узлов без прорастания стенки кишки;
- **C_2** – прорастание серозной оболочки и наличие регионарных метастазов;
- **D** – наличие отдаленных метастазов.

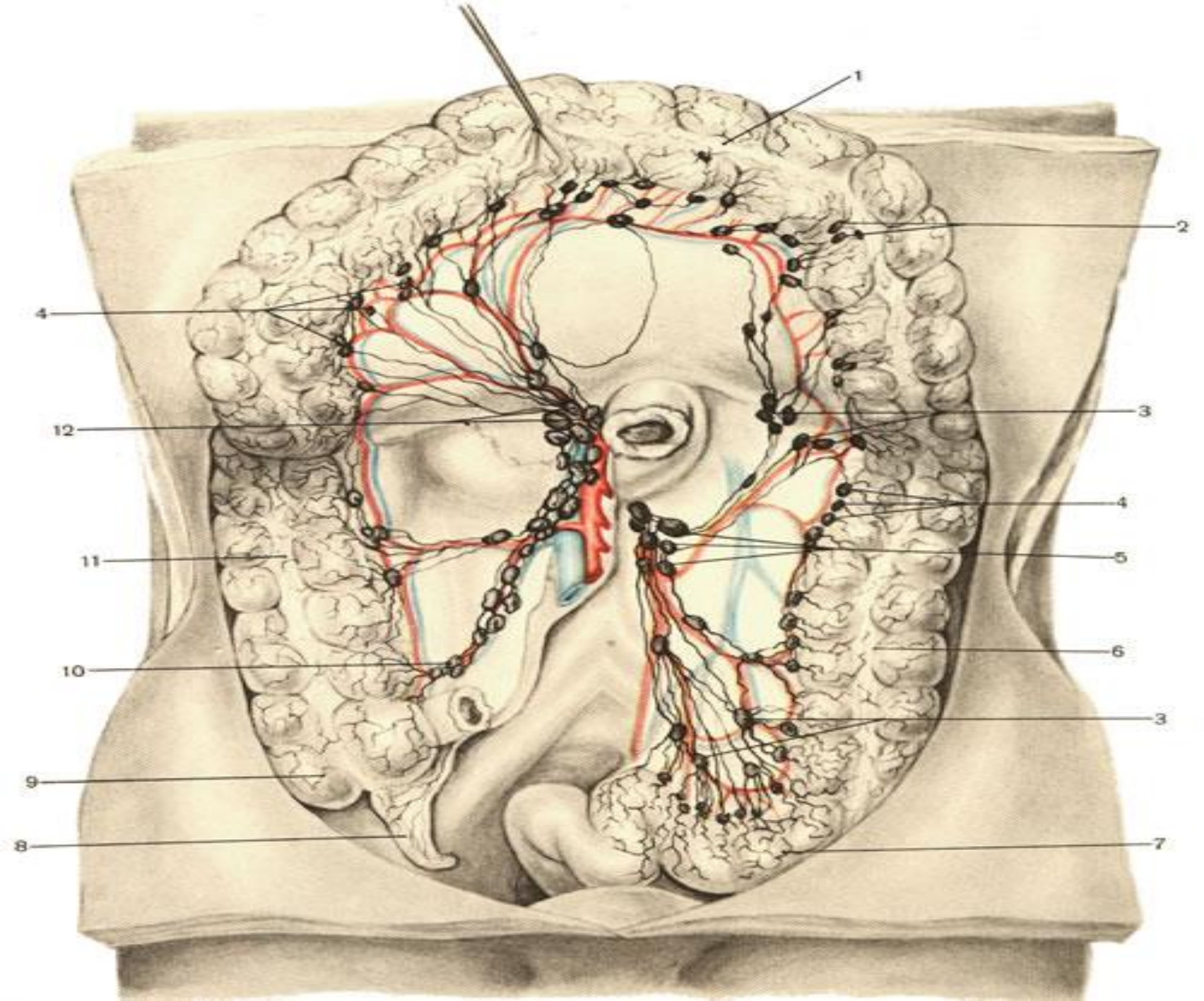
1
2
3
4
5
6
7
3
4
12
11
10
9
8

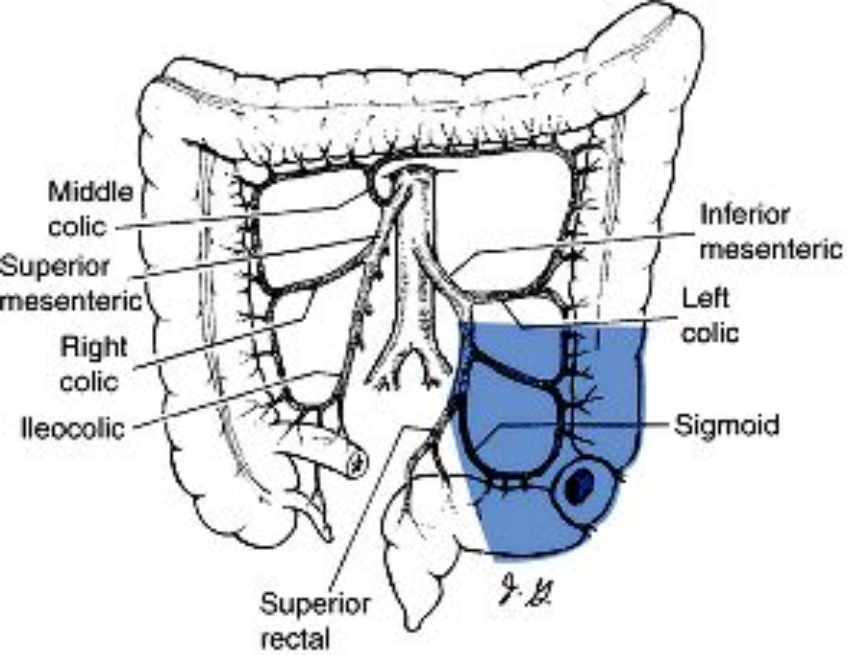
Middle colic
Superior mesenteric
Right colic
Ileocolic
Inferior mesenteric
Left colic
Sigmoid
Superior rectal

A

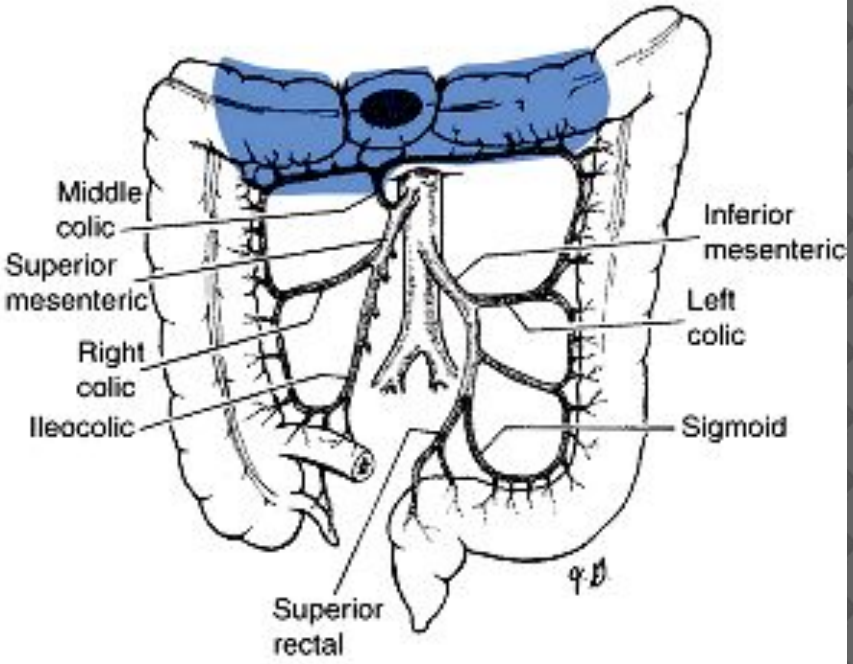
Middle colic
Superior mesenteric
Right colic
Ileocolic
Inferior mesenteric
Left colic
Sigmoid
Superior rectal

B

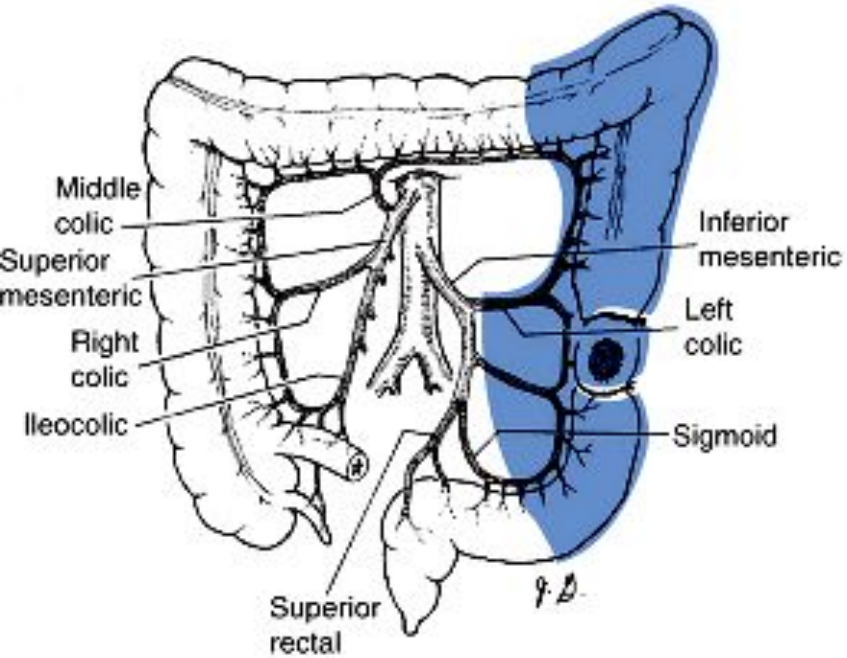
Middle colic
Superior mesenteric
Right colic
Ileocolic
Inferior mesenteric
Left colic
Sigmoid
Superior rectal

C

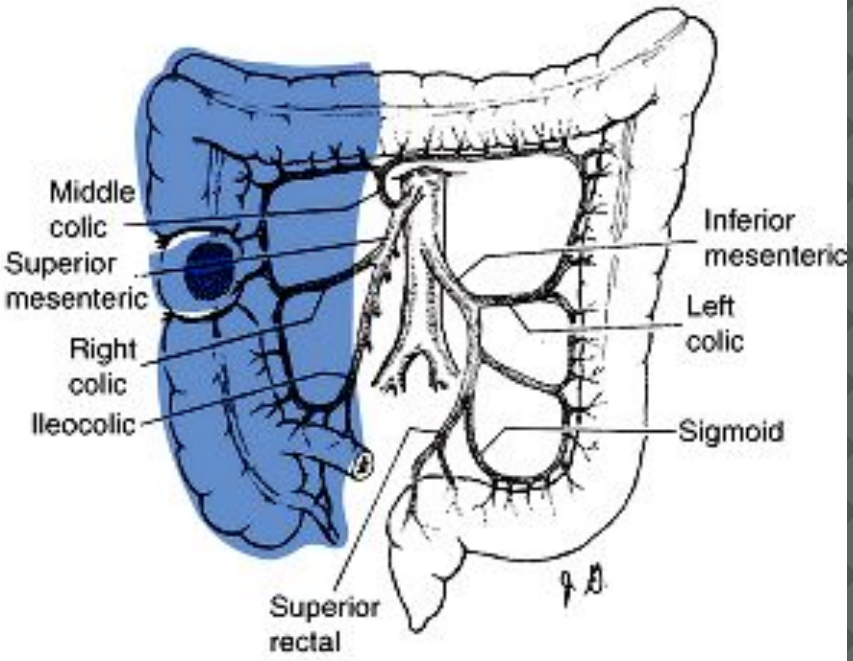
Middle colic
Superior mesenteric
Right colic
Ileocolic
Inferior mesenteric
Left colic
Sigmoid
Superior rectal

D

ОПЕРАЦИИ ПО ТИПУ ГАРТМАНА

- В настоящее время используются преимущественно у больных с осложненным течением заболевания, находящимсяв тяжелом состоянии или при невозможности сформировать анастомоз.

До

После

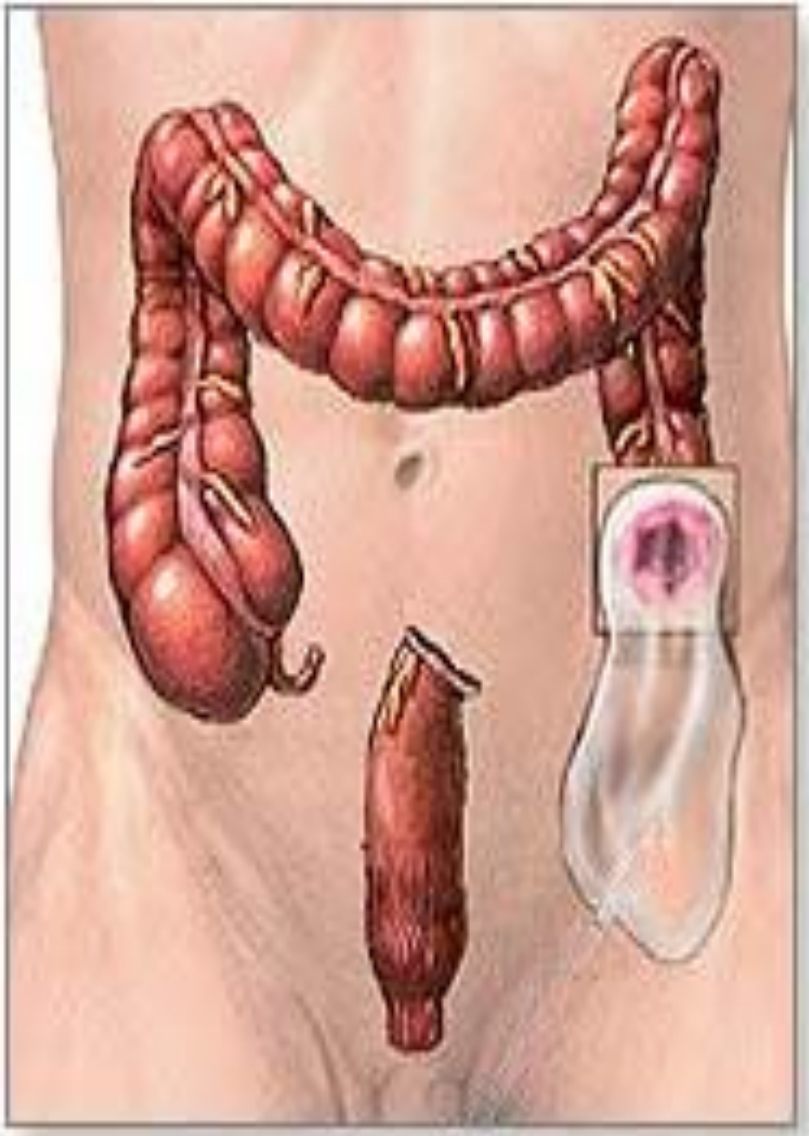

Колостома

АНТИБИОТИКОТЕРАПИЯ

- Метронидазол
- Антибиотики широкого спектра (действующие на анаэробов)
- Метрогил+циплокс
- идеальный момент введения антибиотиков- сразу после введения в наркоз

ПРОБИОТИКИ=СНИЖЕНИЕ РИСКА НАГНОЕНИЙ

ОПЕРАБЕЛЬНЫЕ МЕТАСТАЗЫ

- Резекция печени при операбельных метастазах сопровождается 5-ей выживаемостью в 30% случаев
- 1-3 резектабельных метастазов
- Время резекции не определено

ХИМИОТЕРАПИЯ

- Применяется как при раке ободочной, так и при раке прямой кишокю.
- Лучевая терапия ТОЛЬКО ПРИ РАКЕ ПРЯМОЙ КИШКИ.

РАК ПРЯМОЙ КИШКИ

- Прорастание в переднем направлении в семенные пузырьки простату и мочевой пузырь
- Вопрос местного рецидива и объема вмешательства.

ТОТАЛЬНАЯ МЕЗОРЕКТУМЭКТОМИЯ

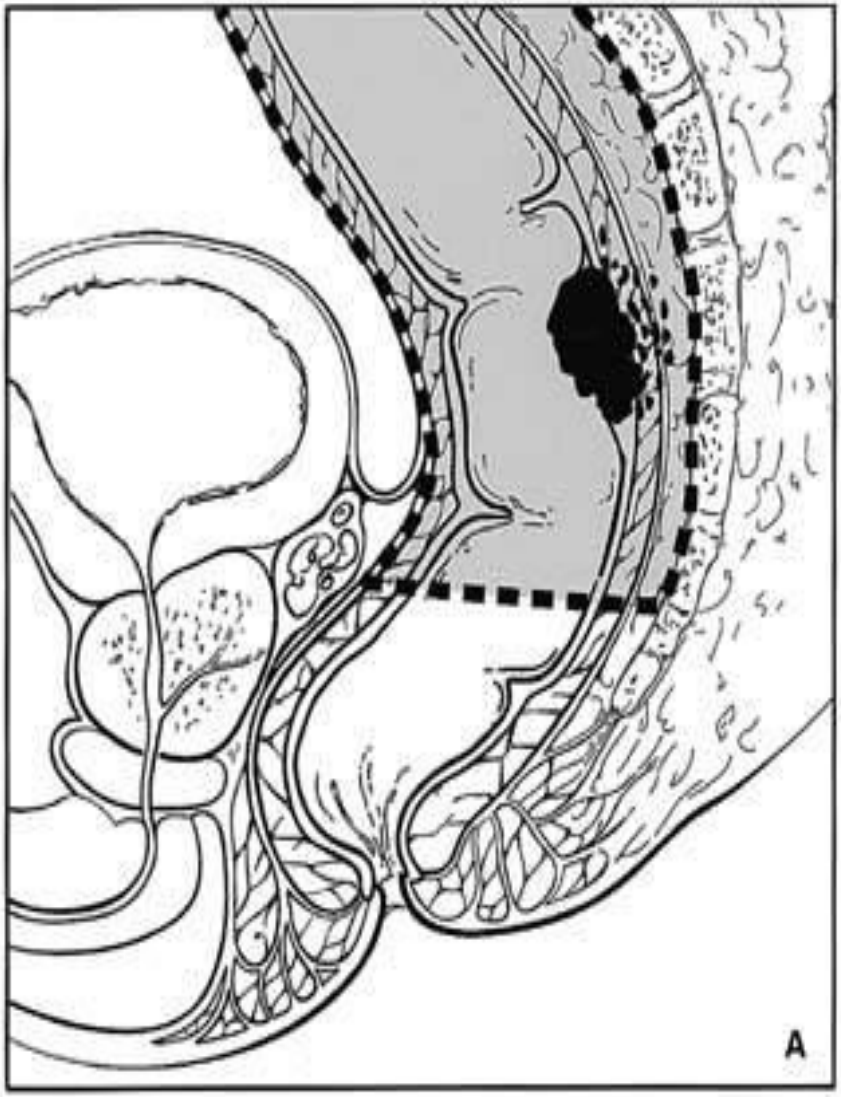

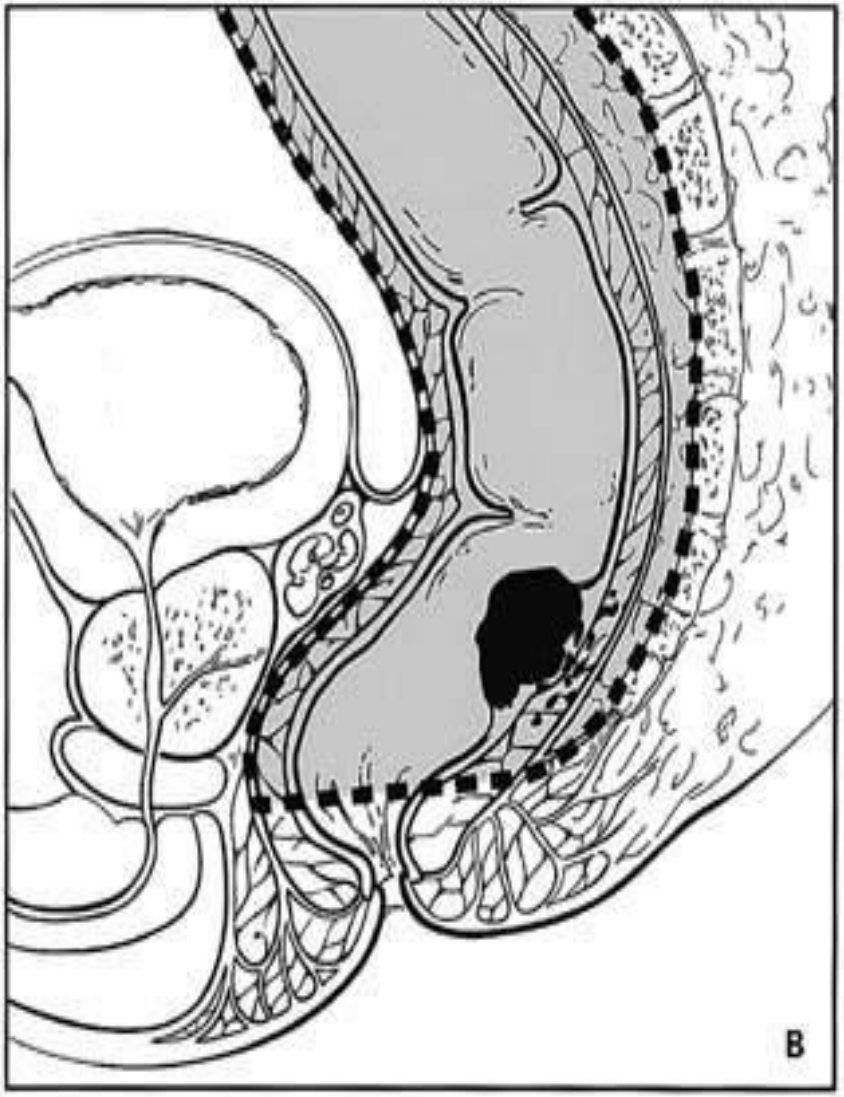

Артериальная система ободочной кишки

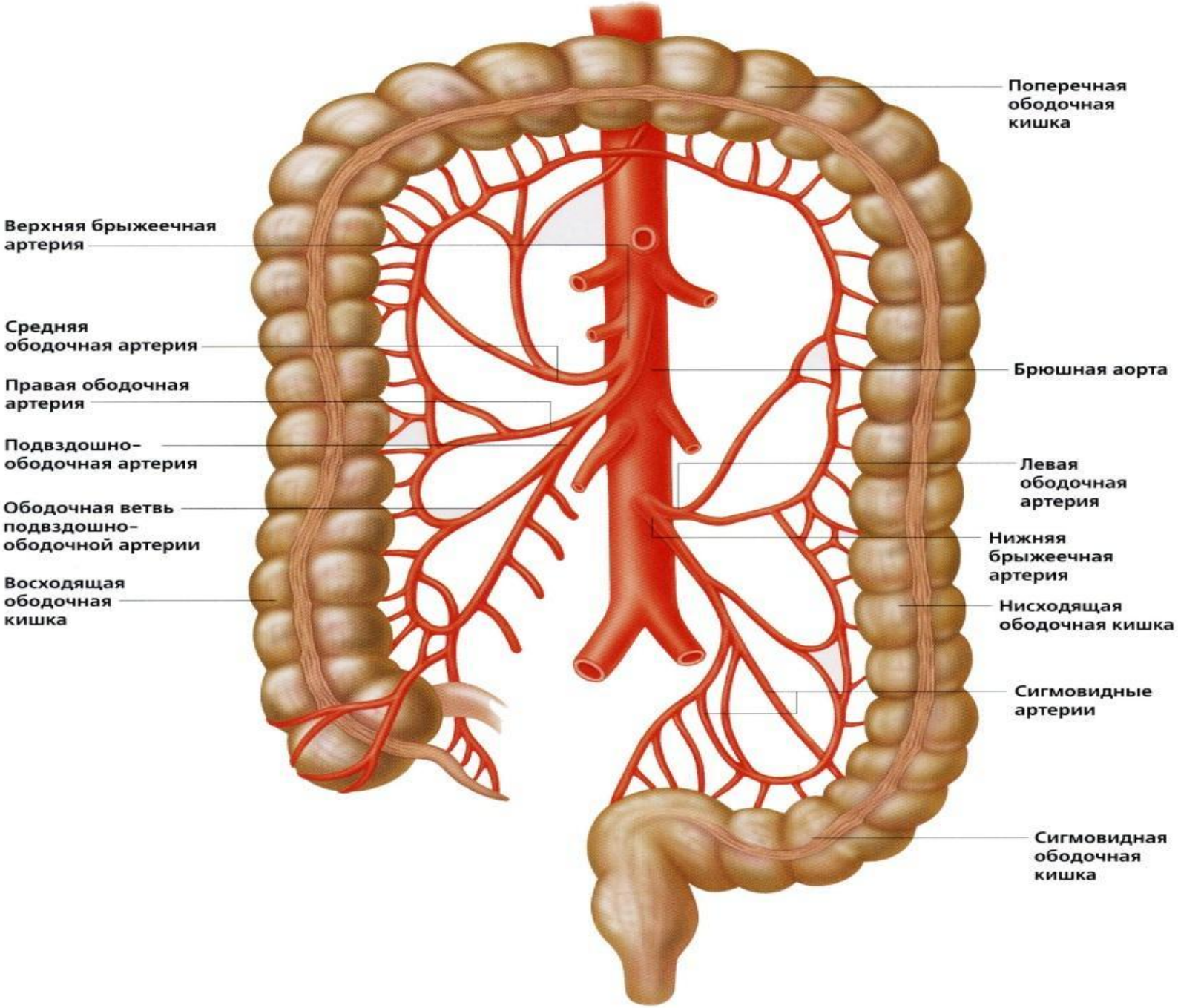

ОПЕРАЦИИ

- Передняя резекция кишки (разных уровней)
- Брюшно-промежностная резекция
- А так же экстирпация прямой кишки

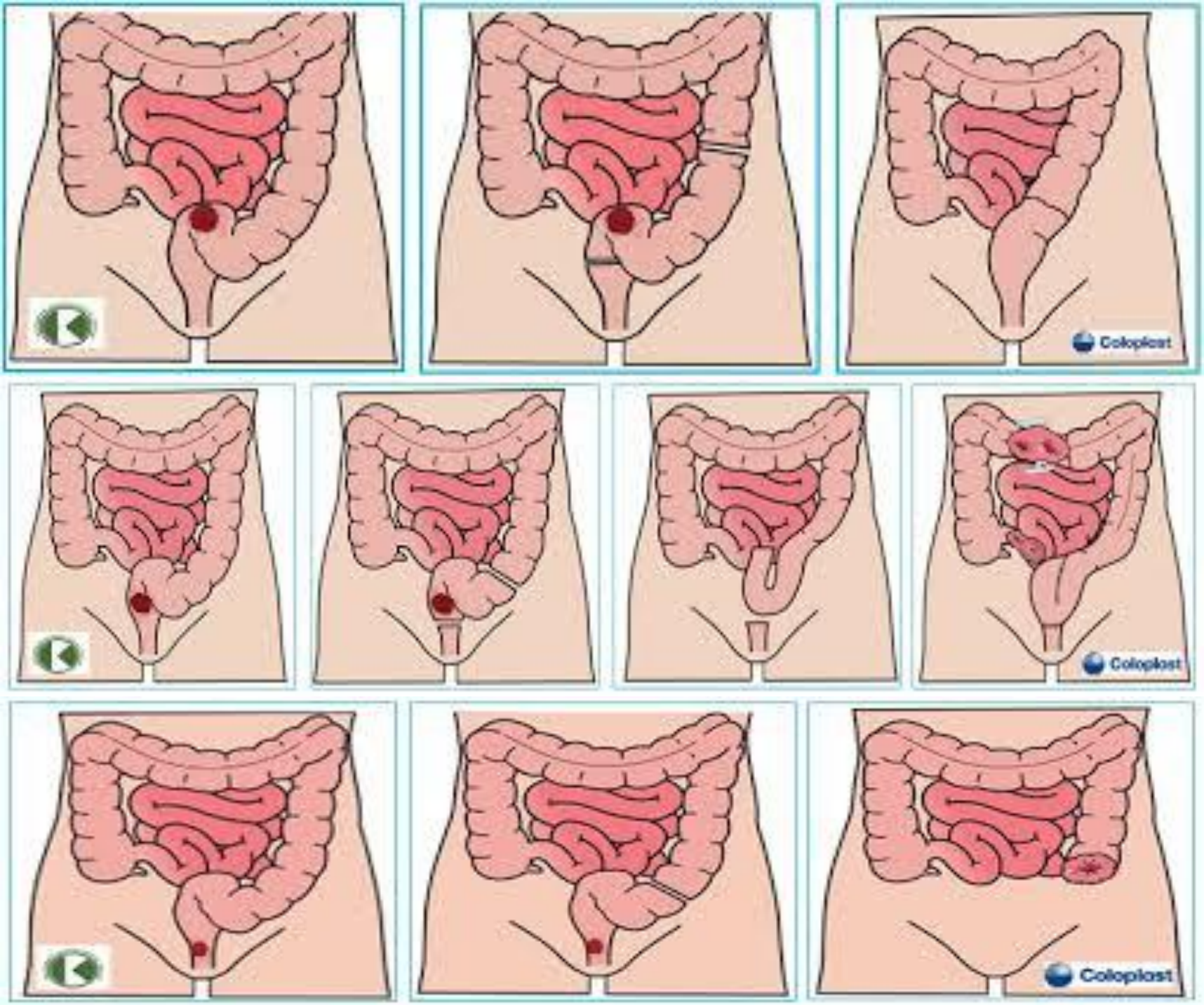
Coloplast
Coloplast
Coloplast