Оңтүстік Қазақстан Медицина Академиясы

ПРЕЗЕНТАЦИЯ

Тақырыбы: Эндокринді және эндокринді емес функциялары бар ағзалардың анатомиясы

Орындаған: Мамыр.А
Қабылдаған:Турекулова.А
207-топ, ЖМ

Жоспар:

I. Кіріспе

II. Негізгі бөлім

2.1. Ішкі секреция жүйесінің жіктелуі

2.2. Эндокринді бездердің құрылымдық-қызметтік құралуының жалпы принциптері

2.3. Эндокринді жүйе құрылысы

2.4. Эндокринді жүйе гормондары

III. Қорытынды

IV. Пайдаланған әдебиет

Кіріспе

Эндокринді бездер немесе **Ішкі секреция бездері**(glandula endocrinae, лат. glandula без, грек, endon — ішкі, krino — бөлу) — инкреттерін (гормондар) организмнің сұйық ішкі ортасына (қан, лимфа, ұлпа сұйығы) бөлетін бездер. Бұл бездер тек секрет бөлетін соңғы бөлімдерден тұрады, шығару өзектері болмайды және қан тамырларына өте бай келеді. Эндокринді бездер (ішкі секреция бездері): орталық және шеткі эндокринді бездер болып екіге бөлінеді. Орталық эндокринді бездерге: гипоталамус, гипофиз және элифиз, ал шеткі эндокринді бездерге: қалқанша, қалқанша маңы, бүйрекүсті бездері жатады. Бұлардан басқа организмде қосарлана қызмет атқаратын аралас бездер де болады. Оларға: жынысбездері, ұйқы безі, плацента және тимус (айырша без) жатады. Эндокринді бездер гормондары организмнің сұйық ішкі ортасы арқылы дене мүшелерінің дамуы мен қызметін, олардағы зат алмасу деңгейін гуморальды реттеуге қатысады.

Эндокриндік без- шығару қзегі жоқ,оның негізгі функциясы болып гормондардың секрециясы болып табылатын анатомиялық құрылым.

Оларға жатады:

-Гипофиз,

-эпифиз,

-қалқанша без,

-қалқанша маңы безі,

-бүйрек үсті безі.

ІШКІ СЕКРЕЦИЯ ЖҮЙЕСІНІҢ ЖІКТЕЛУІ

- ***Құрылымдық құралу деңгейіне байланысты*** *ішкі секреция жүйесін келесі топтарға жіктеп бөлуге болады:*

- Орталық эндокриндік мүшелер

а) гипоталамус

б) гипофиз

в) эпифиз

- Шеткері эндокриндік мүшелер

а) қалқанша безі

б) қалқанша маңы безі

в) бүйрек үсті безі

- ***Эндокриндік және эндокриндік емес қызметтерді біріктіре атқаратын мүшелер***
- а) жыныс бездері (аталық және аналық бездер)
- б) плацента (баланың орны, жолдасы)
- в) ұйқы безі (экзокриндік және эндокриндік бөлімдері)

- ***Жеке орналасқан гормон бөлуші жасушалар***
- а) нейроэндокриндік жүйкелік жасушалар (APUD-жүйесі)
- б) жекелеген жүйкелік емес жасушалар

- ***Гипофиздің мүшелерге реттеушілік ықпал жасауына немесе әсер етпеуіне байланысты шеткері эндокринді бездер 2 топқа бөлінеді.***

- 1) аденогипофизге тәуелсіз — қалқанша безінің кальцитониноциттері, қалқанша маңы безі, бүйрек үсті безінің милық заты, ұйқы безінің аралшықтары, тимус, ДЭЖ эндокриноциттері
- 2) аденогипофизге тәуелді — қалқанша безі, бүйрек үсті безінің қабықтық заты, гонадалар.

ЭНДОКРИНДІ ЖӘНЕ ЖҮЙКЕ ЖҮЙЕЛЕРІНІҢ ӨЗ-АРА БАЙЛАНЫСТАРЫ

Эндокринді және жүйке жүйелері реттеуші қызмет атқаратын жүйелер болып табылады, сондықтан өздерінің қызметтерін атқару барысында олар бір-бірімен өте тығыз байланыста болады. Бұл жүйелердің жасушалардың, тіндердің, мүшелердің қызметтік жағдайын реттеу принциптері бір-біріне ұқсас. Олар реттеуге қабілетті заттарды – ішкі секреция бездерінде гормондарды, ал жүйке жүйесінде нейромедиаторларды өндіріп, бөлу арқылы өздерінің ықпалын іске асырады. Ішкі секреция бездері реттеуді эндокриния жолымен атқарса, жүйке жүйесі паракриния арқылы жүзеге асырады. Бұл екі жүйенің тығыз байланысын гипоталамустың деңгейінде анық байқауға болады. Гипоталамус жүйке жүйесінің бөлігі және эндокриндік жүйенің орталық мүшесі болып табылады. Алдыңғы және орталық гипоталамустың ядроларында жүйкелік және эндокриндік жасушалардың қызметін біріктіре атқара алатын нейросекреторлық нейрондар анықталады. Бұл жасушалардың өндіретін гормондары нейромедиаторлық та ықпал жасай алады. Гормондарды өндіру және бөлу жүйке жүйесімен күрделі де нәзік түрде реттеледі. Бездерде жүйкелену мен тамырлану жақсы жетілген.

ГИПОТАЛАМУС

Орталық ішкі секреция жүйесінің құрамына кіретін гипоталамус аралық мидың есебіне кіріп, таламустың астына қарай орналасқан нейросекреторлық және өткізгіш жүйкелік жасушалардан түзелген мүше. Гипоталамус эндокриндік қызметтердің реттелуін қадағалайтын жоғарғы жүйкелік орталық болып табылады. Сонымен қатар аралық мидың бұл аймағы вегетативті жүйке жүйесінің симпатикалық және парасимпатикалық бөлімдерінің орталығы.

Ол ағзаның барлық висцеральдық қызметтерін бақылап, біріктіреді және эндокриндік реттеуді жүйкелік реттеу механизімімен үйлестіреді. Атап айтсақ гипоталамус эндокриндік, иммундық, вегетативті жүйке жүйелерінің қызметін реттейді, дене қызуын реттеуге, глюкозаның, кальцийдің, электролиттердің алмасуына, инстинктілік түрде болатын адамның мінез-құлқына, қан қысымына ықпалын тигізеді.

Гипоталамуста 3 бөлімді ажыратады:

- Алдыңғы бөлім
- Ортаңғы бөлім
- Артқы бөлім

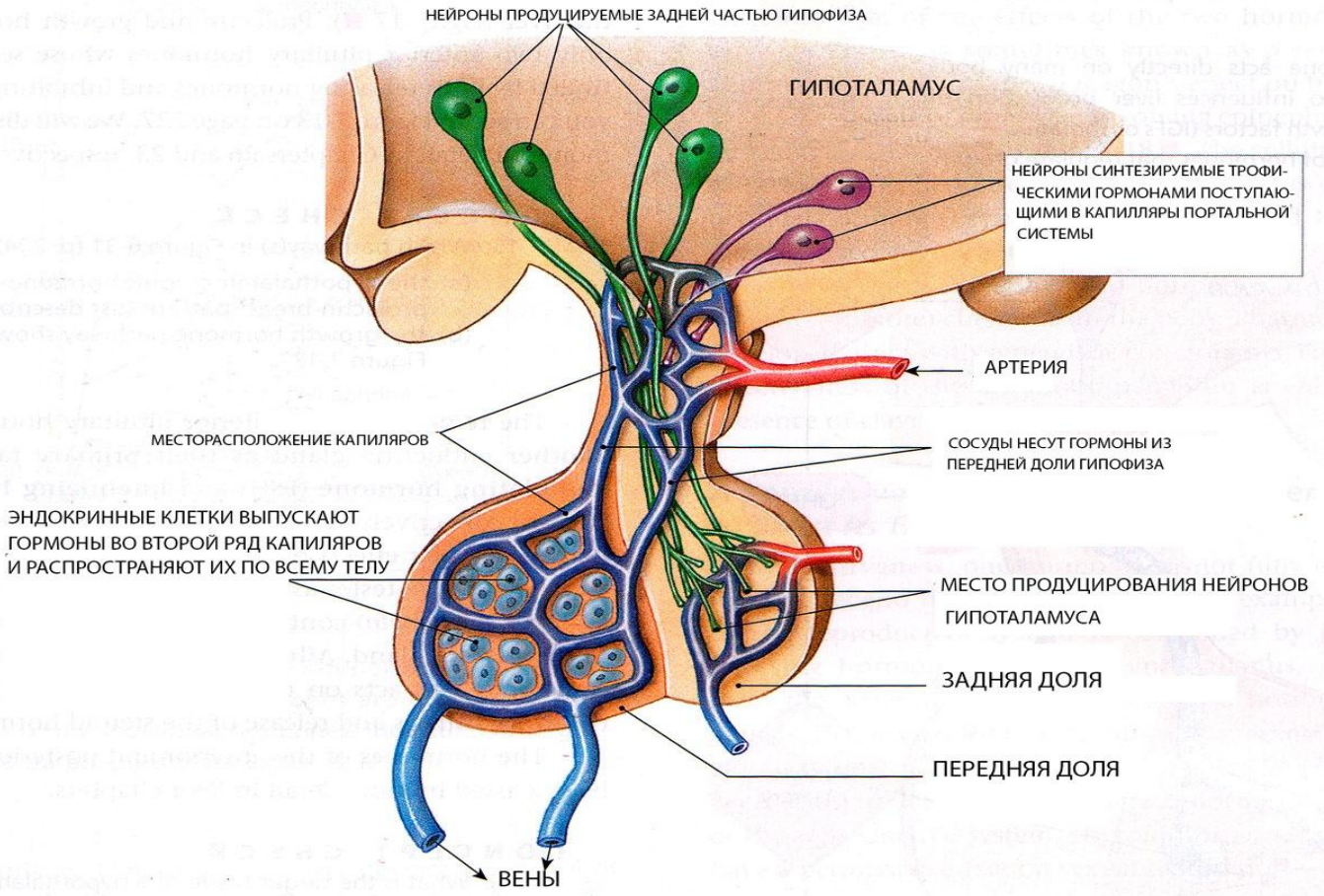

ГИПОФИЗ

Орталық мүшелердің бірі гипофиз мидың негізінде түрік ершігінің үстінде сұр төмпешіктің астында орналасқан. Сұр төмпешікпен гипофиздің арасын гипофизарлық аяқша байланыстырып тұрады. Гипофиз салмағы 0,5-0,6г. ғана болатын құрылым. Гипофиздің алдыңғы, ортаңғы және сыртқы бөліктерін ажыратады (2 сурет). Алдыңғы бөлігін аденогипофиз деп атайды, ол бездің 2/3 үлесін құрайды. Оның өзін алдыңғы, аралық және туберальдық бөліктерге бөледі. Аденогипофиздің аралық (орталық) бөлігі алдыңғы бөлігінен гипофизарлық саңылау арқылы бөлінеді. Гипофиздің артқы бөлігін нейрогипофиз деп атайды. Кейбір авторлар бұл бөлікке медиальды төмпешікті және ми шұңқыршасын да жатқызады. Сыртынан гипофиз тығыз талшықты дәнекер тіннен тұратын капсуламен қапталған.

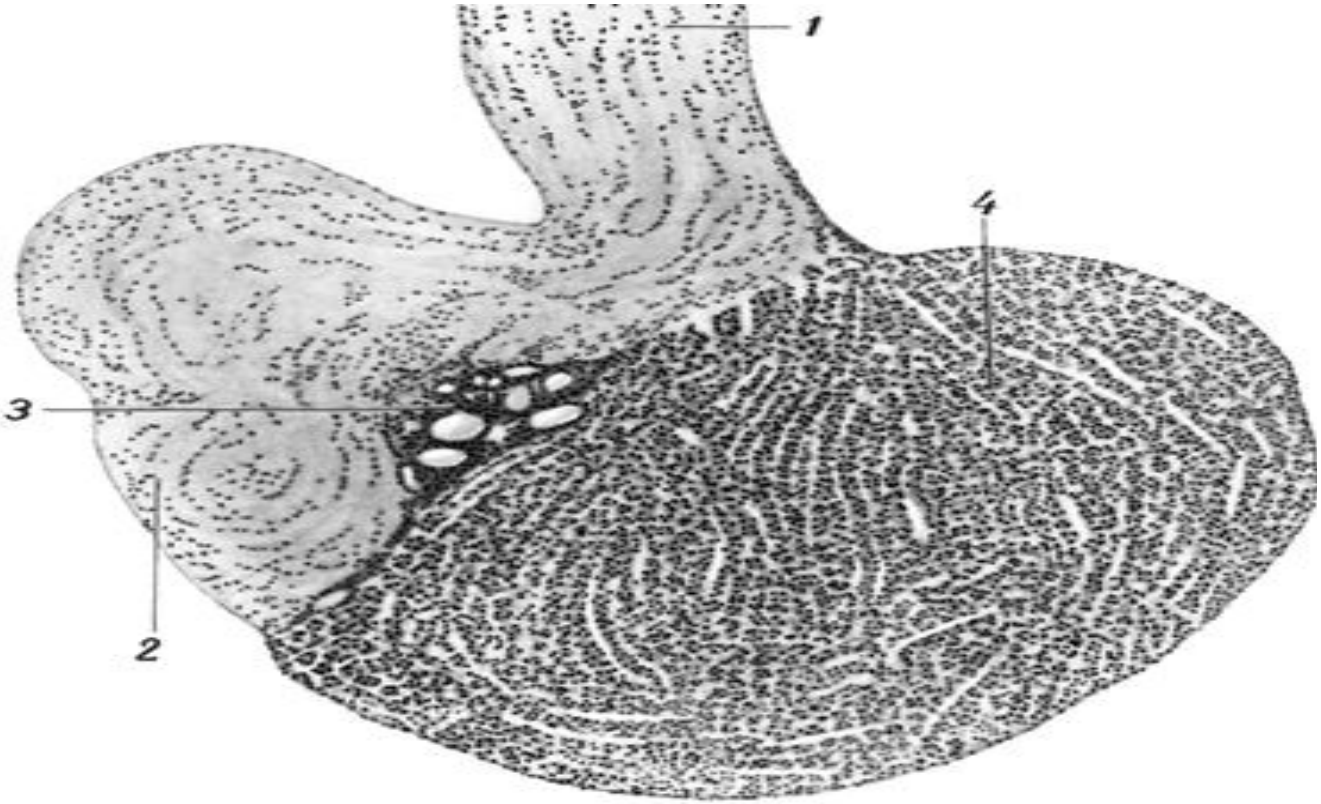

2 сурет. **Гипофиз**
1 – гипофиздің аяқшасы
2 - нейрогипофиз
3 - аралық бөлімі
4 - аденогипофиз

Эпифиз

Эпифиз толық зерттелмеген безге жатады. Ол төрт төмпешіктің жоғары аралығындағы тереңдікте орналақан. Салмағы 100-180 мг. Көне ғасырларда эпифизді ақыл-ойды бақылайтын қақпақ, интеллектінің тепе-теңдігін қамтамасыз етуші, адамның”жаны” орналасқан сауыт деп есептеген. Эпифиздің бірнеше биологиялық белсенді заттар-мелатонин, серотонин, адреналин, гистамин бөлетіні анықталды.

Эпифиз гормондарының физиологиялық әсері: Эпифиз организмде биологиялық “сағат” ролін
атқарады, яғни биологиялық үрдістердің белсенділігі күн мен түннің ауысуына қарай өзгеріп отырады. Ол эпифиздегі мелатонин мен серотонин мөлшерінің күн жарығына өзгеруіне байланысты. Эп
термометр»,яғни жылу ре
қатысады деген мәлімет б

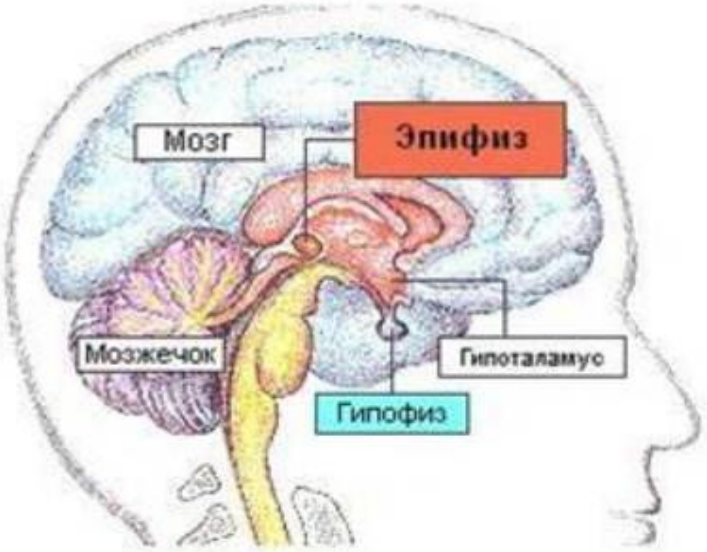

Қалқанша безі

Мойын аймағында кеңірдектің алдында орналасқан ірі без. Қалқанша без тіні 25-500 мкм болатын фолликулалардан тұрады. Олар құрамында йод бар гормондарын түзеді. Бұлар: трийодтиронин, тироксин, тирокальцитонин, катокальцин. Қалқанша без жүйке талшықтарымен жиі торланған, оның жүйке қызметінің реттелуі симпатикалық,парасимпатикалық және денелік жүйкелер арқылы реттеледі. Фолликулада йод бар тиреоидты гормондардың түзілуі ағзаға бейорганикалық йодтың келуімен тығыз байланысты. Адам оны йодты калий және йодты натрий түрінде тамақ пен су арқылы алады. Оның орташа тәуліктік мөлшері
100-200 мг болады.

Қалқанша безі гормондарының физиологиялық әсері: Тиреоидты гормондар түрлі минералды алмасу үрдістеріне, өсу және дамуға ықпал етеді. Эмбриондық даму кезінде осы гормондар жетіспесе, ақыл-ойдың мешеулігінің ауыр түрі (кретинизм) байқалады. Қалқанша безінің сөл бөлу қызметінің гипо-немесе гиперсөлініс жағдайларында түрлі бұзылулар салдарынан әртүрлі патологиялық жағдайлар және аурулар туады. Мысалы, гипертиреоз кезінде Базед ауруы, гипотиреоз кезінде кретинизм және микседема, эндемиялық зоб ауруы. Мәселен, біздің Шығыс Қазақстан халқының барлығында
дерлік эндемиялық зоб кездеседі.

Қалқанша маңы безі

Қалқанша маңы безі қалқанша безінің арт жағында жұптап орналасқан. Саны 2-6, салмағы 20-50мг. Оның гормоны: паратгормон. Қалқанша маңы безінің секреция қызметінің төмендеуін гипопаратиреоз, жоғарлауын гиперпаратиреоз дейді. Туа пайда болған қалқанша маңы безінің тапшылығынан балаларда қандағы кальцийдің деңгейі төмендеп, сүйек, тіс өсуі баяулап, тырнақтары мен шаштары морт сынғыш келеді.
Гиперпаратиреоз кезінде қандағы кальцийдің мөлшері көбейіп, бейорганикалық фосфат мөлшері азаяды.

Айырша безі

Айырша без-көптеген бөлікшелерден тұратын қос без. Төстің ішкі бетінде орналасқан. Тимус денеде кальций алмасуын реттеуге қатысады. Сондай-ақ, ол денеде стероидтар, нуклейн қышқылдары, С витамині алмасуын реттеуге, иммундық, қорғаныс, бейімделу әсерленістеріне қатысады. Айырша безде Т-лимфоциттер пісіп жетіледі. Айырша без гормоны-тимозин: Лейкоциттердің фагоциттік қызметін жақсартады; гормон бөлініп шығуын үдетеді; иммундық қабілеті бар лимфоциттер түзілуіне септігін тигізеді.

Бүйрек үсті безі

Саны екеу, салмақтары 6-12 гр. Әрқайсысы қыртысты және милы қабаттан тұрады. Оның қыртысты қабаты 40тан астам кортикостероидтарды түзеді. Физиологиялық қызметіне қарай кортикостероидтар 3 топқа бөлінеді: Глюкокортикостероидтар физиологиялық әсері: зат алмасуының барлық түріне ықпалын тигізеді; қабынуға, аллергияға қарсы тұру қабілеттерін арттыру, иммунодепрессивтік әсерінің маңызы ерекше. Минералокортикостероидтар физиологиялық әсері: су-тұз алмасуына қатысады. Ол альдостерон мен Ідезоксикортикостеронмен жүзеге асады. Олардың түрлі сұйықтықтардың осмостық қысымының әсерінен туатын тамырлардағы қан көлемі мен жасуша ішіндегі және жасушааралық сұйықтықтардың мөлшерлерін реттеу қабілеттері бар.

Андрокортикостероидтар физиологиялық әсері:

Андростерон, эстрол, прогестерон жыныс гормондарына қарағанда әлсіздеу, бірақ адам қартайып, жыныс бездерінің қызметі тоқтаған кезде бүйрекүсті бездері негізгі жыныс гормондарын түзуші ағза болып қалады. Бүйрек үсті безінің милы қабатында негізгі 2 гормонадреналин мен норадреналин түзіледі. Катехоламиндер организмдегі барлық тіндер мен жасушаларға әсер етіп, оларда биохимиялық үрдістерді тудырады және көптеген физиологиялық құбылыстардың ерекшеліктерін айқындайды.

Әсіресе, экстремалды жағдайларда катехоламиндер: Бұлшықеттердің жұмысын күшейтеді Рецепторлардың сезімталдығын(көру,есту),вестибулярлық аппараттардың жүйесін күшейтеді.

Ұйқы безі

Аралас безге жатады. Сыртқы сөлініс қызметіне асқорыту сөлін өндіру жатады, ішкі сөлініс қызметін Лангерганс аралшықтары атқарады. Онда инсулин мен глюкагон түзіледі. Инсулиннің физиологиялық әсері: бауырдың гликоген түзу қызметін күшейтеді, бұлшықеттерде қорының жиналуын арттырады; қант деңгейін реттеу; көмірсулардың майға айналуына әсер етеді; гликонеогенезді тежейді. Инсулин гормоны жетіспегенде қант диабеті ауруы туындайды.

Глюкагон қандағы қанттың мөлшерін көбейтіп, бауырда гликогеннің ыдырауын күшейтеді. Оның гипергликемиялық адреналинге ұқсас, ал инсулинге қарама-қарсы. Бұл гормонның физиологиялық маңызы әлі онша анықталған жоқ, бірақ қанда түрлі әсерге байланысты инсулин көбейгенде глюкогонның
да мөлшері артып гипогликемияға жол берілмейді.

Ұйқы безінің с**ыртқы секрециялық** қызметі 12 елі ішекке сөл бөле отырып ас қорыту жүйесінде маңызды роль атқарады. Ұйқы безі күніне сілтілі(рН 8. 3–8. 9)1500–2000 мл панкереатикалық сөл бөліп шығарады. Сөлдің құрамына келесі ферментер кіреді:трипсиноген, амилаза, липаза мальтаза, лактаза, инвертаза, ренин, сычужный фермент және өте аз мөлшерде эрепсин.

Үйқы безінің **ішкі секрециялық** қызметі төрт гормон өндірумен сипатталады: инсулин, липокаин, глюкагон және каллнкреин(падутина).

Лангерганс аралшықтары глюкагон өндіретін 20–25% А жасушаларынан, инсулин өндіретін және депода сақтайтын 75–80%В жасушаларынан тұрады. D–жасушалары самостатин, ал С жасушалары гастрин өндіреді.

Ұйқы безінің анатомия және физиологиясы.

Ұйқы безі — грек тілінен аударылғанда –«барлығы еттен» деген мағына береді. Ұйқы безі ұзынша келген ағза, асқазанның артында орналасқан. I-II бел омыртқасының алдында, ал құйрығы X-XI қабырға маңайына барып бітеді. Ұзындығы 10-23см, ені 3-9см, қалыңдығы 2-3см, салмағы 70-80гр. Ұйқы безі бас, дене және құйрық бөлімдерден тұрады. Басы ұлтабармен жанасады.Ұйқы безі паренхиматозды мүше болып табылады.

Қанмен қамтамасыз етілуі

Ұйқы безін қанмен қамтамасыз ететін тамырлар:
A Gastroduodenalis, a. Hepatica communis
A.Pancreatoduodenalis inferior, a. mesenterica superior
A. Lienalis – көбінесе бездің денесімен құйрық жағын қамтамасыз етеді.

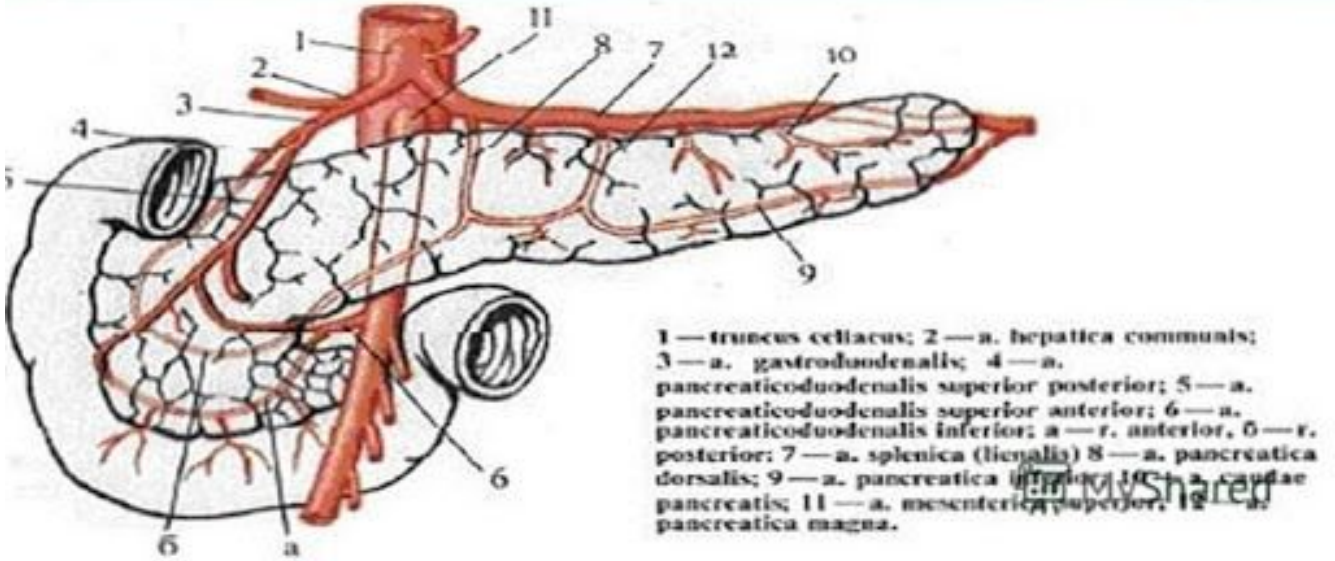

Кровоснабжение

1 — aorta abdominalis; 2 — truncus coeliacus; 3 — a. gastrica sinistra; 4 — a. lienalis; 5 — a. et v. colica media; 6 — a. et v. mesenterica superior; 7 — a. et v. pancreaticoduodenalis inferior anterior; 8 — caput pancreatis; 9 — duodenum; 10 — a. et v. pancreaticoduodenalis superior anterior; 11 — a. et v. gastroepiploica dextra; 12 — a. et v. gastroduodenalis; 13 — a. et v. pancreaticoduodenalis superior posterior; 14 — a. hepatica communis; 15 — a. hepatica propria.

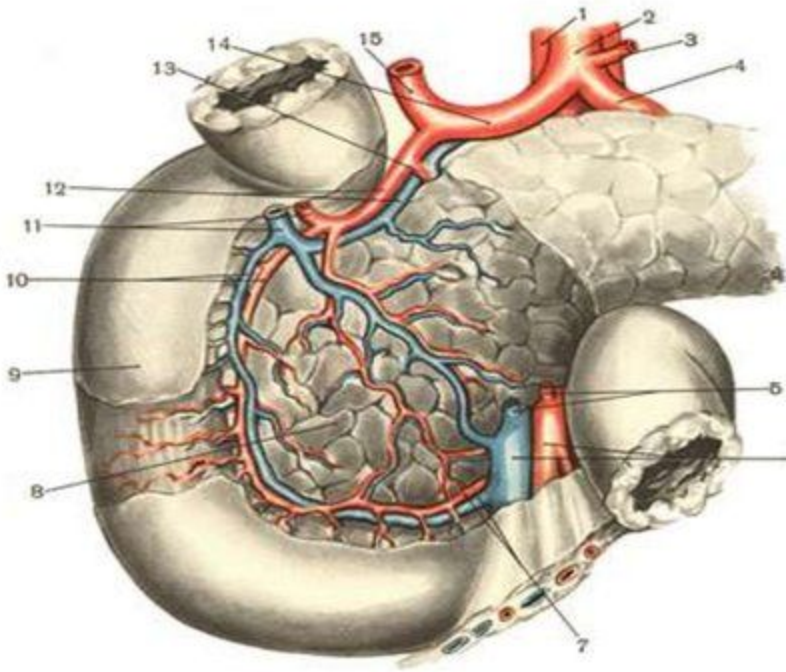

Ұйқы безінің физиологиясы

Ұйқы безінің құрылысы альвеолярлы ацинусты, бір бірінен жеке данекер тінді қабатпен бөлінген көптеген бөліктерден тұрады. Әр бөлігі әр түрлі формадағы секреторлы эпителиалды клеткадан құралған: үшбұрышты, домалақ және целиндрлі. Бұл клеткалардан панкреатикалық сөлдер бөлінеді.

Ұйқы безінің паренхимасында топтасып орналасқан Лангерганс аралшықтары деген ерекше жасушалар бар. Аралшықтардың үлкендігі 50ден 400мкм диаметрді құрайды. Олардың жалпы салмағы ересек адамның безінің салмағының 1–2% құрайды. Лангерганс аралшықтары қантамырлармен өте бай қанданған, яғни ол ішкі секреция қызметін атқаруына байланысты, гормонды қанға бөліп көмірсу алмасуына қатысады

Поджелудочная железа, вид сзади

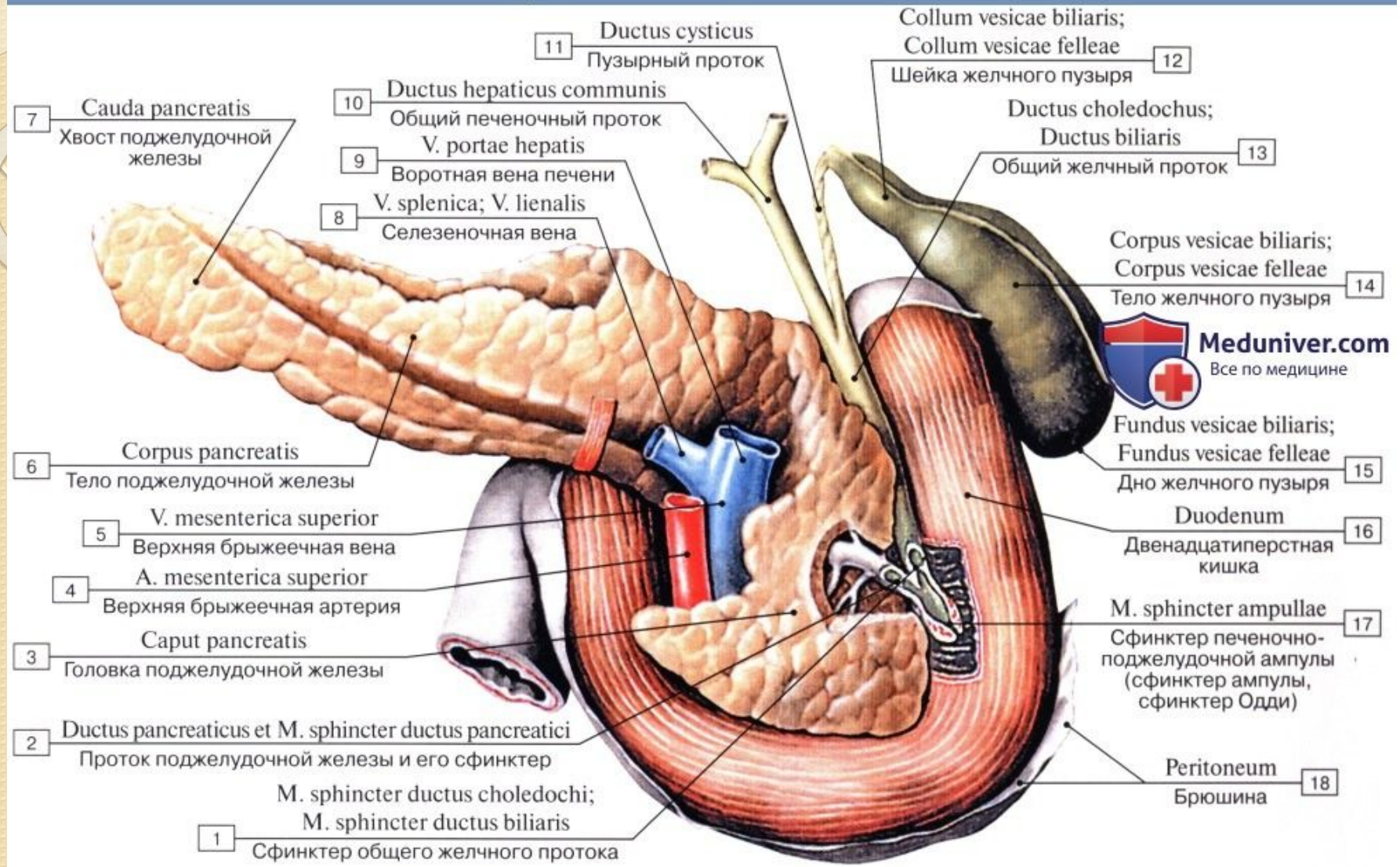

Поджелудочная железа, желчный пузырь, желчные протоки и двенадцатиперстная кишка, вид сзади

1 – Sphincter of bile duct; 2 – Pancreatic duct and Sphincter of pancreatic duct; 3 – Head of pancreas; 4 – Superior mesenteric artery; 5 – Superior mesenteric vein; 6 – Body of pancreas; 7 – Tail of pancreas; 8 – Splenic vein; 9 – Hepatic portal vein; 10 – Common hepatic duct; 11 – Cystic duct; 12 – Neck of gallbladder; 13 – Bile duct; 14 – Body of gallbladder; 15 – Fundus of gallbladder; 16 – Duodenum: 17 – Sphincter of ampulla; 18 – Peritoneum

Жыныс бездері

Аралас бездерге жатады. Олардың сыртқы сөліністік қызметі-жыныс жасушаларын жасау және шығару. Еркек организмде сперматозоидтар, ал әйел жұмыртқа жасушалары пісіп жетіледі.

Жыныс бездерінің негізгі қызметтерінің бірі-көбею немесе репродуктивтік қыметі. Сонымен қатар, эндокринді қызмет атқарады. Зат алмасу, көбею жыныс белгілерін ажыратуынан бастап, ұрықтың пайда болып, дамып, тууына дейінгі көптеген үрдістерді реттейтінжыныс гормондарын шығарады. Еркек жыныс гормонын-тестостерон, аналық жыныс гормонын эстроген дейді.

Жыныс бездері

Жыныс бездері - жыныстық бездер, ағзалар жыныстық жасушаларды, (жұмыртқа мен сперматозоидтар) және жануарлар мен адамның жыныстық гормондары түзеді. Гермафродиттік жануарларда еркектер жыныс бездері, аталық безі, ұрғашыларында, аналық безі, мысалы: жалпақ немесе аз қылтанды құрттар, сүліктер, мұртты аяқтышаяндардың, бір дарағында еркектің де, ұрғашының да жыныс бездері дамиды. Жыныстық бездері даму үрдісінде екі жыныста да индефферентты, (биопотенциалды) даму сатысынан өтеді жыныстық дифференциациялануы басталады. Жұмыртқалары жыныс бездерінің қабыршақтары, сперматозоидтері, милы қабатында жаралады. Жыныс бездер, жыныс мүшелерінің негізі болып есептеледі.

Аталық жыныс безі мен оның қосалқысы

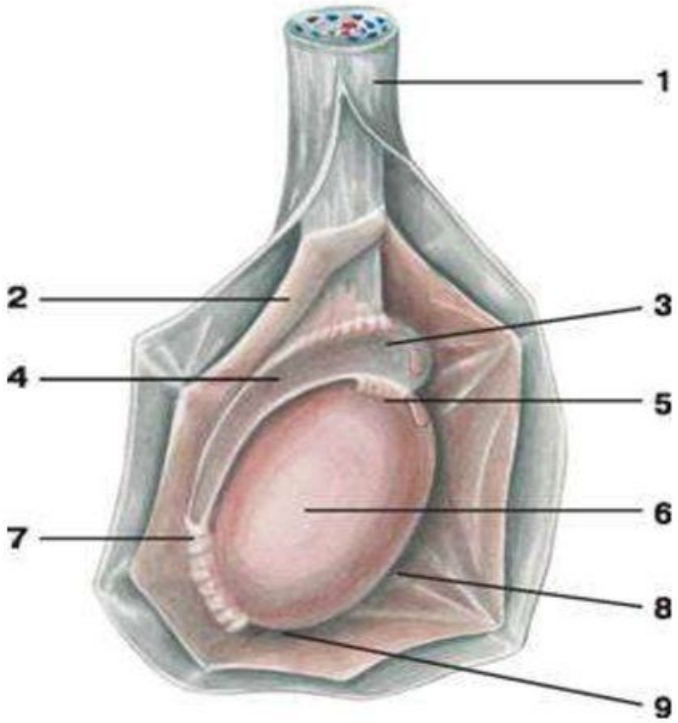

1 — шәует шығарушы өзек;
2 — қынап өабаты;
3 — қосалқысының басы
4 — қосалқысының денесі;
5 — аталық жыныс безінің жоғарғы ұшы;
6 — аталық жыныс безінің аралығы;
7 — қосалқы ұшы;
8 — аталық жыныс безінің алдыңғы беті;
9 — аталық жыныс безінің төменгі беті

Аталық жыныс безі

(продольды кескін)

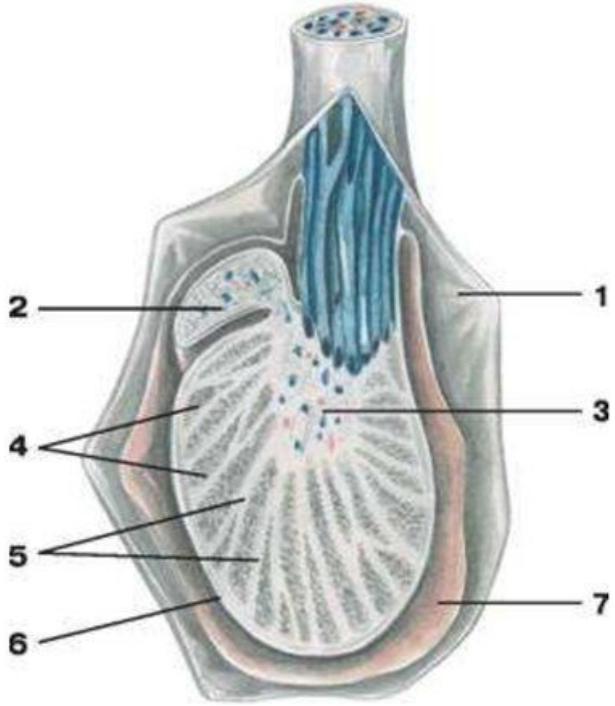

1 — аталық жыныс безінің шеміршегі;
2 — қосалқысы;
3 — аталық жыныс без орталығы;
4 — аталық жыныс безінің бөлшектері;
5 — аталық жыныс без бөлімдері;
6 — ақ қабықша;
7 — сыртқы қабық;

Қуық алды безі мен шәует көпіршіктері

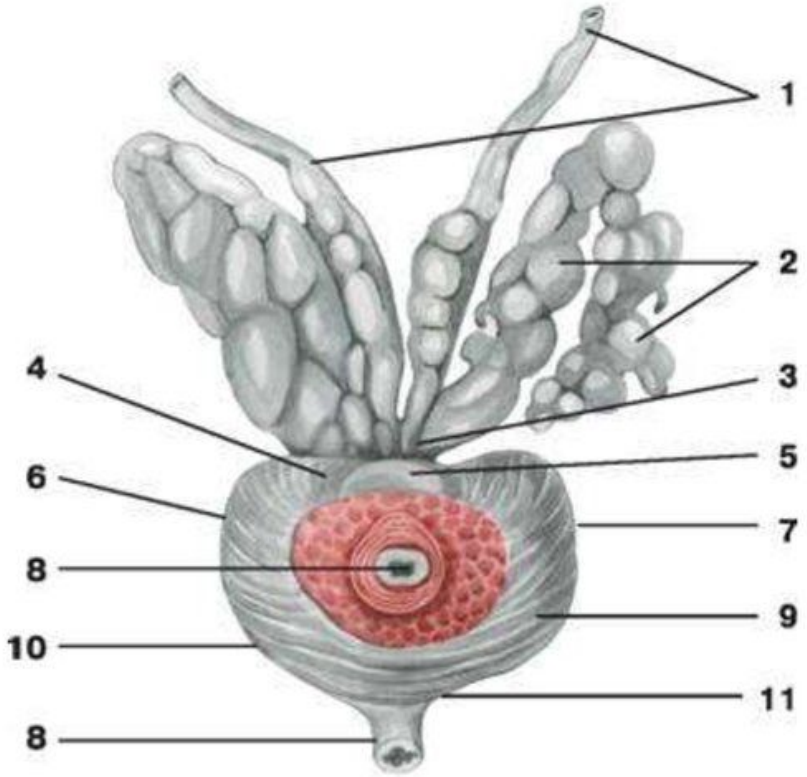

1 — шәует шығарушы өзек;
2 — шәует көпіршіктері;
3 — шәует шашушы өзек;
4 — қуық алды без негізі;
5 — қуық алды безінің медиялды беті;
6 — қуық алды безінің оң жақ бөлігі;
7 — қуық алды безінің сол жақ бөлігі;
8 — зәр шығарушы түтігі;
9 — қуық алды безінің алдыңғы беті;
10 — қуық алды безінің төменгі аралық беті;
11 — қуық алды безінің ұшы;

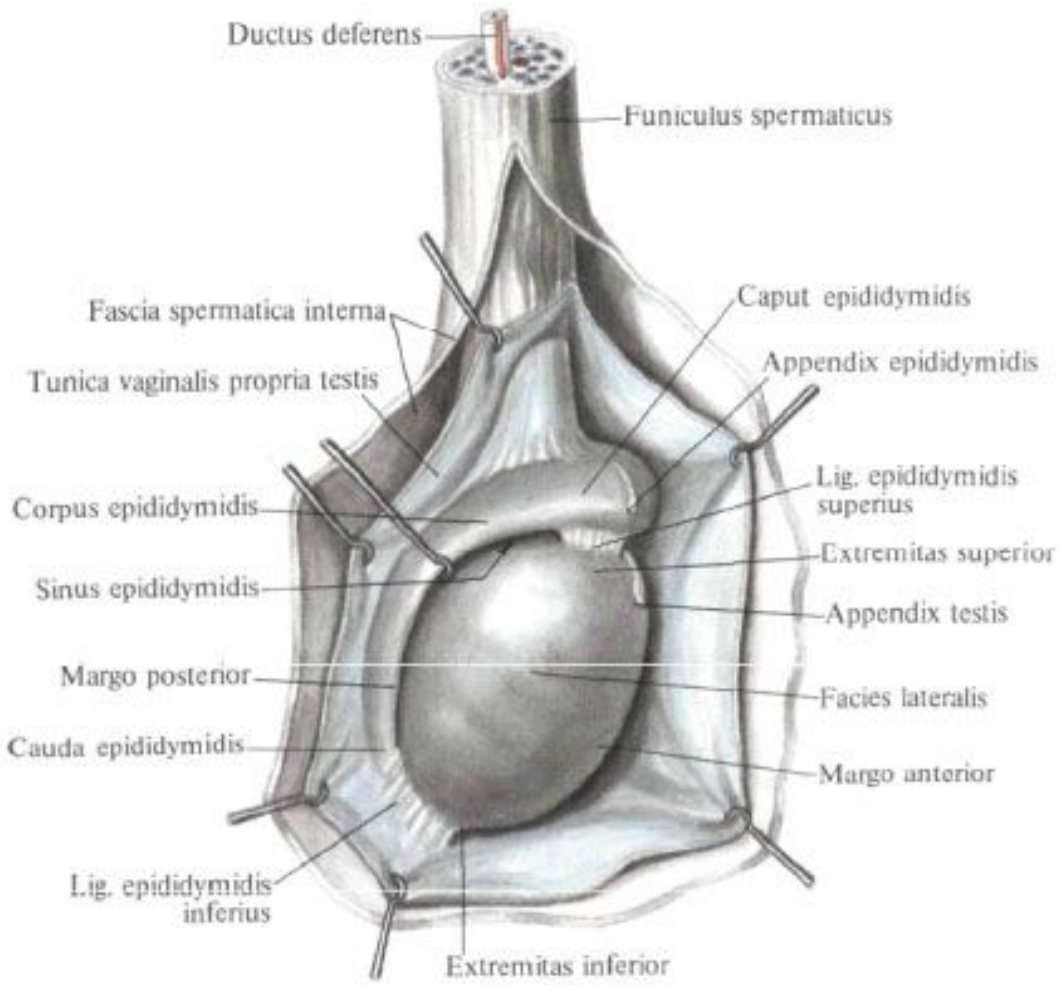
Ductus deferens
Funiculus spermaticus
Fascia spermatica interna
Tunica vaginalis propria testis
Caput epididymidis
Appendix epididymidis
Lig. epididymidis superius
Corpus epididymidis
Extremitas superior
Sinus epididymidis
Appendix testis
Margo posterior
Facies lateralis
Cauda epididymidis
Margo anterior
Lig. epididymidis inferius
Extremitas inferior

Аталық гормондар

- Аталық гормондар (андрогендер) аталық бездің (еннің) аралық ұлпаларындағы Лейдиг торшаларында түзіледі. Ал, бездің Сертоли торшаларында аз мөлшерде эстрогендер (аналық жыныс гормондар) түзіледі.

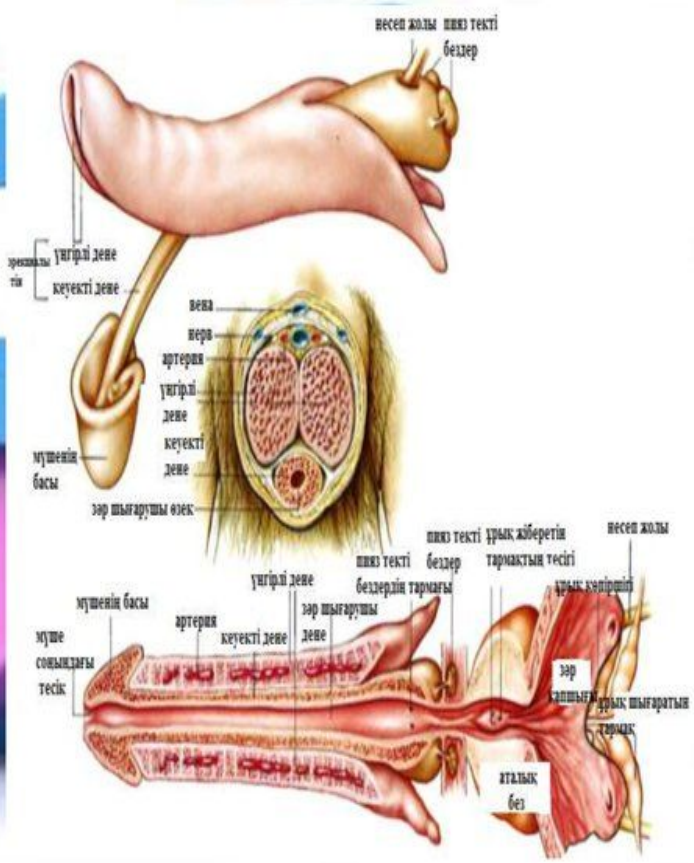

Әйел адамның жыныс мүшелері

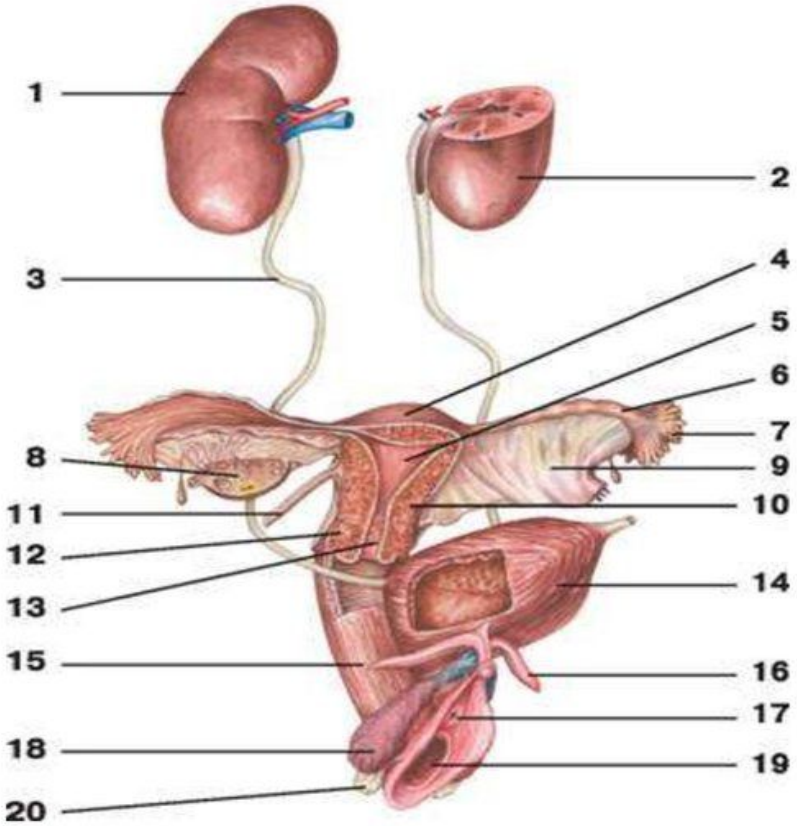

1 — оң бүйрек;
2 — сол бүйрек;
3 — оң несеп ағар;
4 — жатыр түбі;
5 — жатыр денесі;
6 —жатыр түтігінің ампуласы ;
7 —жатыр түтігінің шашағы;
8 — аналық жыныс безі;
9 — аналық жыныс безінің шажырқайы;
10 — жатыр денесі;
11 — жатырдың домалақ байламы;
12 — жатырдың мойыны;
13 — жатыр мойын каналы;
14 — несеп қуығы;
15 — қынап;
16 — клитор аяқшасы;
17 — несеп шығарушы түтіктің сыртқы тесі
18 — кіре беріс;
19 — қынап тесігі;
20 — кіре берістің үлкен безі

Аналық жыныс безі,жатыр түтігі және жатыр

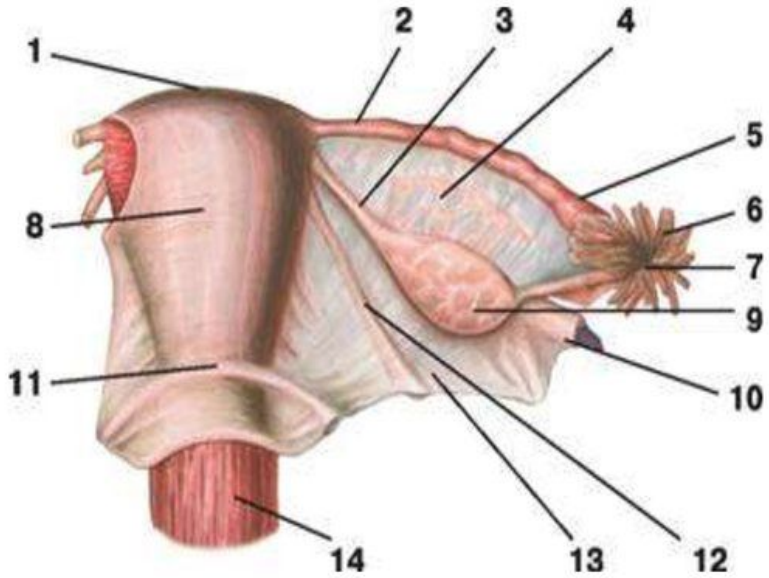

1 — жатыр түбі;
2 — жатыр түтігінің құйғыш бөлігі;
3 — аналық жыныс меншікті байламалары
4 — аналық жыныс безінің шажырақайы;
5 — жатыр түтігінің ампуласы;
6 — жатыр түтігінің шашақтары;
7 — жатыр түтігінің кенейген ұшы;
8 — жатыр денесі;
9 — аналық жыныс безі;
10 — аналық жыныс байламасы;
11 — жатыр мойыны;
12 — жатырдың домалақ байламасы;
13 — жатырдың жалпақ байламасы;
14 — қынап:

Аналық жыныс безі,жатыр түтігі және жатыр

(арттан көрініс)

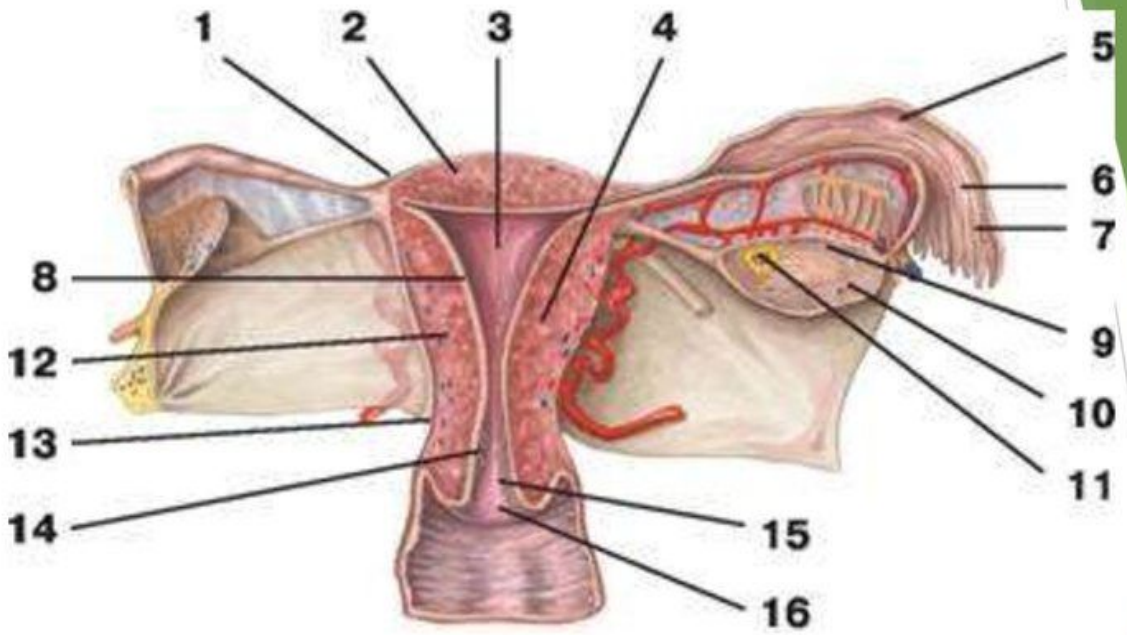

1 — жатырдың сыртқы қабаты (периметрий);
2 — жатыр түбі;
3 — жатыр қуысы;
4 — жатыр денесі;
5 — жатыр түтігінің қатпарлары;
6 — жатыр түтік құйғышы;
7 — жатыр түтігінің шашағы;
8 — жатырдың ішкі шырышты қабаты (эндометрий);
9 — аналық жыныс безінің жоғарғы жағы;
10 — аналық жыныс без фолликулалары;
11 — аналық жыныса безінің сары денесі;
12 — жатырдың бұлшық ет қабаты (миометрий);
13 — жатыр мойыны;
14 — жатыр мойынының қатпарлары;
15 — жатыр тесігі;
16 — жатырдың қынап тесігі

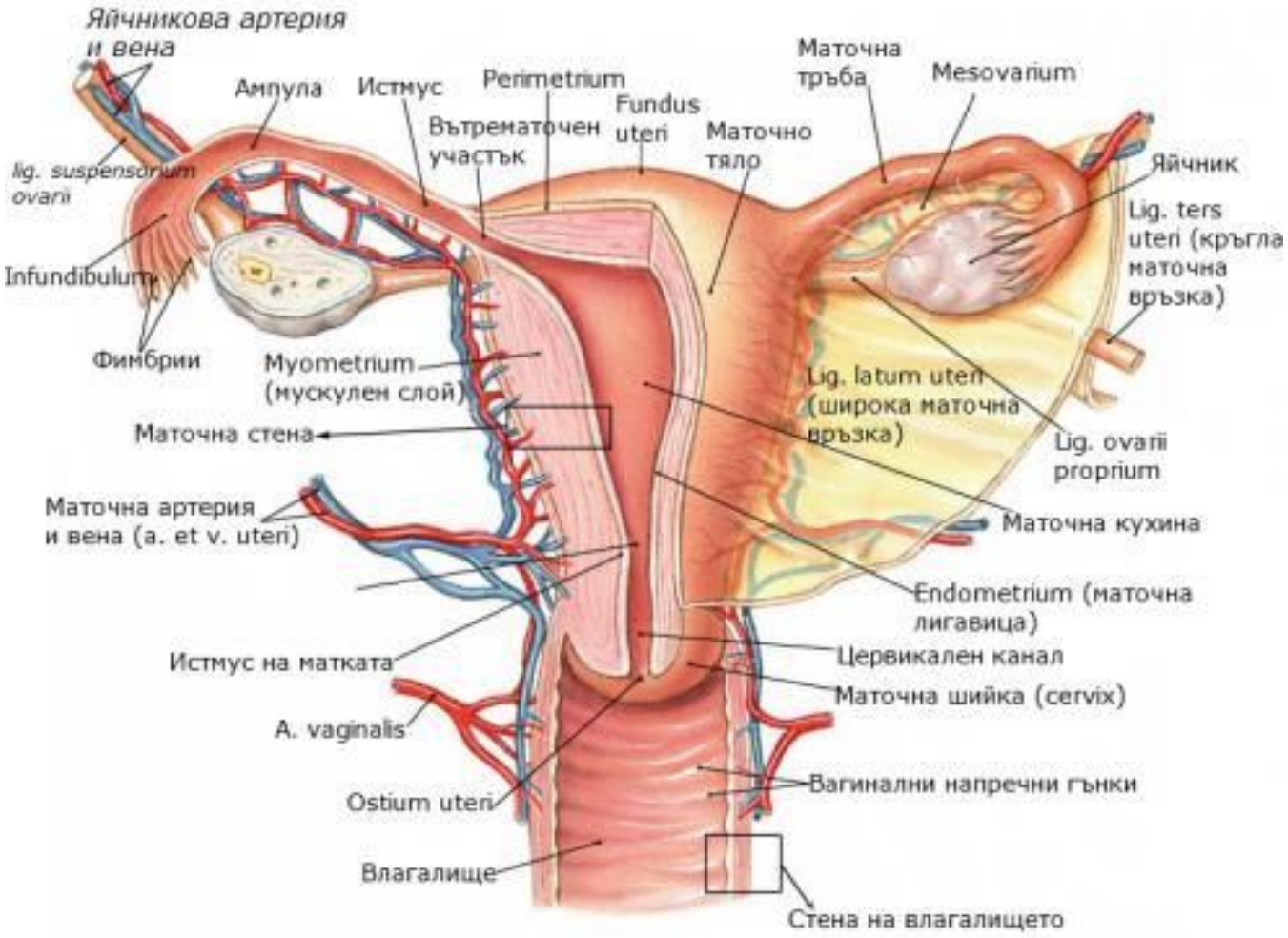
Яйчникова артерия и вена
Ампула
Истмус
Perimetrium
Fundus uteri
Маточна тръба
Mesovarium
Вътрематочен участък
Маточно тяло
Яйчник
lig. suspensorium ovarii
Lig. ters uteri (кръгла маточна връзка)
Infundibulum
Фимбрии
Myometrium (мускулен слой)
Lig. latum uteri (широка маточна връзка)
Маточна стена
Lig. ovarii proprium
Маточна артерия и вена (a. et v. uteri)
Маточна кухина
Endometrium (маточна лигавица)
Истмус на матката
Цервикален канал
Маточна шийка (cervix)
A. vaginalis
Вагинални напречни гънки
Ostium uteri
Влагалище
Стена на влагалището

Қорытынды

Эндокринді жүйе реттеуші және біріктіруші қызметтер атқарып, ағзаны тұтас жүйе ретінде қабылдауды қамтамасыз етеді. Бұл қызмет жүрек-қан тамырлар, жүйке және иммундық жүйелермен тығыз байланыста іске асырылады. Ішкі секреция бездері ағзада өтетін маңызды вегетативті құбылыстарды реттейді. Оларға жасушалардың өсуі, көбеюі, бөлінуі және дифференциялануы, ағзадағы зат және энергия алмасу, секреция, сіңіру, экскреция, қалпына келу, өзгерістерге бейімделу т.б. құбылыстарды жатқызуға болады. Ішкі секреция бездерінің құрылысы мен маңызын, гипоталамус пен гипофиздің, қалқанша, қалқанша маңы, бүйрек үсті, ұйқы бездерінің гистофункционалдық ерекшеліктерін, жасушаларының гистофизиологиясын білу дәрігерге дұрыс диагноз қою, оңтайлы емдеу әдістерін таңдау үшін қажет.

Пайдаланған әдебиеттер:

- ***Адам физиологиясы Сәтбаев Х.Қ.***
- ***www.kz.wikipedia.org.***
- ***http://www.medbooki.ru/gistology/***
- ***http://www.morphology.dp.ua/_mp3/***
- ***http://hist.yma.ac.ru/mor/res_ed.htm***