Позвоночно-двигательный сегмент

СЕГМЕНТАРНАЯ ОРГАНИЗАЦИЯ СПИННОГО МОЗГА

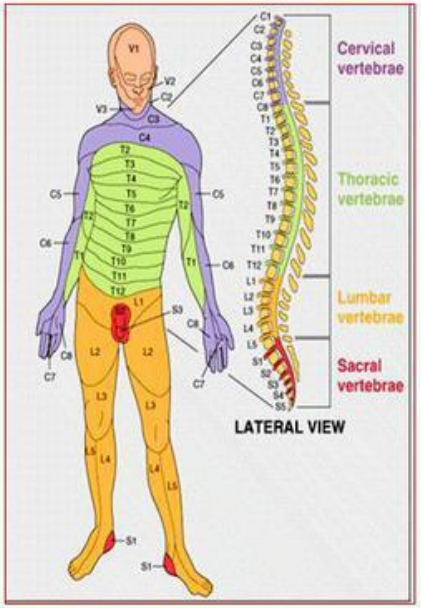

Сегмент - это отрезок спинного мозга, дающий начало одной паре нервов.

8 шейных (C_1 - C_8)
12 грудных (Th_1 - Th_{12})
5 поясничных (L_1 - L_5)
5 крестцовых (S_1-S_5)
1-3 копчиковых (C_1 - C_2)

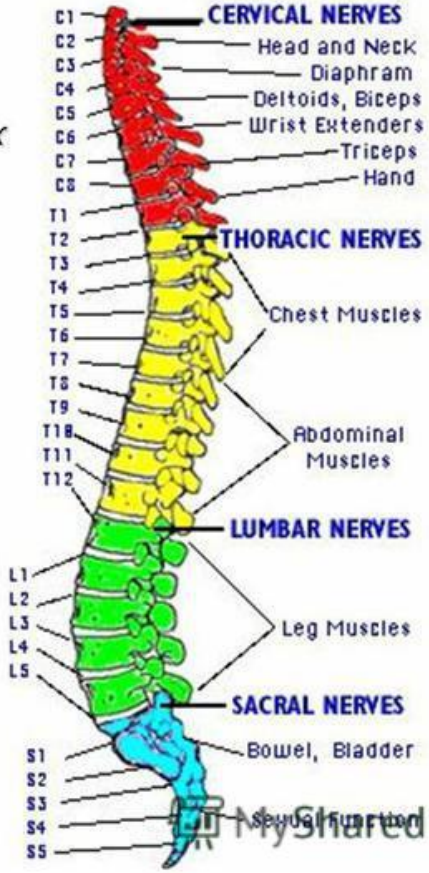

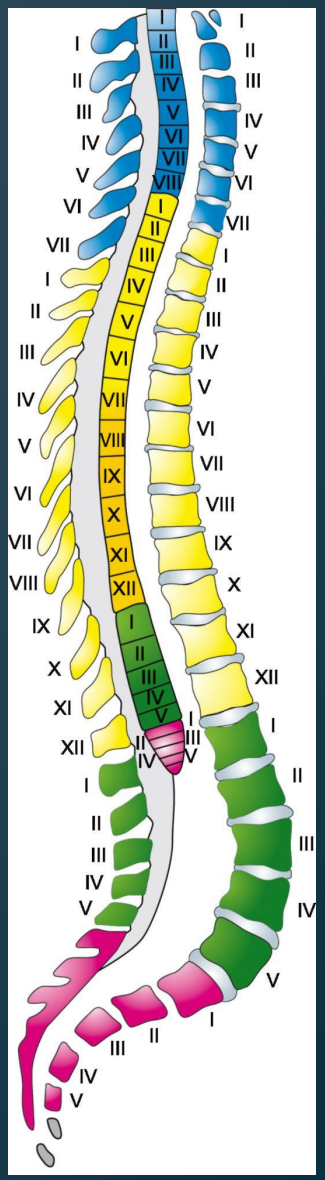

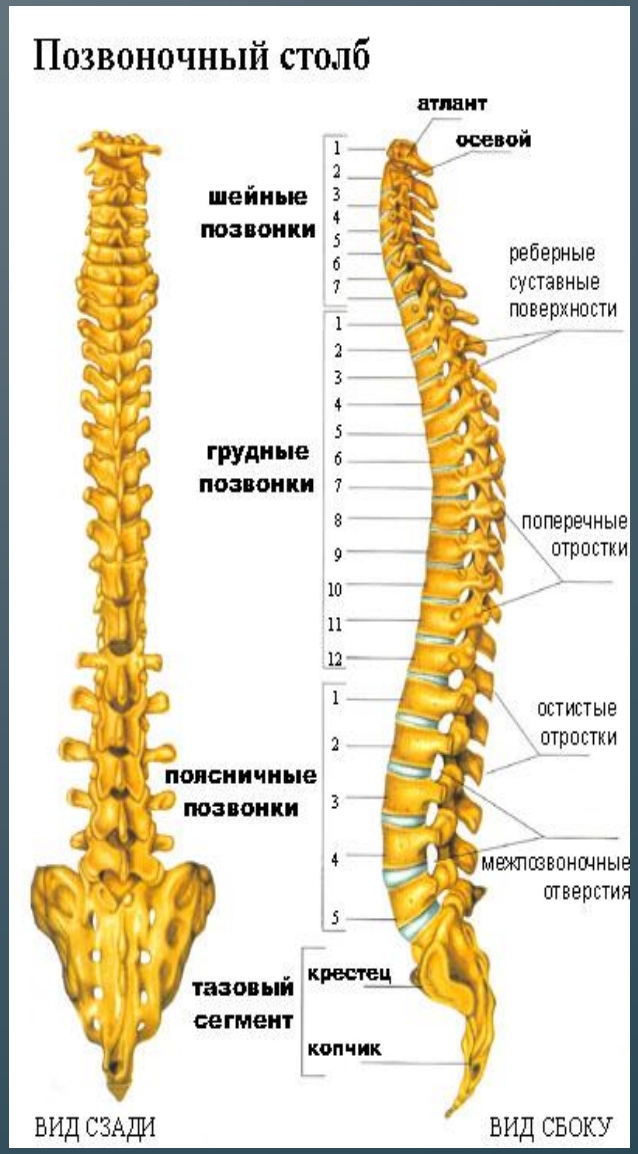
Позвоночный столб
атлант
осевой
шейные позвонки
1
2
3
4
5
6
7
реберные суставные поверхности
грудные позвонки
1
2
3
4
5
6
7
8
9
10
11
12
поперечные отростки
остистые отростки
поясничные позвонки
1
2
3
4
5
межпозвоночные отверстия
тазовый сегмент
крестец
копчик
ВИД СЗАДИ
ВИД СБОКУ

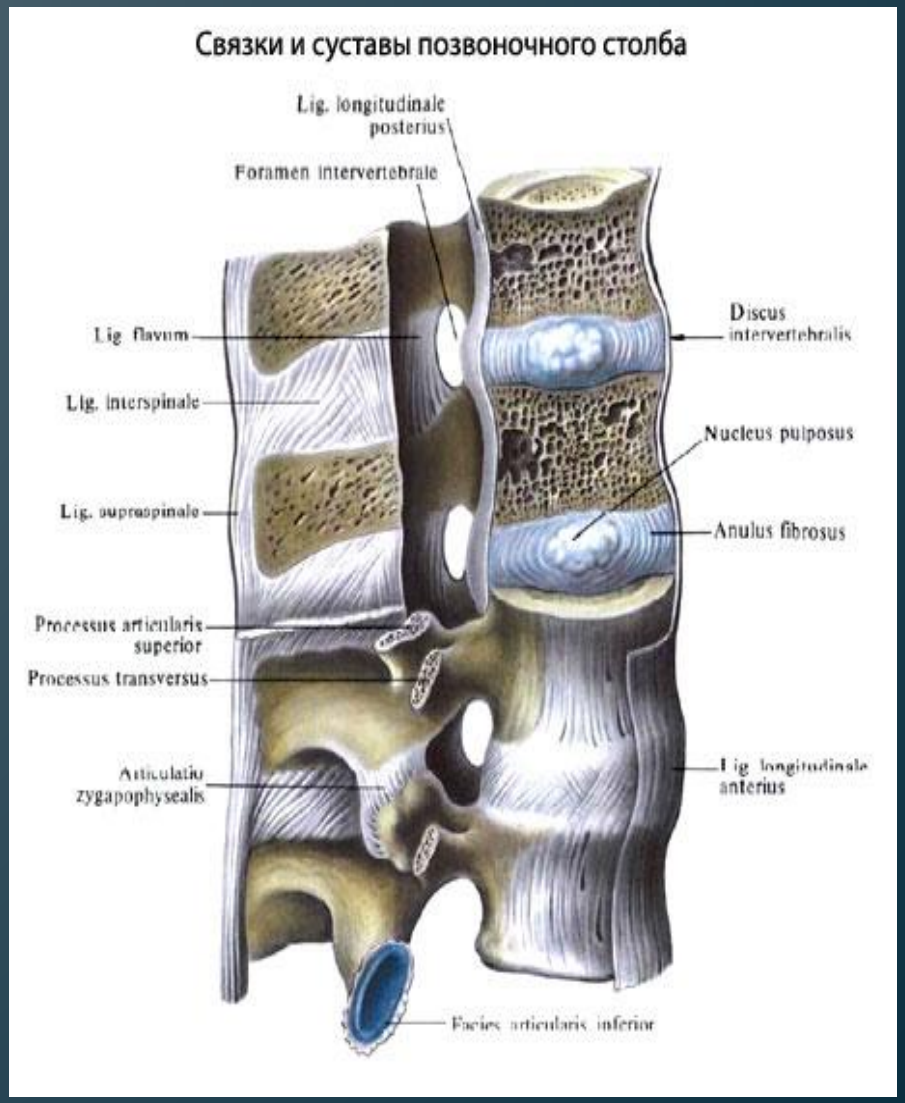
Связки и суставы позвоночного столба
Lig. longitudinale posterius
Foramen intervertebrale
Lig. flavum
Lig. interspinale
Lig. supraspinale
Processus articularis superior
Processus transversus
Articulatio zygapophysealis
Discus intervertebralis
Nucleus pulposus
Anulus fibrosus
Lig. longitudinale anterius
Facies articularis inferior

ТЕОРИИ НЕСТАБИЛЬНОСТИ ПОЗВОНОЧНИКА

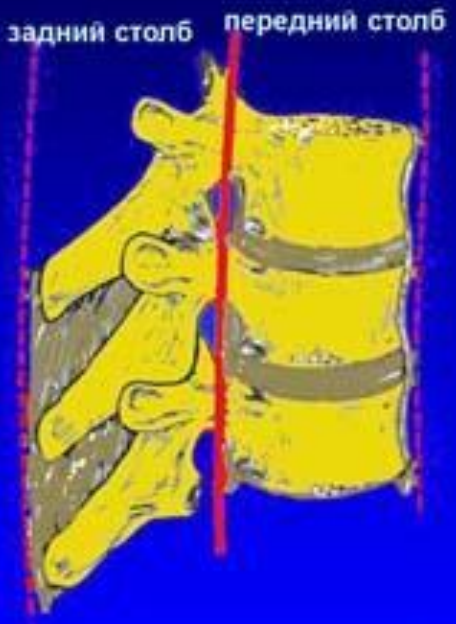

Схема двухколонной теории стабильности по Holdsworth (1963)

Схема трехколонной теории стабильности по Denis (1983)

Рис. 6.11-12 Рентгенограмма «перелома палача», тип II.

Тип A	Компрессионные повреждения тела позвонка
Тип B	Дистракционные повреждения передних и/или задних элементов
Тип C	Повреждения типа A или B с ротацией, а также оскольчатые переломы и вывихи

Нижнешейный, грудной и поясничный отделы позвоночника

Переломы нижнешейного и грудопоясничного отделов позвоночника классифицируют согласно Magerl и др. [9]. Группа AO и Orthopaedic Trauma Association адаптировали эту классификацию (рис. 6.11-13) [10].

В нижнешейном отделе позвоночника дистракционные повреждения являются более тяжелыми, чем ротационные, поэтому их классифицируют как тип C, а ротационные – как тип B.

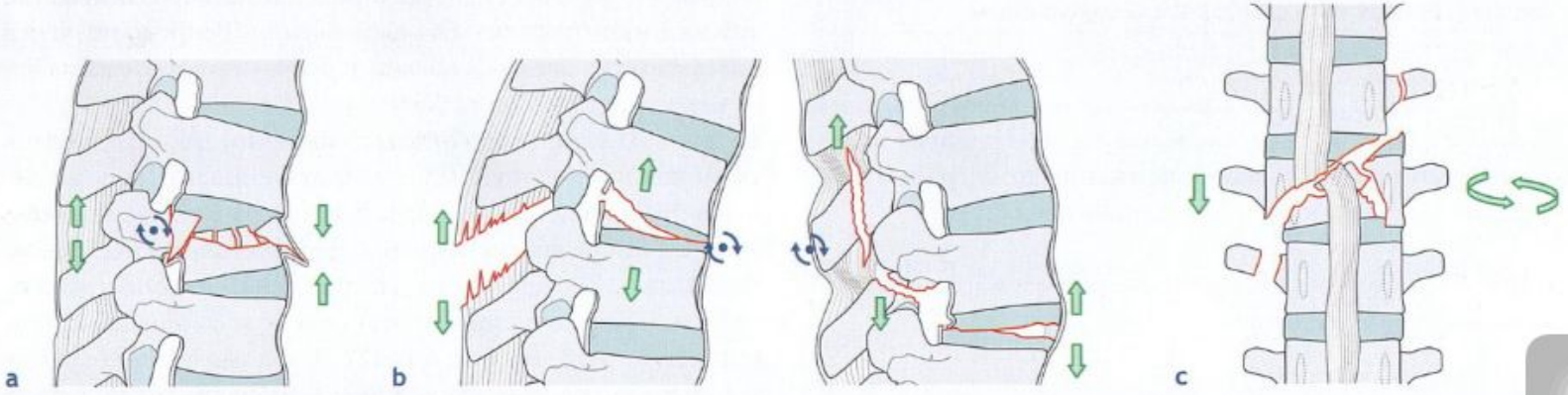

Рис. 6.11-13a–c Классификация Müller-AO.

a Тип A Компрессионное повреждение передней колонны.

b Тип B Повреждение двух колонн с задним или передним поперечным расхождением.

c Тип C Повреждение двух колонн с ротацией.

Классификация повреждений шейных позвонков поAO/ASIF

Уровень повреждения	Тип перелома		
	A	B	C
Перелом атланта (C1)	Перелом только одной дуги	Взрывной перелом (перелом Джефферсона)	Вывих в атланто-аксиальном суставе
Перелом C2	Чрезистмальный перелом (перелом дуги позвонка или перелом висельника)	Перелом зубовидного отростка	Чрезистмальный перелом в сочетании с переломом зуба
Переломы (повреждения)	Компрессионные переломы	Повреждение переднего и заднего опорных комплексов с ротацией или без нее	Любые повреждения переднего и заднего опорных комплексов с растяжением

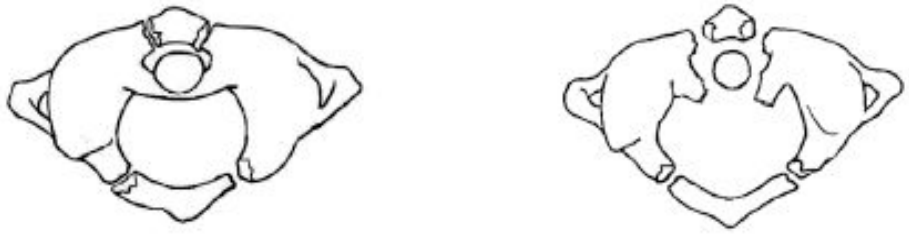

а б

Рисунок 3.10. Перелом Джеферсона
а – целые поперечные связки, б – поврежденные поперечные связки

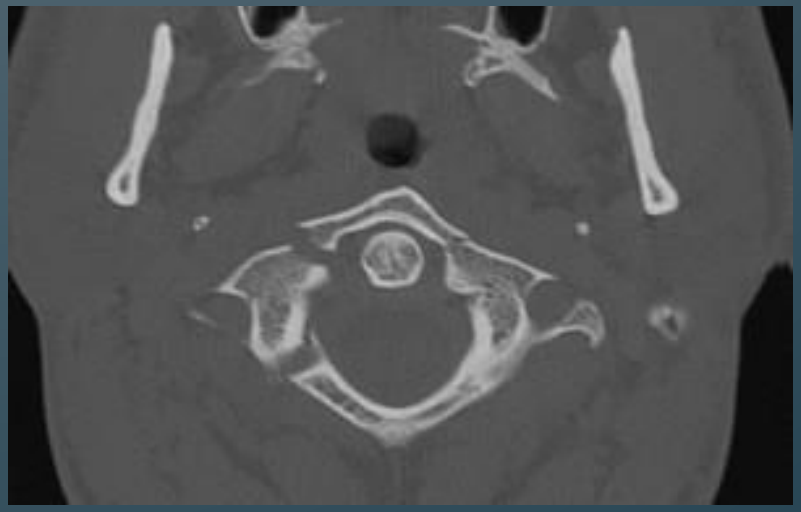

Локализация двигательных и чувствительных нарушений в зависимости от уровня повреждения спинного мозга

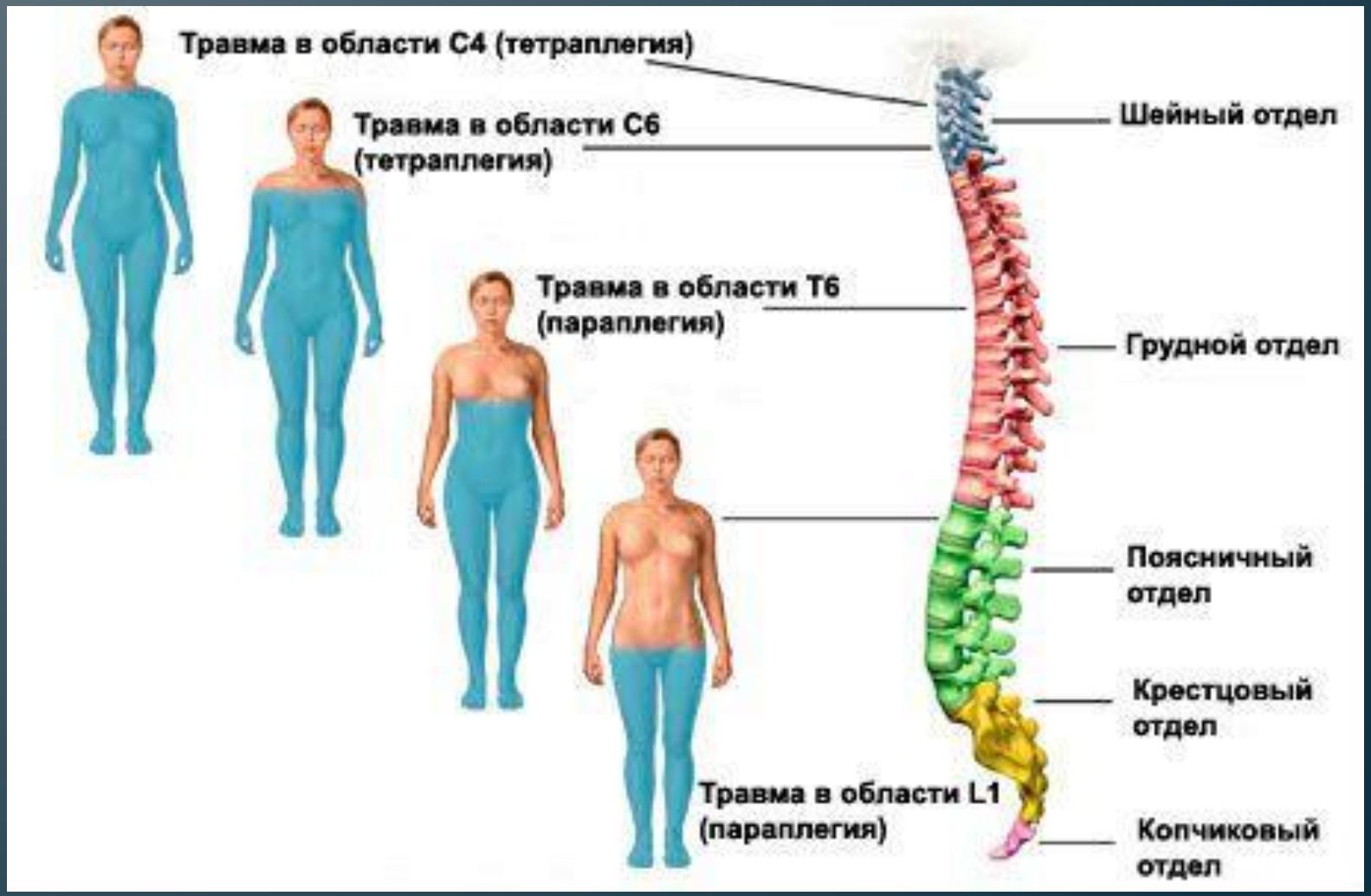

L
TC

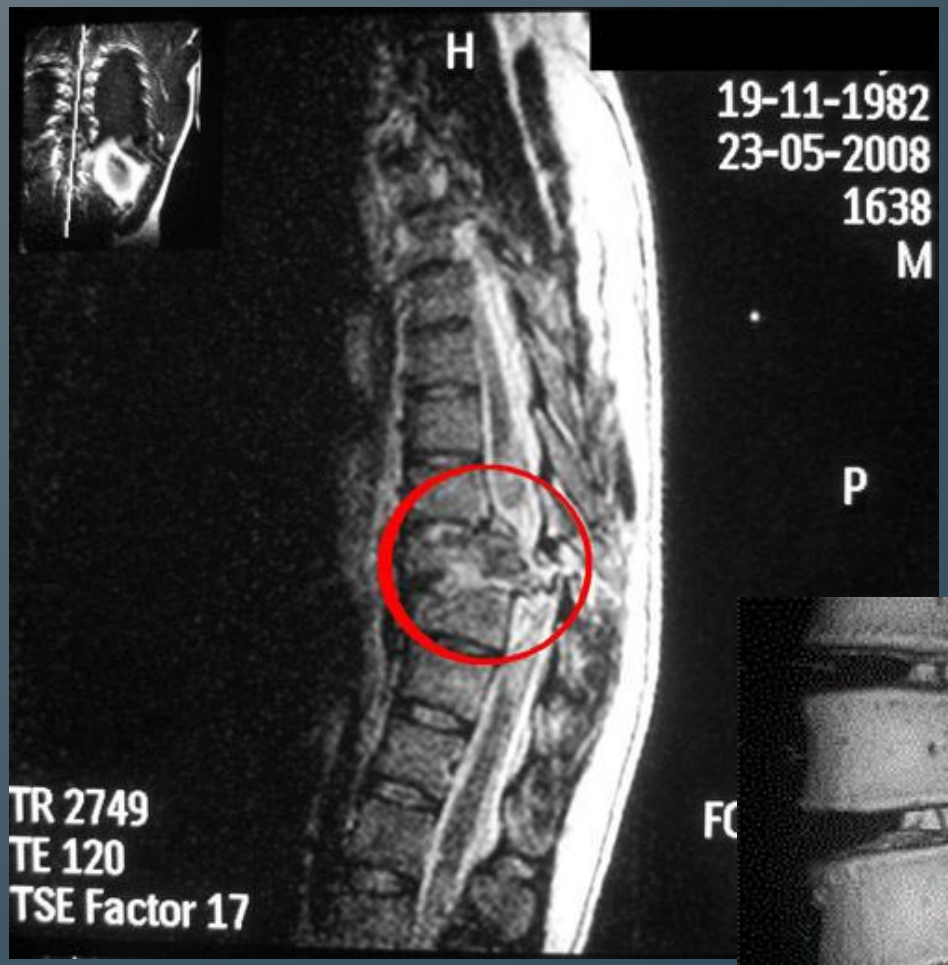
H
19-11-1982
23-05-2008
1638
M
P
TR 2749
TE 120
TSE Factor 17

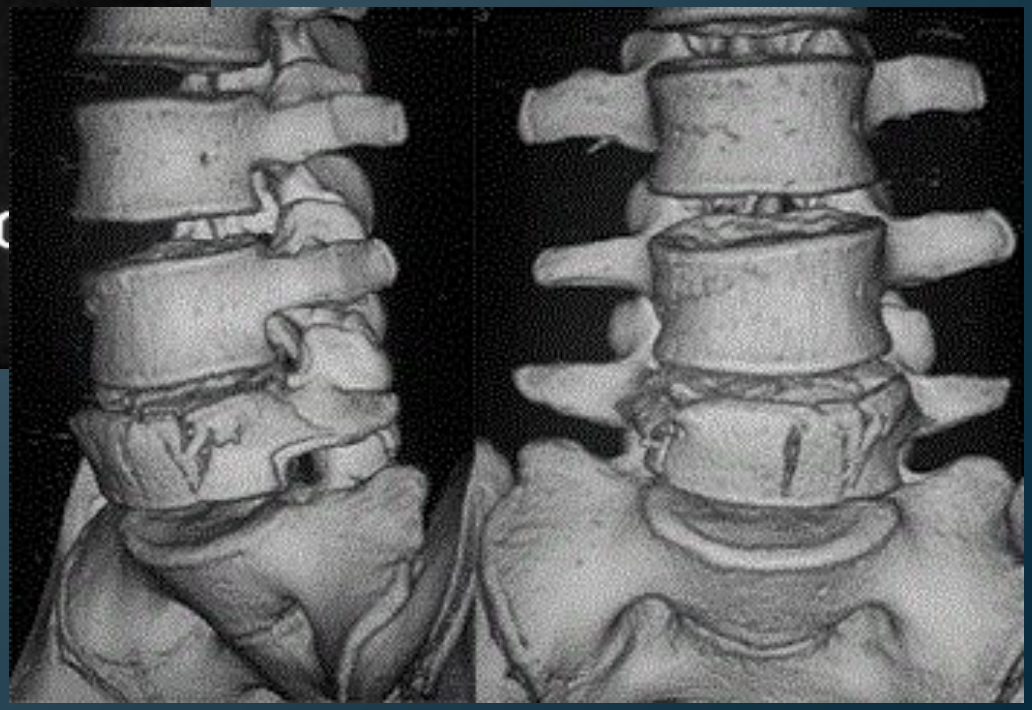

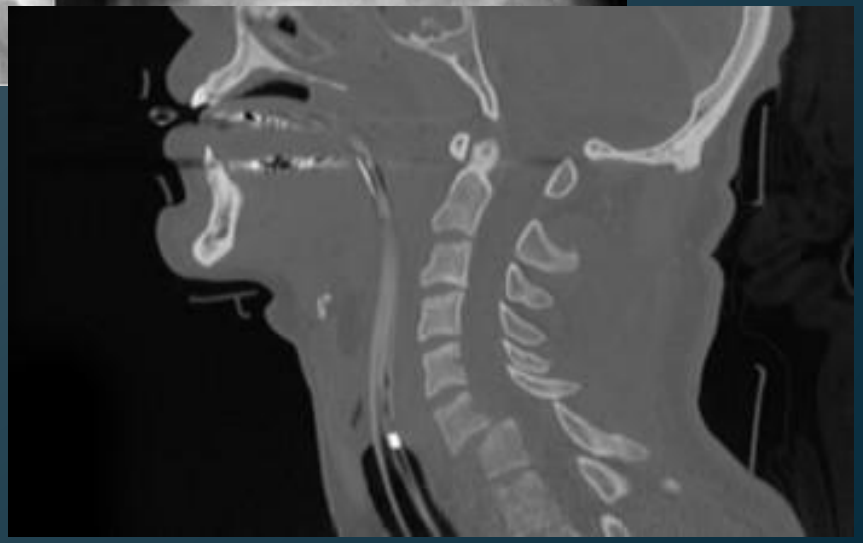

Лечение

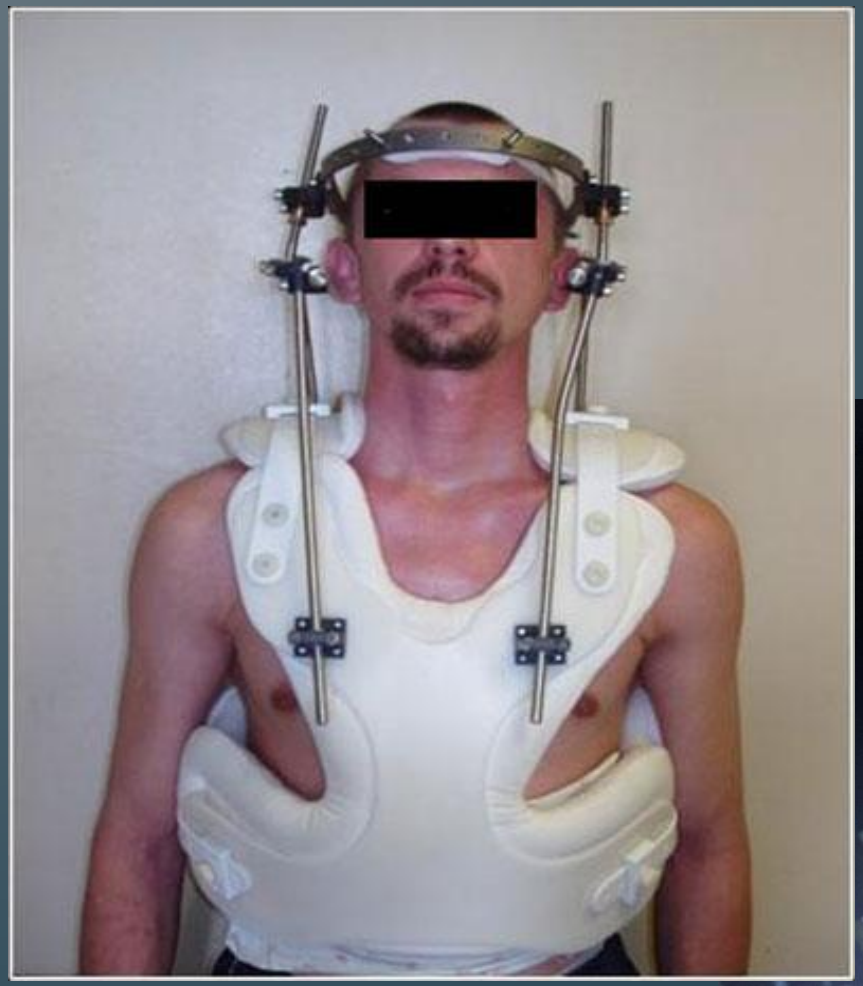



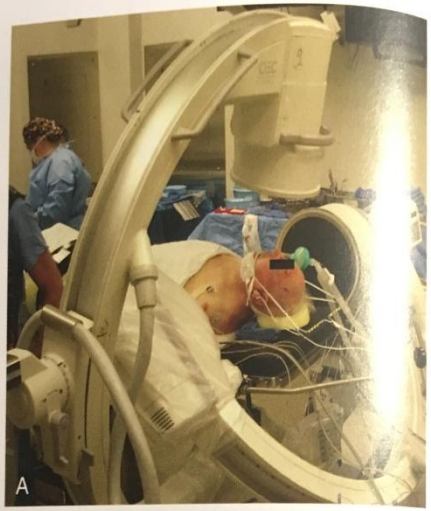



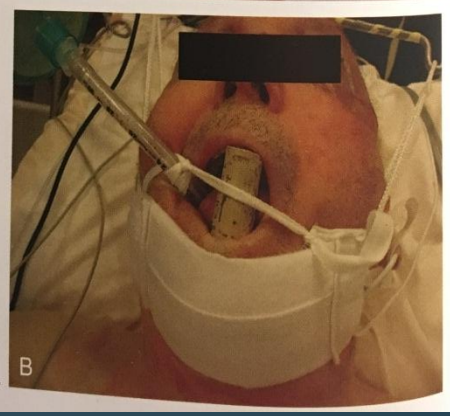

РИСУНОК 4-4 *А–В.*

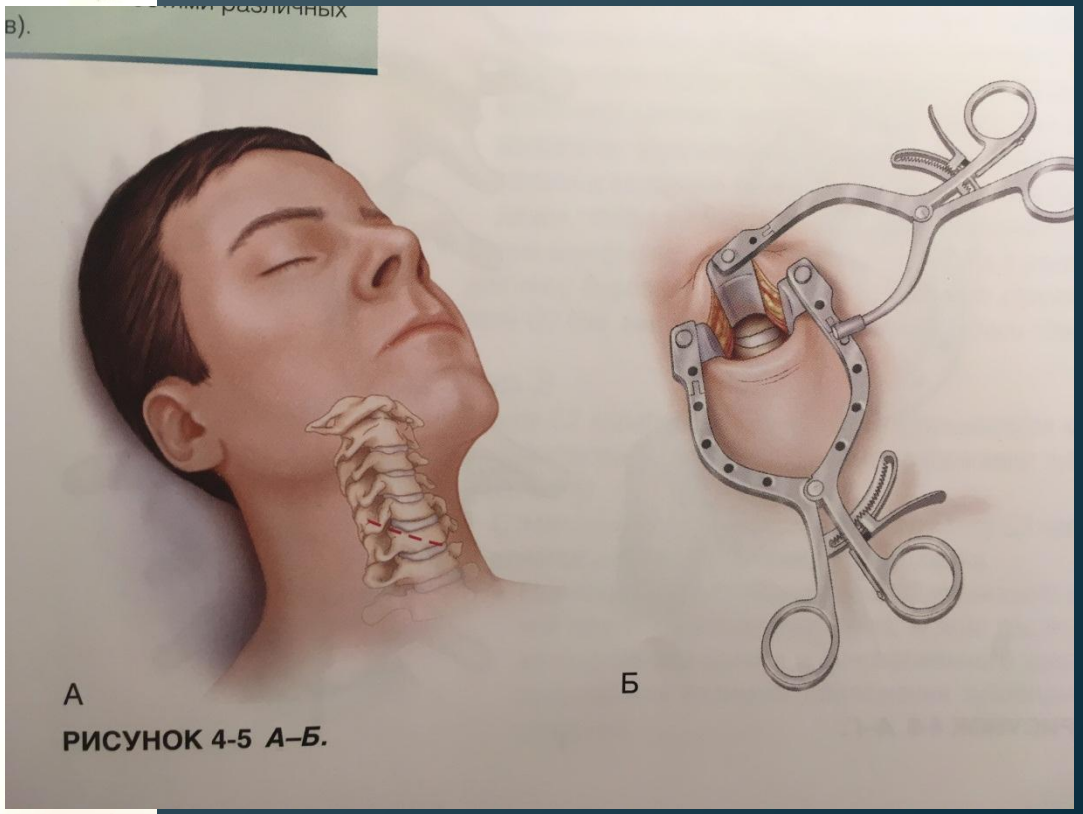

РИСУНОК 4-5 *А–Б.*

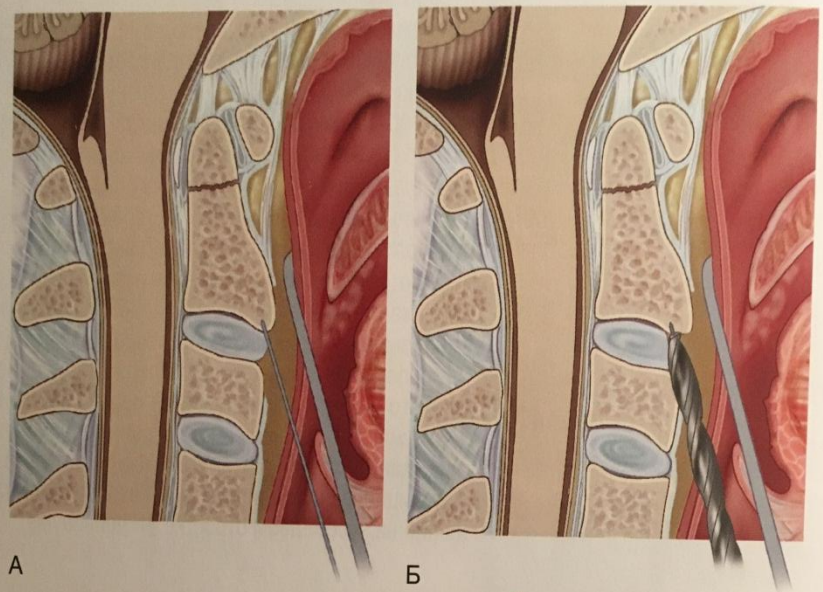

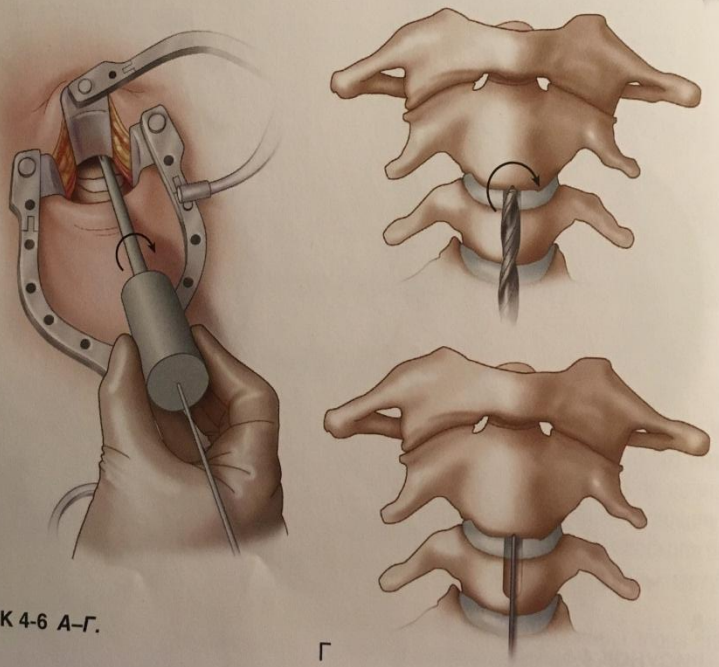

РИСУНОК 4-6 *А–Г.*

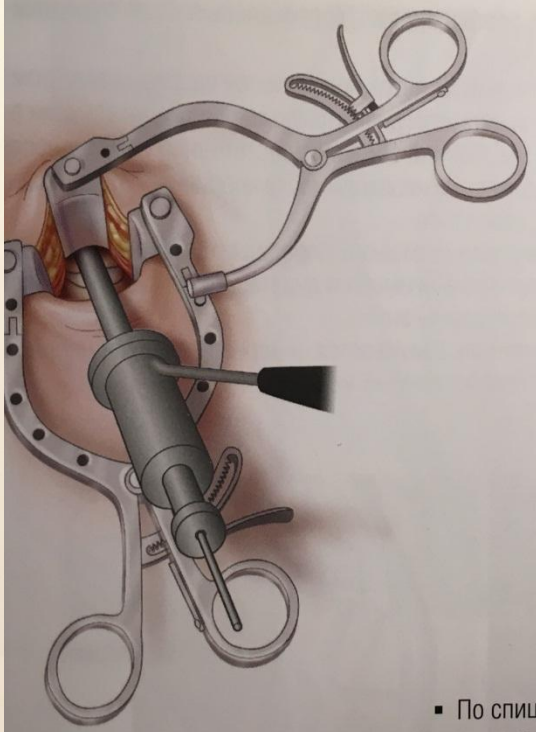

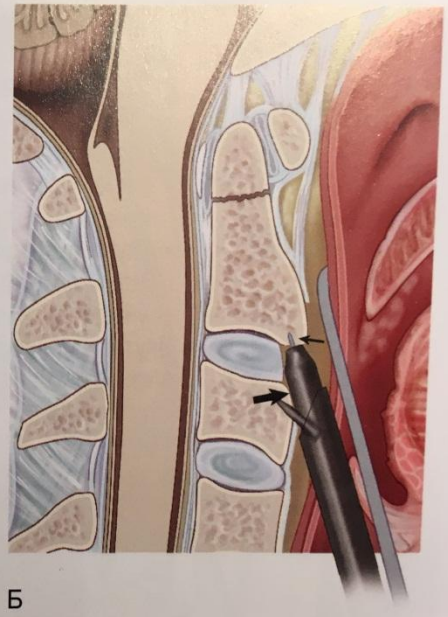

СУНОК 4-7 *А–Б.*

- По спице устанавливается 7 мм ручное канюлирован
мощью которого на передней поверхности тела С3
кольце С2–С3 формируется бороздка, соответствую
пользуемого на следующем этапе направителя сверл
- Внутренний направитель сверла вставляется в нару

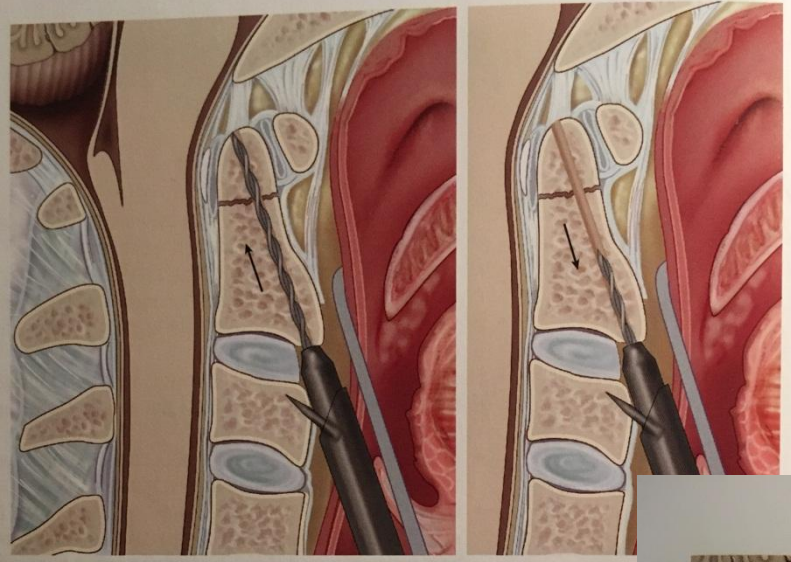

РИСУНОК 4-8 *А-*

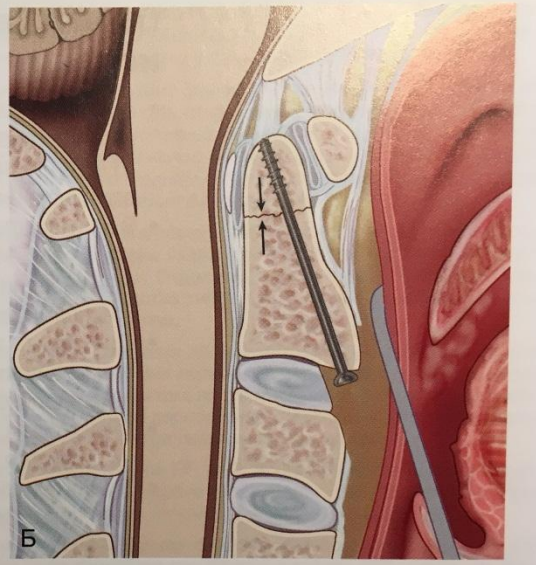

РИСУНОК 4-9 *А–Б.*

- С помощью метчика в сформированном только что канале вруч
нарезается резьба.
- Перед введением винта необходимо нарезать резьбу по всей дл
сформированного канала, включая кортикальный слой верхуш
зубовидного отростка (рис. 4-8 А).
- По направителю в сформированный канал вводится кортикальный

Одномоментная реклинация

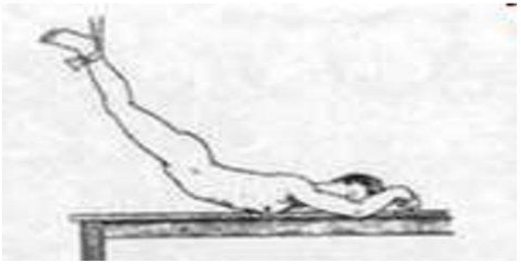

ПОСТЕПЕННАЯ РЕКЛИНАЦИЯ СЛОМАННОГО ПОЗВОНКА

При помощи валиков с льняным семенем

Механический реклинатор





Пневмореклинаторы

MyShared

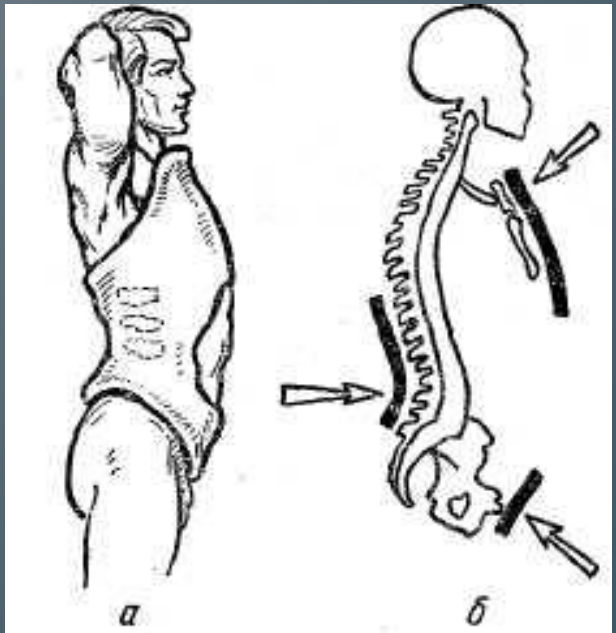

Рис. 156. Гипсовый корсет при переломе позвоночника.

а — общий вид; б — схема приложения поддерживающих сил.

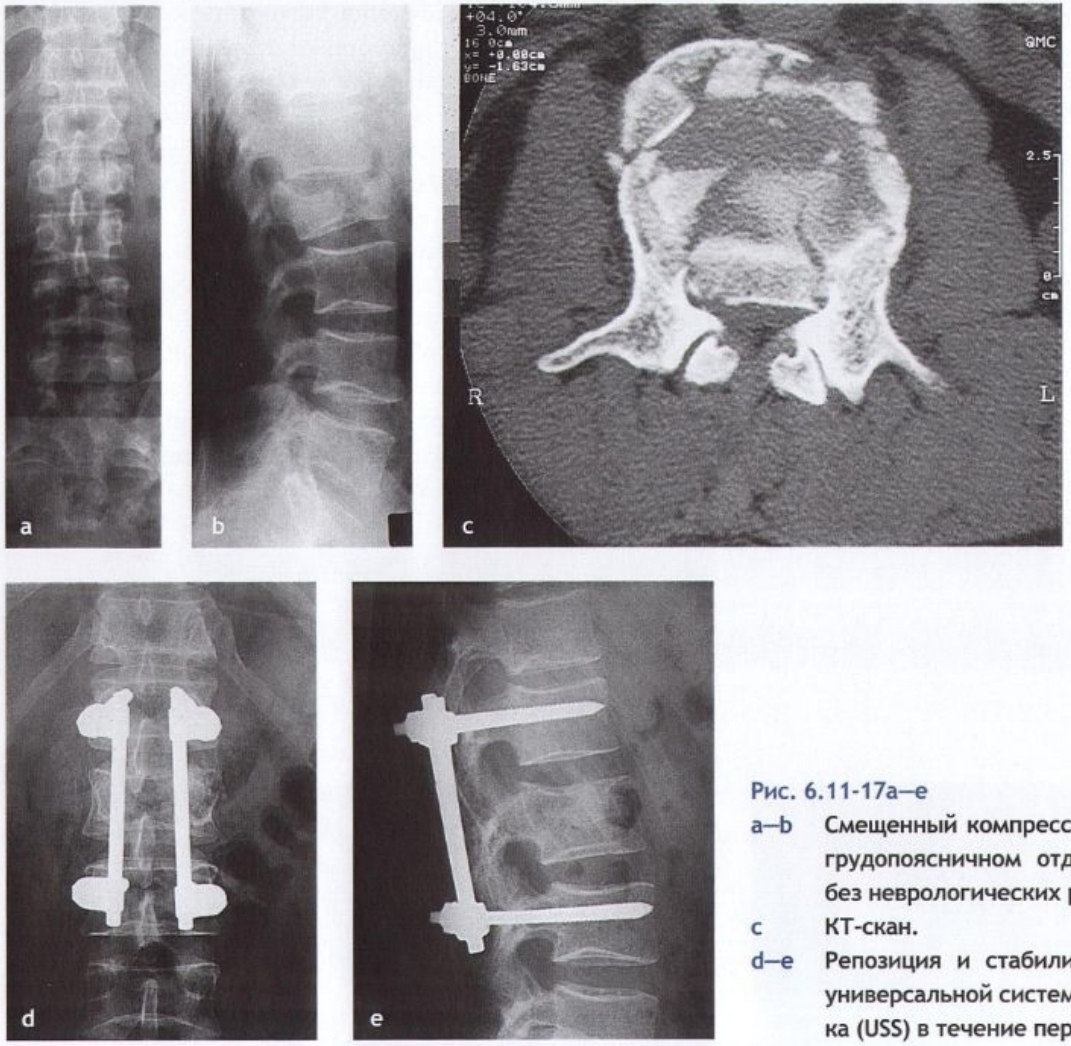

Рис. 6.11-17a—e

a—b Смещенный компрессионный перелом в грудопоясничном отделе позвоночника без неврологических расстройств.

c КТ-скан.

d—e Репозиция и стабилизация с помощью универсальной системы для позвоночника (USS) в течение первых часов.