Методы диагностики в урологии

Гурьева Полина
5 курс
МГМСУ им. А.И. Евдокимова
Научный руководитель: к.м.н. Васильев Александр Олегович

Оценка жалоб больного и сбор анамнеза

IPSS (Выраженность симптомов и соотношение ирритативных и обструктивных симптомов)

	Никогда	Реже, чем 1 раз из пяти	Менее чем в половине мочеиспус.	Примерно в половине мочеисп.	Более чем в половин мочеиспу.	Почти всегда
1.Как часто в течение последнего месяца у вас было ощущение неполного опорожнения мочевого пузыря после мочеиспускания?	0	1	2	3	4	5
2.Как часто в течение посл. Месяца у вас возникала потребность мочиться ранее, чем через 2 часа после последнего мочеиспускания	0	1	2	3	4	5
3.Как часто в течение посл. Месяца у Вас имелось прерывистое мочеиспускание?	0	1	2	3	4	5
4.Как часто в течение посл. Месяца Вам было трудно временно воздержаться от мочеиспускания?	0	1	2	3	4	5
5.Как часто в течение посл. Месяца у Вас была слабая струя мочи?	0	1	2	3	4	5
6.Как часто в течение посл. Месяца Вам приходилось натуживаться, чтобы начать мочеиспускание?	0	1	2	3	4	5
	0	1 раз	2 раза	3 раза	4 раза	5 раз или более
7.Сколько раз за ночь в течение последнего месяца Вам приходилось вставать ночью чтобы						

ОПРОСНИК ПО ОЦЕНКЕ АНДРОГЕННОГО СТАТУСА – ВОЗРАСТНОГО АНДРОГЕННОГО ДЕФИЦИТА
(AMS — Aging Males' Symptoms)

Ф.И.О _____ Возраст _____

Дата исследования _____ Обследование: Первичное В период лечения После лечения _____

	Какие из симптомов наблюдаются у Вас в настоящее время ?	Нет	Слабые	Умеренные	Выраженные	Очень выраженные
1	Ухудшение самочувствия и общего состояния (общее состояние здоровья, субъективные ощущения)	1	2	3	4	5
2	Боли в сочленениях и мышечные боли (боли в нижней части спины, боли в сочленениях, боли в пояснице, боли по всей спине)	1	2	3	4	5
3	Повышенная потливость (неожиданные / внезапные периоды повышенного потоотделения, приливы жара, независимые от степени напряжения)	1	2	3	4	5
4	Проблемы со сном (трудности с засыпанием, на протяжении сна, ранним пробуждением, чувство усталости, плохой сон, бессонница)	1	2	3	4	5
5	Повышенная потребность в сне, частое ощущение усталости	1	2	3	4	5
6	Раздражительность (ощущения агрессивности, раздражения по пустякам, уныние)	1	2	3	4	5
7	Нервозность (внутреннее напряжение, суетливость, беспокойство)	1	2	3	4	5
8	Тревожность (приступы тревоги, паники)	1	2	3	4	5
9	Физическое истощение / упадок жизненных сил (общее снижение работоспособности, пониженная активность, отсутствие интереса к занятиям досуга, сниженная самооценка, неудовлетворенность сделанным, достигнутым, необходимость заставлять себя проявлять активность)	1	2	3	4	5
10	Снижение мышечной силы (ощущение слабости)	1	2	3	4	5
11	Депрессия (чувство подавленности, грусти, слезливость, отсутствие стимулов, колебания настроения, чувство бесполезности)	1	2	3	4	5
12	Ощущение, что жизненный пик пройден	1	2	3	4	5
13	Опустошенность, ощущение «дошел до ручки»	1	2	3	4	5
14	Уменьшение роста бороды	1	2	3	4	5
15	Снижение способности и частоты сексуальных отношений	1	2	3	4	5
16	Снижение количества утренних эрекций	1	2	3	4	5
17	Снижение сексуального желания / либидо (отсутствие удовольствия от секса, отсутствие желания сексуальных контактов)	1	2	3	4	5
Общая сумма баллов =						

Оценка симптомов общей суммы баллов:
17 – 26 – не выраженное андрогенное снижение
27 – 36 – слабо выраженное андрогенное снижение
37 – 49 – средней выраженности андрогенное снижение
более 50 – резко выраженное андрогенное снижение

Наблюдаете ли Вы у себя какие-либо другие заметные симптомы? «ДА» «НЕТ»
Если «ДА», то опишите: _____

МЕЖДУНАРОДНЫЙ ИНДЕКС ЭРЕКТИЛЬНОЙ ФУНКЦИИ (МИЭФ-5)
(Шкала степени выраженности эректильной дисфункции)

Эти вопросы о том, как нарушения эрекции сказывались на Вашей сексуальной жизни в течение последних четырех недель. Пожалуйста, ответьте на эти вопросы как можно более откровенно и определенно.

Распечатайте анкету, заполните ее и отдайте врачу во время консультации.

		Почти никогда или никогда	**Редко (реже чем в половине случаев)**	**Иногда (примерно в половине случаев)**	**Часто (более чем в половине случаев)**	**Почти всегда или всегда**
		чрезвычайно трудно	очень трудно	трудно	не очень трудно	не трудно
1.	Как часто у Вас возникала эрекция при сексуальной активности за последнее время?	1	2	3	4	5
2.	Как часто за последнее время возникающая у Вас эрекция была достаточна для введения полового члена (для начала полового акта)?	1	2	3	4	5
3.	При попытке полового акта как часто у Вас получалось осуществить введение полового члена (начать половой акт)?	1	2	3	4	5
4.	Как часто за последнее время Вам удавалось сохранить эрекцию после начала полового акта?	1	2	3	4	5
5.	Насколько трудным было сохранить эрекцию в течении и до конца полового акта?	1	2	3	4	5

Суммарный балл степени выраженности ЭД
_____

Оценка результатов:
21–25 баллов –эректильная дисфункция отсутствует
16–20 баллов – эректильная дисфункция легкой степени
11–15 баллов – эректильная дисфункция умеренной степени
5–10 баллов – выраженная эректильная дисфункция

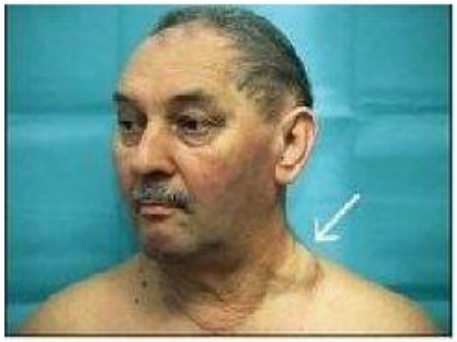

Общий осмотр

- **Гинекомастия** – алкоголизм, гиперпролактинемия, терапия антиандрогенами.
- **Отек гениталий и нижних конечностей** – сердечная недостаточность, почечная недостаточность, нефротический синдром, тазовая/ретроперитонеальная обструкция лимфатических путей.
- **Надключичная лимфоаденопатия** – злокачественные процессы в простате и яичках.
- **Паховая лимфоаденопатия** – злокачественные процессы полового члена и уретры.

9 – острый гонорейный уретрит

10-твердый шанкр

11-короткая уздечка полового члена

12-искривление полового члена при болезни Пейрони

13-схематическое представление бляшки при болезни Пейрони

Мошонка

Пальпация

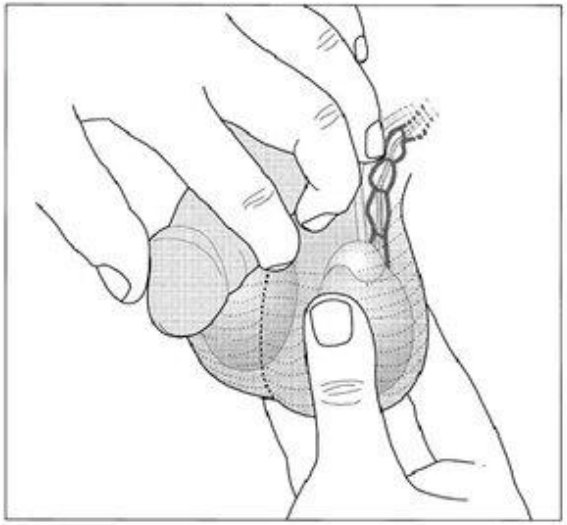

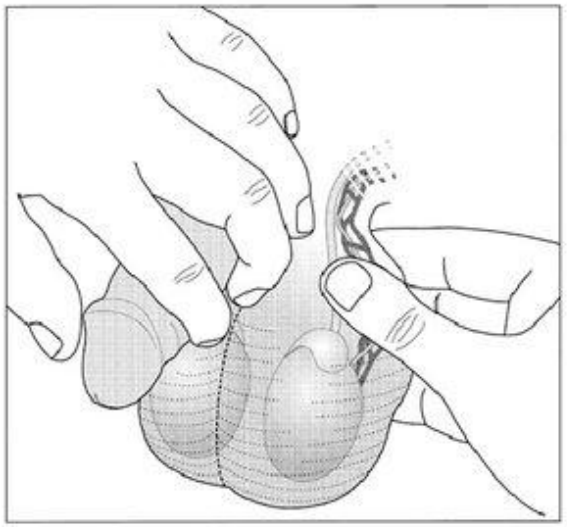

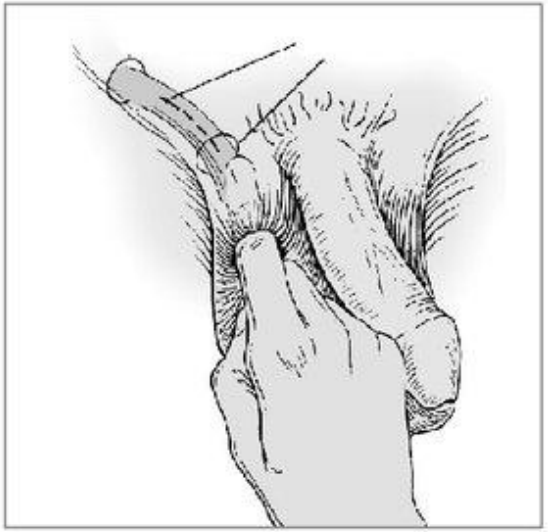

В норме – в мошонке пальпируются два яичка, овойдной формы, туго-эластичной консистенции с гладкой поверхностью, размером 6×4 см, пальпация чувствительна. Придаток – располагается в виде эластичного гребня толщиной около 5 мм, по задней поверхности яичка, который продолжается в семявыносящий проток – плотный цилиндрический тяж, диаметром около 3 мм.

Бимануальная пальпация мочевого пузыря

– позволяет диагностировать крупные опухоли, конкременты мочевого пузыря, конкременты, инородные тела, большие дивертикулы **и изменения паравезикальной клетчатки**.

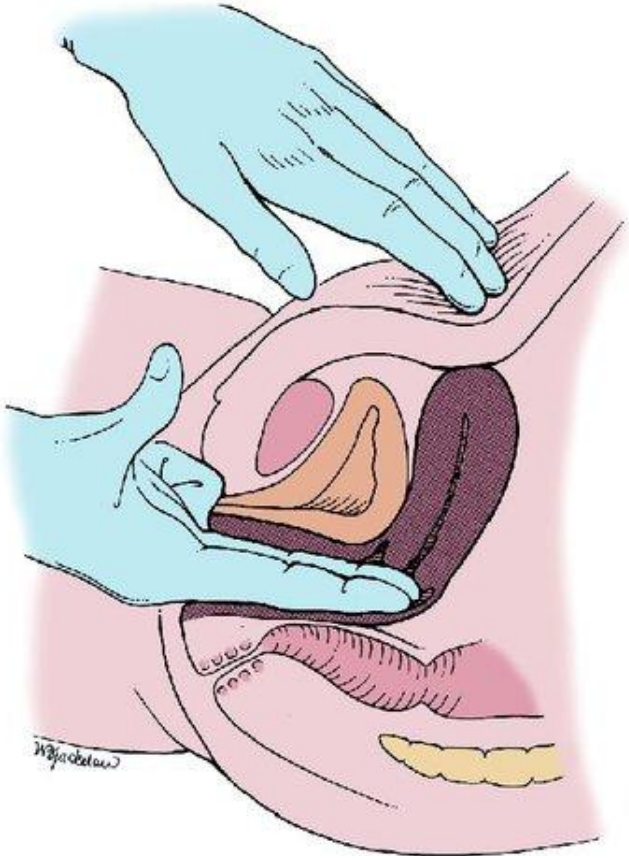

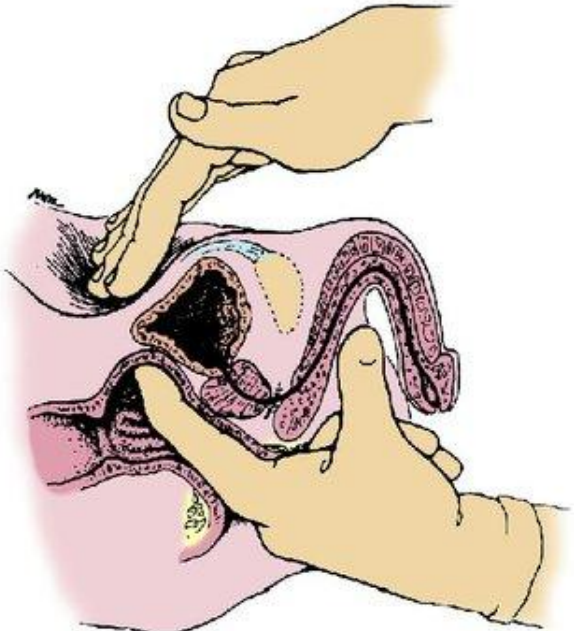

Проведение пальцевого ректального обследования

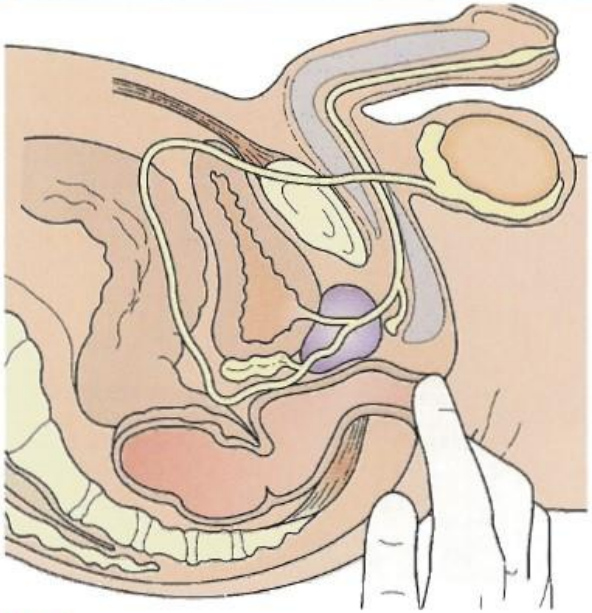

1 *Пациент может нервничать по поводу проведения пальцевого ректального обследования, поэтому важно сделать его настолько безболезненным, насколько это возможно. Врач смазывает палец в перчатке любрикантом перед введением его во вход прямой кишки, анус.*

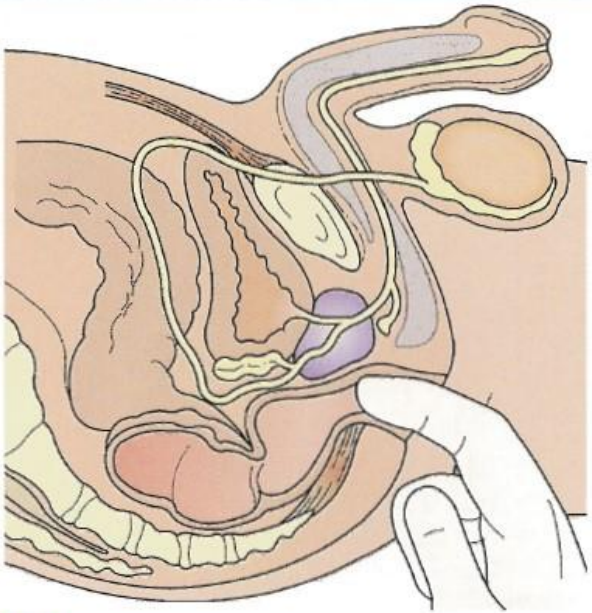

2 *Палец вводится, следуя линии крестца, затем разворачивается таким образом, чтобы врач мог пальпировать простату через переднюю стенку прямой кишки. Это делается для оценки консистенции, формы и размера железы и оценки чувствительности.*

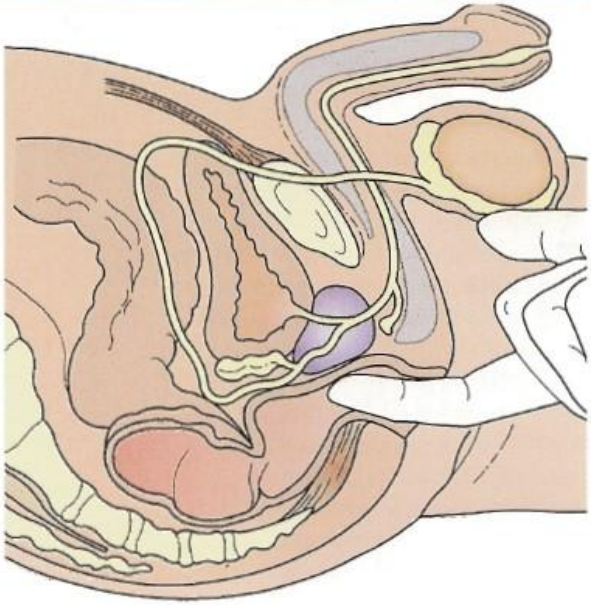

3 *Здоровая предстательная железа достигает 3 см в поперечнике и выступает в прямую кишку примерно на 1 см. На ощупь железа эластичная и упругая. Борозда, разделяющая две доли, отчетливо выражена. При наличии рака простаты доли могут различаться по размеру или могут пальпироваться плотные узлы.*

Особенности осмотра женщин

1. Оценка меатуса – выявление папиллом, пролапса слизистой, парауретральных кист.

2. Проба Вальсальвы для выявления цистоцеле, ректоцеле.

3. Кашлевая проба для выявления стрессового недержания мочи.

Места выслушивания почечных сосудов

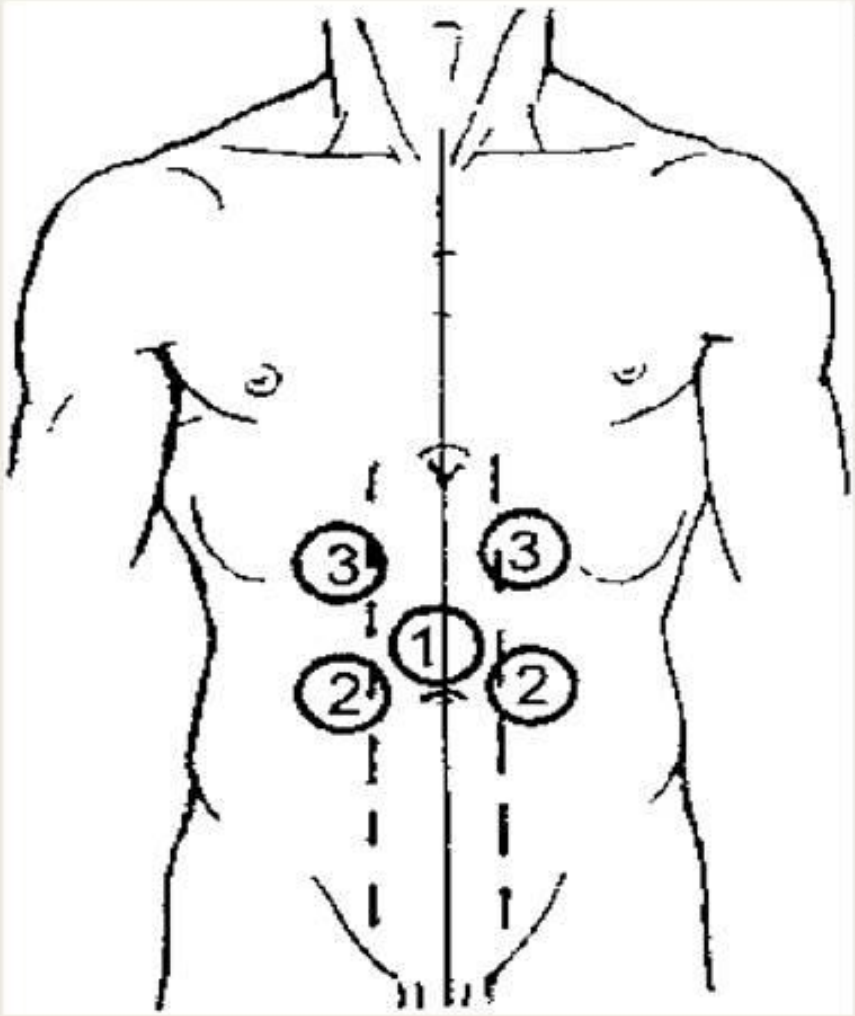

- Почечные артерии выслушиваются на выдохе пациента с задержкой дыхания на 15-20 с.
- В N - тоны и шумы не выслушиваются
- При сужении почечной артерии на стороне поражения (врожденный стеноз почечной артерии, атероматоз, артериит, перегиб, сдавление артерии) - систолический шум.

Исследования мочи.
Нормы и интерпретация отклонений

Общеклиническое исс
<u>определение физичес</u>
<u>микроскопического изу</u>

✔***Количество***. У здоро
составляет от 0,8 до 2 л
олигурия (<600мл/сут);
более 50 мл/сут-анури
преренальная , реналь

✔**Цвет.** В норме соломе

✔**Прозрачность**. В норм

✔**Плотность**. В норме к
1,008-1,015 г/л.

-Лейкоциты
-Кровь
-Гемоглобин
-Кетоны
-Белок
-Нитриты
-Билирубин
-Уробилиноген
-Глюкоза
-РН
-Уд.вес
-Аскорб. кислота

Микроскопическое исследование осадка мочи

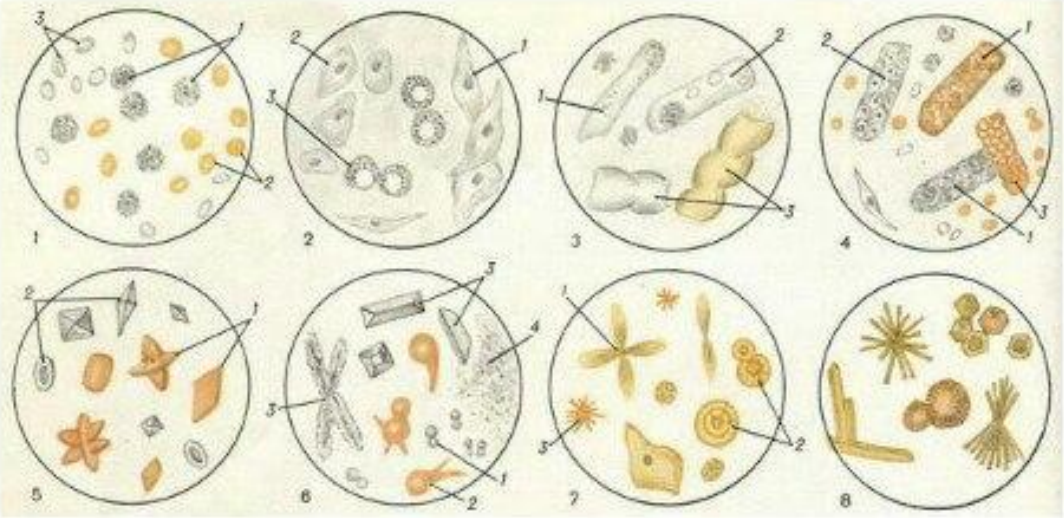

Рис. 1. Лейкоциты и эритроциты в осадке мочи: 1— лейкоциты; 2 —свежие эритроциты; 3 — вышелоченные эритроциты.

Рис. 2. Эпителиальные клетки в осадке мочи: 1 — плоский эпителий; 2 — полиморфный эпителий мочевых путей; 3 — почечный эпителий.

Рис. 3. Цилиндры в осадке мочи: 1 — гиалиновый цилиндр; 2 — гиалиновый цилиндр с наложением эритроцитов и лейкоцитов; 3 — восковидные цилиндры.

Рис. 4. Цилиндры в осадке мочи: 1 — зернистые цилиндры; 2 — эпителиальный цилиндр; 3 — кровяной цилиндр.

Рис. 5. Соли в осадке кислой мочи: 7 — кристаллы мочевой кислоты; 2 — кристаллы шавелевокислой извести (оксалаты кальция).

Рис. 6. Соли в осадке щелочной мочи: 1 — кристаллы углекислой извести; 2 — кристаллы мочекислого аммония; 3 — кристаллы трипельфосфатов; 4 — аморфные фосфаты.

Рис. 7. Редкие соли в осадке мочи: 1 — кристаллы тирозина; 2 — кристаллы лейцина; 3 — кристаллы билирубина. Желтушное окрашивание клеток мочи.

Рис. 8. Кристаллы сульфаниламидных препаратов в моче.

Анализ мочи по Нечипоренко

Двухстаканная проба

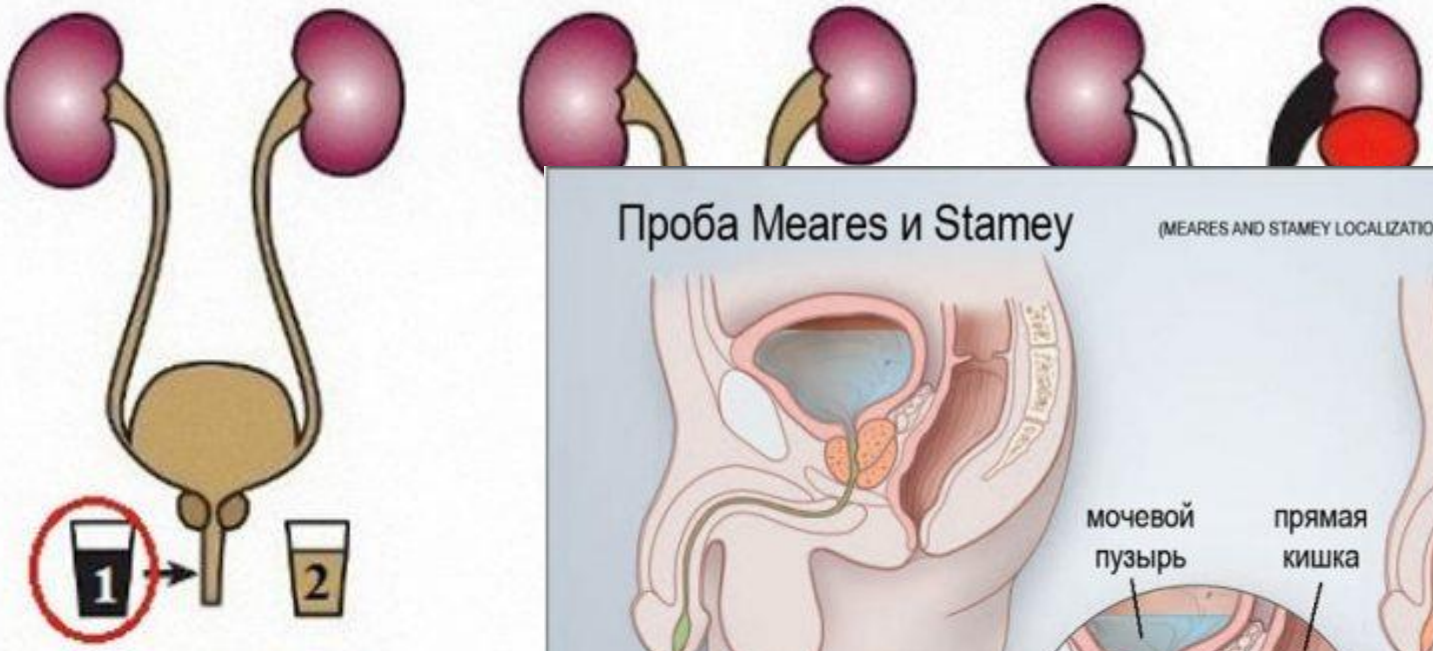

кровь в первом стакане - источник гематурии - мочеиспускательный канал (уретра)

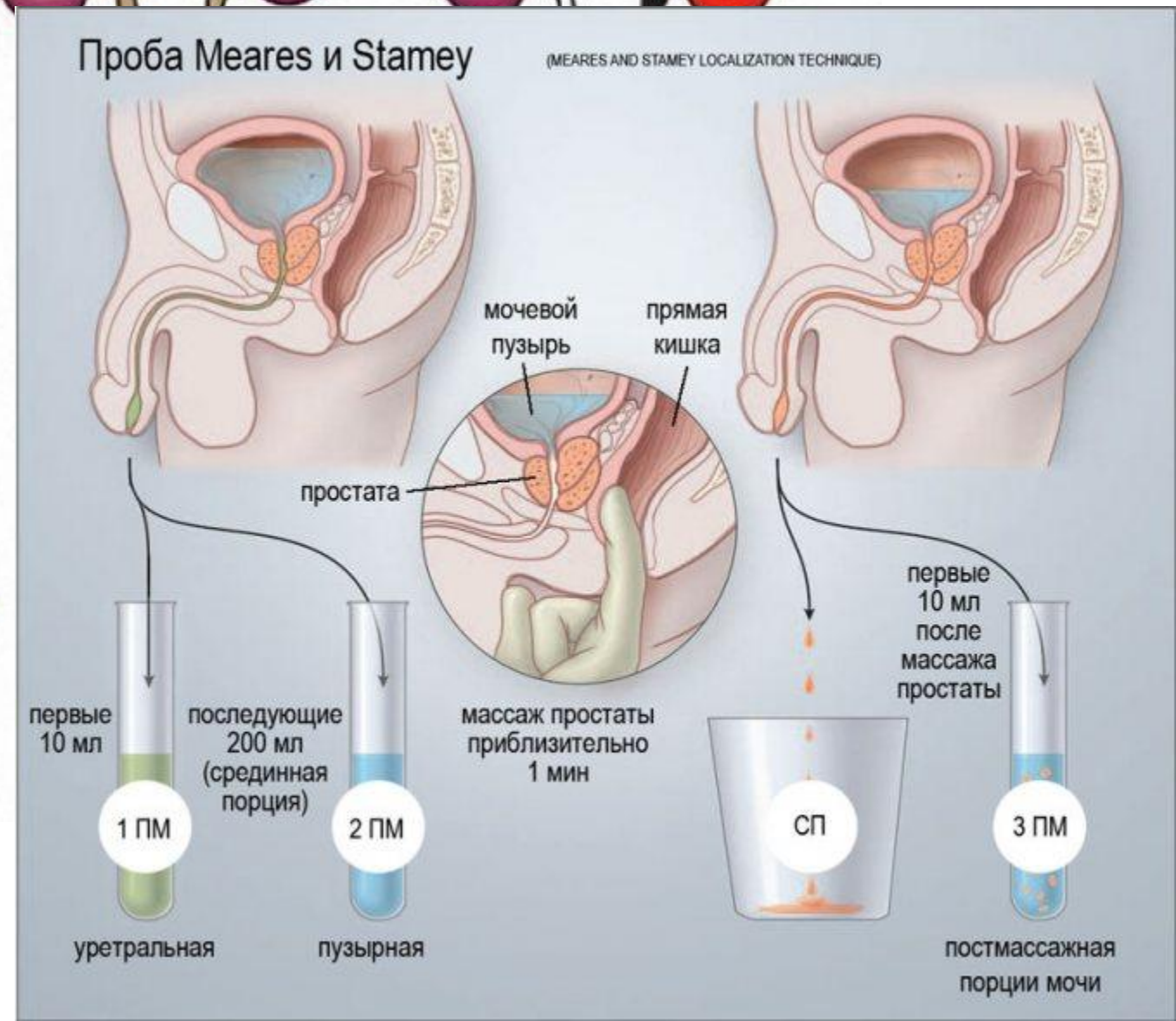

Посев мочи на флору и чувствительность к а/б

- позволяет количественно оценить степень и вид бактериурии, определить чувствительность к инфекционного агента к а/б препаратам.

Традиционно: бактериурия считается истинной и клинически значимой при КОЕ **>10^5/мл**

При наличии клинических проявлений:

- > 10^3 КОЕ /мл при остром неосложненном цистите у женщин;
- > 10^4КОЕ/мл остром неосложненном пиелонефрите у женщин;
- > 10^5 КОЕ /мл у женщин или > 10^4 КОЕ /мл у мужчин, или в моче у женщин полученной при помощи катетера при осложненной ИМВП.

Биохимические показатели крови

Почечный профиль- набор специфических биохимических тестов, который позволяет получить обирную информацию о функциональном состоянии почек.

- ✔Мочевина . У взрослых 2,5-8,3 ммоль/л. У лиц старше 60 лет до 11 ммоль/л. Азот мочевины (BUN)= мочевина * 0,46
- ✔Креатинин. У жен: 44-97 мкмоль/л, у муж: 62-132 мкмоль/л

Здесь будет таблица

- ✔ Мочевая кислота. Для жен: 155-476 мкмоль/л , для муж: 268-518 мкмоль/л.
- ✔Калий. 3,5-5,5 ммоль/л.
- ✔Натрий. 136-145 ммоль/л
- ✔Хлор. 98-107 ммоль/л
- ✔Магний. 0,8-1,0 ммоль/л.
- ✔ Кальций . Общий кальций: 2,15-2,5 ммоль/л, ионизированный: 1,15-1,27 ммоль/л.
- ✔Фосфор. У жен: 0,9-1,32 ммоль/л , у муж: 0,74-1,2 ммоль/л.

Скорость клубочковой фильтрации

Вычесление СКФ по концентрации креатинина - Формула CKD-EPI

СКФ = а* (креатинин крови (мг/л)/b) с * (0,993) возраст

- **а-переменная, имеющая следующие значения: чернокожие женщины=166, мужчины=164; представители других рас: женщины=144, мужчины =141;**
- **b-женщины=0,7; мужчины=0,9;**
- **С-у женщин уровень креатинина в крови< 0,7мг/дл=-0,329; >0,7мг/дл=-1,209; у мужчин :< 0,7мг/дл =-0,411; >0,7 мг\дл=-1,209**

Вычесление СКФ по концентрации цистатина С

СКФ=100*1/ цистатин С (мг/л)

Экзогенные маркеры для определения СКФ: инулин («золотой стандарт»), йогексол, радиоизотопы 51CrEDTA

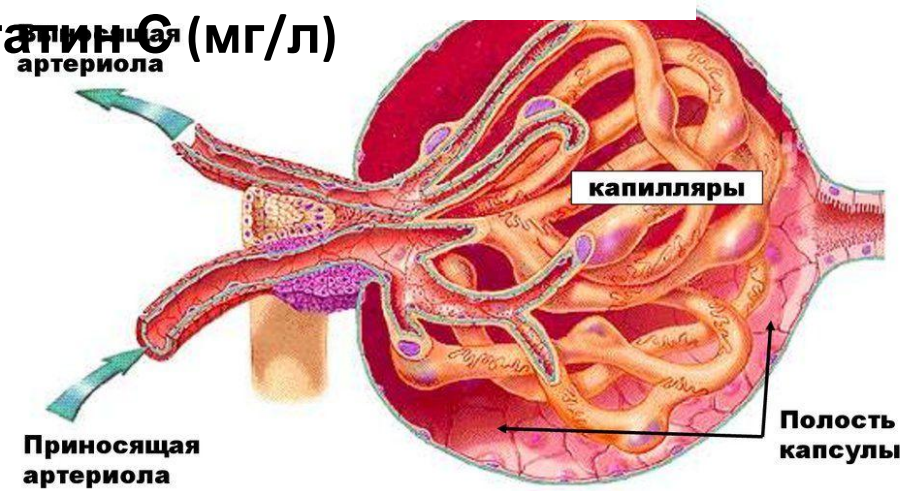

Биомаркеры

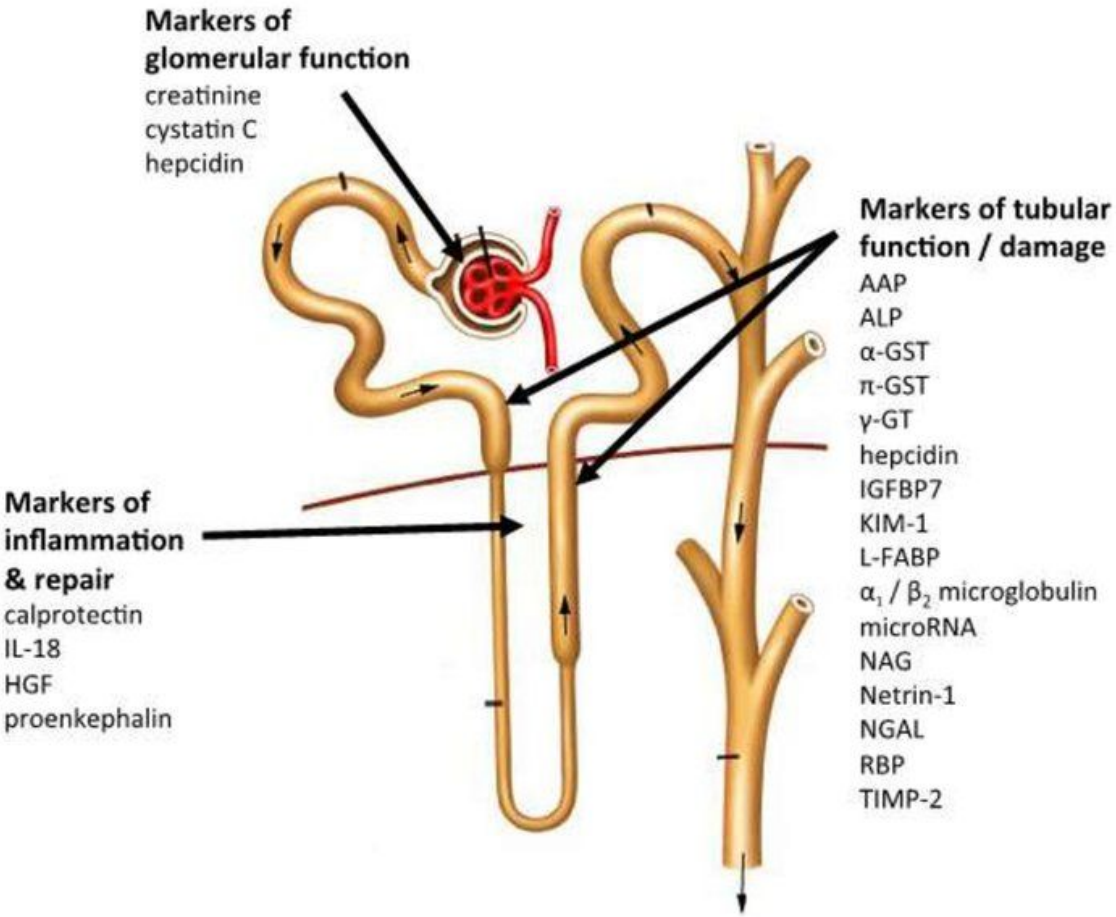

Ostermann, Joannidis Critical Care 2016; 20:299

Исследование эякулята

Спермограмма-это качественное и количественное визуальное физико-химическое и микроскопическое исследование спермы (эякулята) мужчин репродуктивного возраста.

- ✔Объем эякулята
- ✔pH эякулята
- ✔Вязкость
- ✔Жизнеспособность сперматозоидов
- ✔Определение общего количества / концентрац
- ✔Подвижность сперматозоидов
- ✔Морфология сперматозоидов
- ✔Агрегация сперматозоидов
- ✔Агглютинация сперматозоидов
- ✔Лейкоциты
- ✔Эритроциты
- ✔Антиспермальные антитела
- ✔Биохимические параметры семенной жидкости
  - -Цинк
  - -Фруктоза
  - -Альфа-глюкозиды

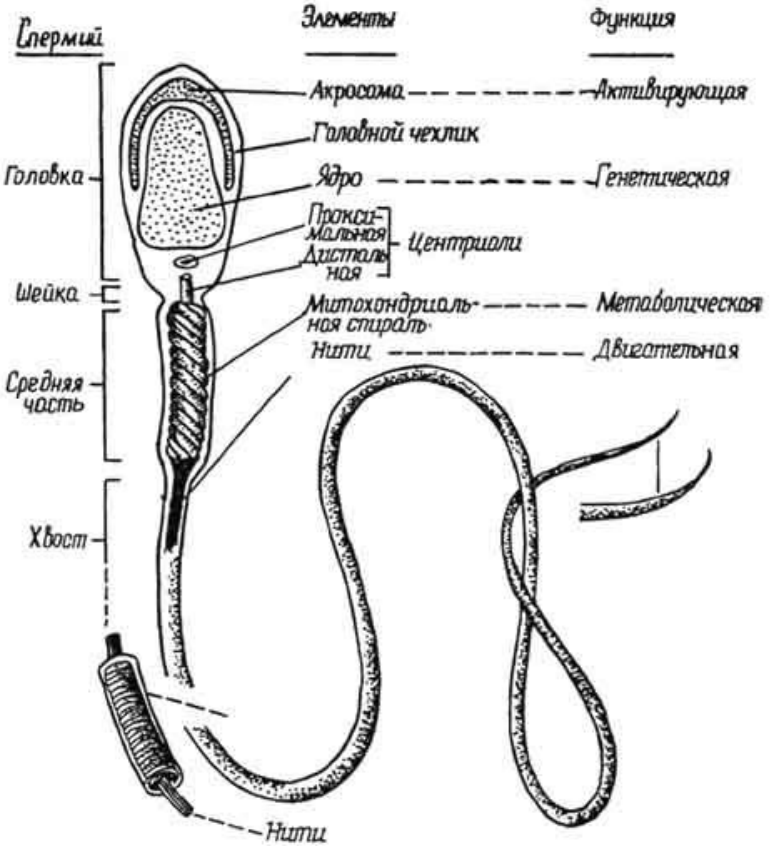

Спермограмма (ВОЗ 2017)	Норма
Время разжижения	20-60 минут
Внешний вид	полупрозрачная жидкость
Цвет	сероватый
Объем	от 1,5-2,0 мл
Запах	специфический, запах цветков каштана
Концентрация (кол-во сперматозоидов)	от 15 млн./1 мл
Общее число спермиев	39 млн
Живые, %	> 50%
Подвижность	Тип А +Тип В: > 50%
Морфология (по Крюгеру)	от 4% от общего количества
Уровень pH	pH 7,2 – 7,8
Агрегация	нет
Агглютинация	нет
Клеточные элементы	не более 2,5 – 5 млн./1 мл
Эритроциты	нет
Лейкоциты	не более 1 млн./1 мл

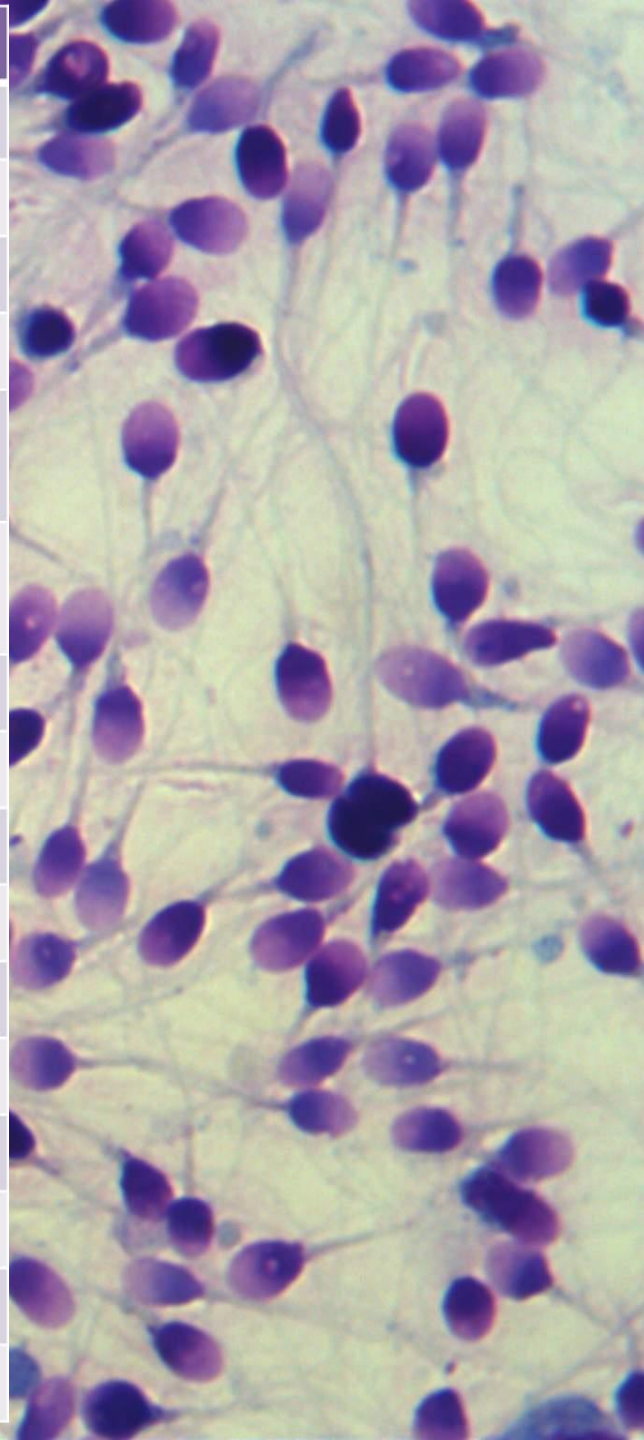

Участок сперматозоида, вовлеченный в агглютизацию	Степень агглютинации			
	1. Изолированные (менее 10 сперматозоидов на агглютинат, большинство сперматозоидов свободны)	**2.** Средняя степень (10–50 сперматозоидов на агглютинат, свободные сперматозоиды)	**3.** Значительная степень (в агглютинатах более 50 сперматозоидов, некоторые сперматозоиды остаются свободными)	**4.** Тяжелая степень (все сперматозоиды агглютинируют, агглютинаты взаимосвязаны)
A. Головка к головке				
B. Жгутик-жгутик (головки сперматозоидов остаются свободными и двигаются от агглютинатов)				
C. Кончик жгутика — кончик жгутика				
D. смешанная агглютинация (присутствуют как агглютинаты «головка к головке», так и «жгутик-жгутик»)				
E. Беспорядочная агглютинация (головки и жгутики спутаны. Головки не отходят от агглютинатов, а входят в состав агглютинатов «жгутик-жгутик»)				

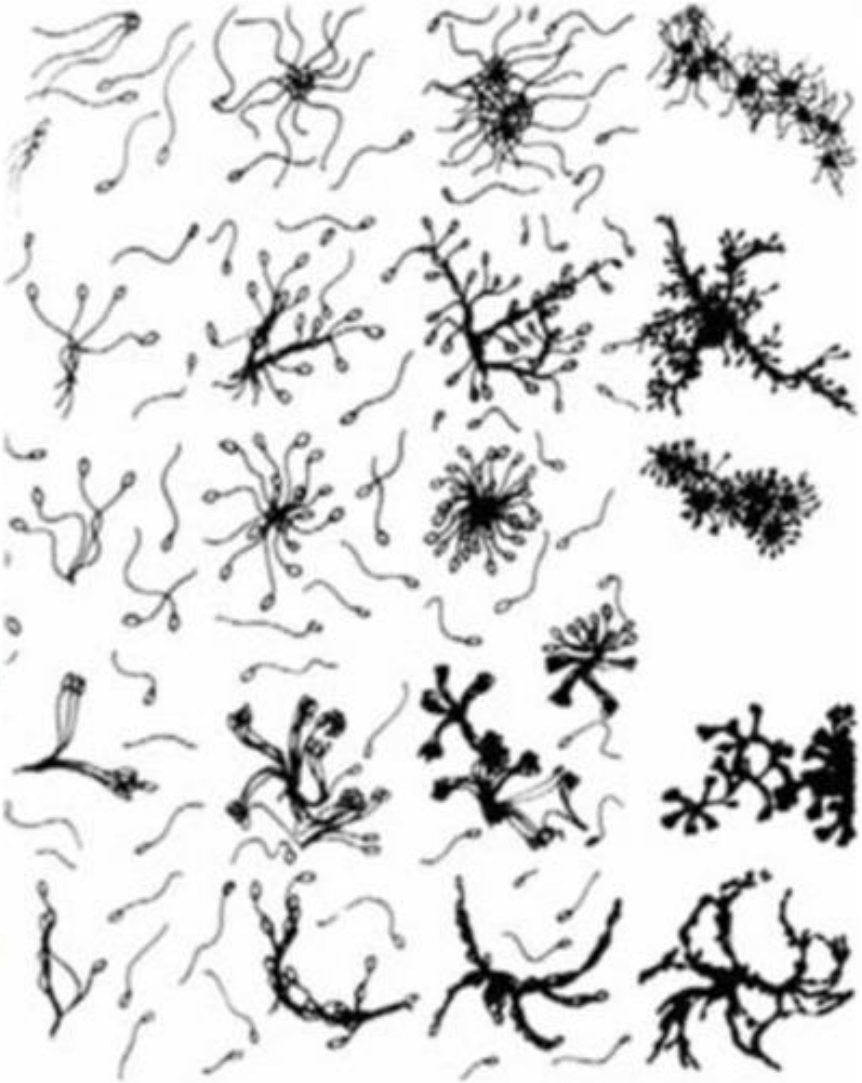

Онкомаркеры в урологии

Онкомаркеры рака предстательной железы

✔Простатспецифический антиген (ПСА)

Таблица 2. Уровни общего ПСА с учетом возраста			
Возраст, лет	Среднее значение общего ПСА, нг/мл	Средний предел общего ПСА, нг/мл	Рекомен-дуемый предел общего ПСА, нг/мл
40-49	0,7	0,5-1,1	0-2,5
50-59	1,0	0,6-1,4	0-3,5
60-69	1,4	0,9-3,0	0-4,5
70-79	2,0	0,9-3,2	0-6,5

Прочие онкомаркеры РПЖ

✔PCA3 (специфический антиген РПЖ-3)
✔TMPRESS2:ERG-химерный белок
✔SelectMDx-выделяемые из мочи
✔ConfirmMDX-тканевой белок
✔4K-тест, MiPS

Онкомаркеры рака мочевого пузыря

- ✔Антиген рака мочевого пузыря (МП/ UBC)
- ✔BTA (Bladder tumor antigen)
- ✔NMP22 (Nuclear Matrix Protein Number 22)(белок ядерного матрикса)
- ✔CYFRA 21-1 (растворимый фрагмент цитокератина 19)
- ✔ тест ImmunoCyt (высокомолекулярные карциоэмбриональные антигены и муцины)
- ✔FDP-тест (fibrin/fibrinogen degradation products)

Онкомаркеры рака яичка

- ✔Альфа-фетопротеин (АФП)-гликопротеин вырабатываемый желточным мешком эмбриона
- ✔В-хорионический гонадотропин

Онкомаркеры костных метастазов

- ✔Тартрат-резистентная кислая фосфатаза (TRAP5b)

Исследование гормонального профиля

- ✔Гонадотропины
- ✔Фолликулостимулирующий гормон
- ✔Лютеинезирующий гормон
- ✔Пролактин
- ✔Половые стероидные гормоны
- ✔Эстрогены
- ✔Гестагены
- ✔Андрогены
- ✔Тестостерон
- ✔Свободный тестостерон
- ✔Стероидсвязывающий глобулин в сыворотке крови
- ✔Гормоны щитовидной железы-Т3,т4
- ✔Паратгормон-кальцитонин-витамин D
- ✔Вазопрессин

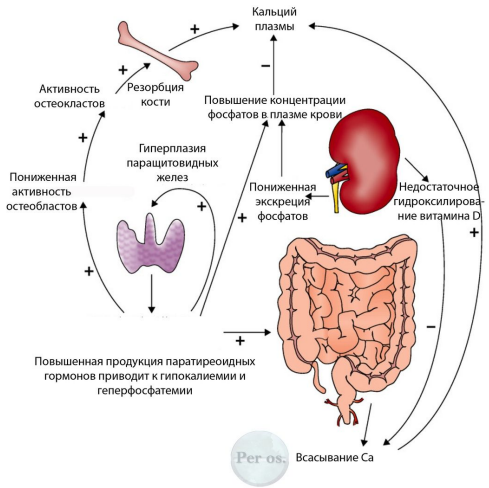

КАТЕТЕРИЗАЦИЯ МОЧЕВОГО ПУЗЫРЯ

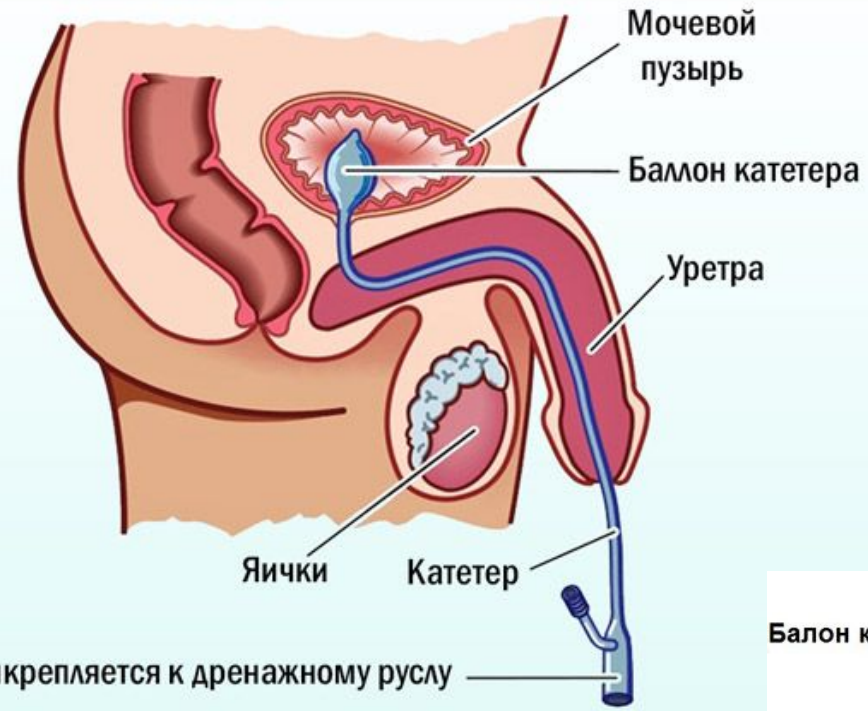

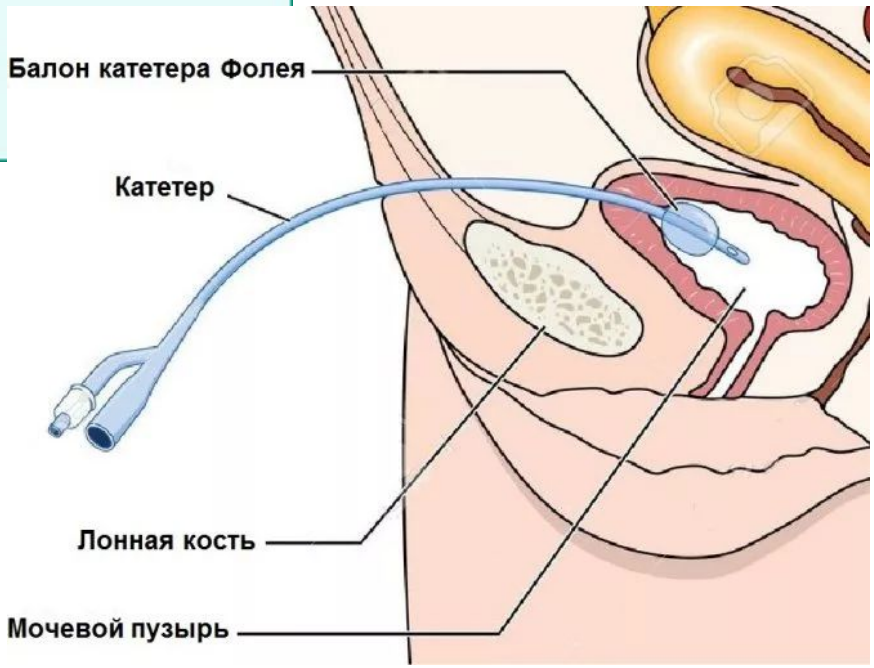

Эндоскопические методы исследования. Цистоскопия

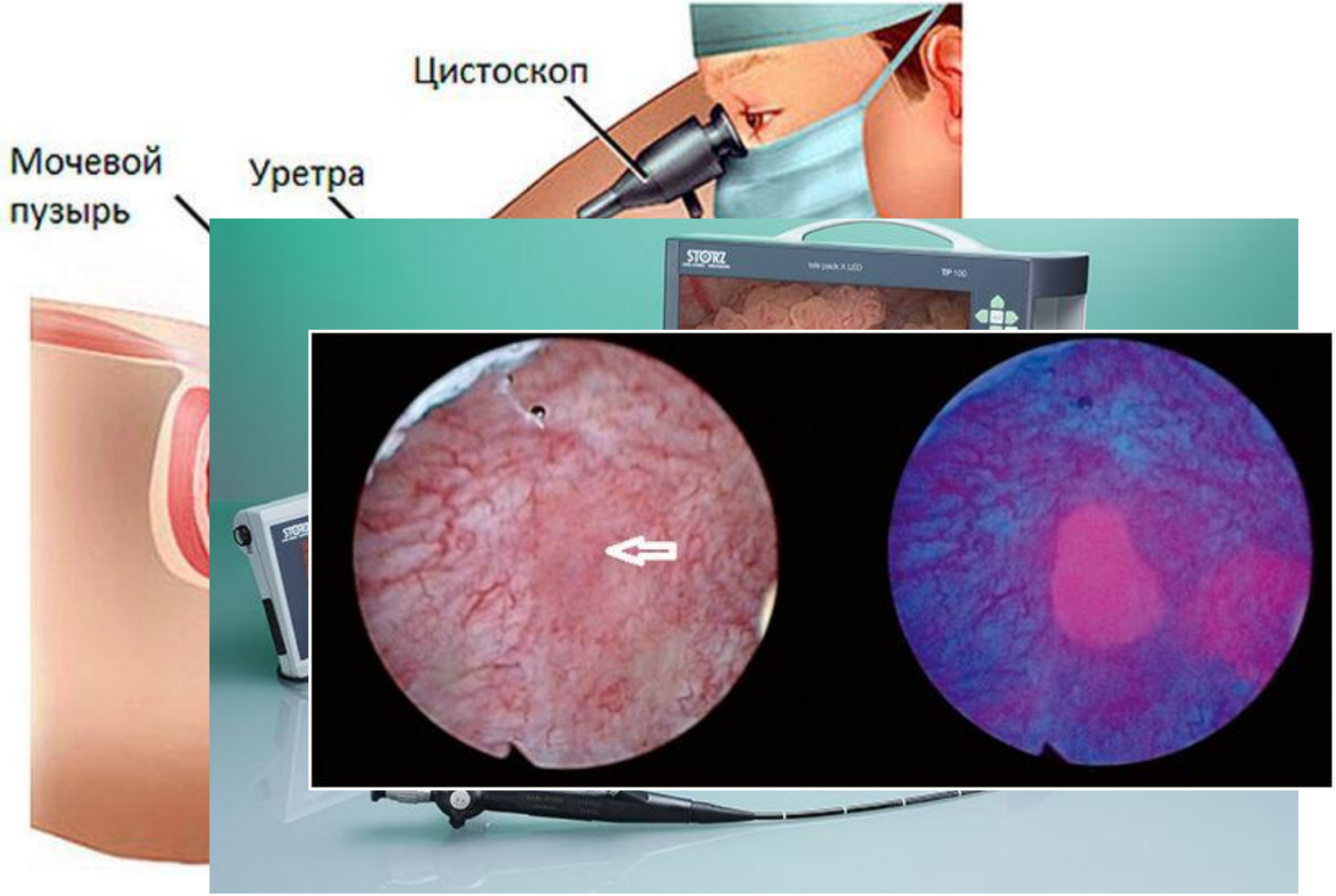

Урофлоуметрия

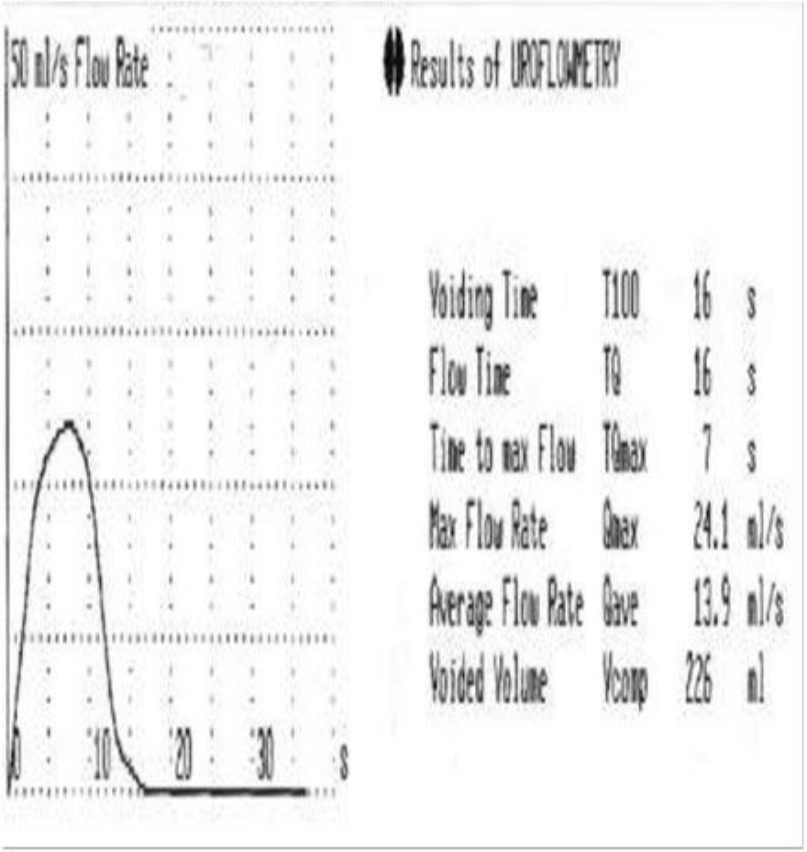

- ***Урофлоуметрический график в норме (пациент)***
  По данным урофлоуметрии показатель максимальной скорости потока мочи составил более15мл/с

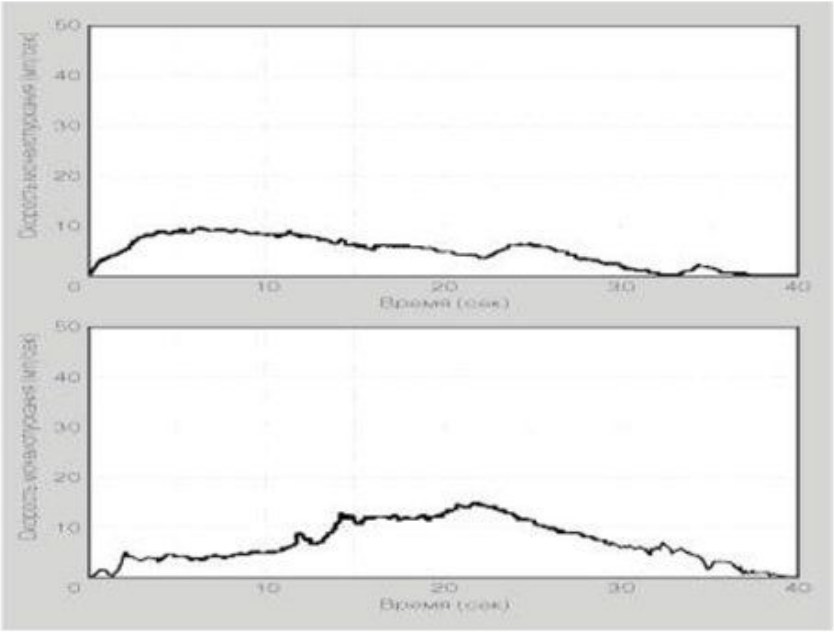

- ***Ослабленная урофлоуметрическая кривая:***
  - верхняя - соответствует инфравезикальной обструкции
  - нижняя – свидетельствует о гипотонии детрузора. Для дифференциального диагноза необходимо исследование давление/поток

Цистометрия

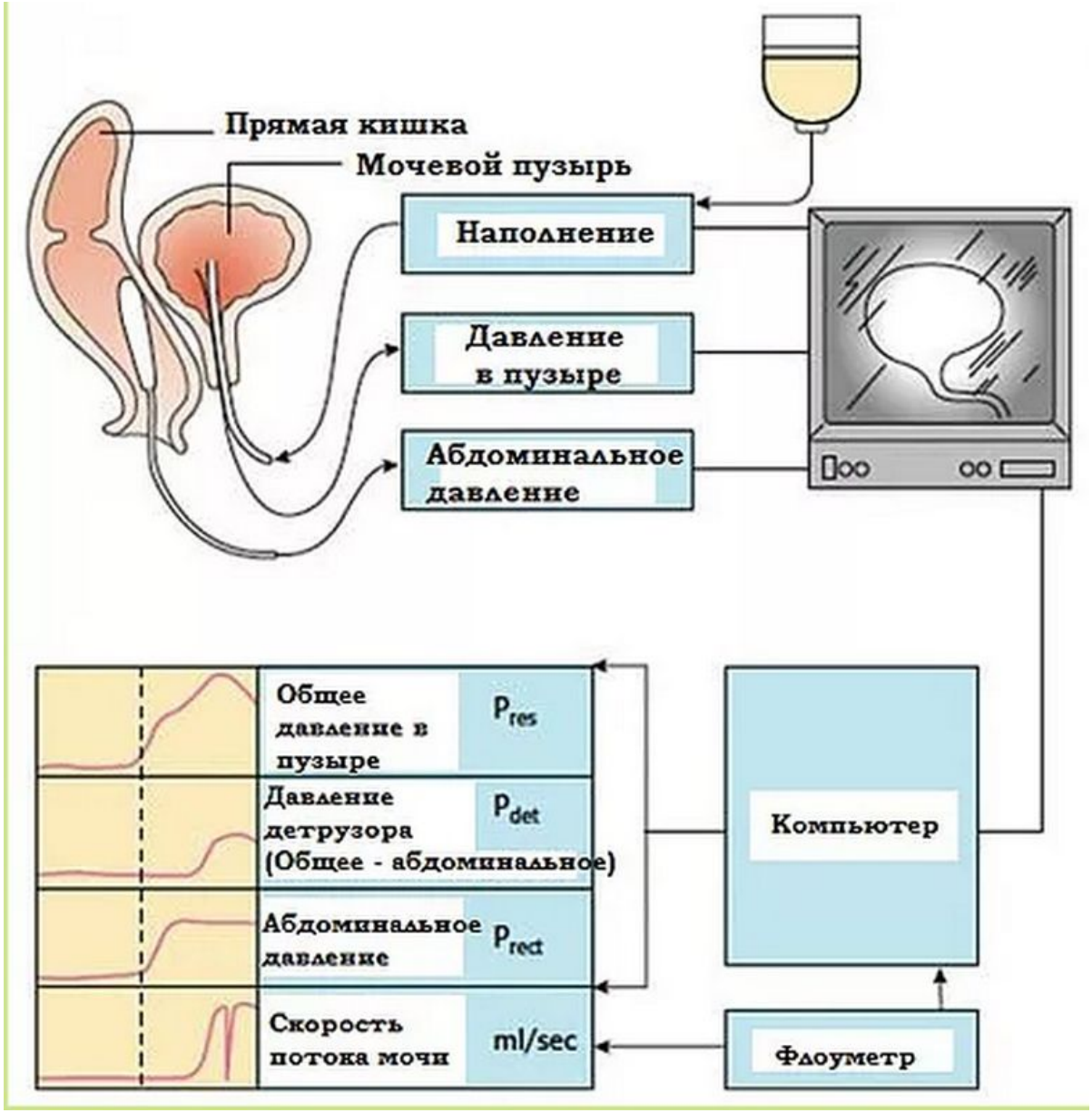

БИОПСИЯ ПОЧКИ: ЧТО ЭТО ТАКОЕ

БИОПСИЯ ПОЧЕК – ЭТО НЕЗАМЕНИМЫЙ ДИАГНОСТИЧЕСКИЙ МЕТОД, ПОМОГАЮЩИЙ ВЫЯВИТЬ ЗЛОКАЧЕСТВЕННЫЙ ПРОЦЕСС НА РАННЕЙ СТАДИИ ОБРАЗОВАНИЯ ОПУХОЛИ И НЕ ДОПУСТИТЬ ЕЕ МЕТАСТАЗИРОВАНИЯ

TESA, TESE, PESA, MESE

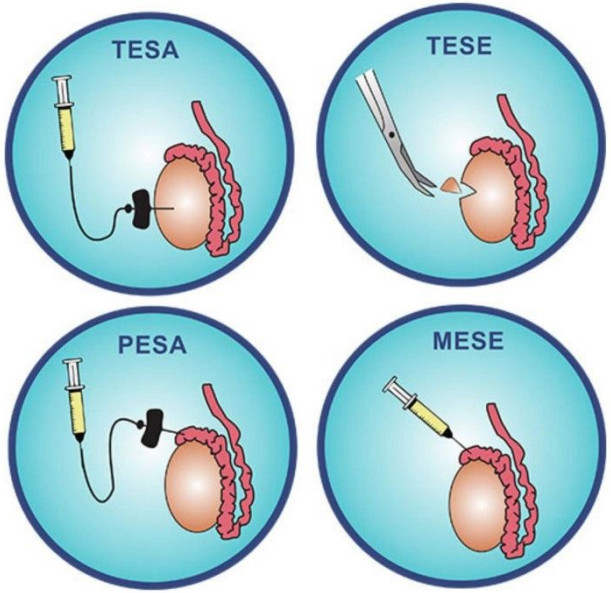

Биопсия простаты

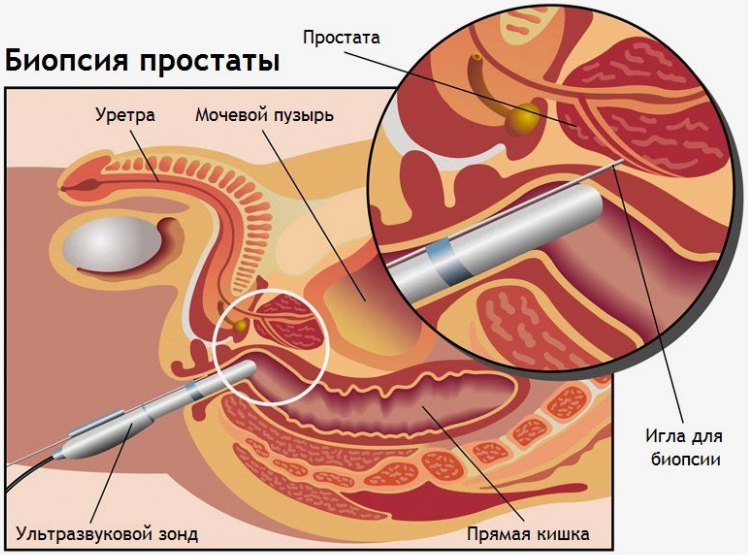

Биопсия мочевого пузыря

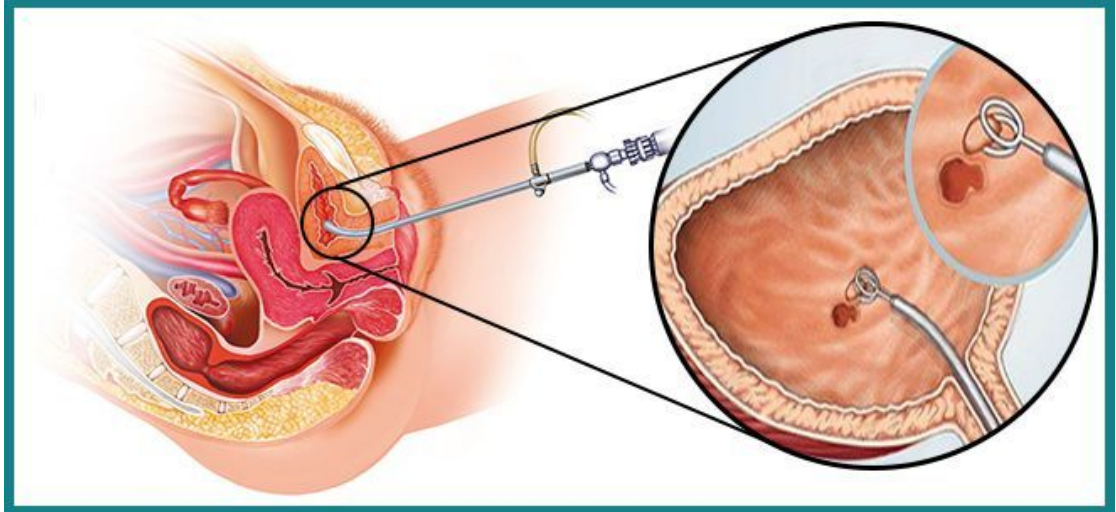

Обзорная урография

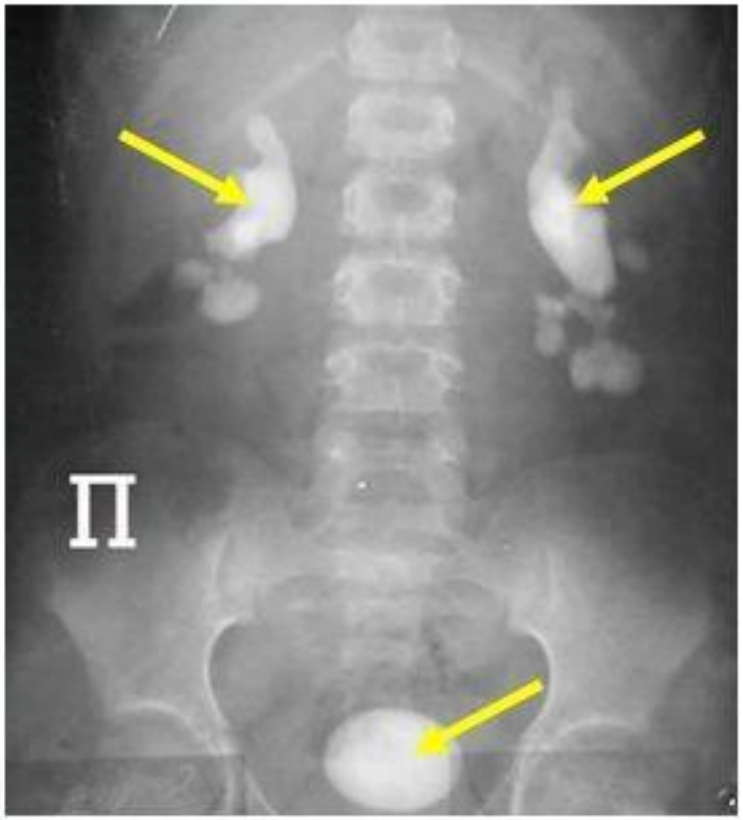

Обзорная урограмма больного с двухсторонними рентгенконтрастными (видимыми) коралловидными камнями и камнем в мочевом пузыре

Обзорная урограмма больного с камнем в левой почке

Экскреторная урография

Урограмма, 7-я минута. Пассаж контрастного препарата справа не нарушен. Слева контрастный препарат ниже тени, описанной на обзорном снимке, не прослеживается

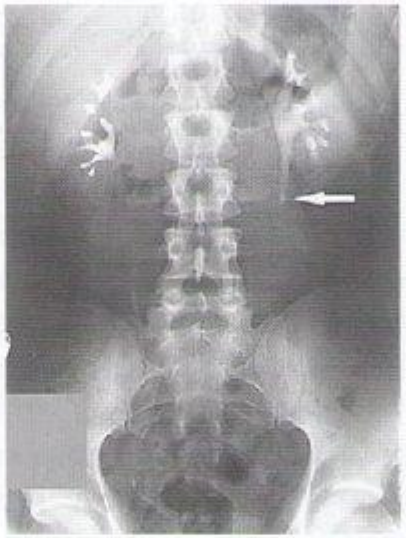

Урограмма, 20-я минута. Прямая проекция. Симптом Лихтенберга слева

Урограмма, 20-я минута. Проекция ¾ слева. Симптом Лихтенберга слева

Ретроградная уретеропиелография

Антеградная пиелоуретерография

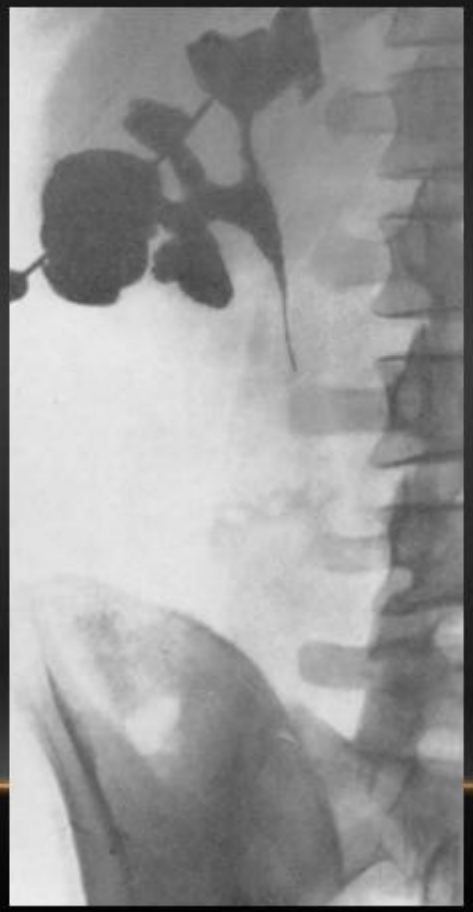

Уретрография

Восходящая уретрограмма. Стриктура луковичного отдела уретры

Микционная цистоуретрограмма. Стриктура луковичного отдела уретры

Цистография

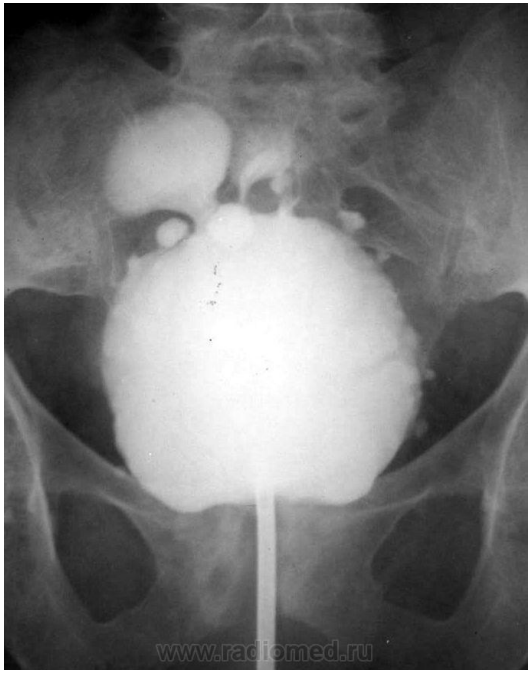

КТ

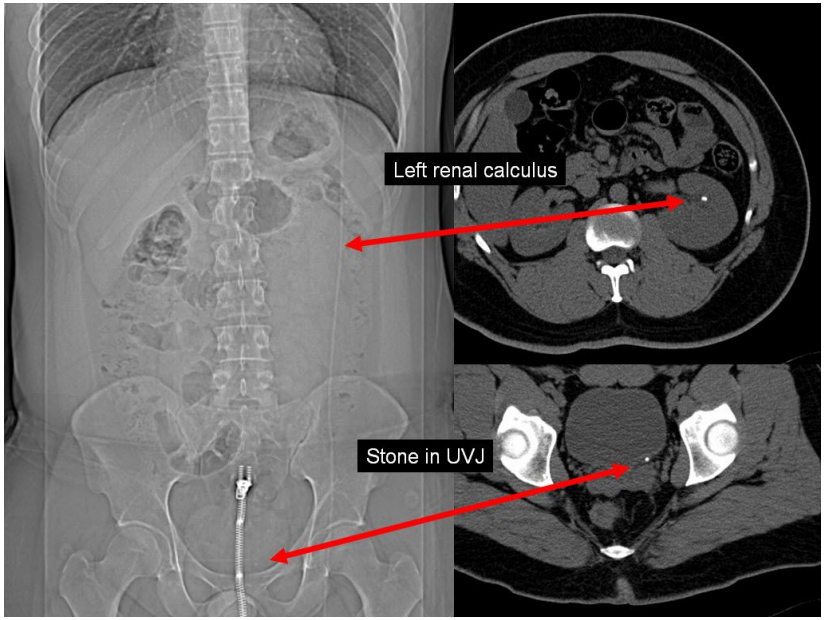
Left renal calculus
Stone in UVJ

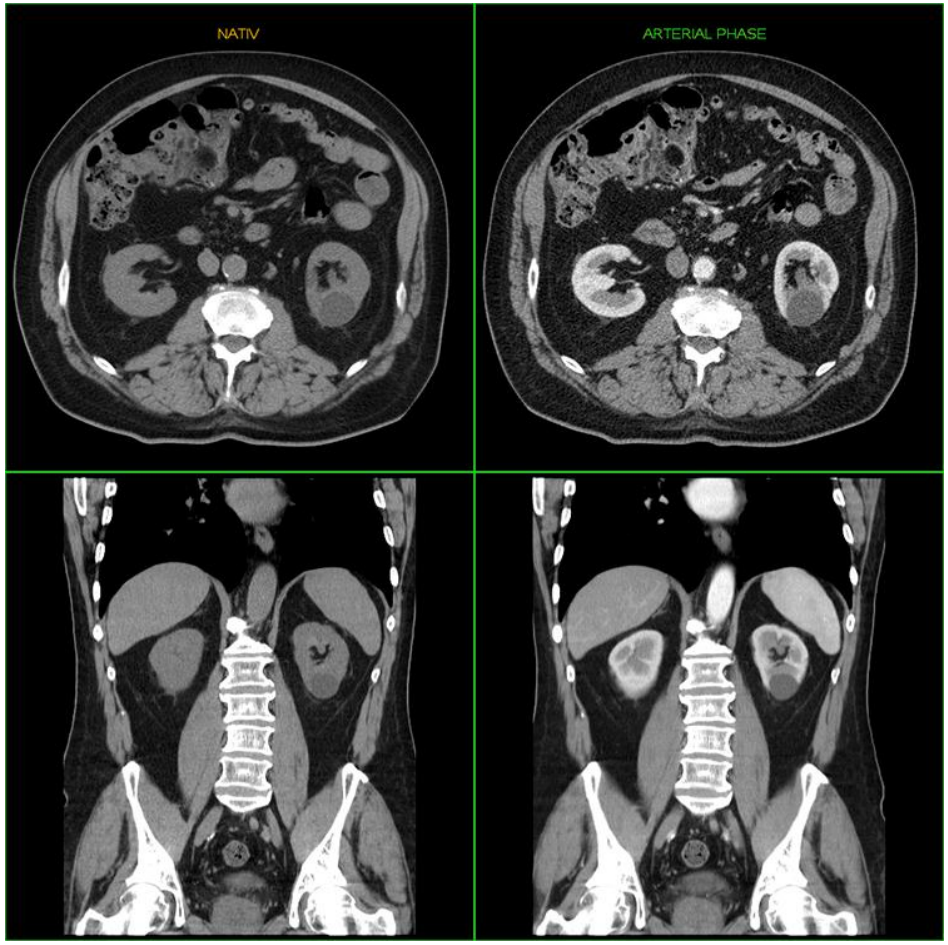
NATIV
ARTERIAL PHASE

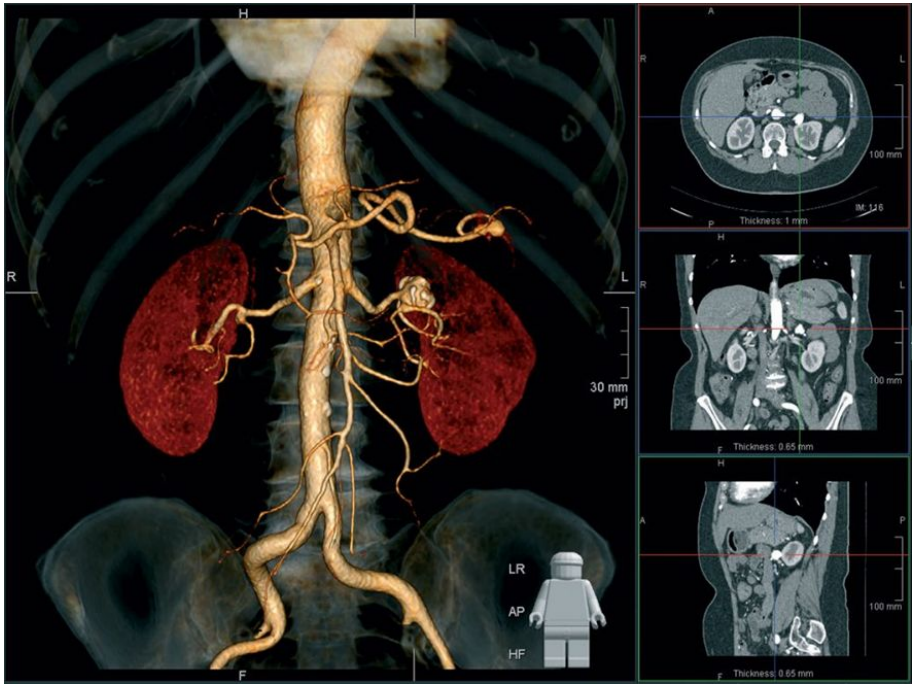
H
R
L
30 mm
prj
LR
AP
HF
F
A
P
100 mm
Thickness: 1 mm
Thickness: 0.65 mm

Магнитно-резонансная томография

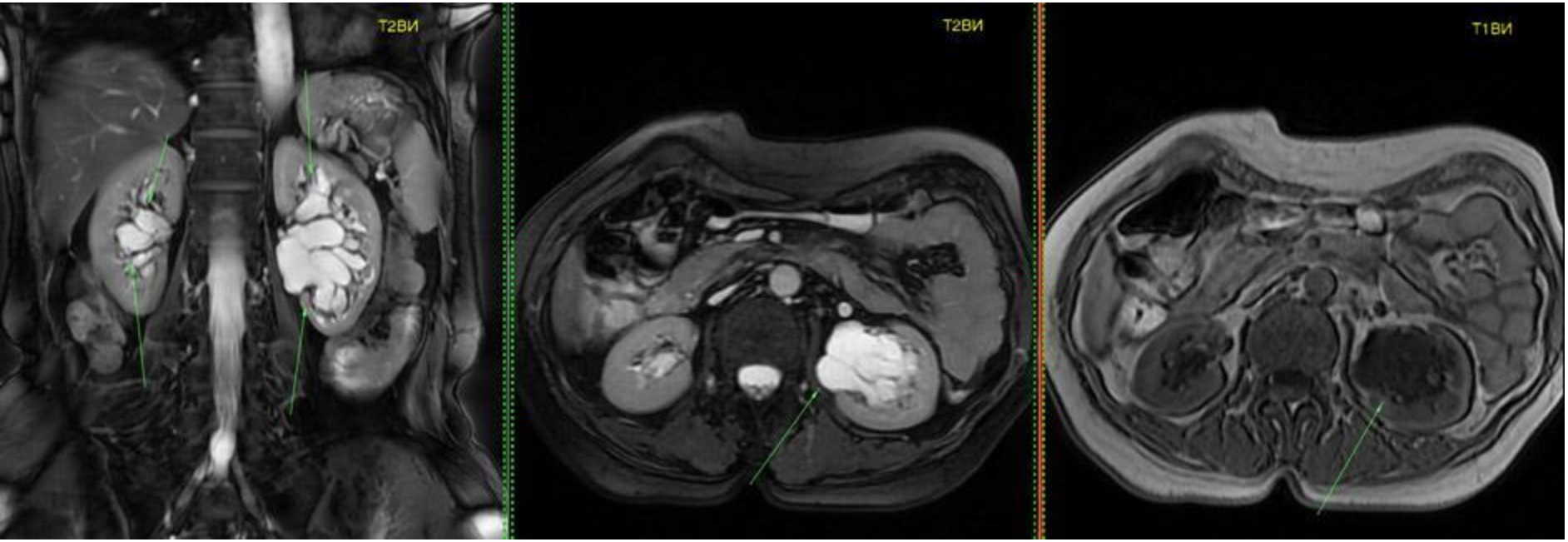

Ангиография

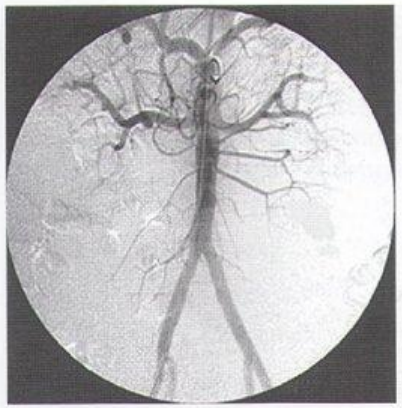

Аортография и селективная почечная артериограмма

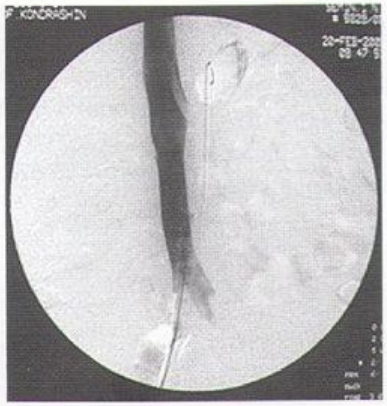

Каваграмма

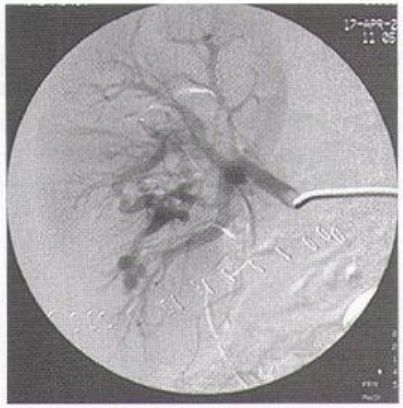

Селективная почечная артериограмма. Артериовенозная фистула

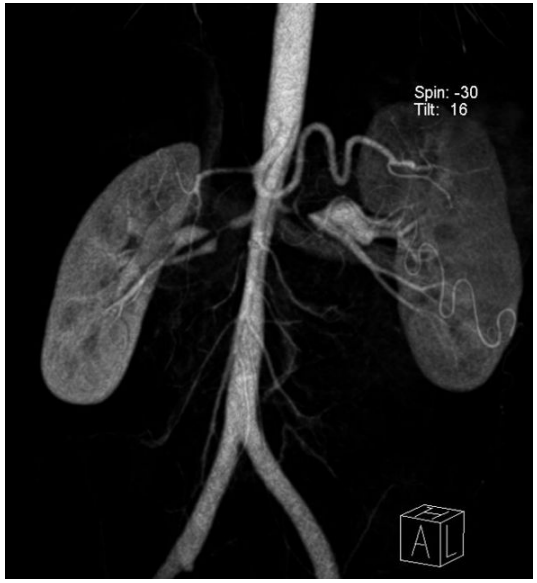

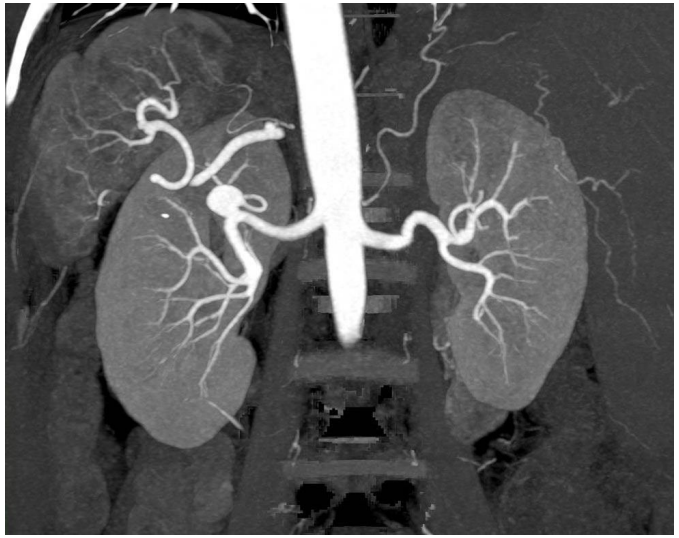

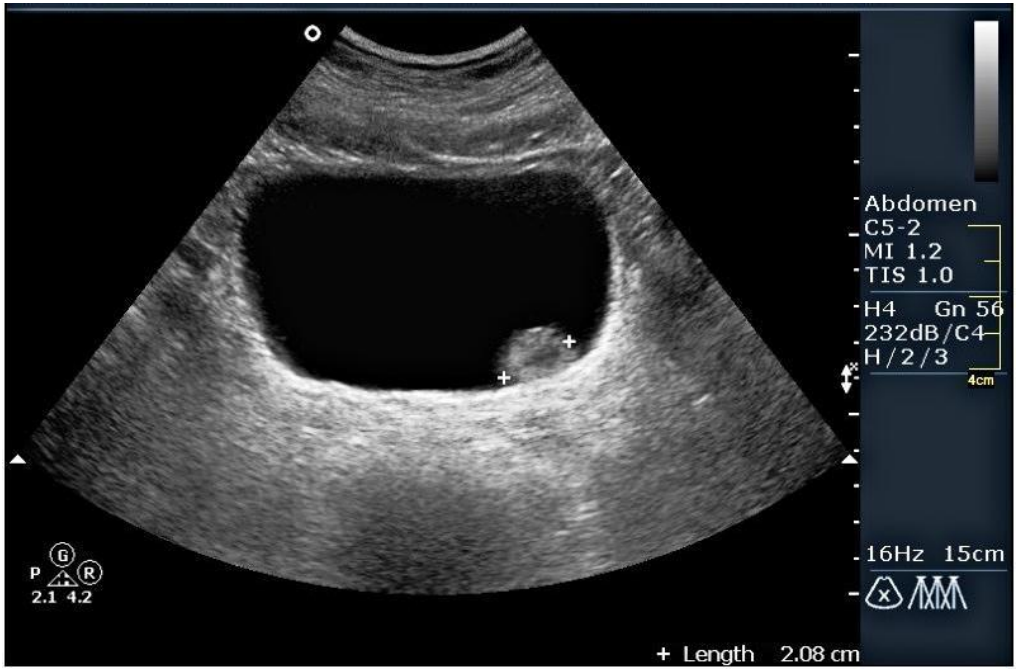
Abdomen
C5-2
MI 1.2
TIS 1.0
H4 Gn 56
232dB/C4
H/2/3
4cm
16Hz 15cm
P
2.1 4.2
+ Length 2.08 cm

УЗИ

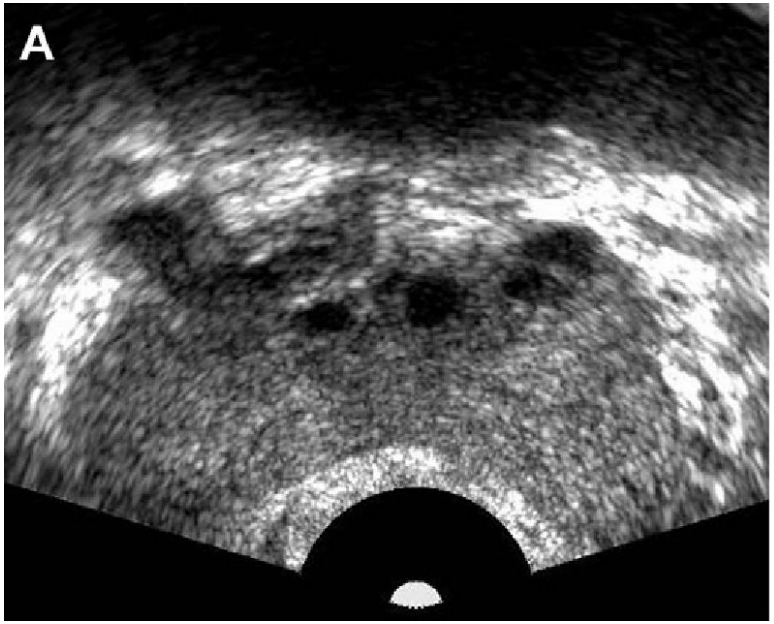
A

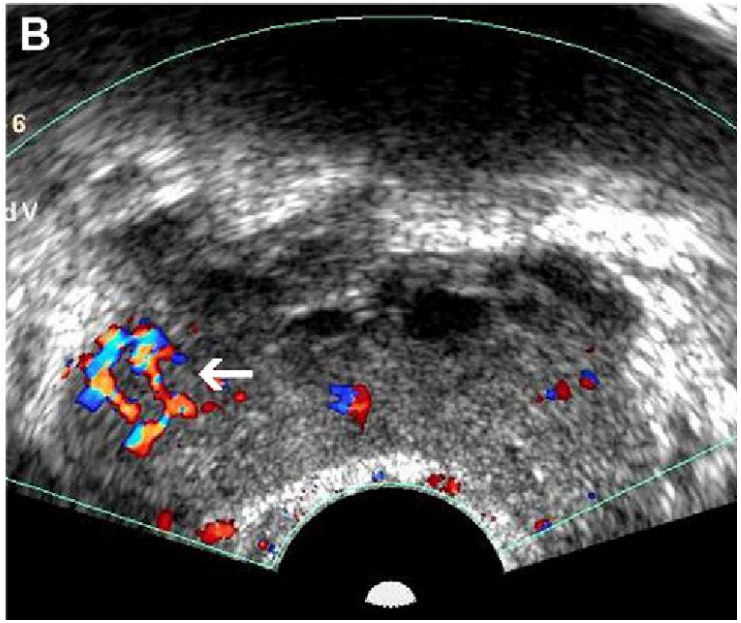
B
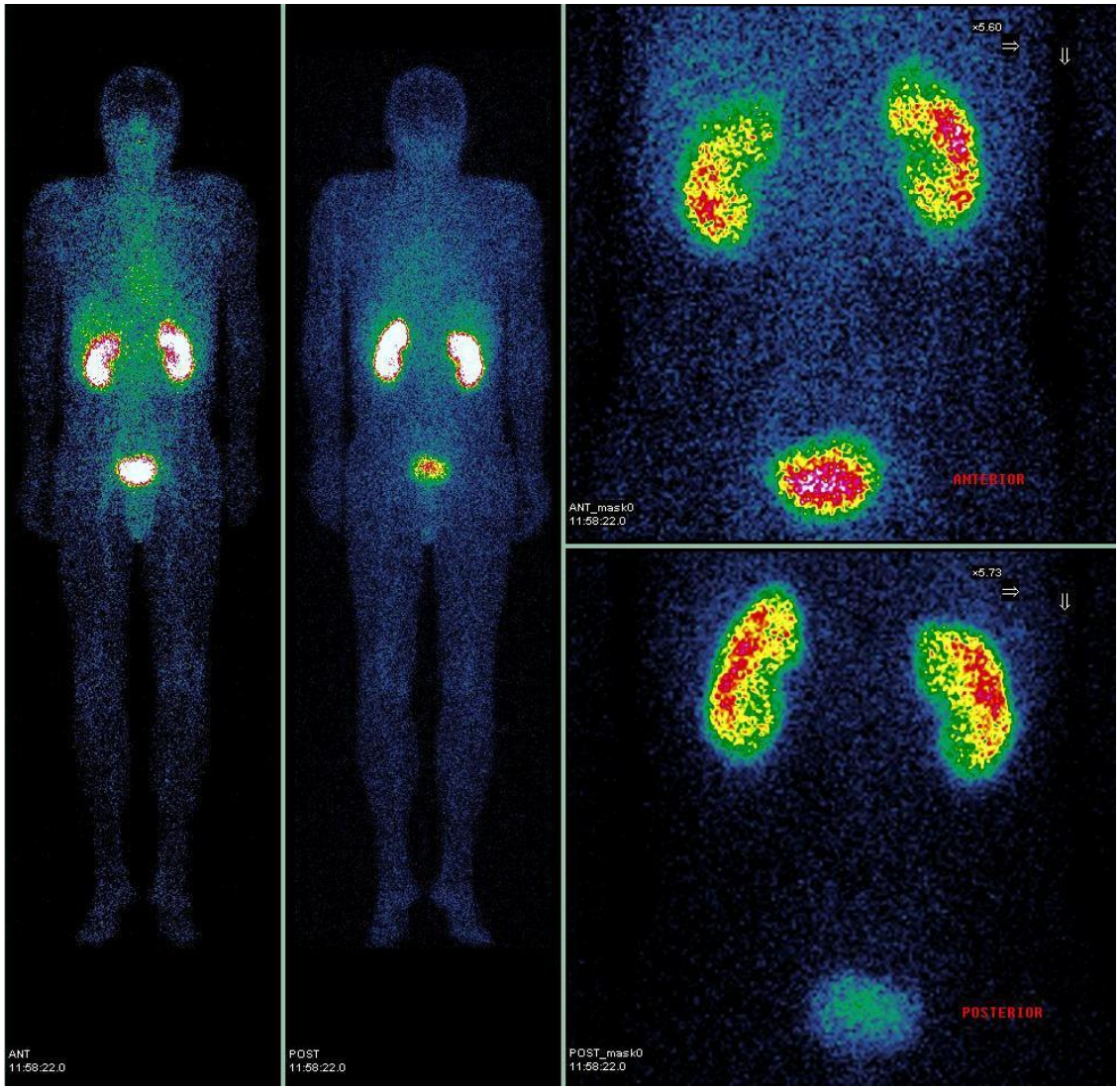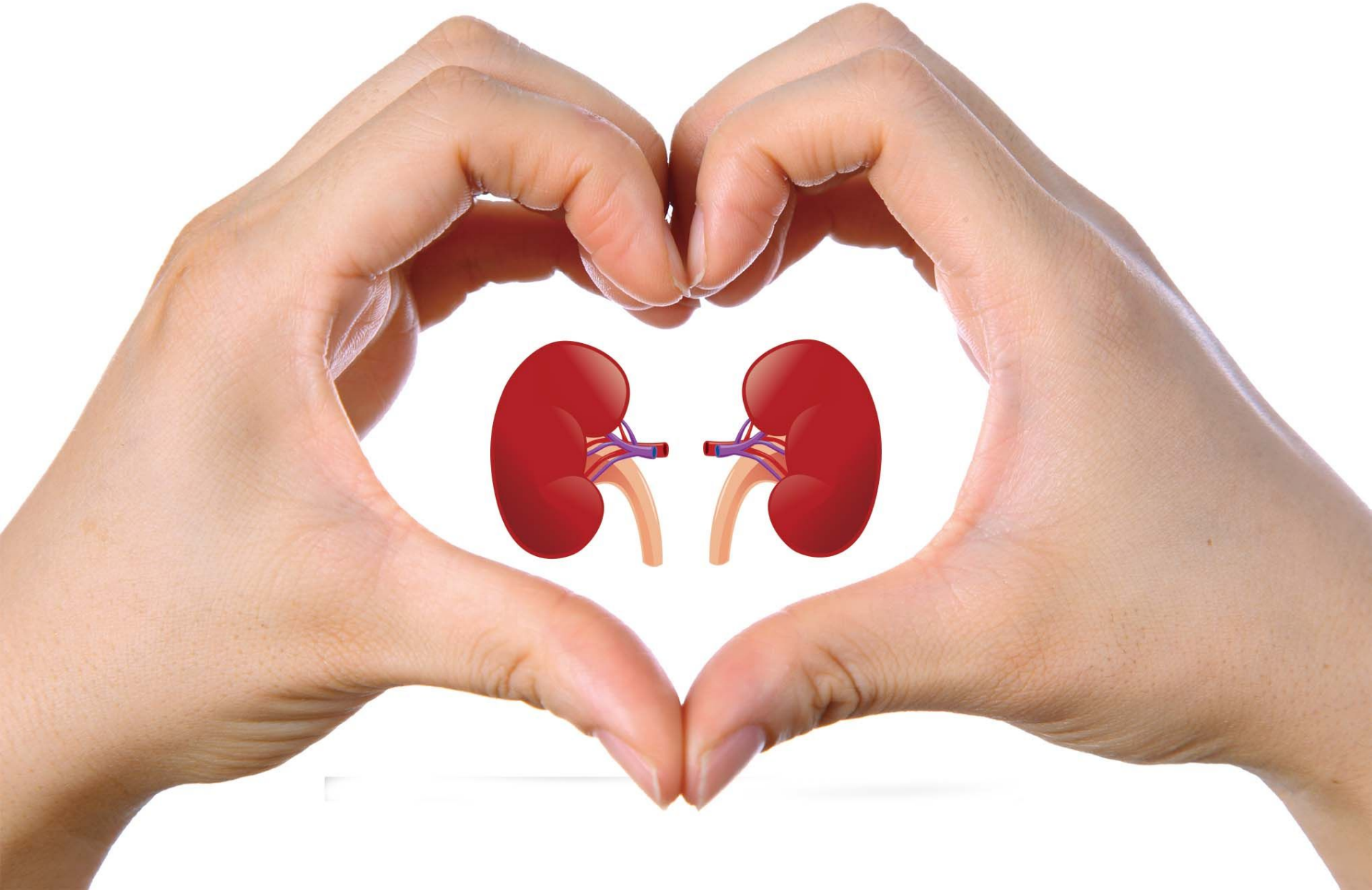
Радиоизотопная сцинтиграфия