Лимфатическая система

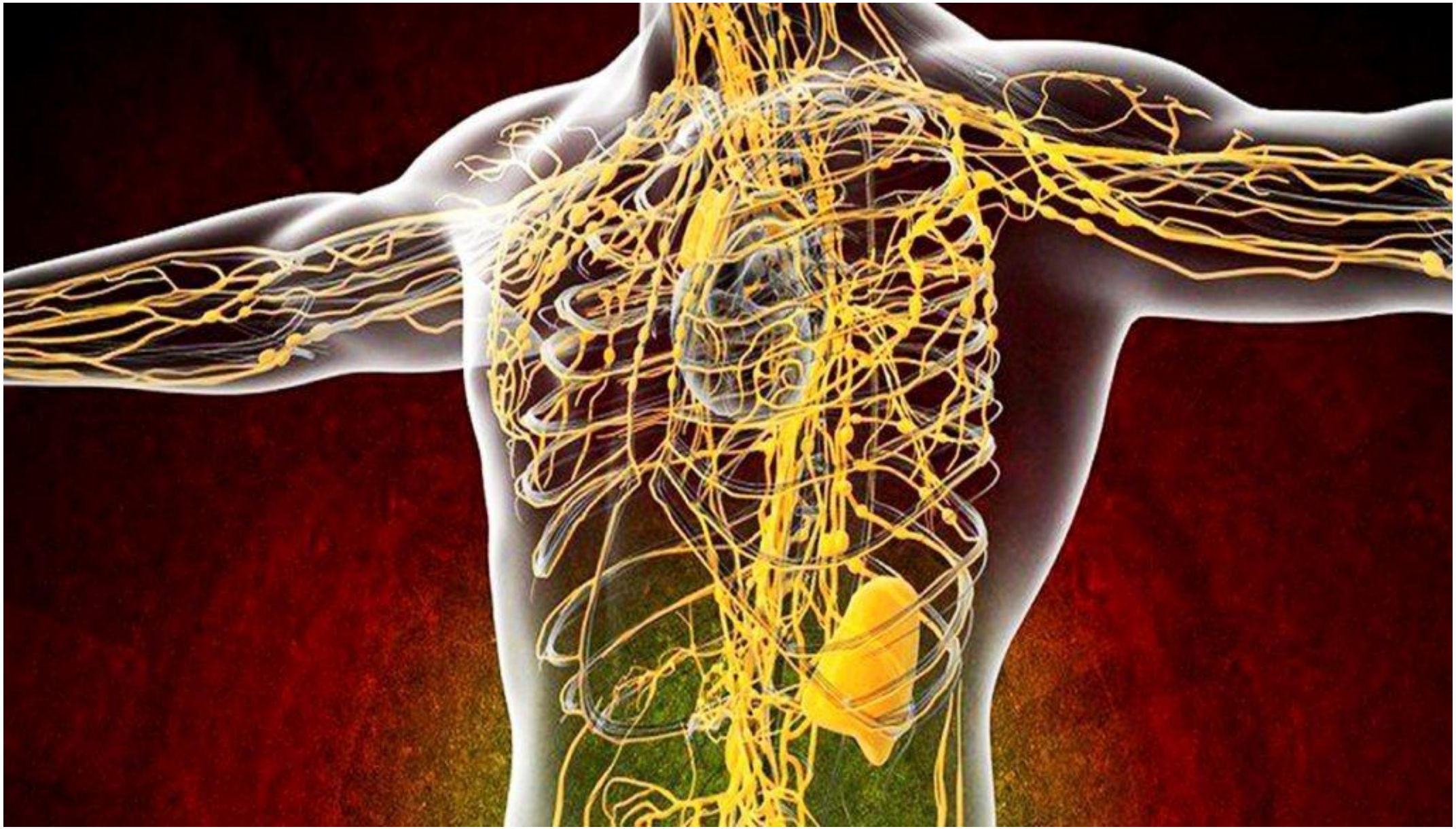

Лимфатическая система и протекающая в ней лимфа – часть сердечнососудистой системы

Лимфатическая система включает:

- лимфатические капилляры органов и тканей (кроме головного и спинного мозга, их оболочек, глазного яблока, внутреннего уха, эпителиального покрова кожи, хрящей, селезенки, костного мозга, плаценты)

- лимфатические сосуды

- лимфатические стволы

- лимфатические протоки – правый и грудной

Лимфатические протоки приносят лимфу в вены, слияние которых создает **верхнюю полую вену**.

Функции лимфатической системы

- Дренажная – всасывание из тканей воды и растворенных в ней кристаллоидов
- Удаление инородных частиц из тканей – разрушенных клеток, микробных тел, пылевых частиц
- Участие в энергетическом и пластическом обмене: возврат белков, электролитов из тканевой жидкости, жиров (хиломикронов – триглицеридов, холестерина) из кишечника в кровь; обмене жирорастворимых витаминов (А, Е, К)

Лимфа

- Состав лимфы, оттекающей от разных органов имеет отличия.
- Лимфа – прозрачная жидкость с меньшим, чем в плазме крови содержанием белка, большим содержанием солей, липидов в виде хиломикронов, содержащая форменные элементы – лимфоциты, в небольшом количестве эозинофилы и моноциты; солей в ней может быть больше, чем в плазме. В ней есть фибриноген, она медленно сворачивается. Удельный вес лимфы 1010-1025, pH – 8,4-9,2. Осмотическое давление лимфы выше, чем крови, а онкотическое ниже.

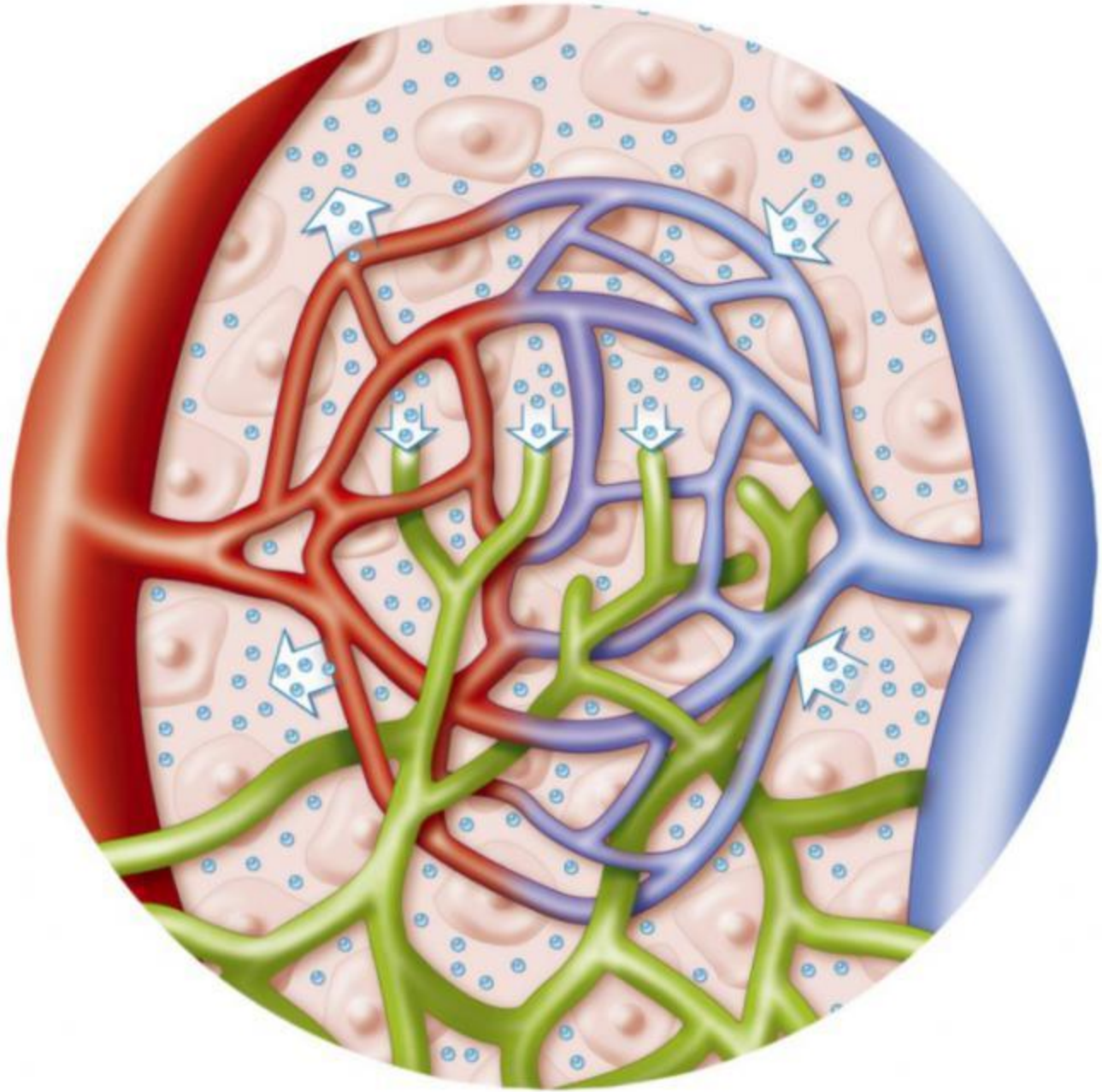

Лимфатические капилляры.

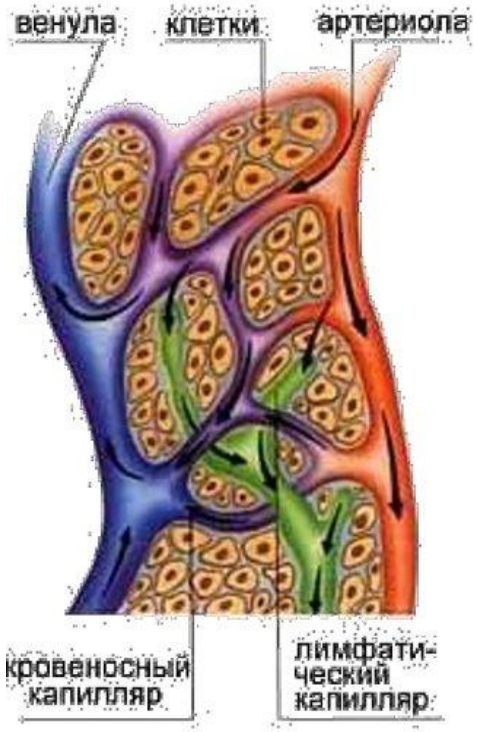

Морфологические особенности ЛК по сравнению с КК:

1. Значительно больший диаметр.
2. Отсутствие базальной мембраны.
3. Образуют сети
4. Пальцевидное и петлеобразное начало капилляров



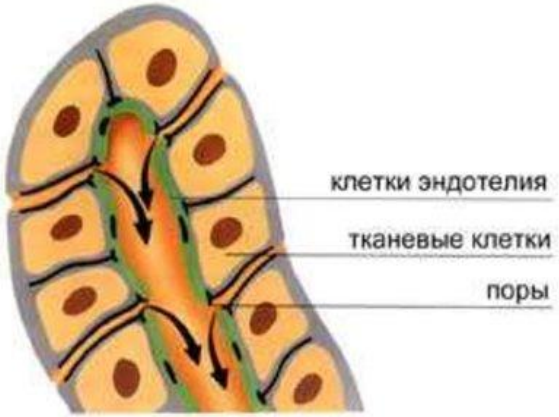

Стенка лимфатических капилляров состоит из 1 слоя эндотелиальных клеток, между которыми имеется большое количество **пор**, через них происходит **фильтрация межтканевой жидкости**,

- в результате чего образуется лимфа.

Лимфатические капилляры значительно шире кровеносных (диаметр их до 200 мкм), и их стенки отличаются большой проницаемостью. Один конец у лимфатических капилляров замкнут.

Лимфатические капилляры

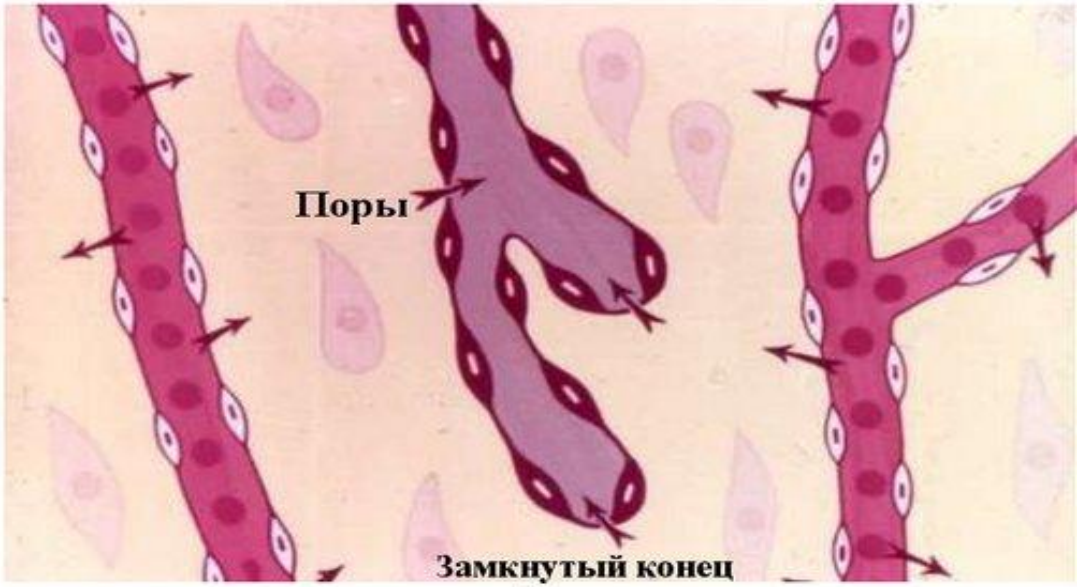

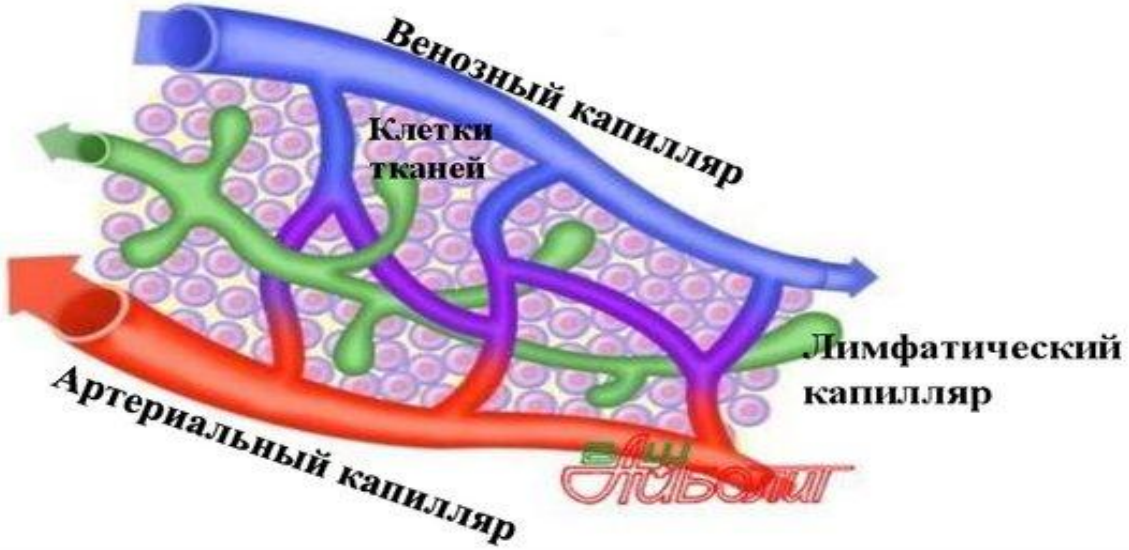

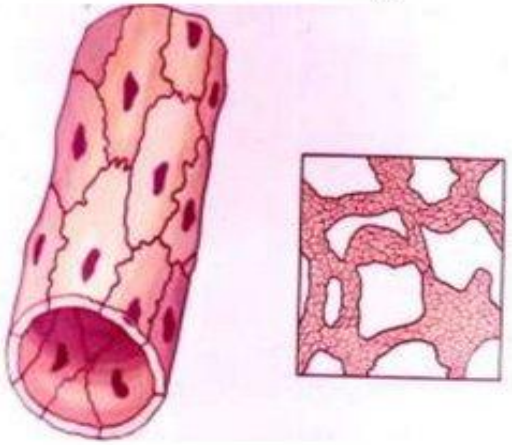

Строение стенки лимфатического капилляра

Характерные черты различных ЛС

Капилляры

ЛЭК в форме дубового листа

Прерывистые межклеточные контакты

Откидные клапаны
Якорные филаменты

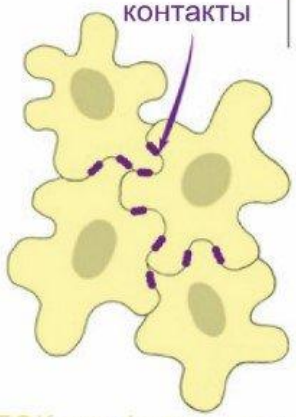

Собирающие ЛС

Удлиненные ЛЭК

Сплошные межклеточные контакты

Двустворчатые клапаны
Базальная мембрана
ГМК

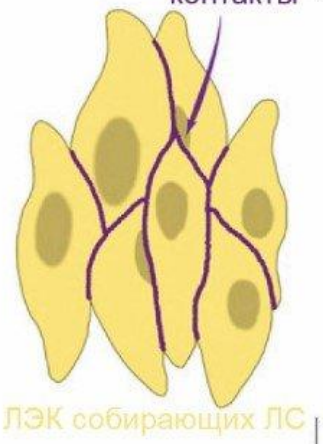

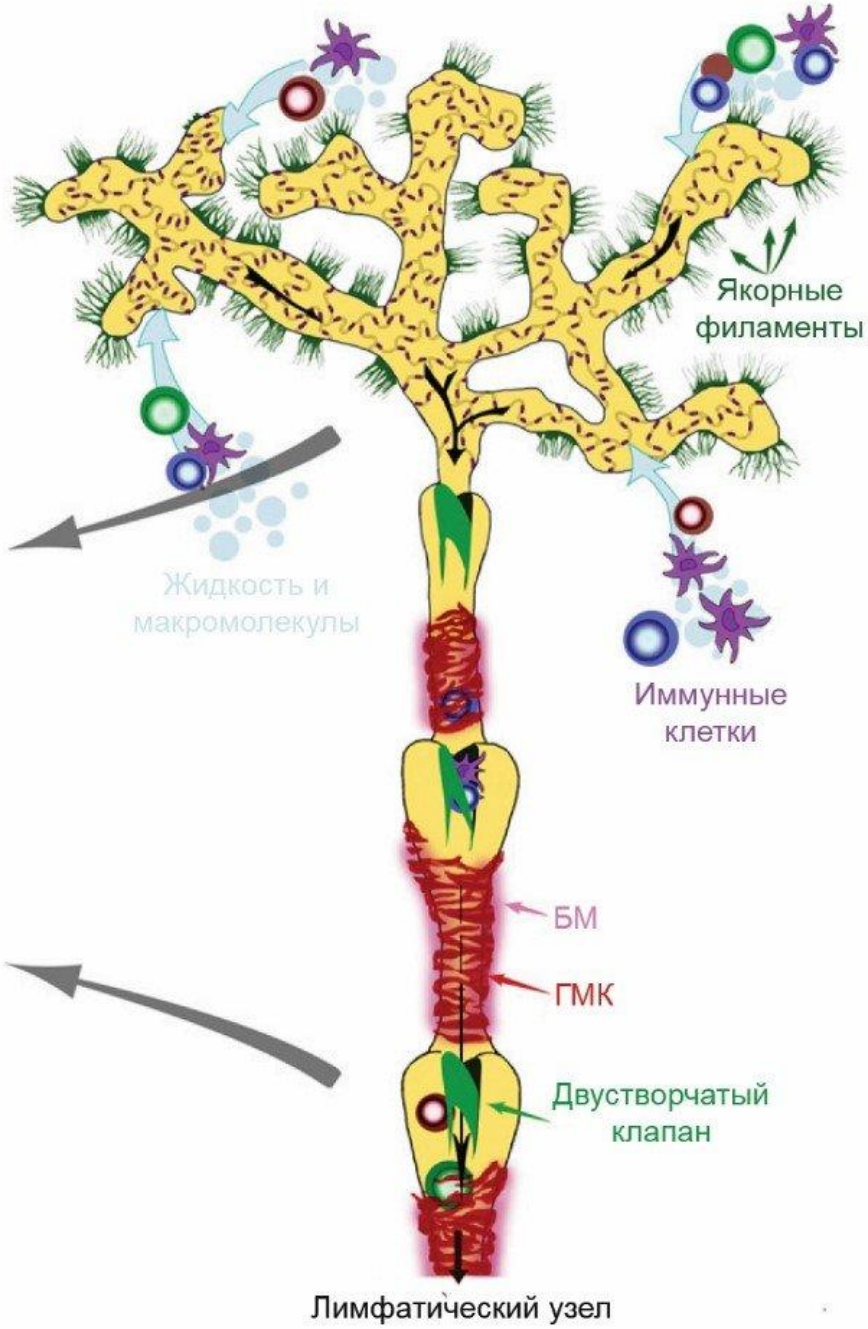

Лимфатические сосуды

- образуются путем слияния лимфатических капилляров внутри органов.
- Основная отличительная особенность строения лимфатических сосудов — наличие в них клапанов и хорошо развитой наружной оболочки.

Лимфатический сосуд

Эндотелиальный слой
(самый внутренний)

Гладкомышечный слой (средний)
с примесью эластических волокон

Соединительнотканный слой
(адвентиццальный, наружный):
соединительнотканные пучки,
эластические и продольно идущие
мышечные волокна

Клапан

Лимфангион – клапанный сегмент – структурно – функциональная единица лимфатического сосуда. Он содержит элементы для самостоятельной пульсации и перемещения лимфы в соседний лимфангион.

Части лимфангиона:

1. проксимальный клапан
2. мышечная манжетка
3. дистальный клапан

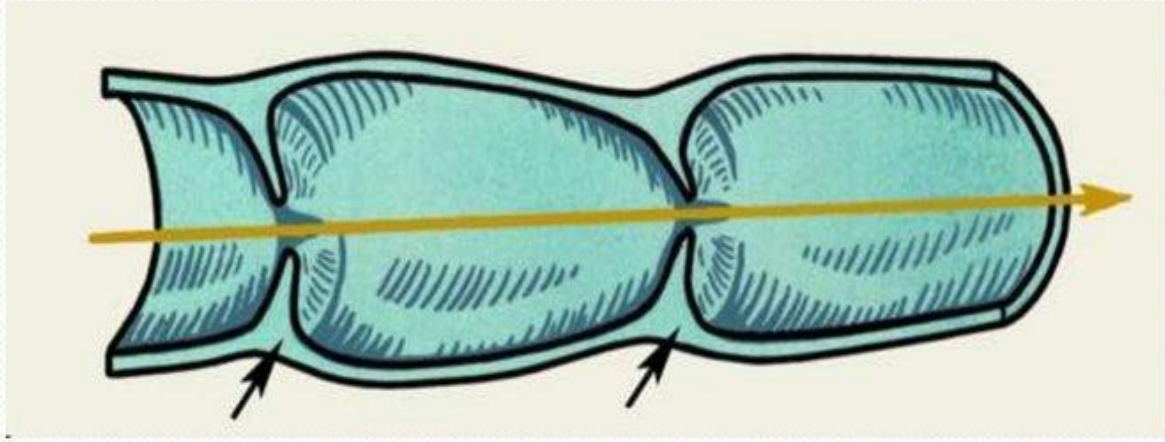

схема движения лимфы

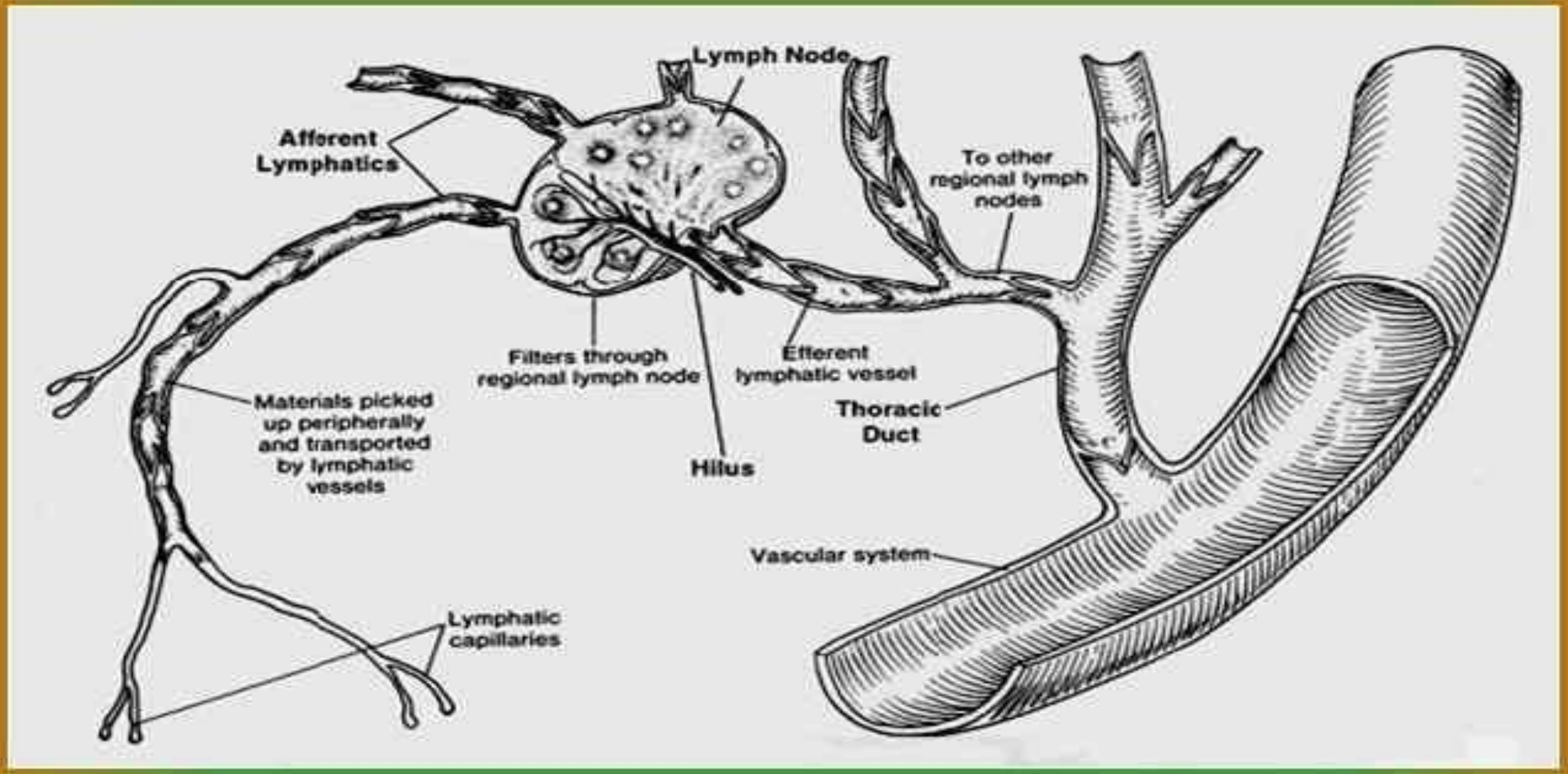

Образовавшаяся в капиллярах лимфа по сосудам покидает орган, направляясь к **лимфатическим узлам** – органам иммунной (лимфоидной) системы. **Лимфатические узлы** – биологические фильтры на пути транспорта лимфы в кровеносное русло.

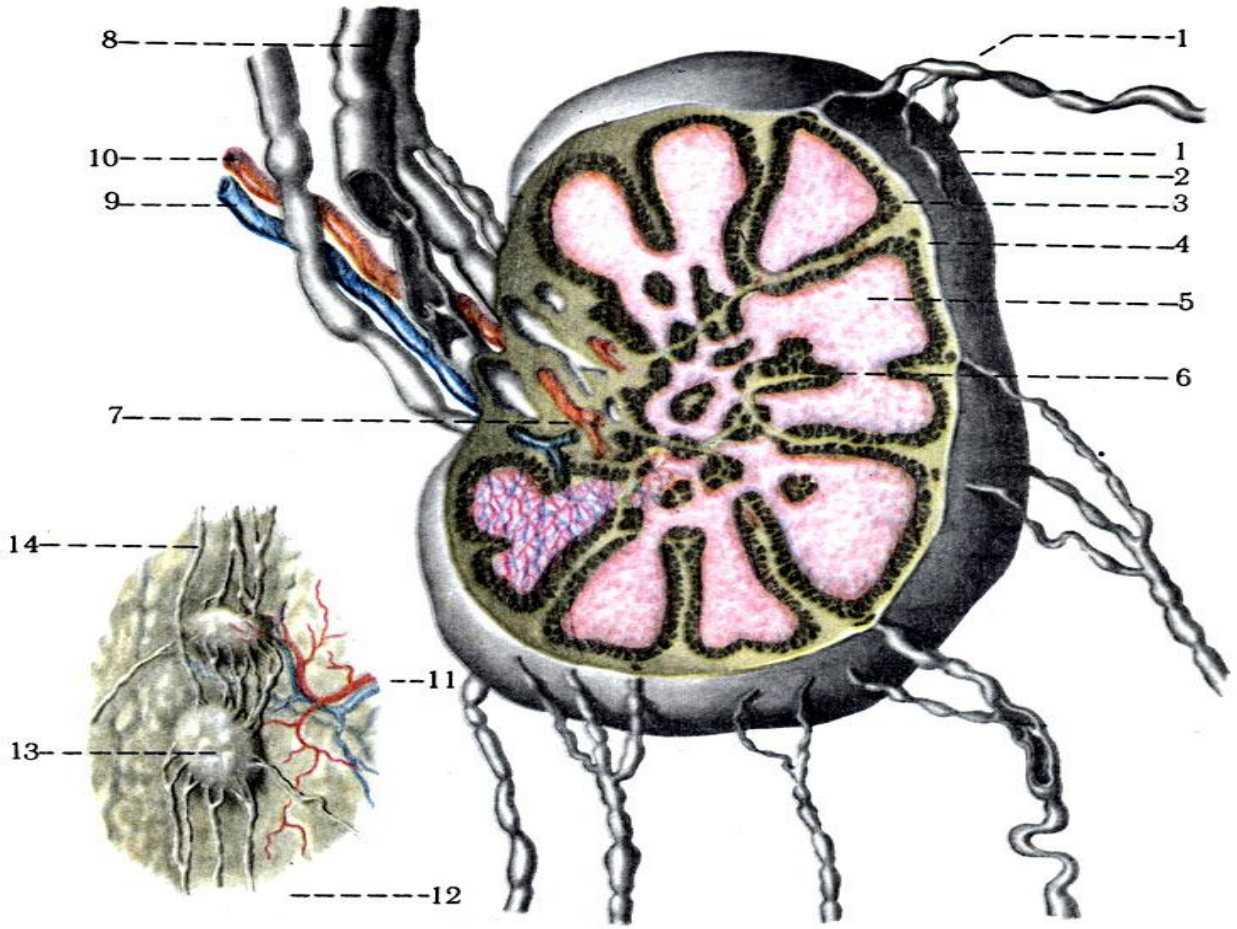

ЛИМФАТИЧЕСКИЕ ПРОТОКИ

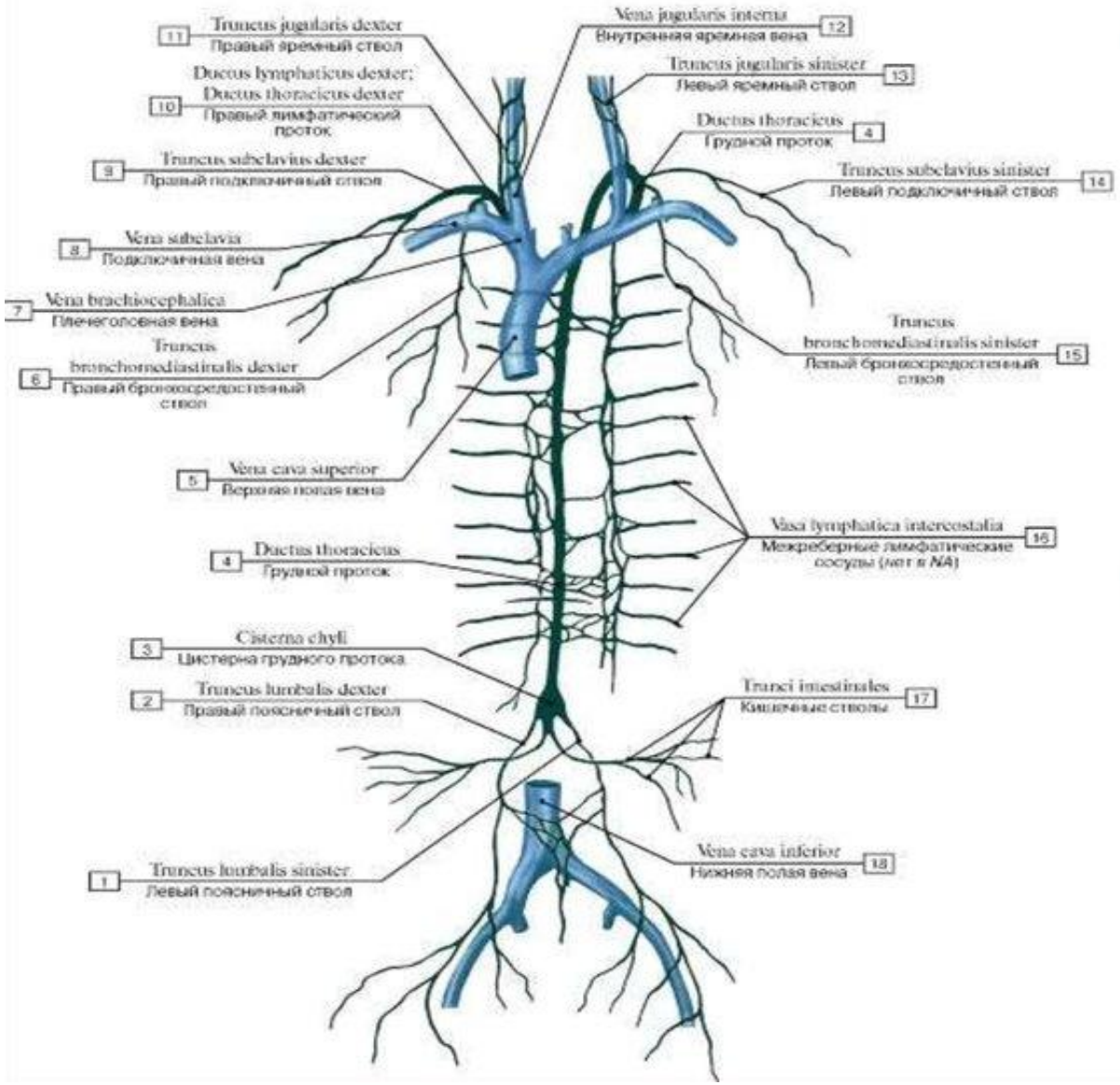

- **Грудной проток - *ductus thoracicus*** : длина =30–40 см, собирает 3/4 всей лимфы: от нижних конечностей, стенок и органов таза, брюшной полости, левой половины грудной полости, левой верхней конечности, левой половины головы и шеи.
- **Правый лимфатический проток - *ductus lymphaticus dexter* :** длина 10–12 мм собирает лимфу от правой половины головы и шеи, правой верхней конечности, стенок и органов правой половины грудной полости.

Грудной лимфатический проток

Формируется из правого и левого поясничных стволов (в 25% участвует кишечный ствол)

Впадают:

- Левый яремный (отток от правой половины головы и шеи)
- Левый подключичный (отток от правой верхней конечности)
- Левый бронхомедиастинальный (отток от стенок и органов правой половины грудной полости и нижней зоны левого легкого)

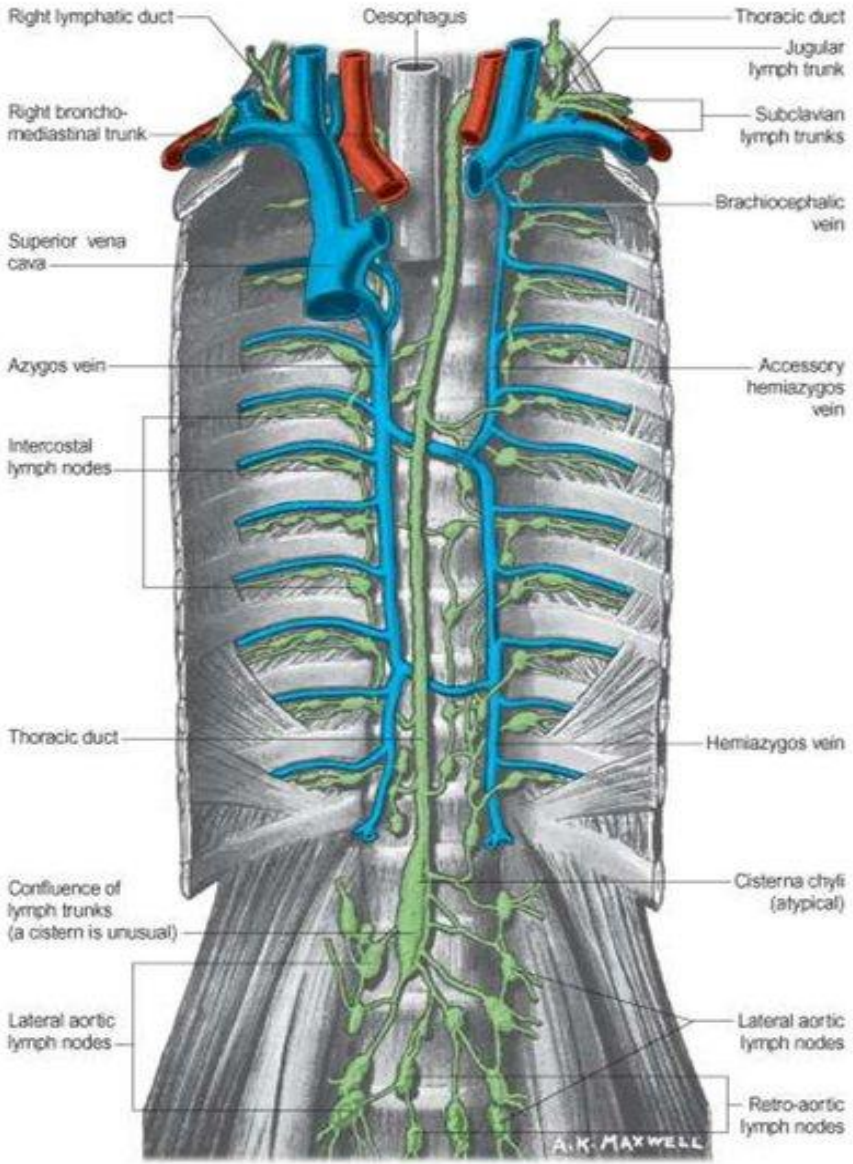

Правый лимфатический проток
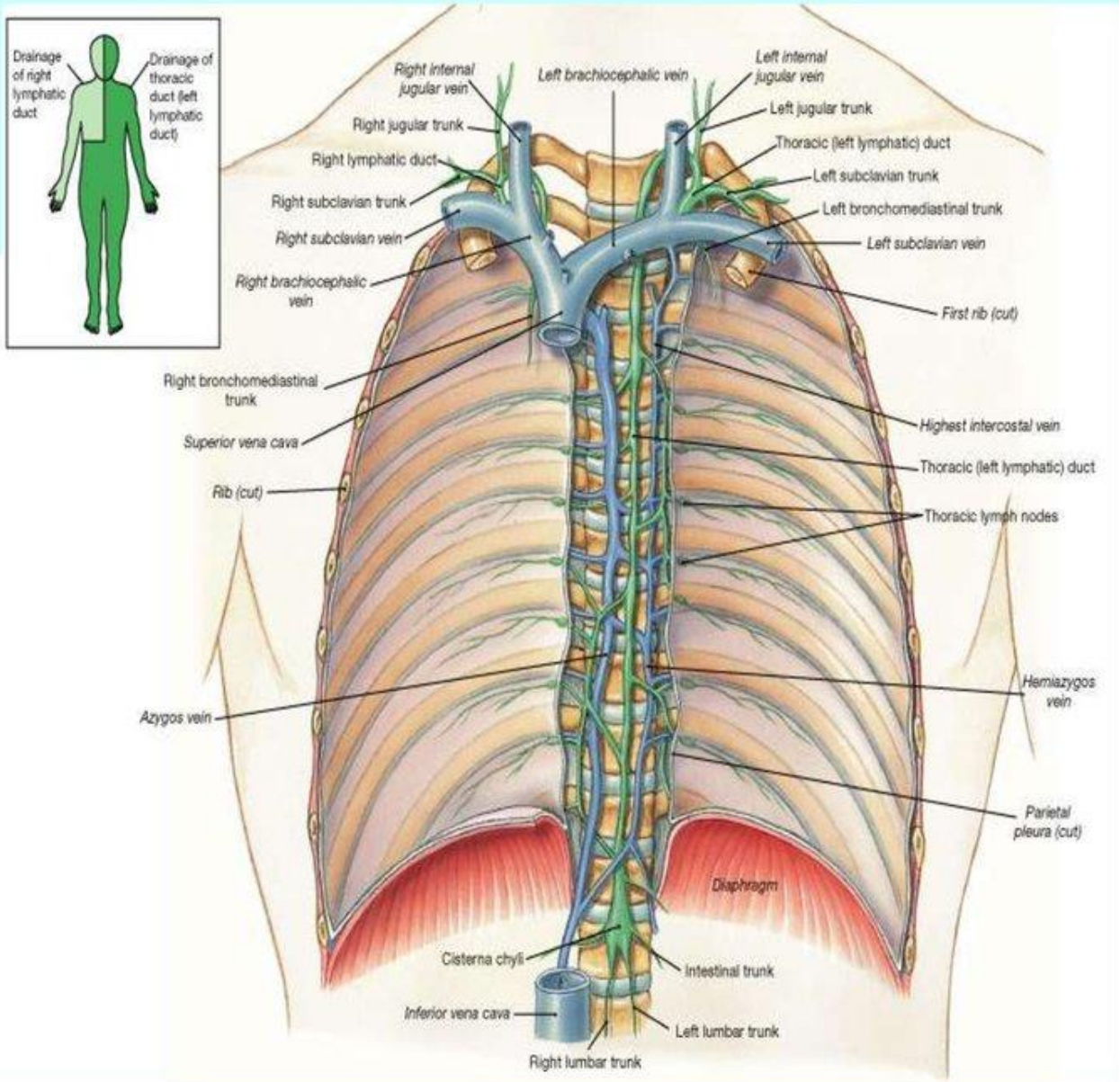
впадает в правую подключичную вену или в **правый венозный угол**.