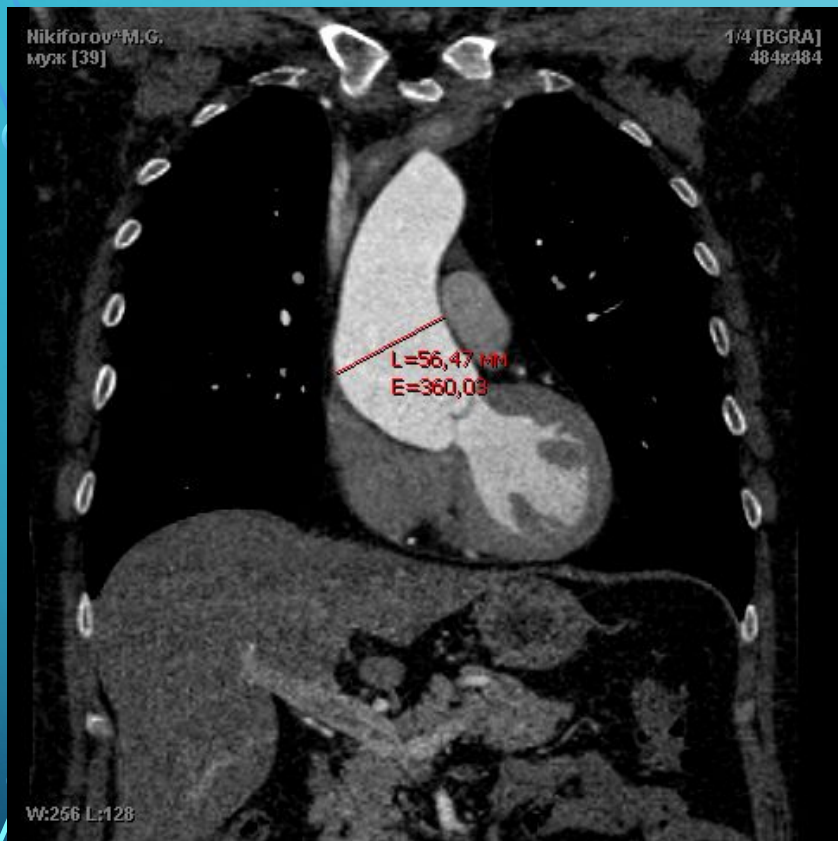


Отделение кардиохирургии с хирургическим лечением
сложных нарушений ритма сердца и
элеккардиостимуляции (рентгенохирургическими
методами)

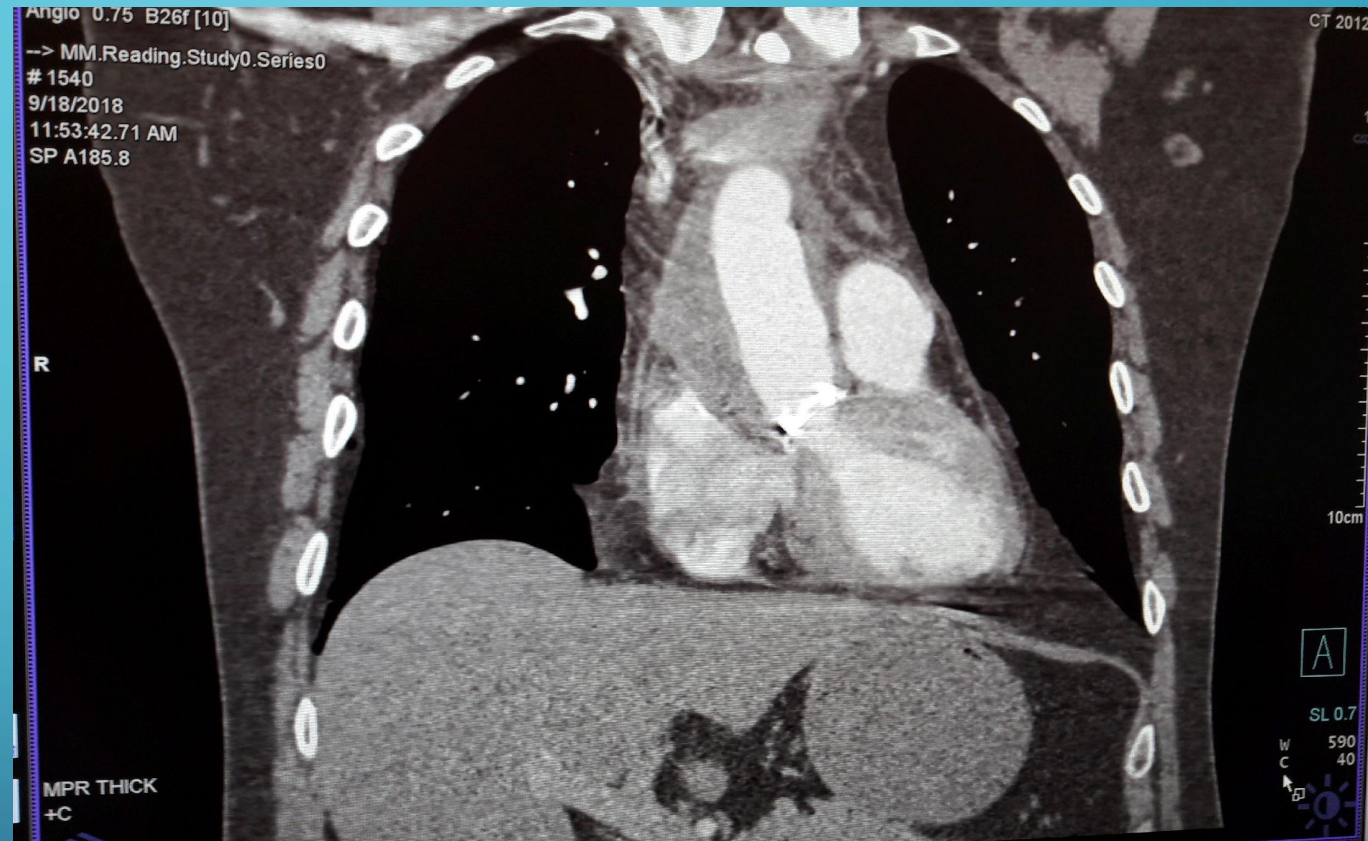
КЛИНИЧЕСКИЙ СЛУЧАЙ ОПЕРАЦИЯ БЕНТАЛЛА - ДЕ БОНО

КРАТКИЙ АНАМНЕЗ ПАЦИЕНТА

- пациент 40 лет
- длительный анамнез ГБ
- с детства знает о двустворчатом AoK
- в начале 2018 при КТ-ангиографии диагностирована аневризма восх. аорты (макс. размер 60 мм)



до опер

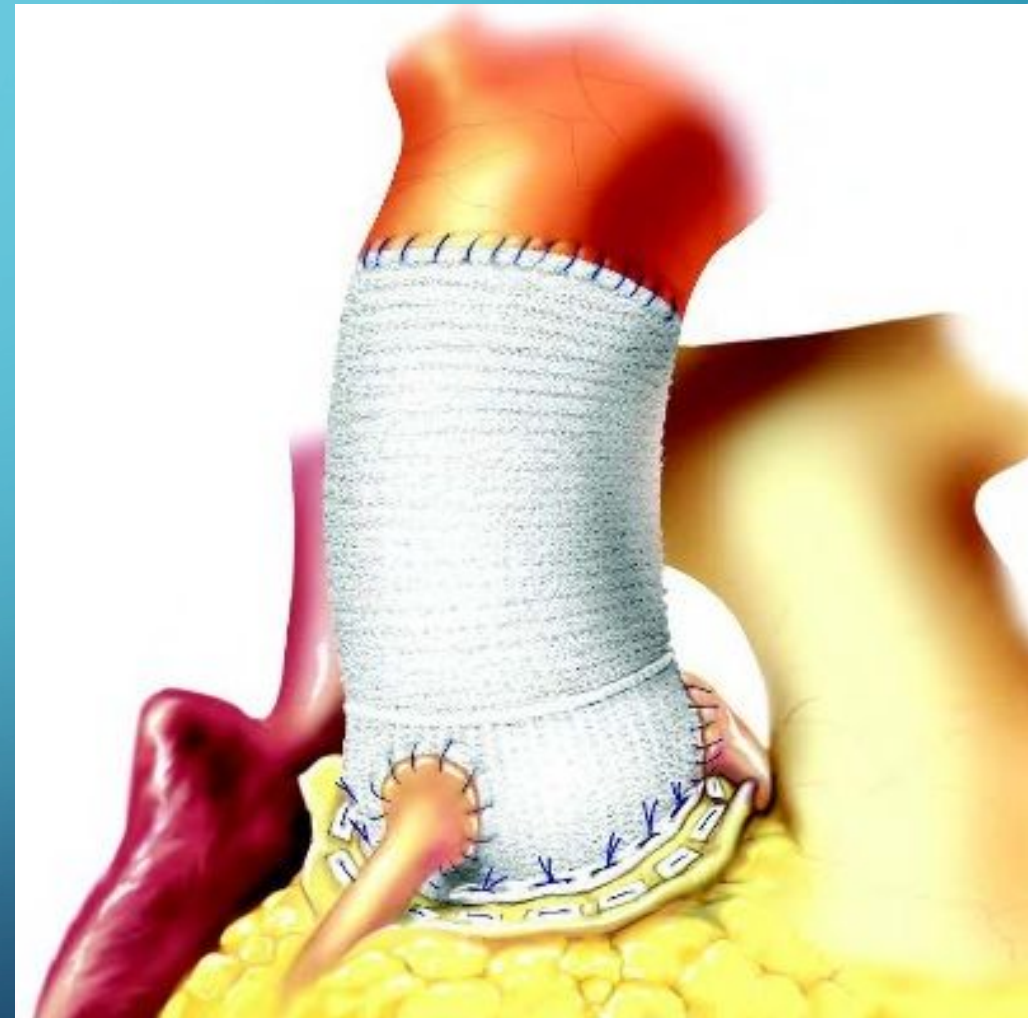


контроль после опер

ЭТАПЫ ОПЕРАЦИИ

Операция Бенталла - Де Боно -

кардиохирургическая операция с использованием клапансодержащего кондуита по замене аортального клапана, корня аорты и восходящей аорты с реимплантацией коронарных артерий



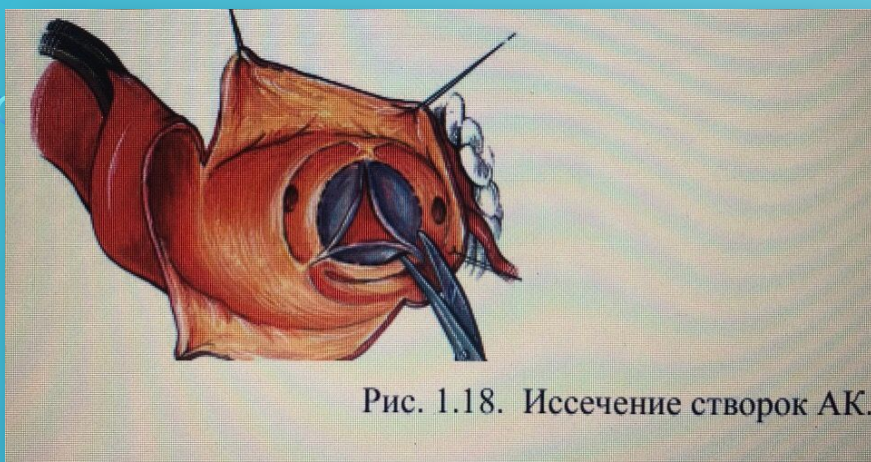


Рис. 1.18. Иссечение створок АК.

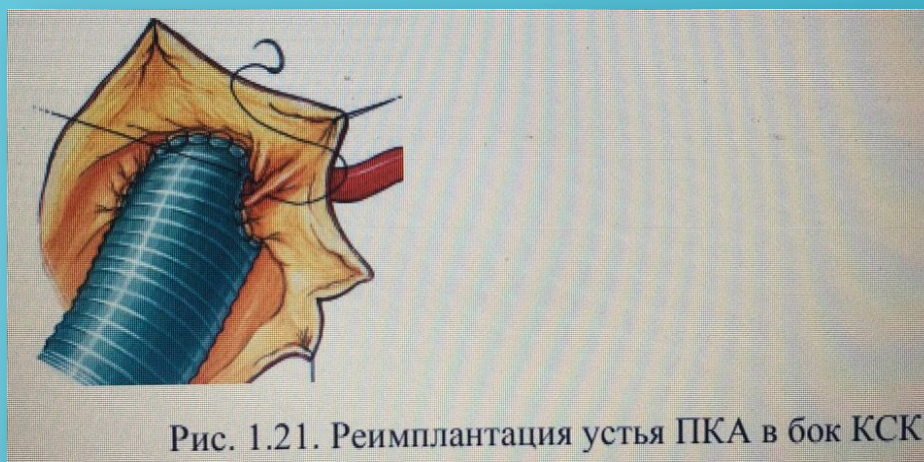


Рис. 1.21. Реимплантация устья ПКА в бок КСК.

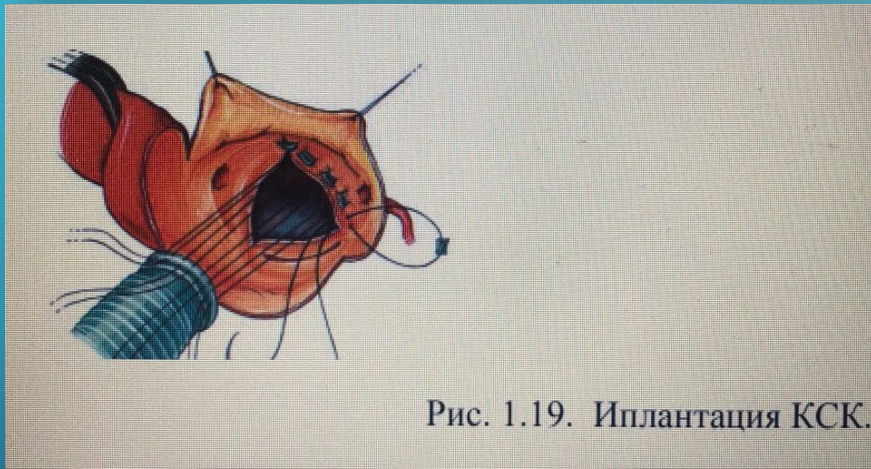


Рис. 1.19. Иплантация КСК.

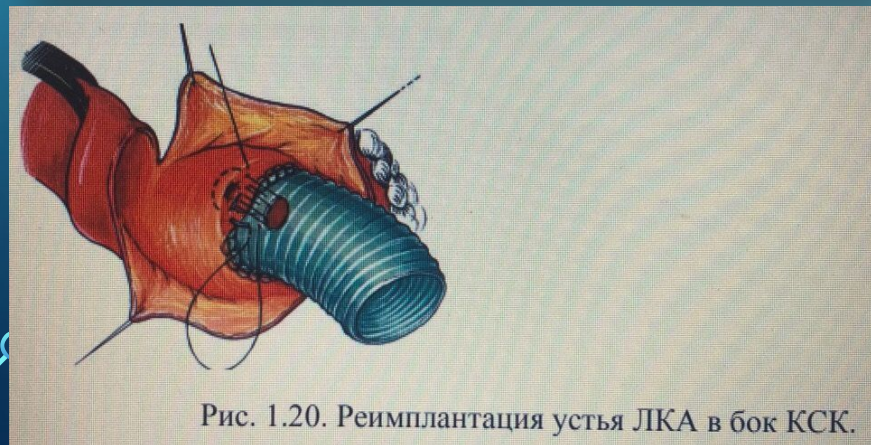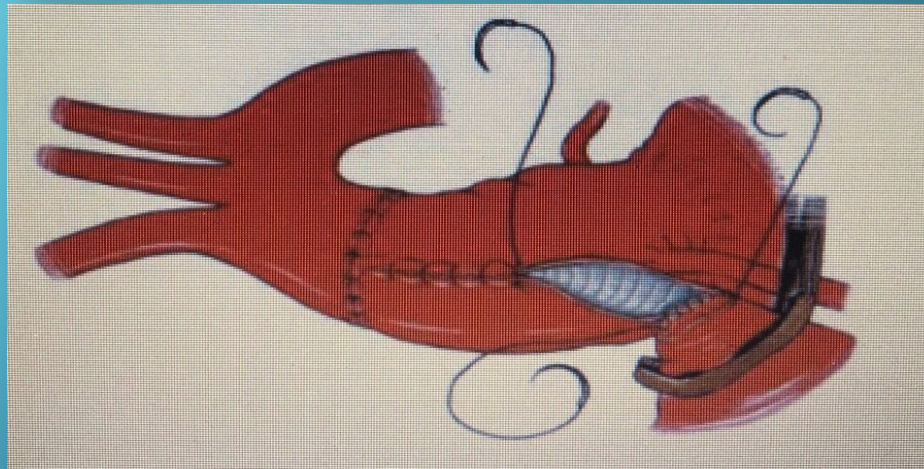


Рис. 1.20. Реимплантация устья ЛКА в бок КСК.

The background is a dark blue gradient. In the corners, there are decorative white and light blue circuit-like patterns consisting of lines and small circles, resembling a printed circuit board or a network diagram.

СПАСИБО ЗА ВНИМАНИЕ!