

**С.Ж.АСФЕНДИЯРОВ АТЫНДАҒЫ  
ҚАЗАҚ ҰЛТТЫҚ МЕДИЦИНА  
УНИВЕРСИТЕТІ**



**КАЗАХСКИЙ НАЦИОНАЛЬНЫЙ  
МЕДИЦИНСКИЙ УНИВЕРСИТЕТ  
ИМЕНИ С.Д.АСФЕНДИЯРОВА**

**Стоматология бойынша интернатура кафедрасы**

**ИӨЖ**

**Емдік жұмыс бойынша презентация**

**Орындаған: Ст14-002-02 тобының интерні Төребеков Н.Е.  
Қабылдаған: м.ғ.к., доцент. Абдразаков Е.Х.**

Алматы 2020 жыл



# Жоспар

1. Паспорттық бөлім
2. Шағымы
3. Ауру тарихы
4. Өмір тарихы
5. Субъективті және объективті  
мәліметтер
6. Диагноз
7. Емі

# Паспорттық бөлім

**ТАӘ:** Байдаулетова Эльвира Габитовна

**Жынысы:** Ә

**Жасы:** 41

**Мамандығы:** үй бикесі

**Диагноз:** Гиперпластикалық кандидоз

# Шағымы

Ауыз қуысының құрғақтығына, ысып, күйу сезіміне, тамақ жегенде ауыруына, жалпы жағдайының нашарлап, температурасының көтерілуіне.

## Өмір

Диспансерлік есепте тұрмайды, тұқым қуалайтын аурулары жоқ. Гепатит (А, В, С), туберкулез, басқа да инфекциялық ауруларды жоққа шығарады. Аллергоанамнез теріс.

## Тарихы

# Ауру

Аурудың басталғанына 3-4 күндей болған. Айтуынша дәрілік заттар тұтынбаған, антибиотик, иммунодепресанттар қабылдамаған.

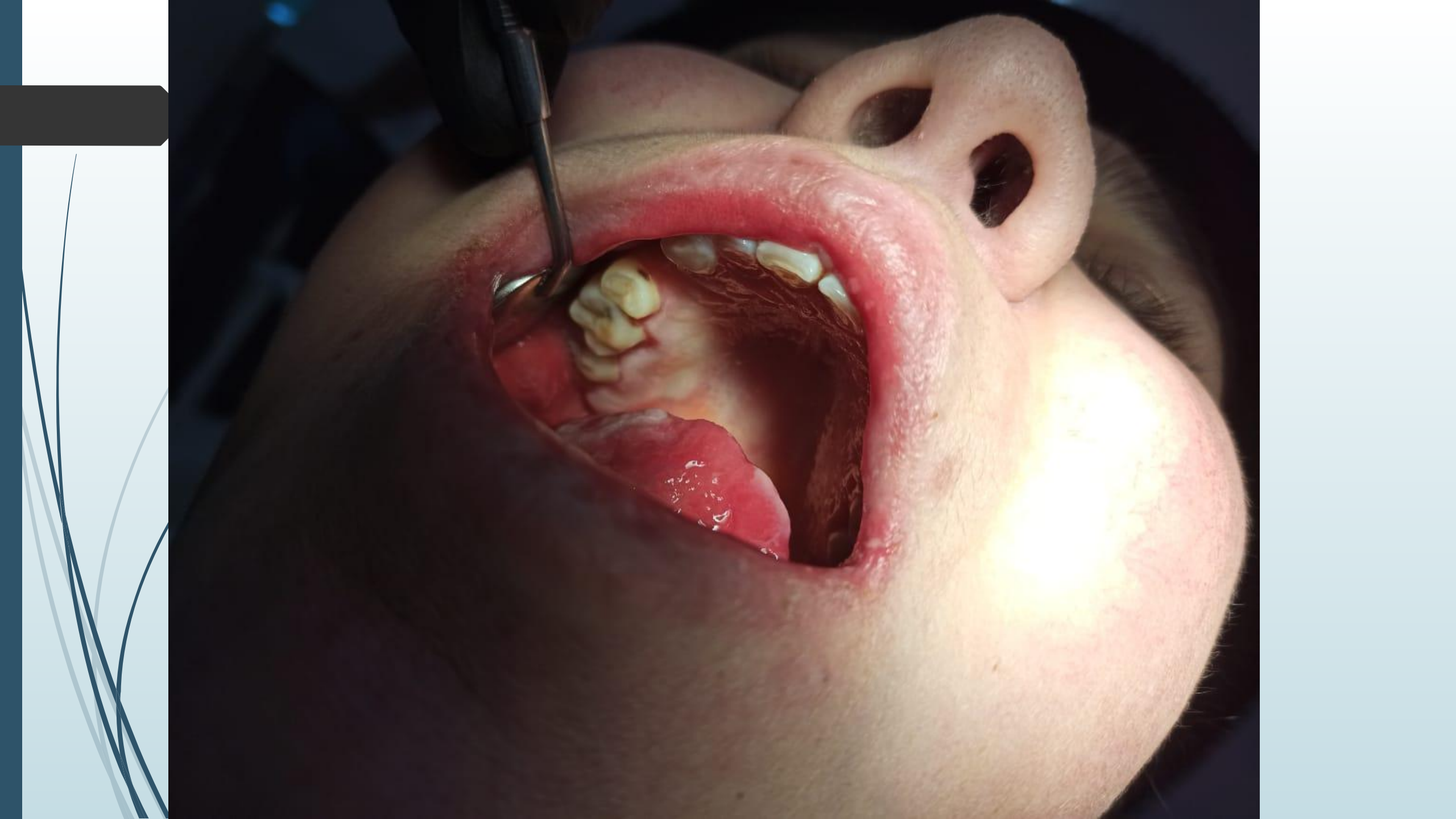## Объективті көрінісі

Бет-әлпеті симметриялы, тері жабыны таза, аймақтық лимфа түйіндері ұлғаймаған, ауыз ашуы еркін, мұрын-ерініек қатпарлары айқын, АҚШҚ қызарған (гиперемирленген), жергілікті температура көтерілген, пальпацияда ауырады, таңдайда, тіл жиектерінде, тіл астында ақшыл-сұр түсті қақтар байқалады, алынбайды.

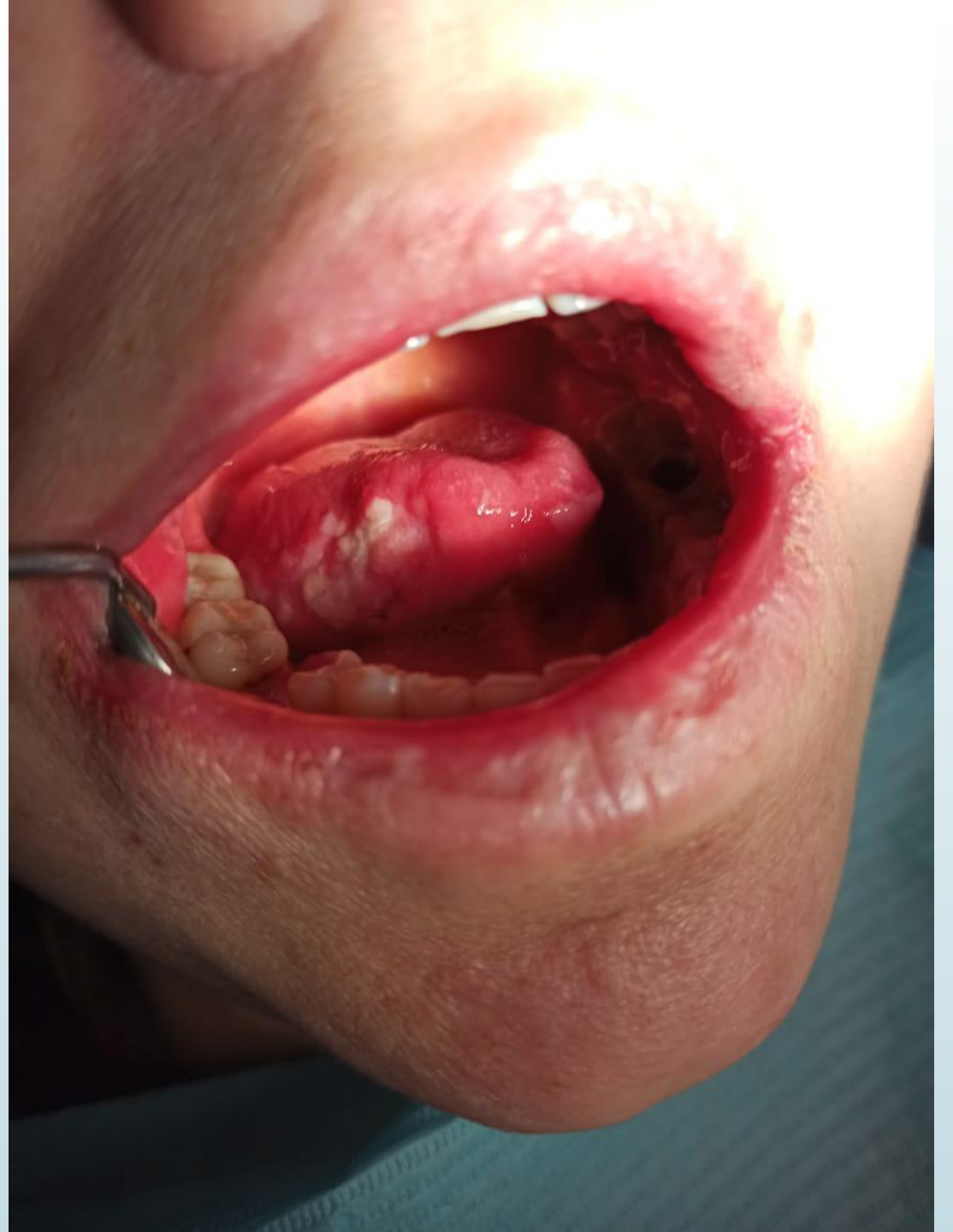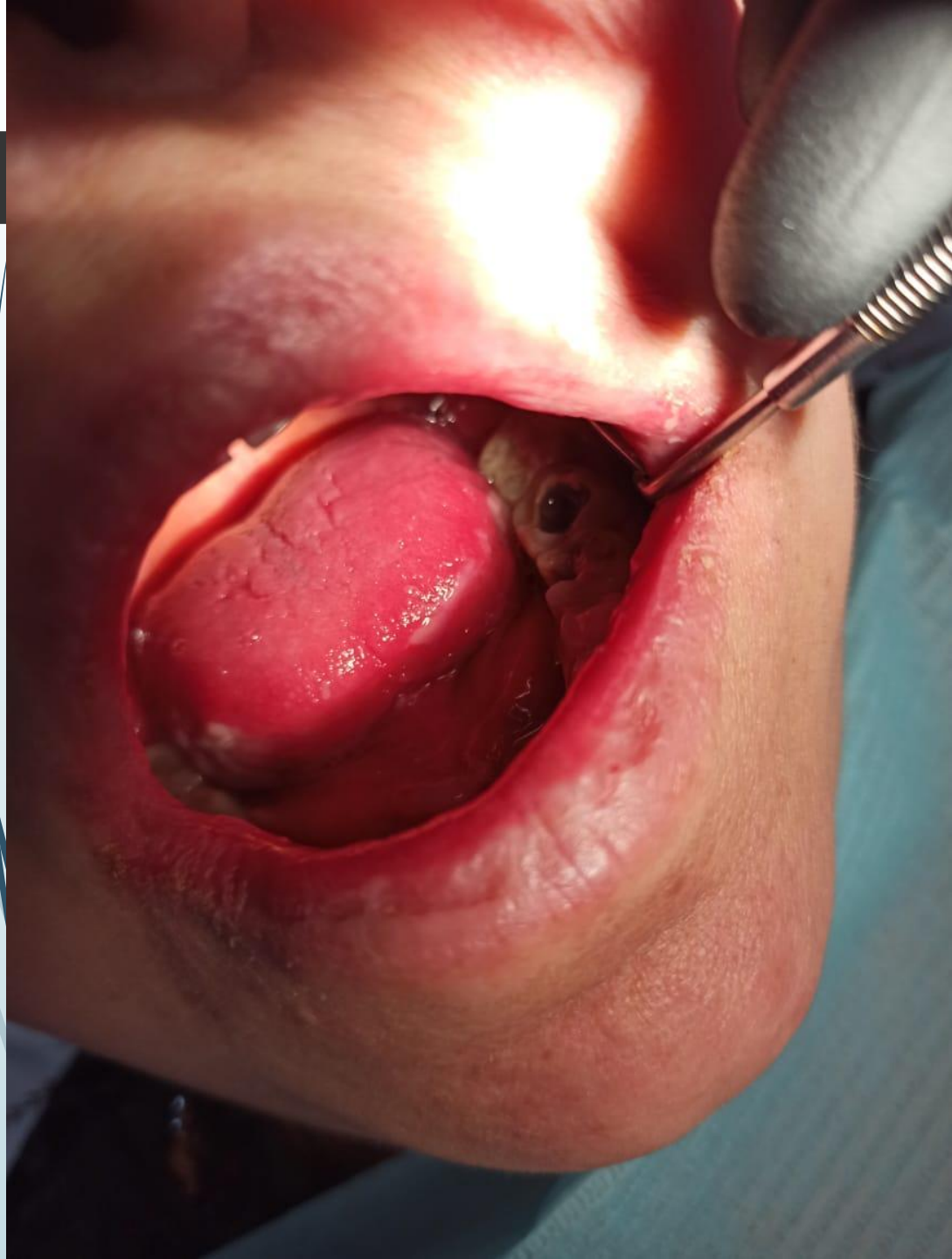
0 с с с 0 0  
8 7 6 5 4 3 2 1 1 2 3 4 5 6 7 8  
0 с 0 с с 0

17, 16 тістерінде апроксимальды медиальды бетінде тісжегі бар. 14 жұлынған. 35, 36 тістердің шаунау бетінде тісжегі қуысын бар, сүңгілегенде ауырады. Перкуссия ауыру сезімсіз. 46 тісінің пароксимальды мойын бөлігінде тісжегі байқалады.

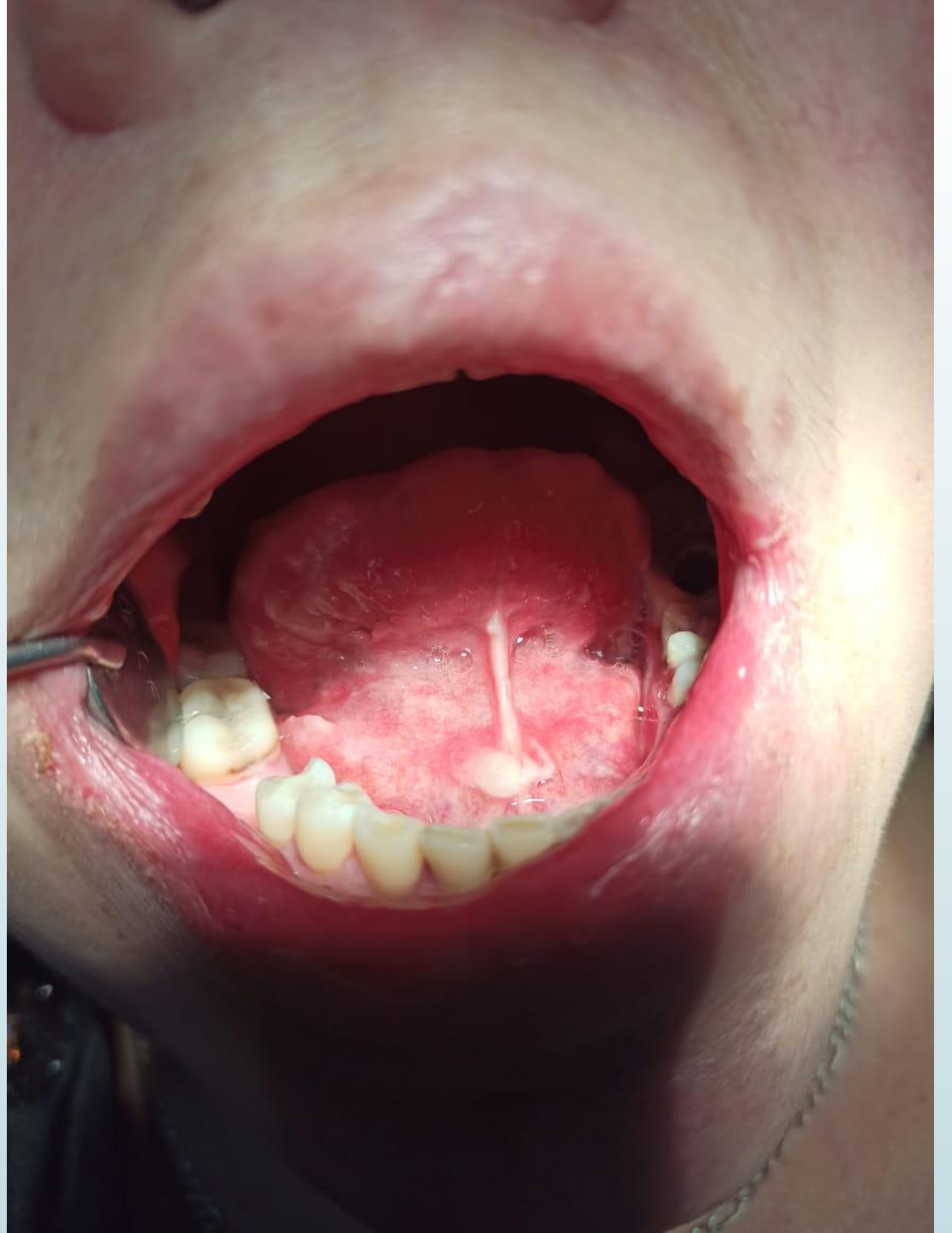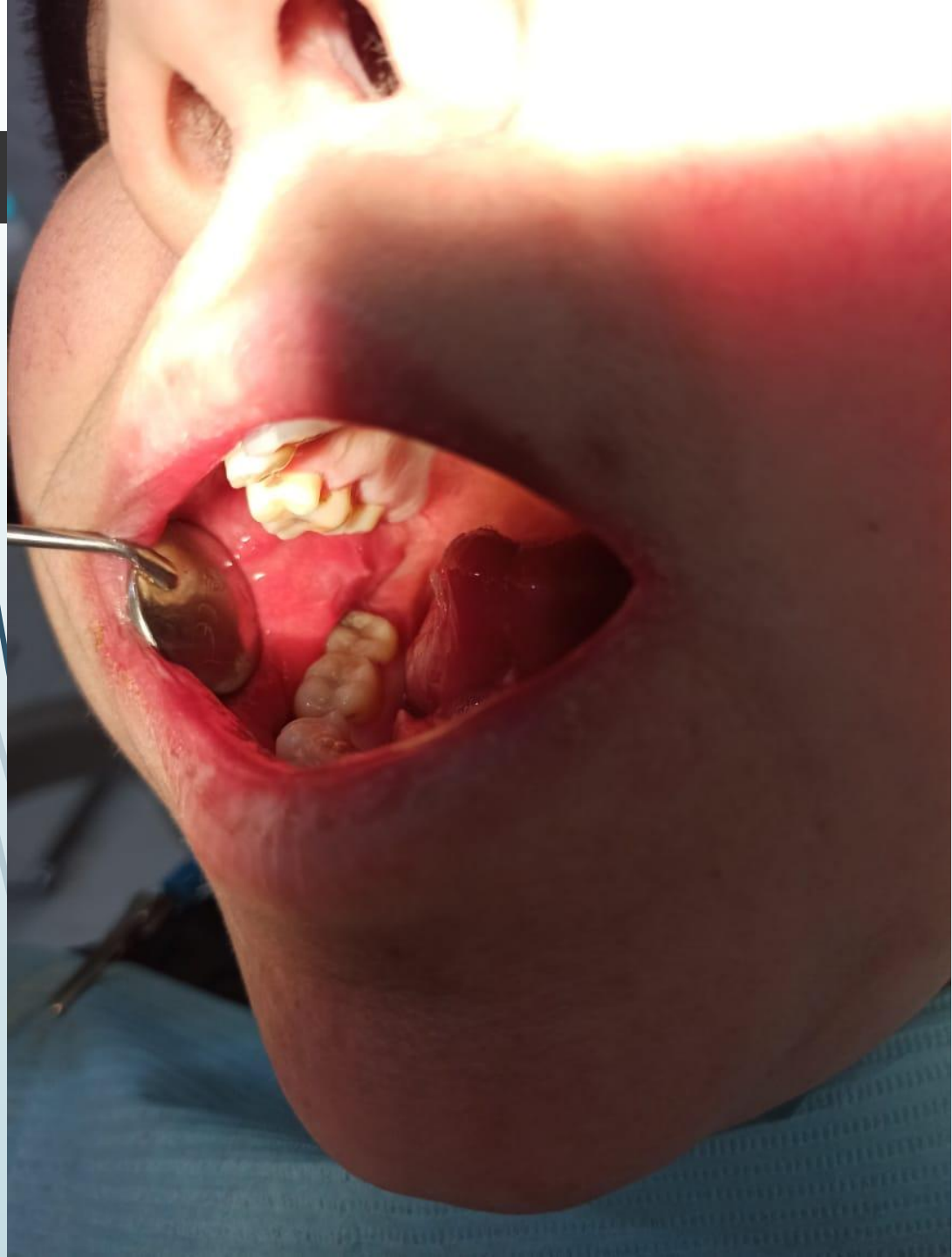**Диагноз:** Гиперпластикалық кандидоз











# Емі:

1. Саңырауқұлаққа қарсы препарат (біреуін ғана қабылдау ұсынылды):

а) Кетоканазол, 200мг, пероральды, күніне 1-2 таблетка (200-400мг) 2 апта, әрі қарай жазылып кеткенше 1 таблеткадан ішуге болады.

ә) Флуконазол, 50мг, пероральды, 50-100мг/күніне, 7-14 күн қабылдау керек.

2. Саңырауқұлаққа қарсы препарат (апликация):

а) Нистатин, 1%, ауыз қуысының зақымданған жерлеріне күніне 2 рет 7-14 күн бойы апликациялау керек.

3. Хлоргексидин биглюконат, 0,05%, ауызды күніне 3 рет, 14 күн бойы шайып отыруы керек.