

Аномалие положение
зубов

Положение зуба, не соответствующее оптимальному местоположению его в зубном ряду, диагностируется как аномалия положения.

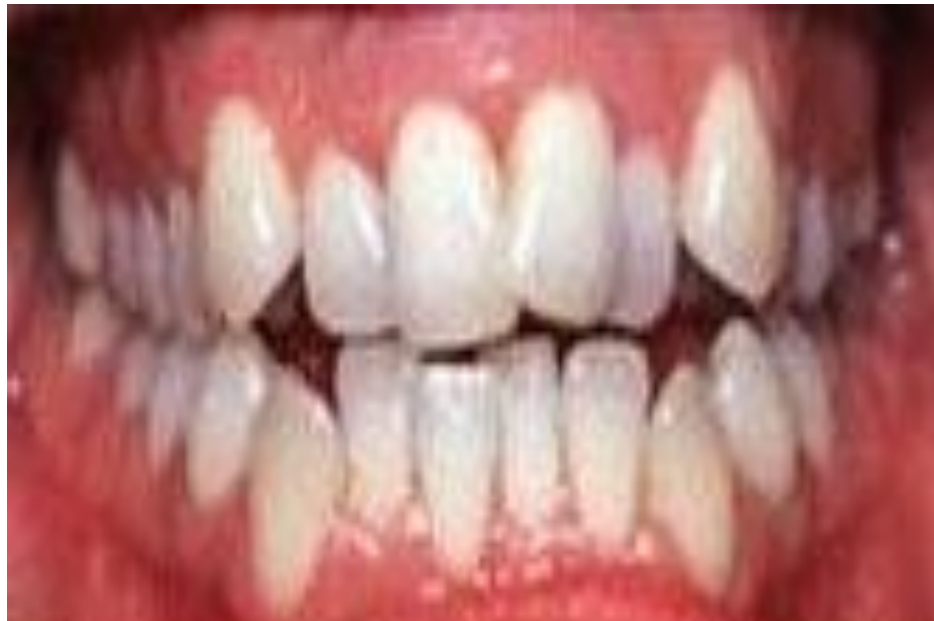Причины аномалии положения зубов многообразны:

нарушения роста челюстей,
процесса развития и смены зубов,
атипичная закладка зачатков зубов,
резкое несоответствие размера
молочных и постоянных зубов,
наличие сверхкомплектных зубов,
макродентия и т.д.

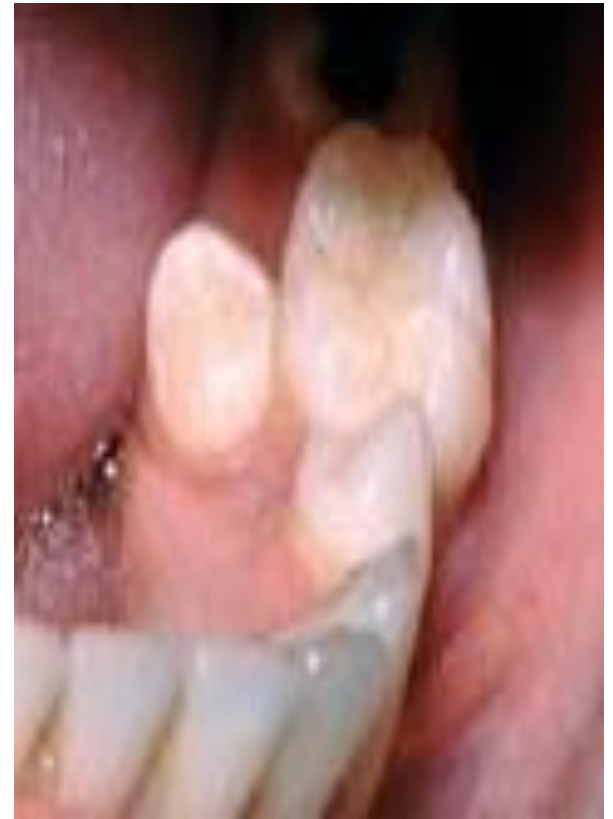Классификация

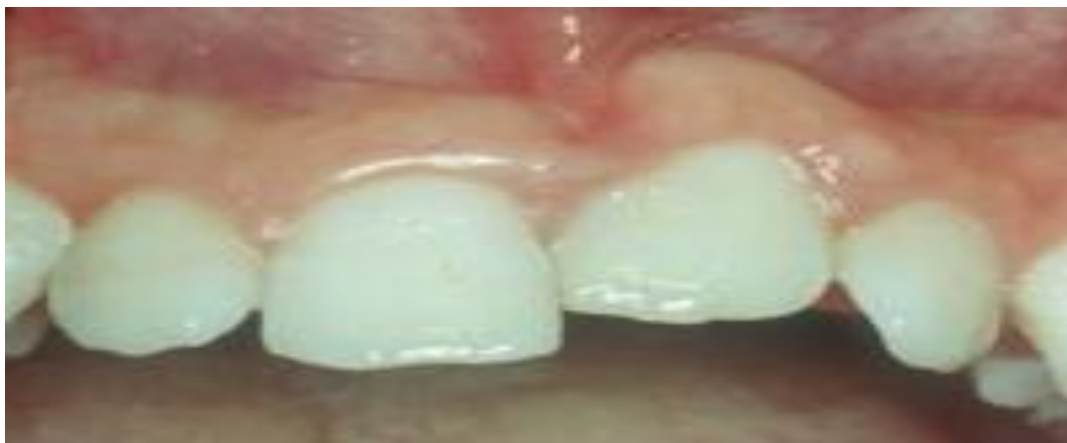- ✓ вестибулярные
оральные
- ✓ Мезиальные
- ✓ дистальные
- ✓ высокое, низкое положение;
- ✓ диастема, тремы
- ✓ транспозиция
- ✓ тортоанома-лии

Вестибулярное положение – когда зуб прорезывается со стороны губы. Чаще всего это случается с клыками на верхней челюсти. Они прорезываются самыми последними на верхней челюсти, и, как правило, для них в челюсти не хватает места.



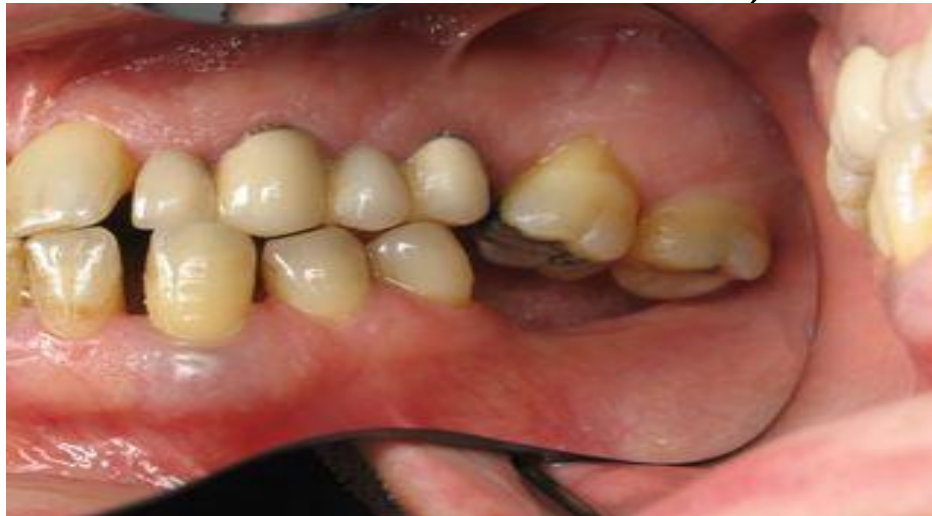Оральное положение – когда зуб прорезывается со стороны языка или неба. Это распространенное явление для нижних вторых премоляров (пятых зубов). Эти зубы прорезываются последними на нижней челюсти. Если в зубной дуге не хватает места, нижний премоляр прорезывается в сторону языка.

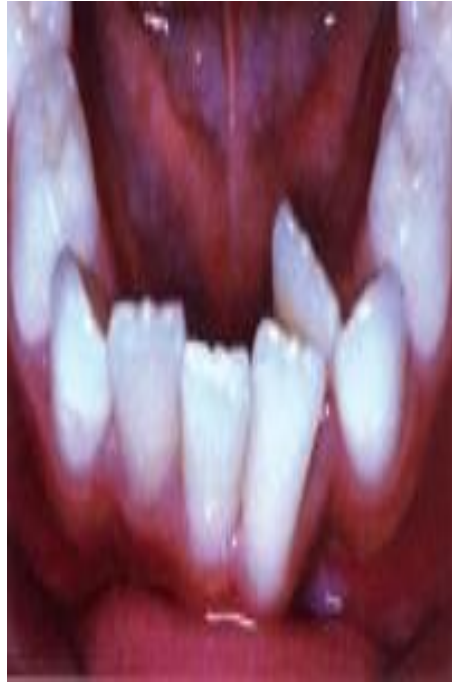



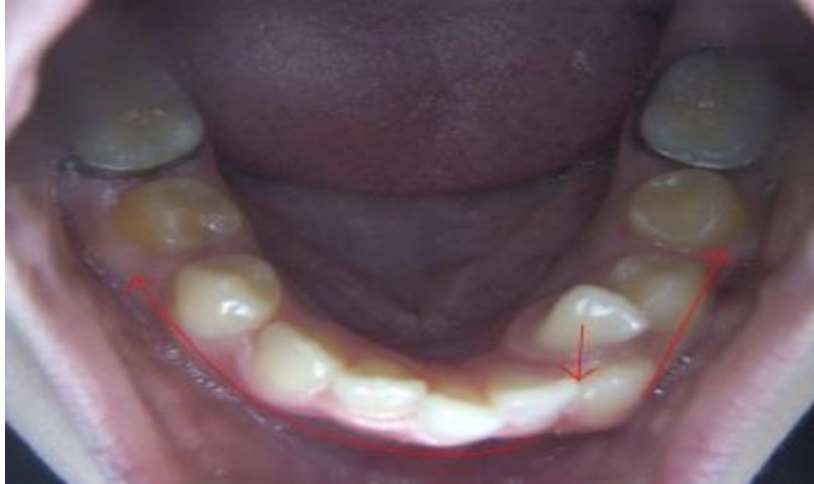Супраположение – когда зуб прорезывается ближе к десне, чем соседние. Причина этого чаще всего предшествующая травма данной области или вредная привычка (например, грызение карандаша или ручки, сосание пальца в детстве).

Инфраположение – когда зубы выдвинуты больше, чем соседние (слишком сильно прорезались). Например, на верхней челюсти это случается при отсутствии нижнего зуба (зубов). Верхний зуб в этом случае будет прорезываться до тех пор, пока не встретит сопротивление на своем пути (при отсутствии нижнего зуба – до десны на противоположенной челюсти).

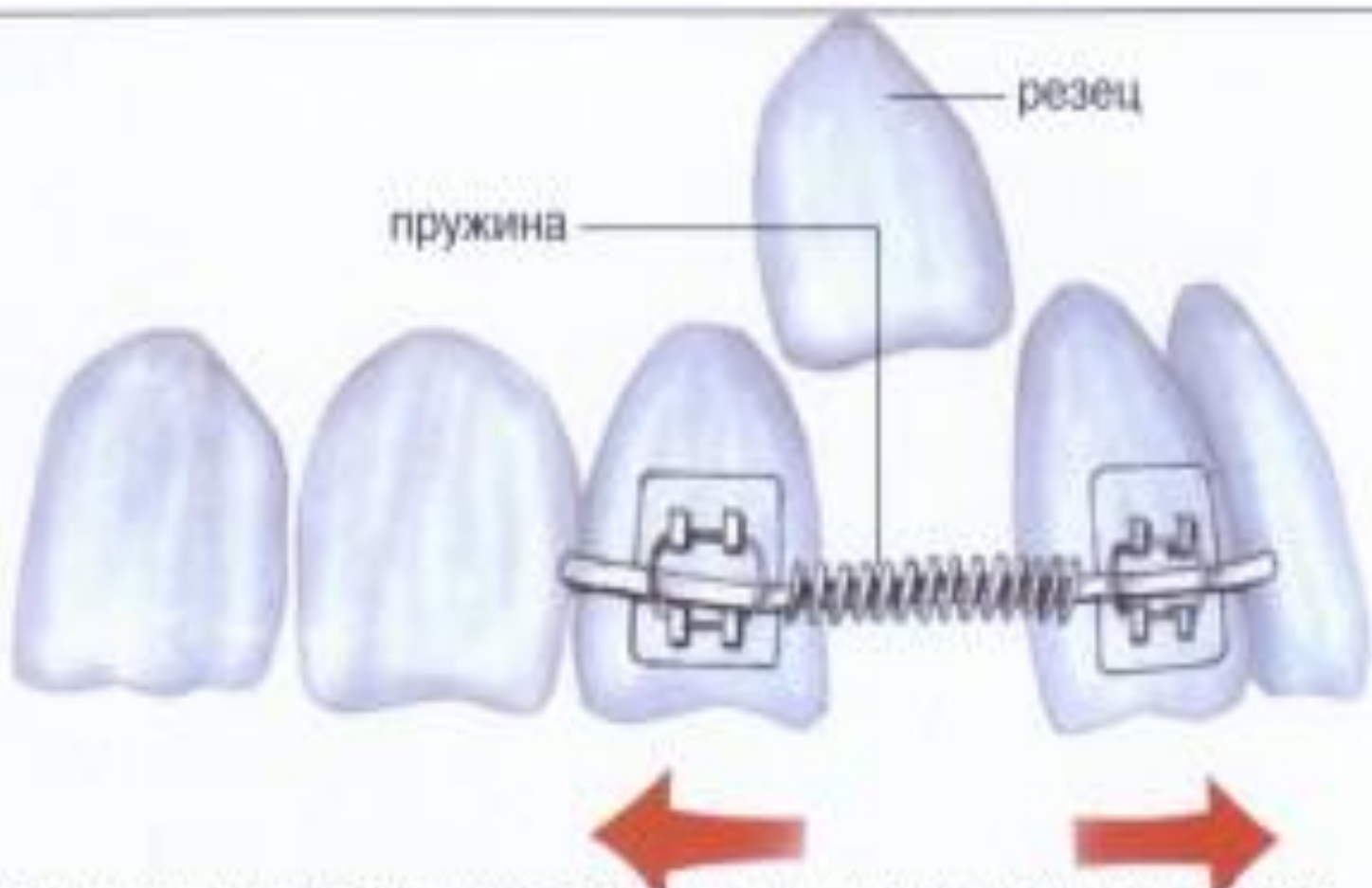




Поворот зуба (ротация, тортоаномалия) – зуб поворачивается вокруг своей оси. Причиной этого является чаще всего недостаток места в зубном ряду – если зуб повернут, он занимает меньше места. Повороты характерны для зубов, корни которых имеют круглое или овальное сечение – им достаточно легко вращаться в костной ткани (это, прежде всего, резцы и клыки).



Транспозиция – этим термином в ортодонтии обозначаются случаи, когда соседние зубы поменялись местами. Например, клык стоит на месте премоляра, а премоляр – на месте клыка. Причина такого беспорядка – неправильная закладка зачатков. Современная ортодонтическая техника в большинстве случаев позволяет вернуть зубы в их истинное положение, если такое перемещение необходимо.



Ортодонтический аппарат. Пружина оттягивает зубы друг от друга, появляется место для резца.



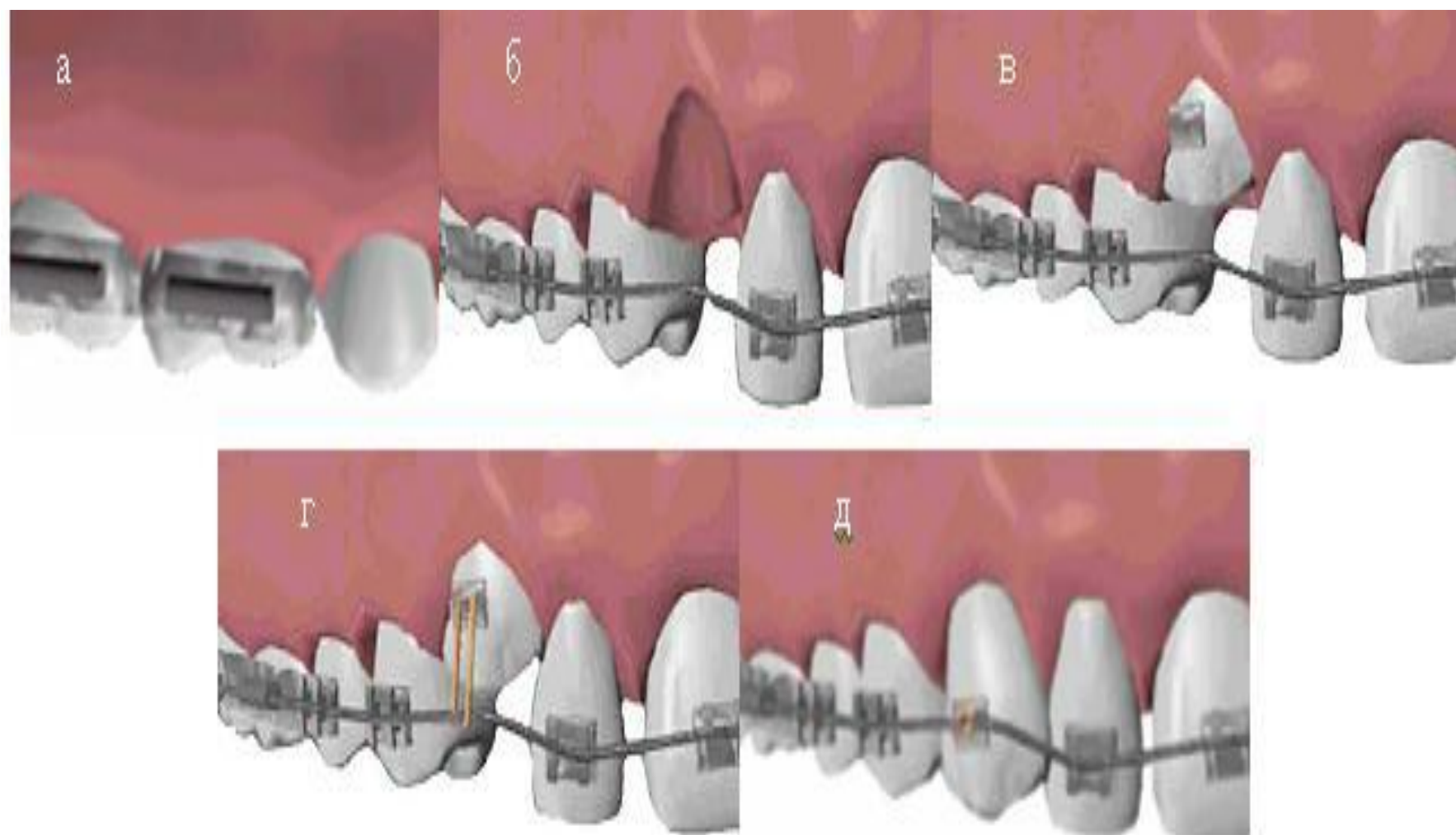
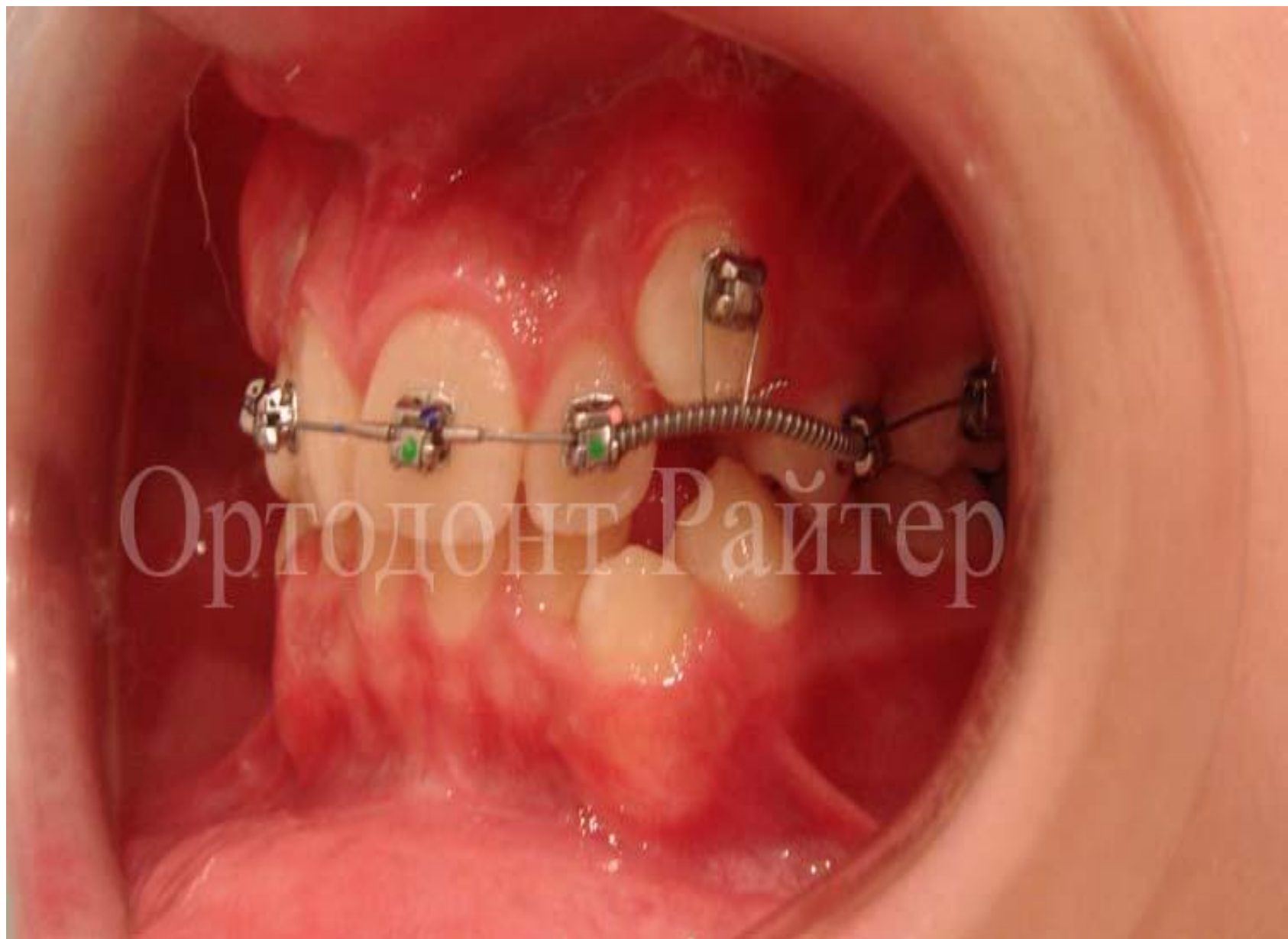

Рис. 83. Использование брекет – техники для лечения ретенции зубов в постоянном прикусе



Ортодонт Райтер

