Дыхательная система

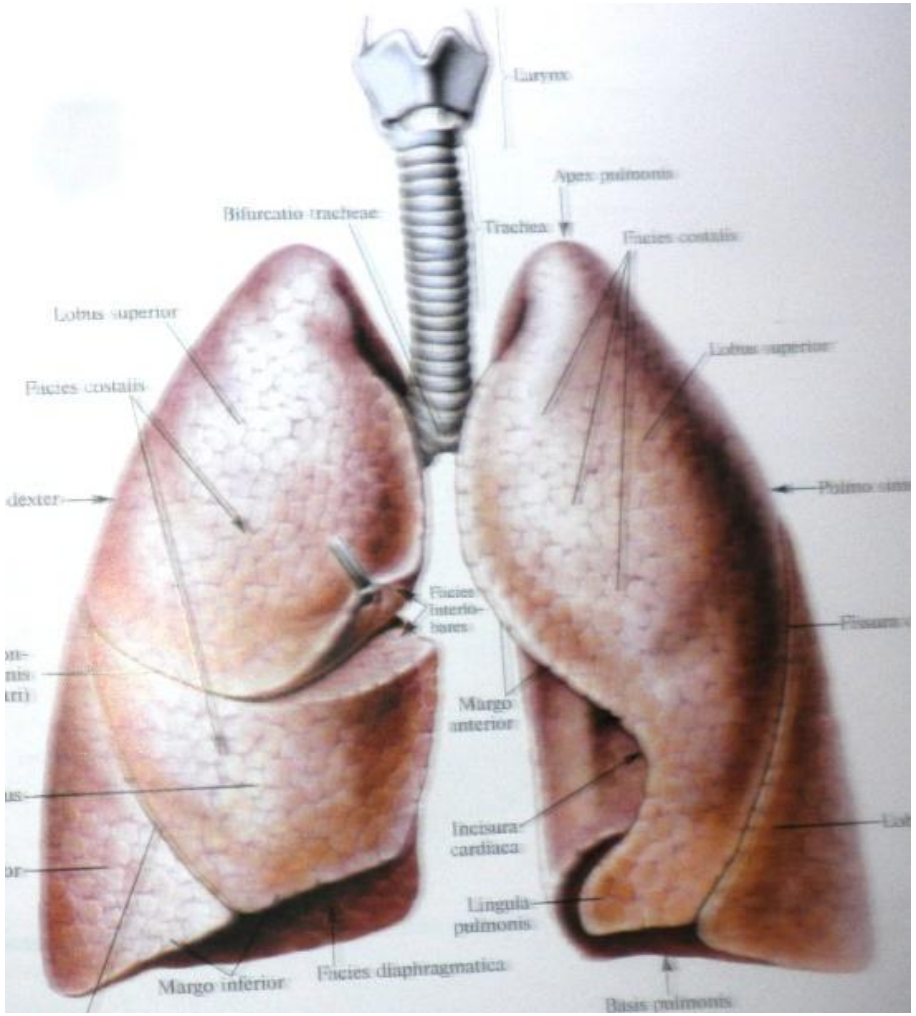

Дыхательная система включает

- Дыхательные пути;
- Дыхательные органы (легкие).

Дыхательные пути включают:

- Полость носа;
- Глотку;
- Гортань;
- Трахею;
- Бронхи.

Полость носа

- Состоит из:
  - наружного носа
  - системы носовых ходов
- Полость покрыта слизистой оболочкой
- Бокаловидные железы – выделяют слизистый секрет
- Верхний носовой ход имеет обонятельный рецептор, от которого идут корешки обонятельного нерва 25 – 30.
- Под слизистой находится венозное сплетение - согревание воздуха

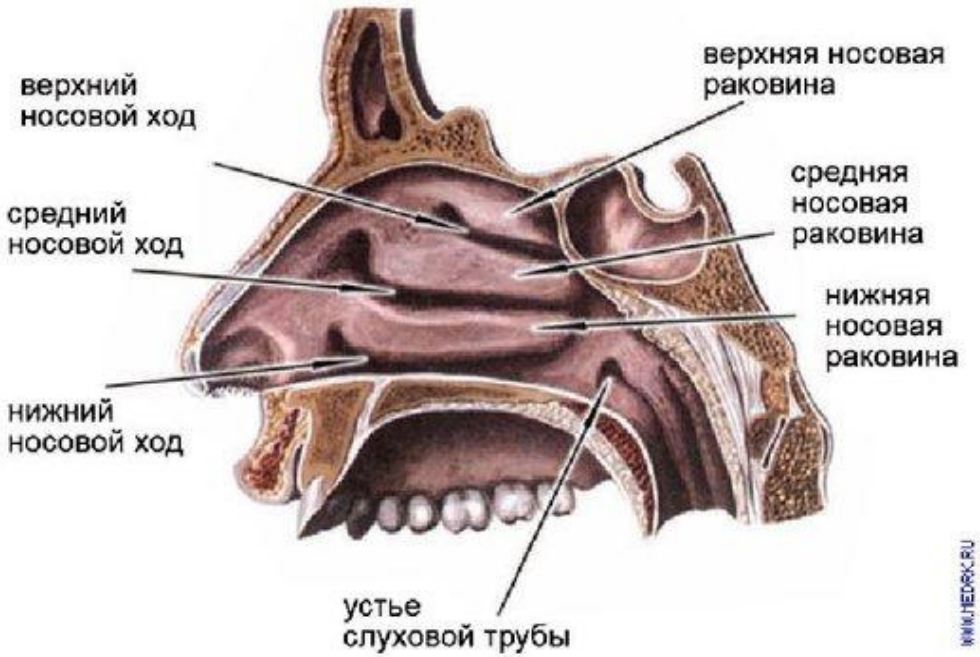

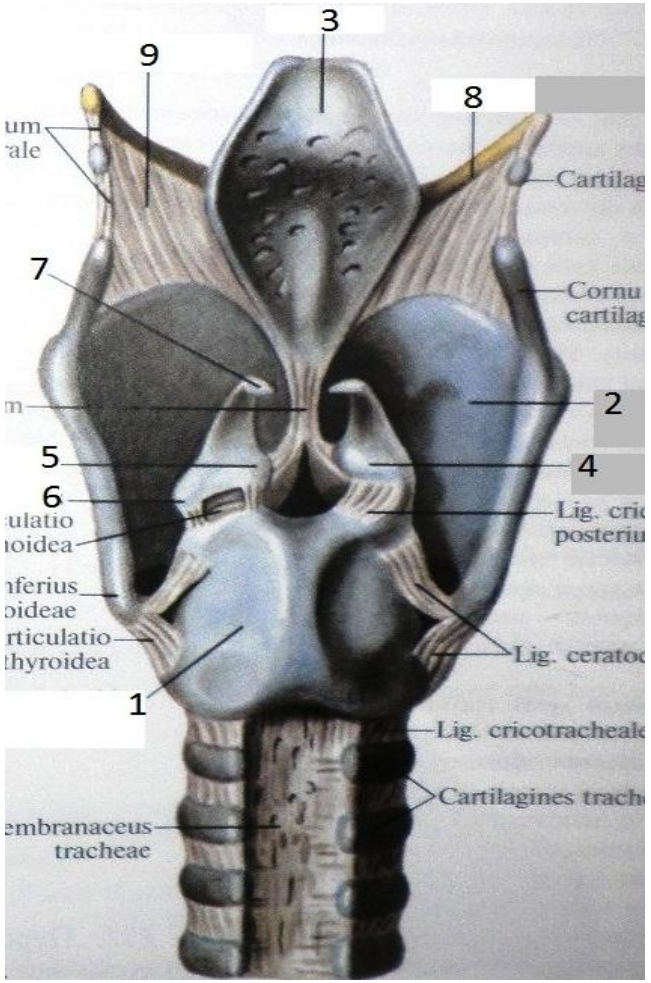

Хрящи гортани, вид сзади:
1 – перстневидный хрящ, 2 – щитовидный хрящ,
3 – надгортанник, 4 – черпаловидный хрящ,
5 – голосовой отросток черпаловидного хряща,
6 – мышечный отросток черпаловидного хряща,
7 – рожковидный хрящ, 8 – подъязычная кость,
9 – щитоподъязычная связка.

Гортань

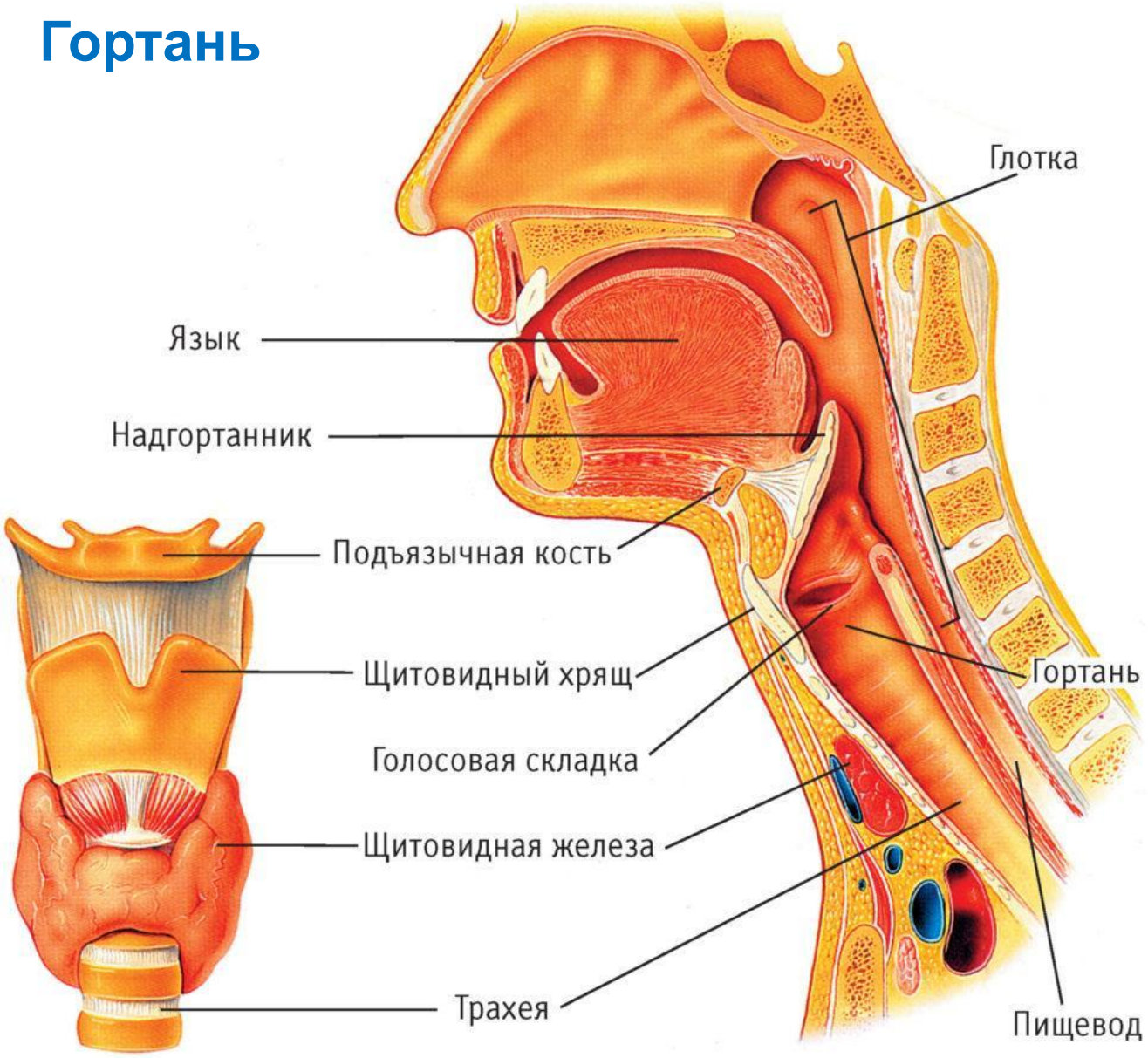

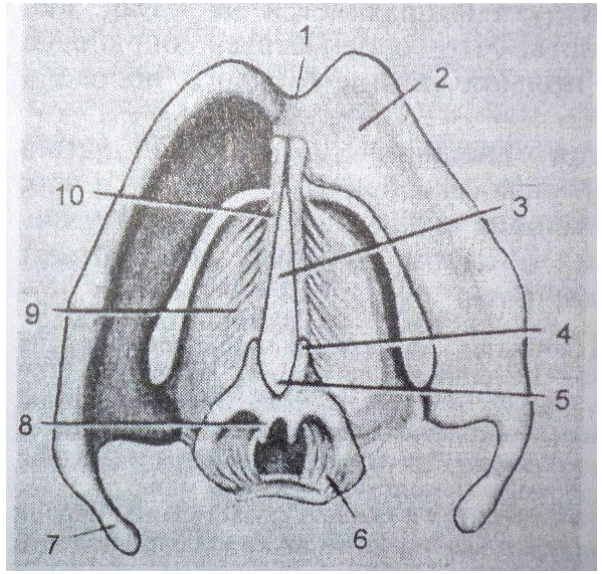

Полость гортани, вид сверху:
1, 2, 7 – щитовидный хрящ,
4 – голосовой отросток черпаловидного хряща,
8 – верхушка черпаловидного хряща,
9 – перстнещитовидная связка,
10 – голосовая связка,
3, 5 – голосовая щель.

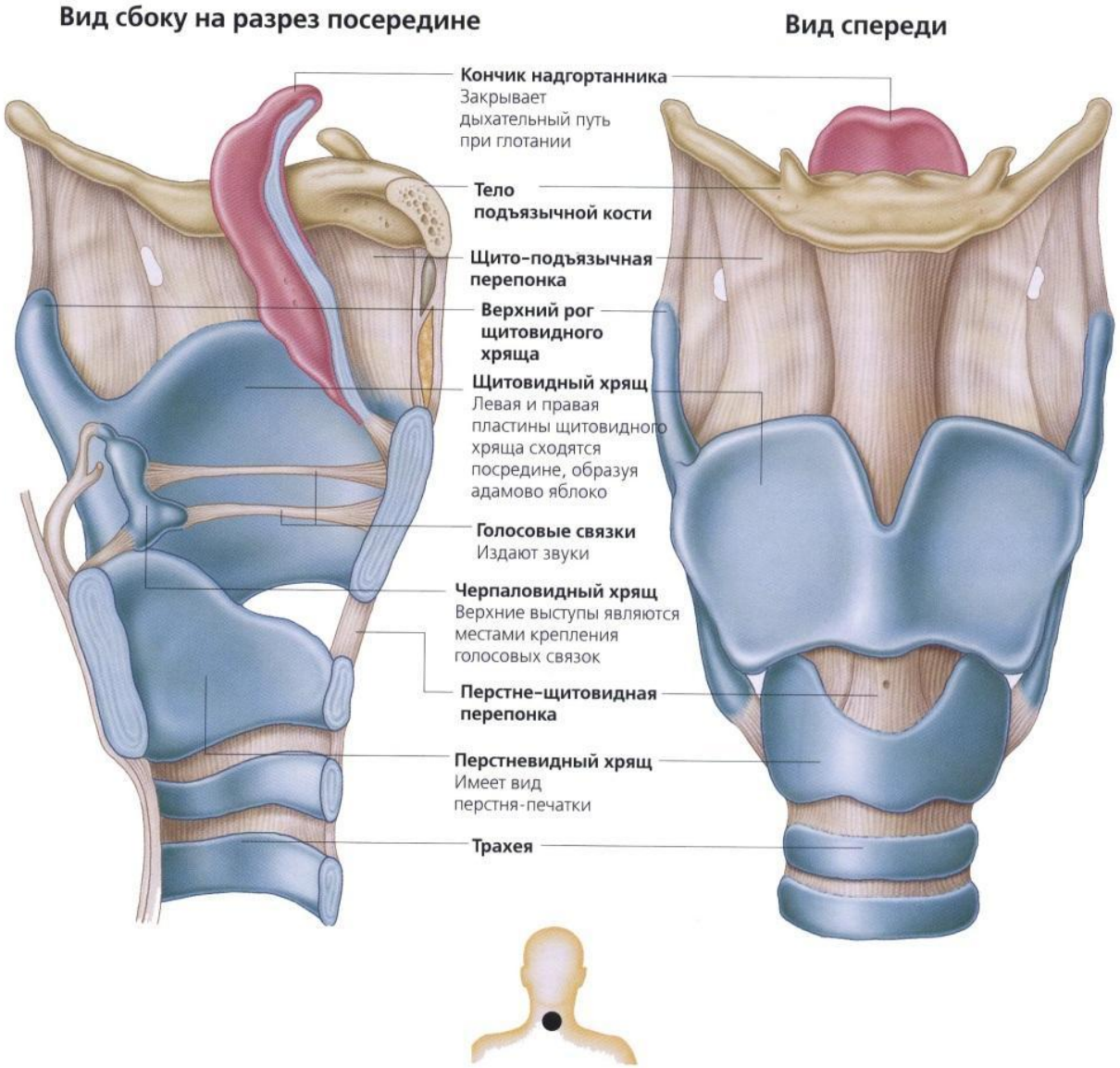

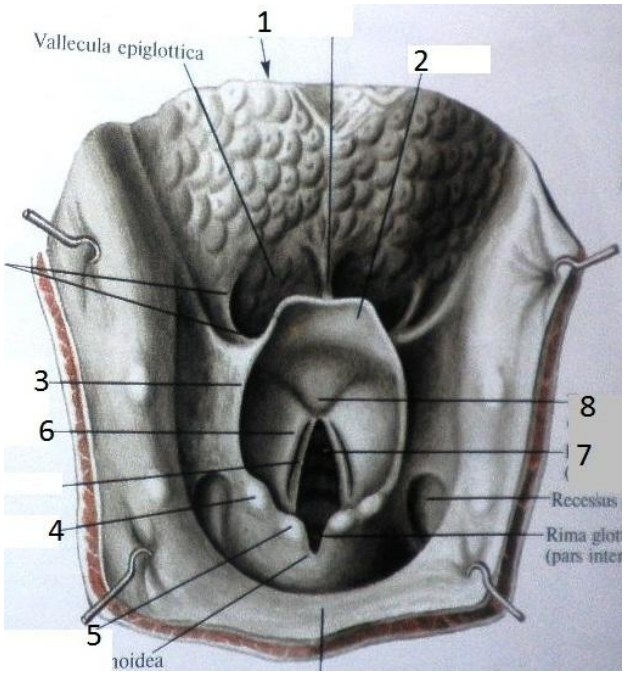

Полость гортани, вид сверху:
1 – язык, 2 – надгортанник,
3 – черпалонадгортанная связка,
4 – клиновидный хрящ,
5 – рожковидный хрящ,
6 – складка преддверия,
7 – щель преддверия,
8 – полость преддверия гортани.

Полость гортани имеет три отдела:

Верхний – **преддверие** (vestibulum laryngis);

Средний - **промежуточная часть** (pars intermedia laryngis), желудочек гортани (ventriculus laryngis);

Нижний – **подголосовая полость** (cavitas infraglottica laryngis)

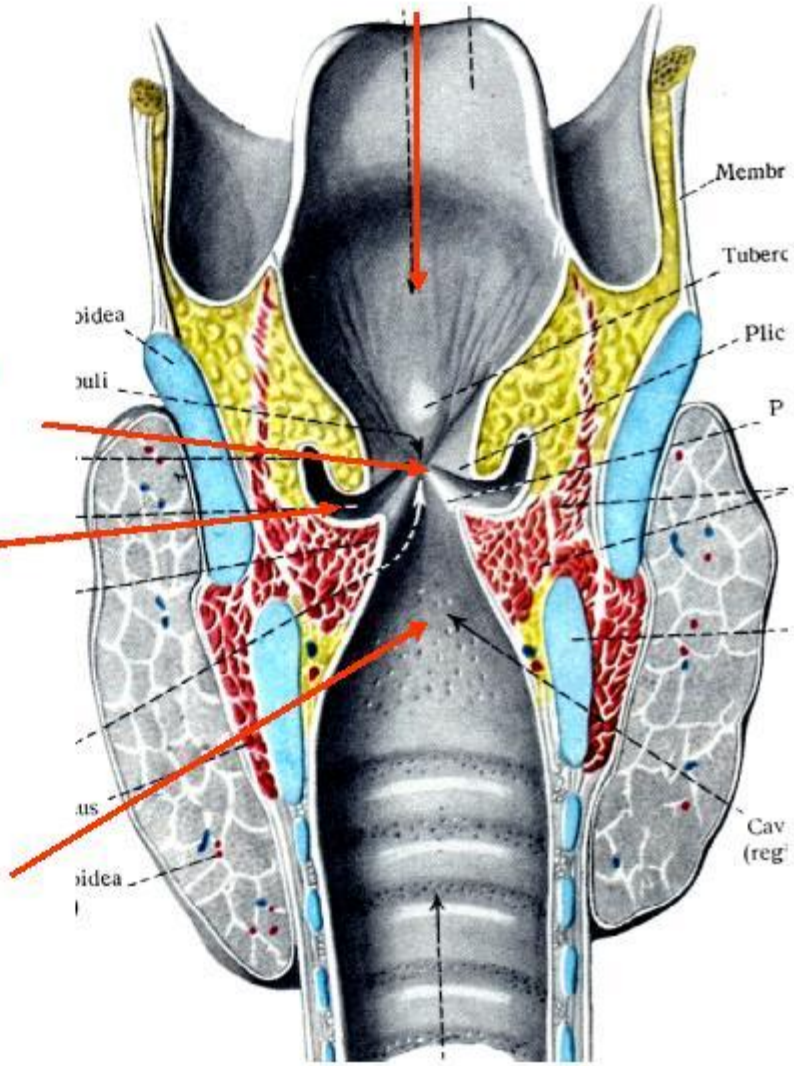

Трахея и бронхи



Слизистая трахеи

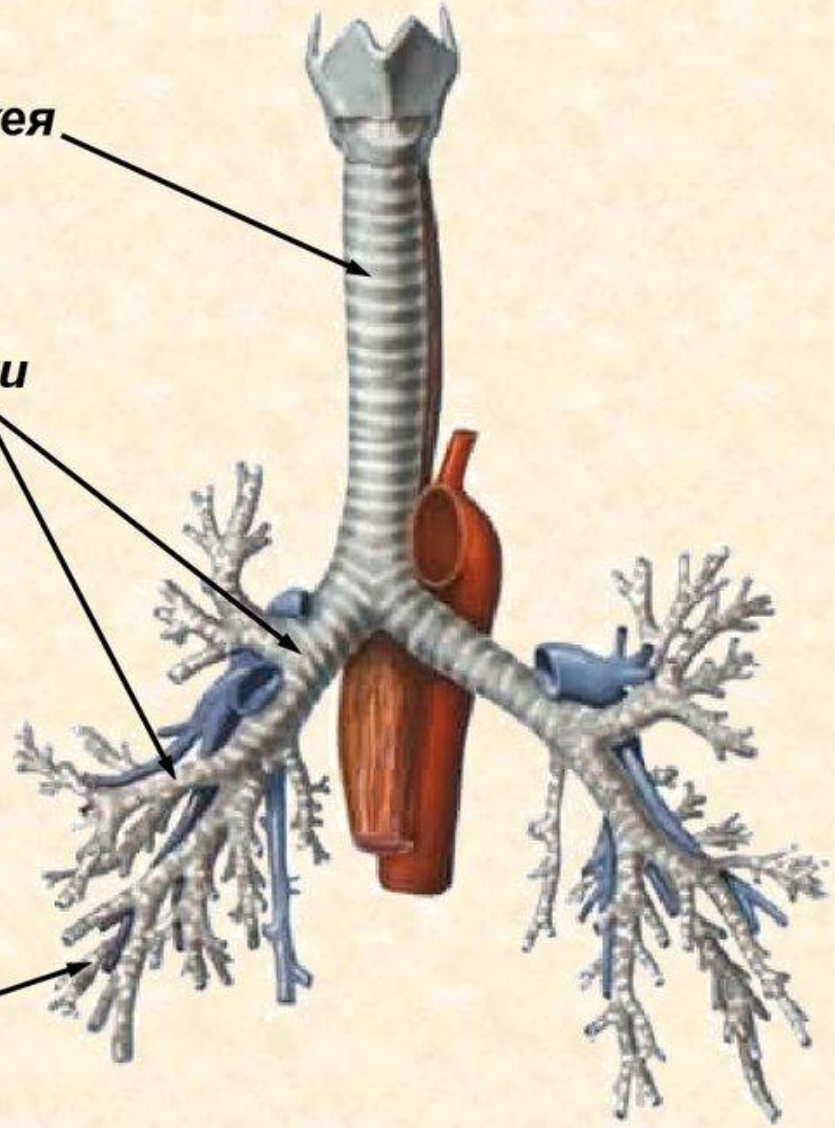

Бронхиальное дерево включает:

1 – Главные бронхи;
2 – Долевые бронхи,
3 – Сегментарные бронхи;
4 – Субсегментарные бронхи.

Бронхиолы 8-го порядка называются

8 – Дольковые бронхиолы;
9 – Конечные бронхиолы (терминальные) – последние в бронхиальном дереве.

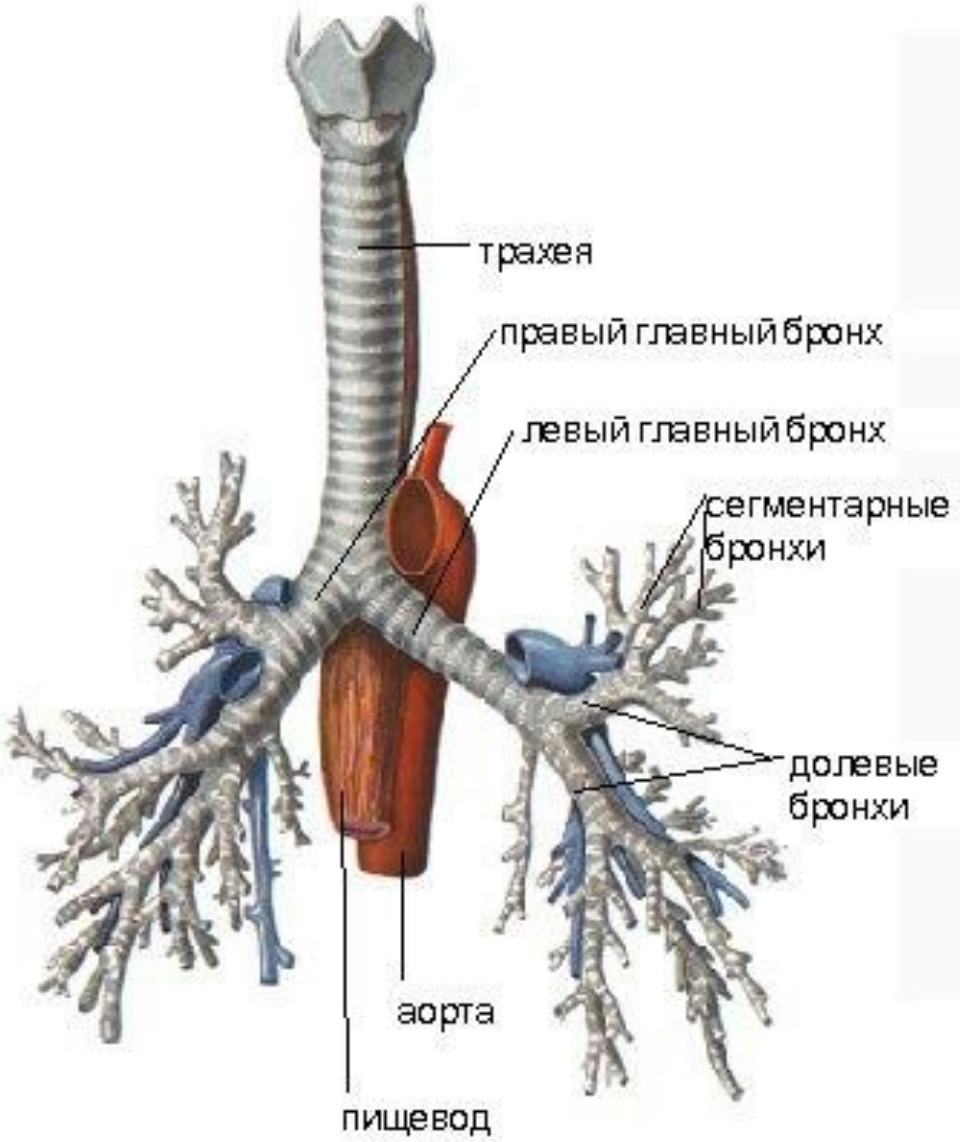
трахея
правый главный бронх
левый главный бронх
сегментарные бронхи
долевые бронхи
аорта
пищевод

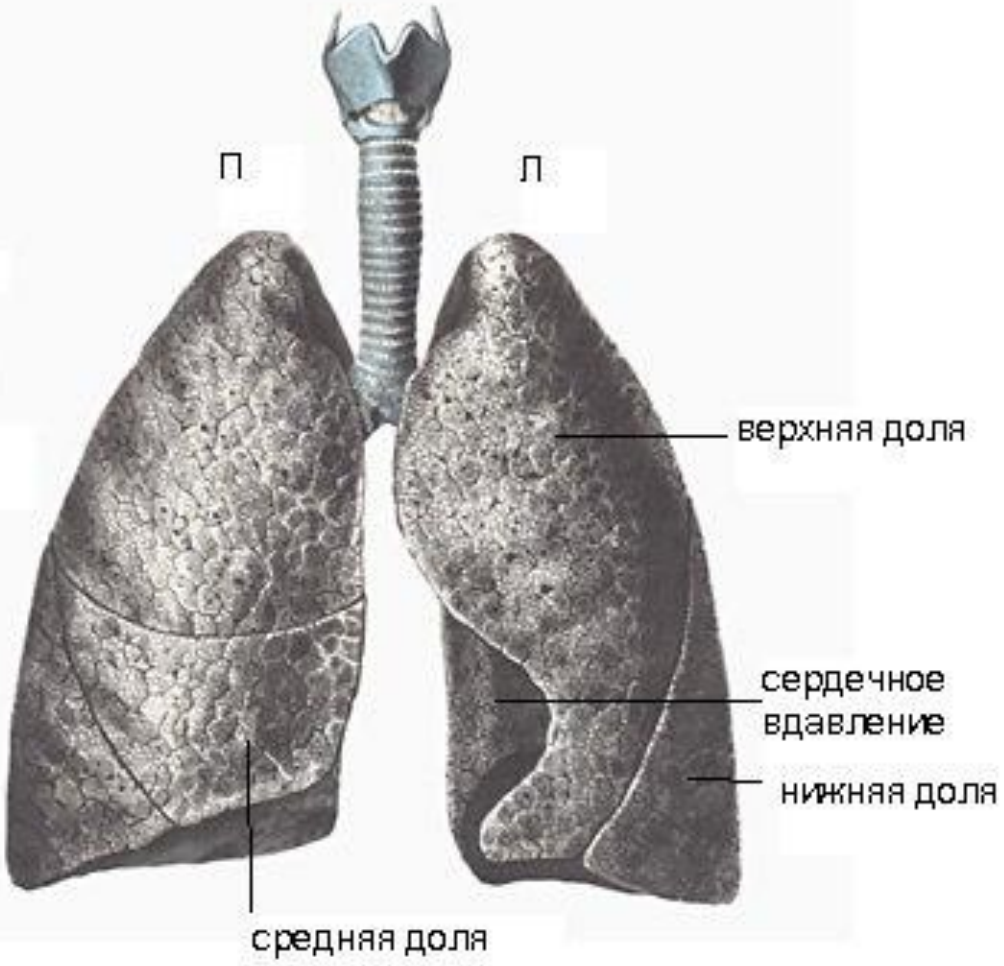
П
Л
верхняя доля
сердечное вдавление
нижняя доля
средняя доля
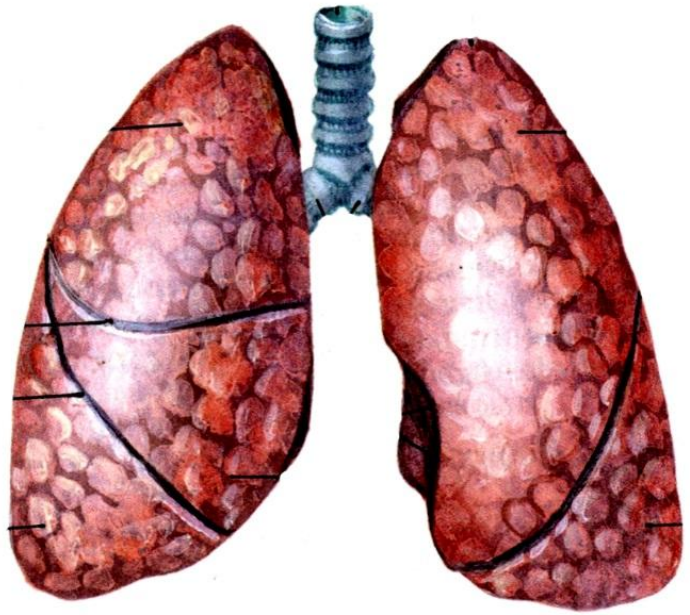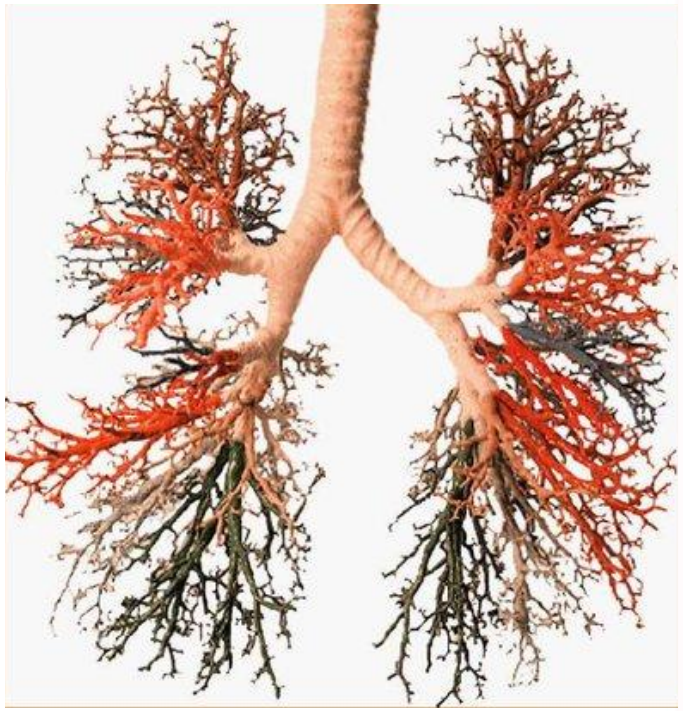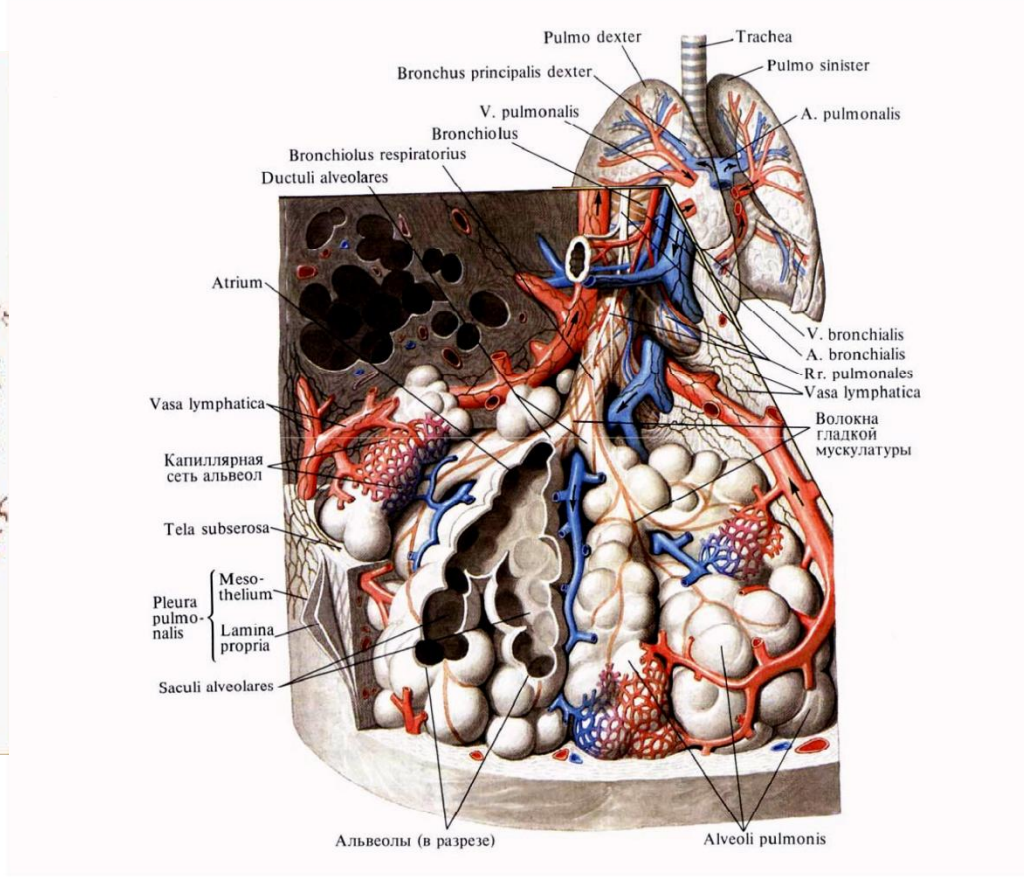
Структурно-функциональная единица легкого –
АЦИНУС – структуры, завершающего этапа деления бронхов – конечных бронхиол. Ацинус содержит дыхательные бронхиолы, на каждой расположено от 2 до 11 альвеолярных ходов, сплошь покрытых альвеолами, слепо заканчивающихся альвеолярными мешками. Стенки полусферических альвеол – один слой плоских эпителиальных клеток – пневмоцитов. Альвеолы окружены сетью кровеносных капилляров. В легких 600-800 тысяч ацинусов.