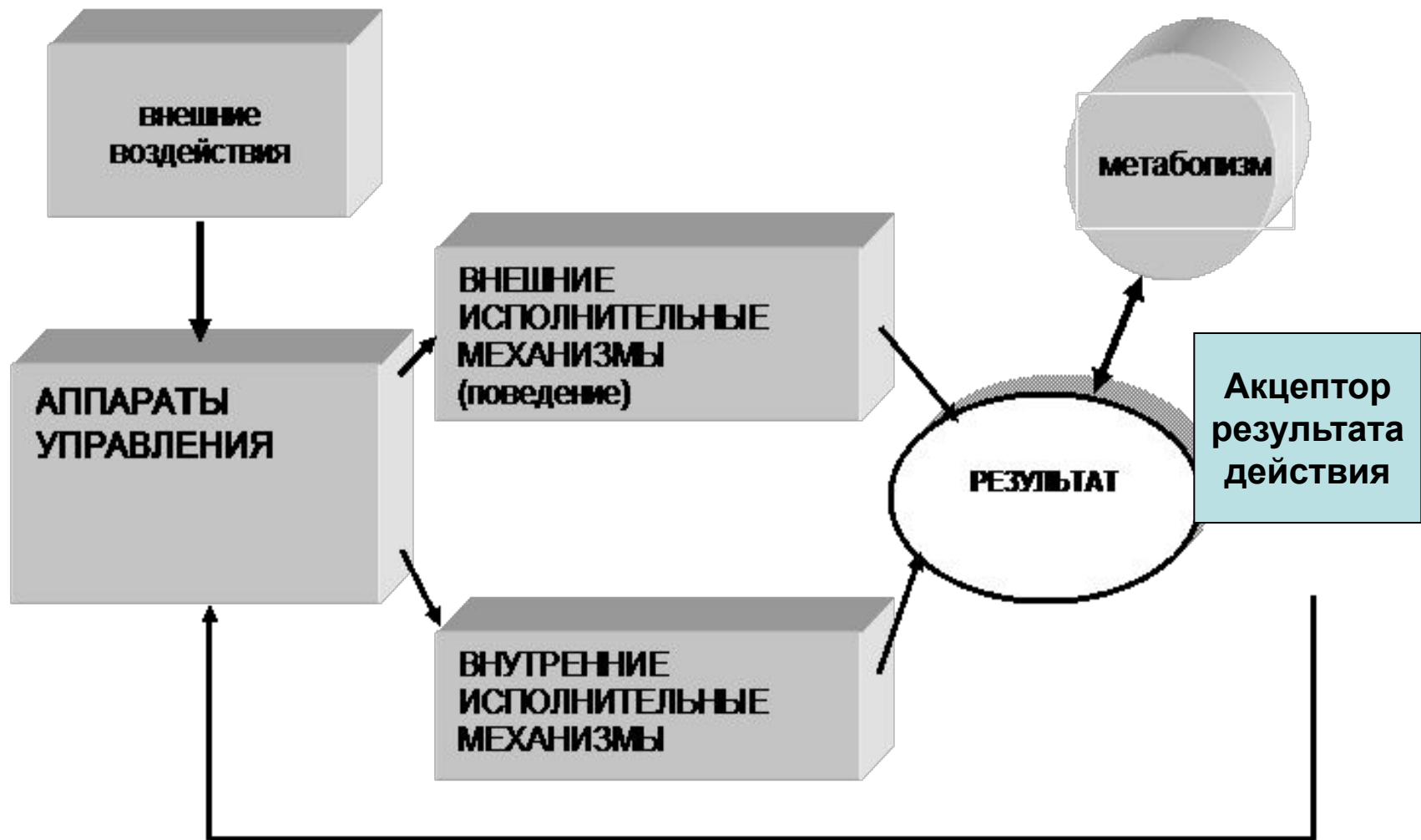


Теория ФС. Общие представления о строении тела человека

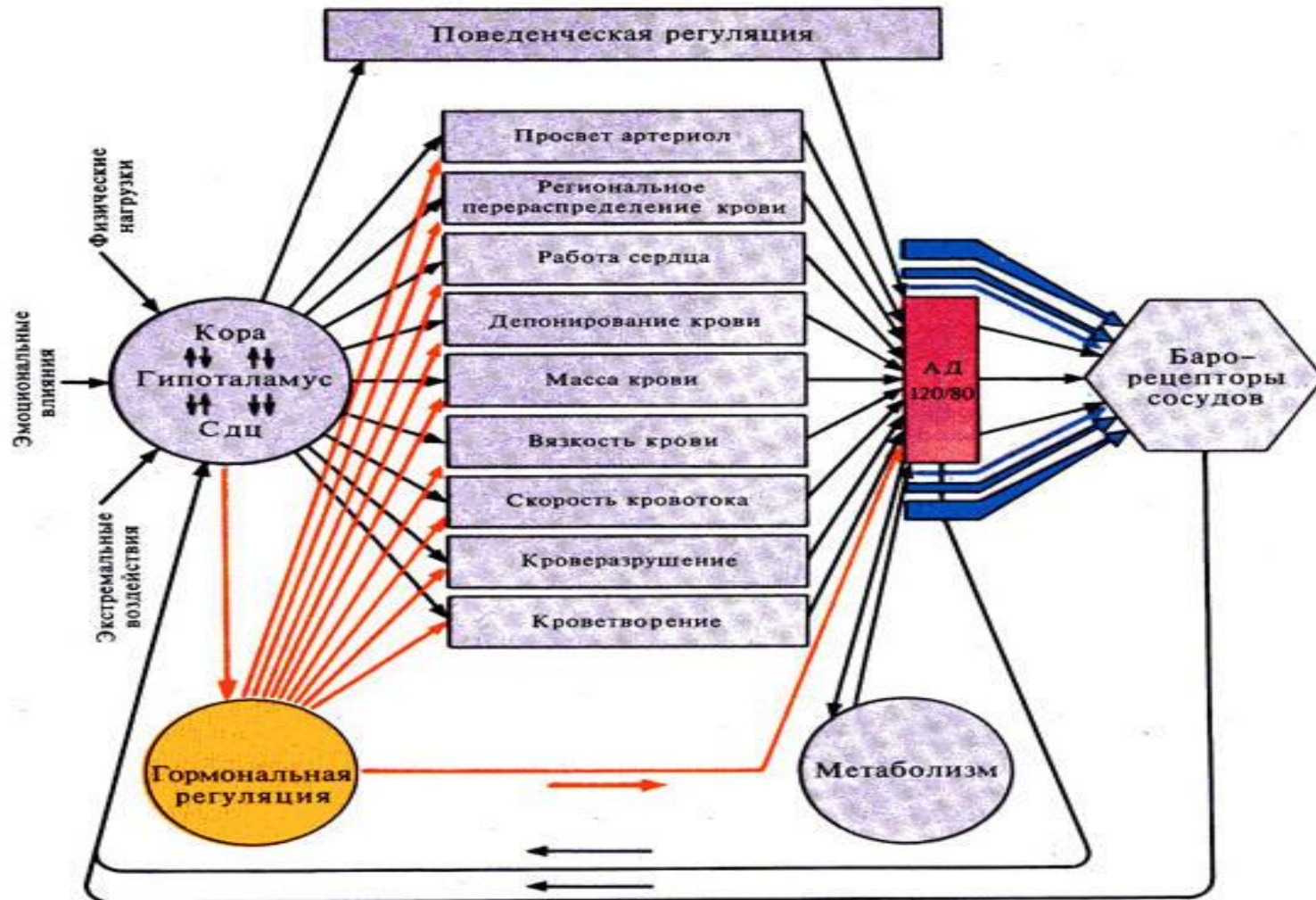
КГПУ

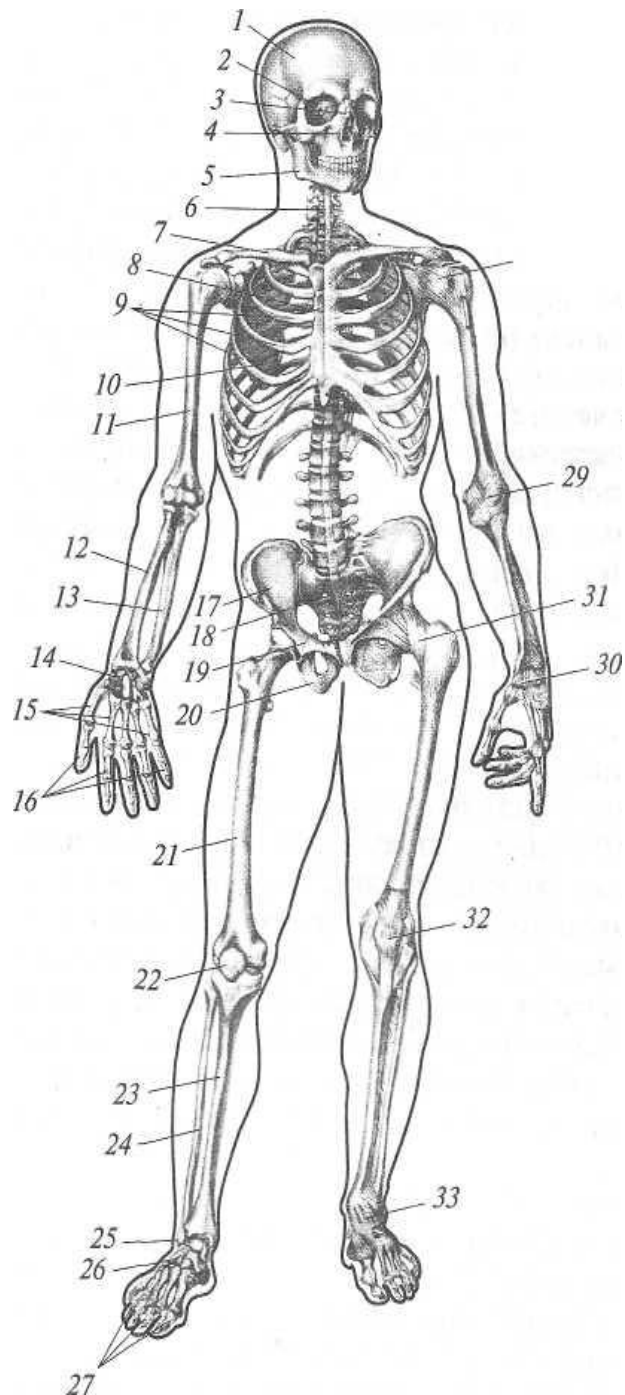
Кафедра специальной психологии
Мультимедийное сопровождение лекции N 2 по
курсу «Возрастная физиология и анатомия»

Общая схема функциональной системы

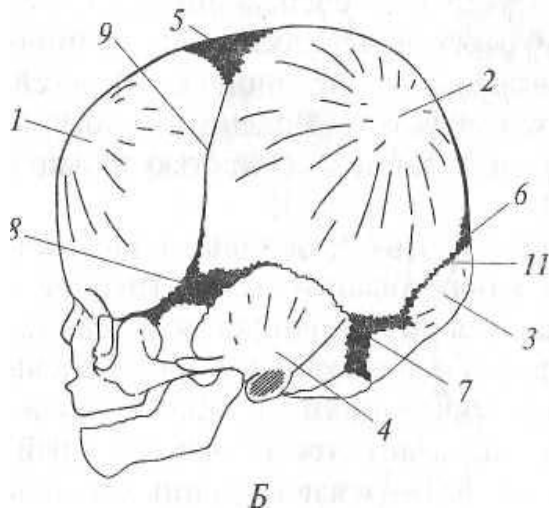
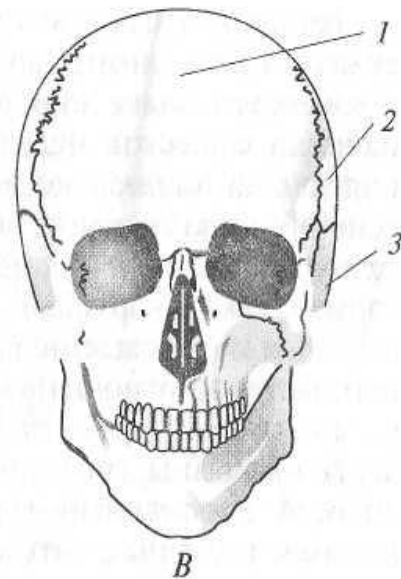
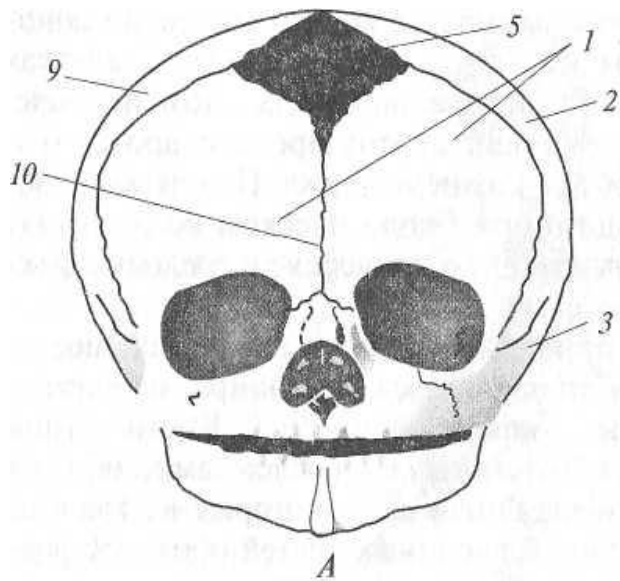


Функциональная система поддержания постоянства АД





- **Скелет человека** (вид спереди):
- 1 — череп; 2 — глазницы; 3 — носовые кости; 4 — верхняя челюсть; 5 — нижняя челюсть; 6 — позвоночный столб; 7 — ключица; 8 — грудина; 9 — ребра; 10 — лопатка; 11 — плечевая кость; 12 — лучевая кость; 13 — локтевая кость; 14 — кости запястья; 15 — пястные кости; 16 — фаланги пальцев кисти; 17 — подвздошная кость; 18 — крестец; 19 — лобковая кость; 20 — седалищная кость; 21 — бедренная кость; 22 - надколенник; 23 — большеберцовая кость; 24 — малоберцовая кость; 25 — кости предплюсны; 26 — плюсневые кости; 27 — фаланги пальцев стопы; 28 — плечевой сустав; 29 — локтевой сустав; 30 — лучезапястный сустав; 31 — тазобедренный сустав; 32 — коленный сустав; 33 — голеностопный сустав.



- **Череп новорожденного** (А — анфас, Б — вид сбоку) и взрослого (В).
- *Кости черепа:* 1 — лобная; 2 — теменная; 3 — височная; 4 — затылочная.
- *Роднички:* 5 — передний; 6 — задний; 7 — сосцевидный; 8 — клиновидный.
- *Швы:* 9 — венечный; 10 — лобный; 11 — ламбдовидный