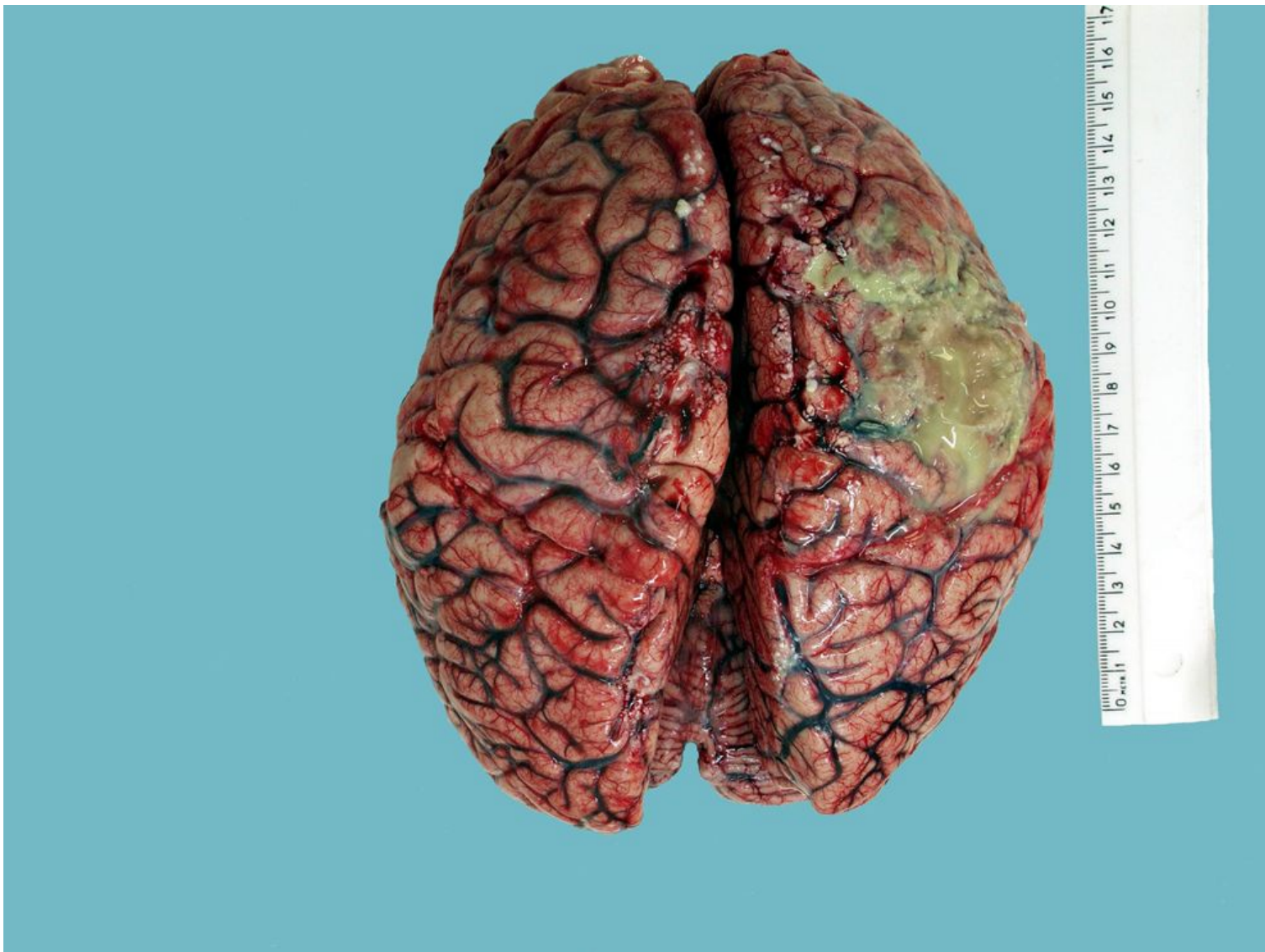
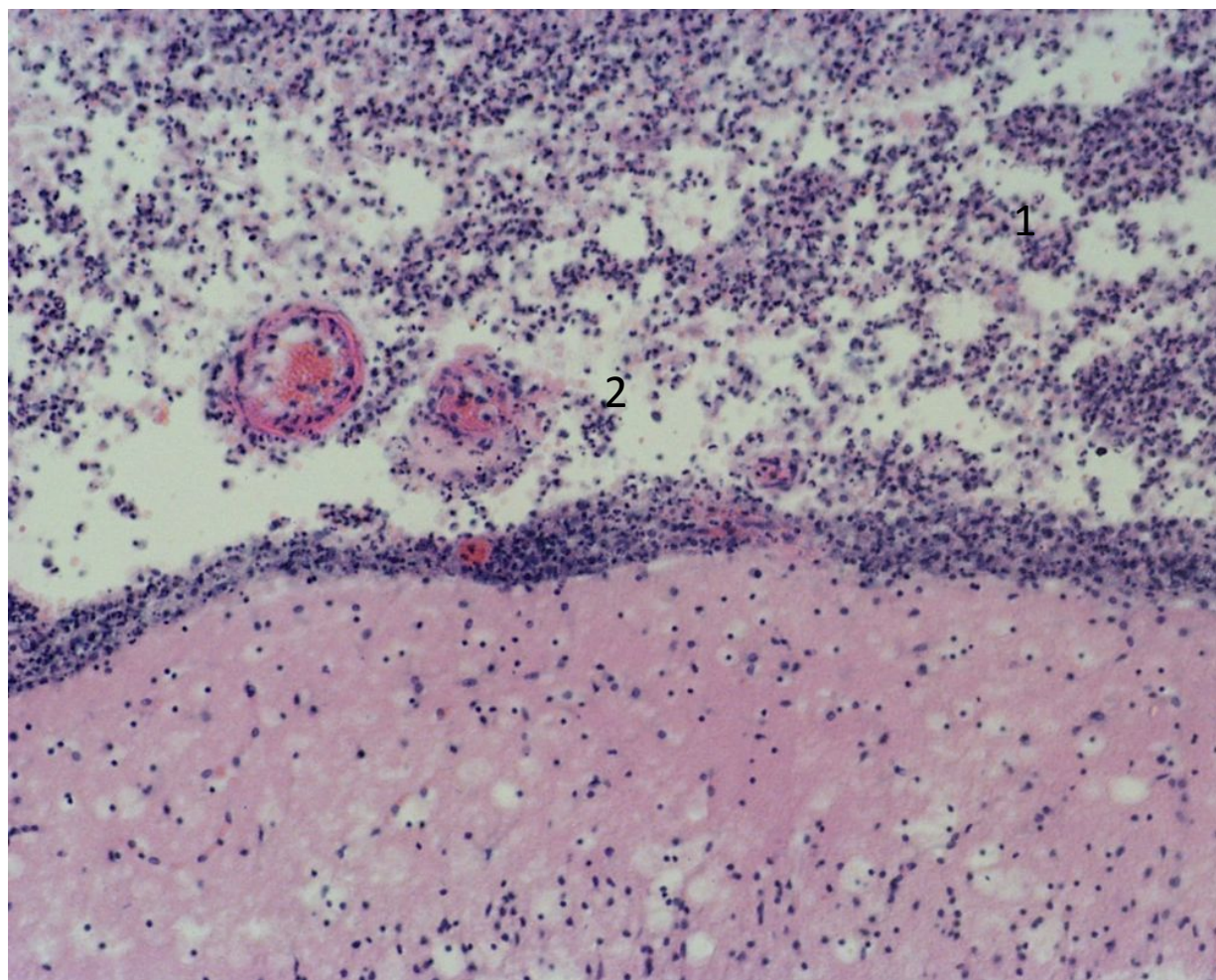


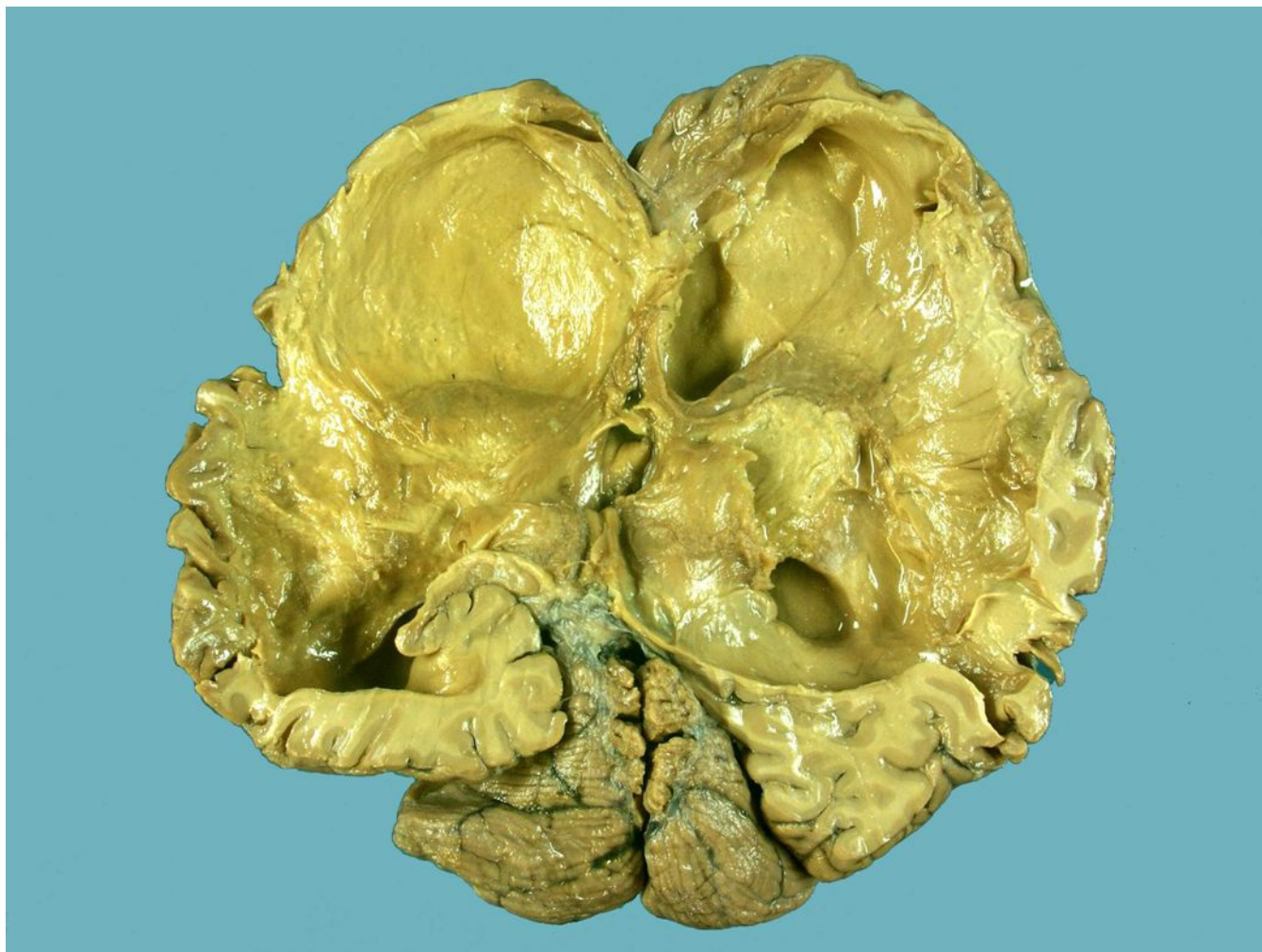Менингит



Гнойный лептоменингит.
Мягкие мозговые
оболочки резко утолщены
и диффузно
инфильтрированы
полиморфно-ядерными
лейкоцитами (1). Сосуды
оболочек и прилежащего к
ним вещества мозга
расширены, полнокровны
(2)



Гидроцефалия, в
результате менингита



Бурая атрофия
миокарда, как
проявление
церебральной
кахексии в
результате
менингита

