Мышцы таза

Васильева Анна 141001

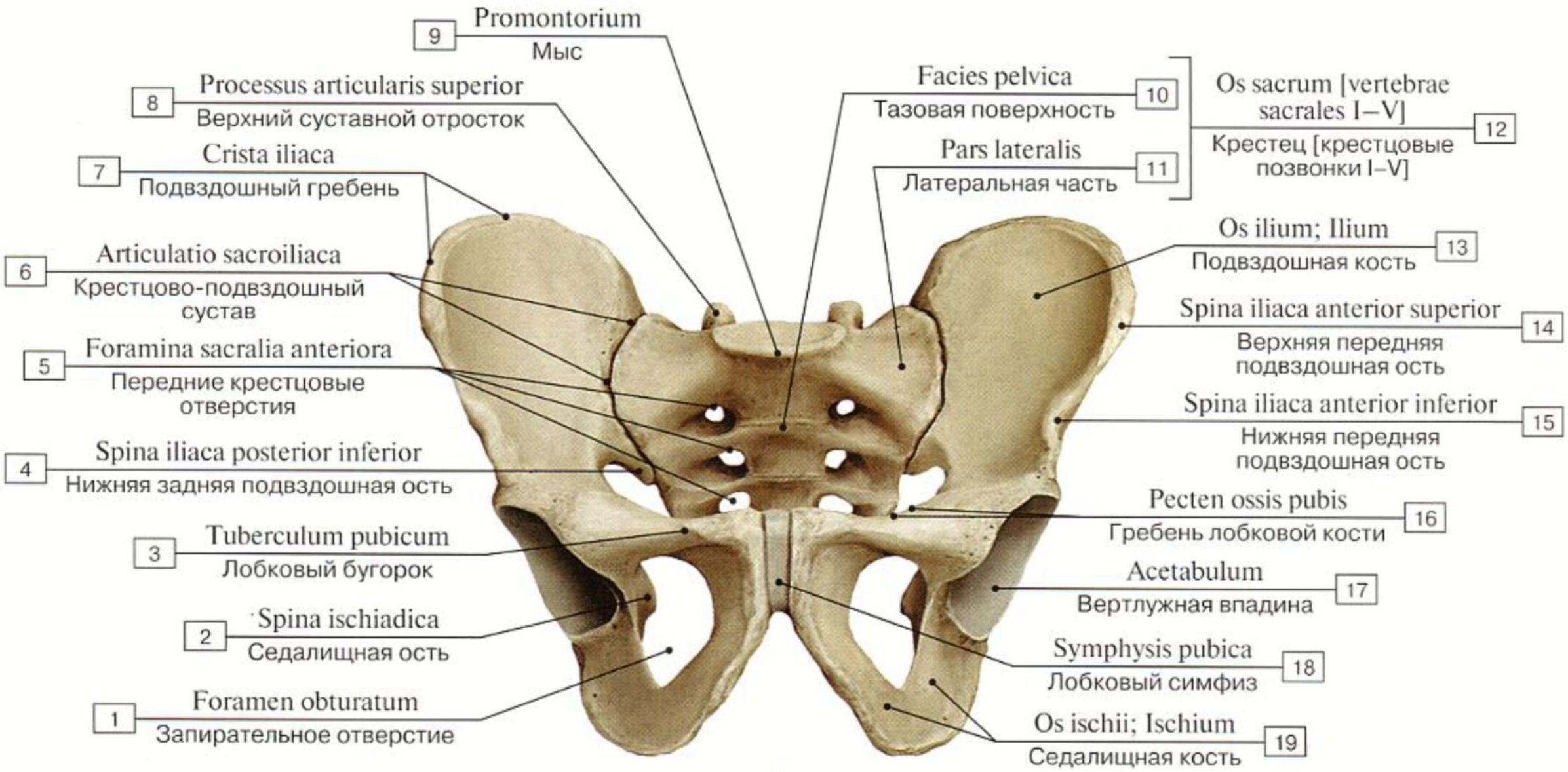
9 Promontorium
Мыс
8 Processus articularis superior
Верхний суставной отросток
7 Crista iliaca
Подвздошный гребень
6 Articulatio sacroiliaca
Крестцово-подвздошный сустав
5 Foramina sacralia anteriora
Передние крестцовые отверстия
4 Spina iliaca posterior inferior
Нижняя задняя подвздошная ость
3 Tuberculum pubicum
Лобковый бугорок
2 Spina ischiadica
Седалищная ость
1 Foramen obturatum
Запирательное отверстие
Facies pelvica
Тазовая поверхность
10
Pars lateralis
Латеральная часть
11
Os sacrum [vertebrae sacrales I–V]
Крестец [крестцовые позвонки I–V]
12
Os ilium; Ilium
Подвздошная кость
13
Spina iliaca anterior superior
Верхняя передняя подвздошная ость
14
Spina iliaca anterior inferior
Нижняя передняя подвздошная ость
15
Pecten ossis pubis
Гребень лобковой кости
16
Acetabulum
Вертлужная впадина
17
Symphysis pubica
Лобковый симфиз
18
Os ischii; Ischium
Седалищная кость
19

А

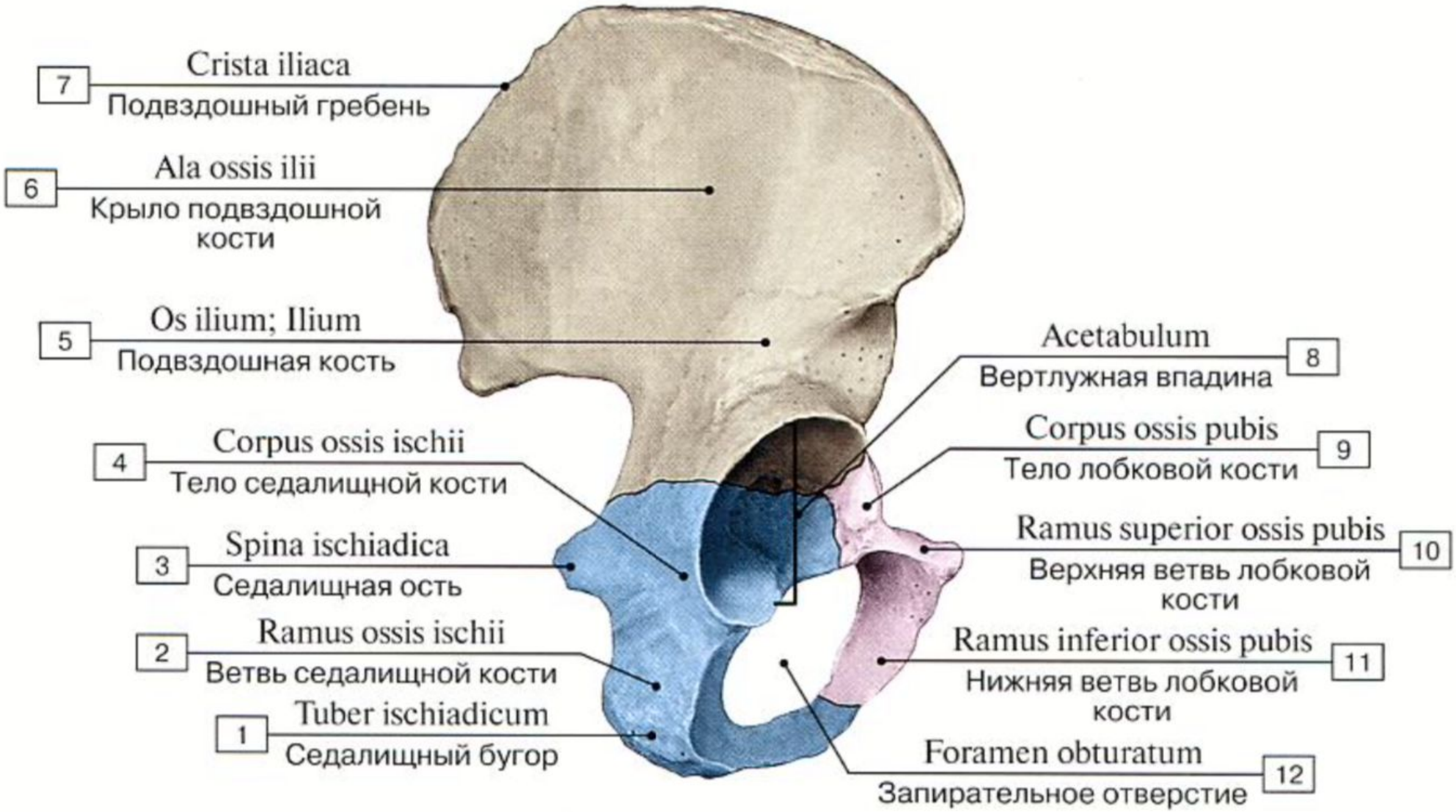
7
Crista iliaca
Подвздошный гребень
6
Ala ossis ilii
Крыло подвздошной кости
5
Os ilium; Ilium
Подвздошная кость
4
Corpus ossis ischii
Тело седалищной кости
3
Spina ischiadica
Седалищная ость
2
Ramus ossis ischii
Ветвь седалищной кости
1
Tuber ischiadicum
Седалищный бугор
Acetabulum
Вертлужная впадина
8
Corpus ossis pubis
Тело лобковой кости
9
Ramus superior ossis pubis
Верхняя ветвь лобковой кости
10
Ramus inferior ossis pubis
Нижняя ветвь лобковой кости
11
Foramen obturatum
Запирательное отверстие
12

МЫШЦЫ ТАЗА

ВНУТРЕННЯЯ ГРУППА

1. Подвздошно-поясничная мышца
2. Внутренняя запирательная мышца
3. Грушевидная мышца

НАРУЖНАЯ ГРУППА

1. Ягодичные мышцы
2. Близнецовые мышцы
3. Напрягатель широкой фасции
4. Квадратная мышца бедра
5. Наружная запирательная мышца

Pediatry MedVideo

Внутренние мышцы таза:

- Подвздошно-поясничная мышца: *подвздошная мышца и большая поясничная мышца*
- Внутренняя запирательная мышца
- Грушевидная мышца

Наружные мышцы таза:

- Большая ягодичная мышца
- Средняя ягодичная мышца
- Малая ягодичная мышца
- Квадратная мышца бедра
- Наружная запирательная мышца
- Напрягатель широкой фасции бедра
- Верхняя и нижняя близнецовые мышцы

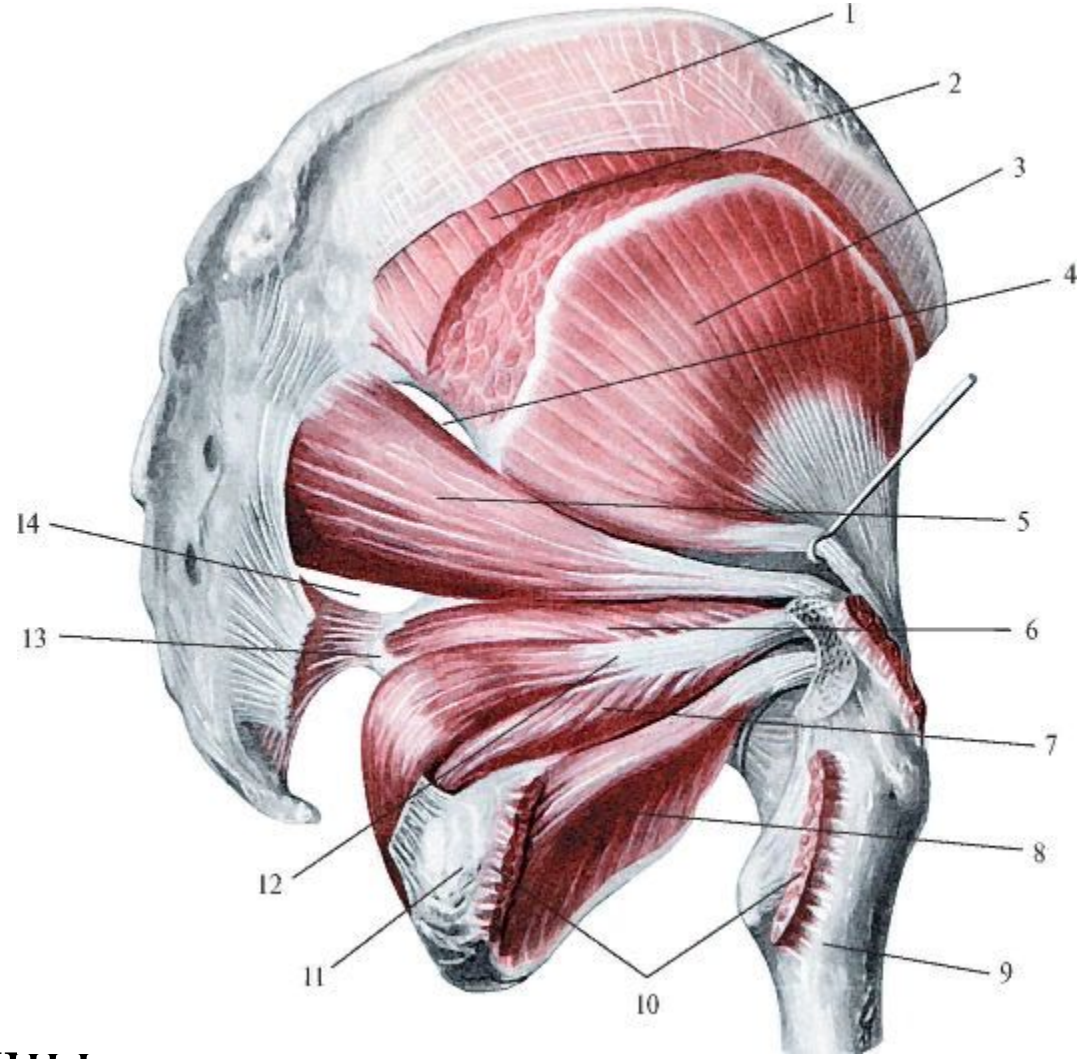

Начинается:

- Тела и поперечные отростки Th_{XII} и L_1-L_5
- Подвздошные ямка и гребень

Прикрепляется:

- Малый вертел бедренной кости

Функция:

- Сгибает бедро; наклоняет таз вперед

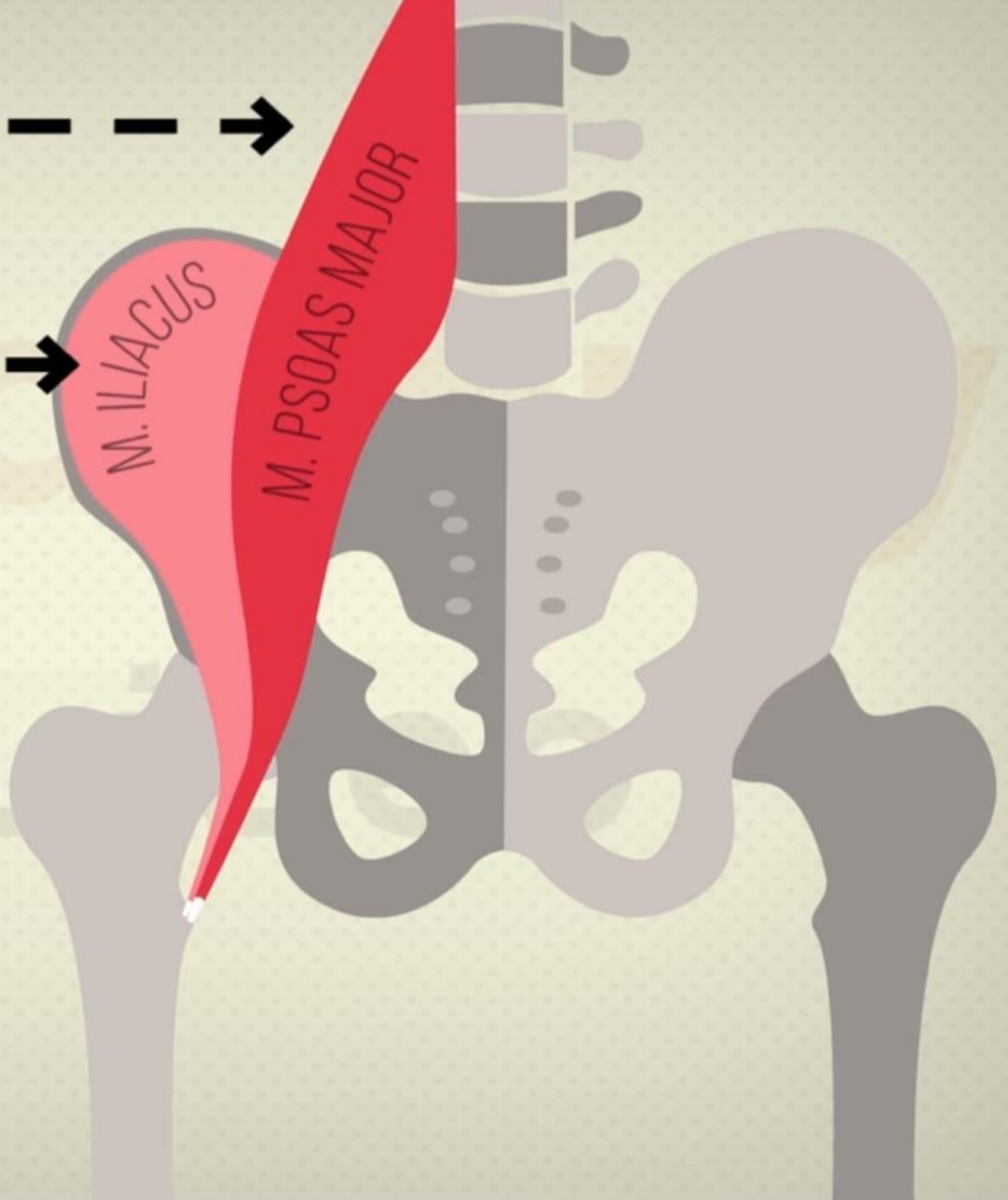

ПОДВЗДОШНО-ПОЯСНИЧНАЯ МЫШЦА

MUSCULUS ILIOPSOAS

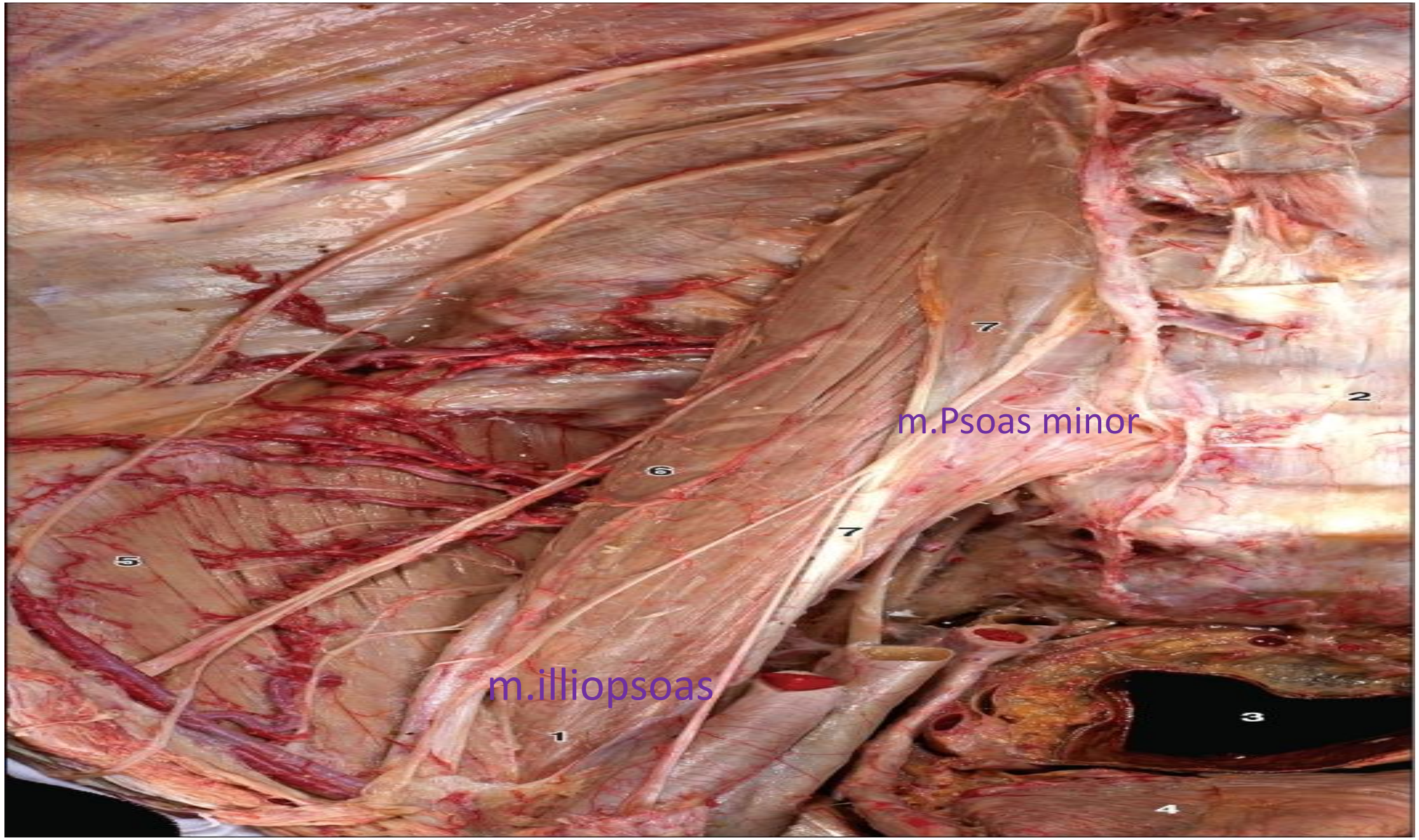
m.Psoas minor
m.illiopsoas
1
2
3
4
5
6
7
7

Начинается:

- Межпозвоночный диск между Th_{XII} и L_1

Прикрепляется:

1. Дугообразная линия подвздошной кости
2. Подвздошно-лобковое возвышение

Функция:

- Натягивает подвздошную фасцию

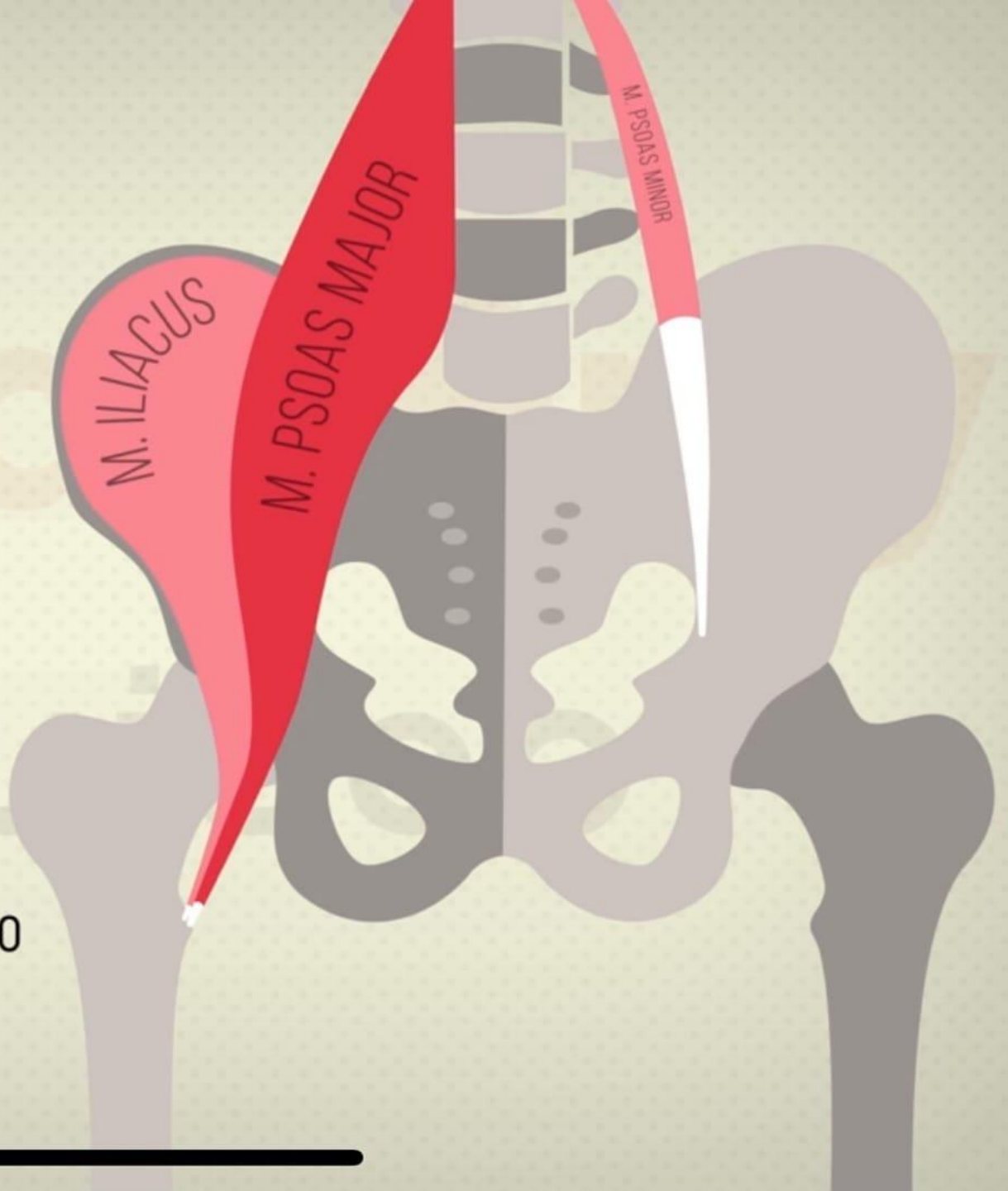

МАЛАЯ ПОЯСНИЧНАЯ МЫШЦА

M. PSOAS MINOR

Начинается:

- В окружности запирательной мембраны (кроме запирательной борозды)

Прикрепляется:

- Вертельная ямка бедренной кости

Функция:

- Вместе с близнецовыми мышцами супинирует бедро

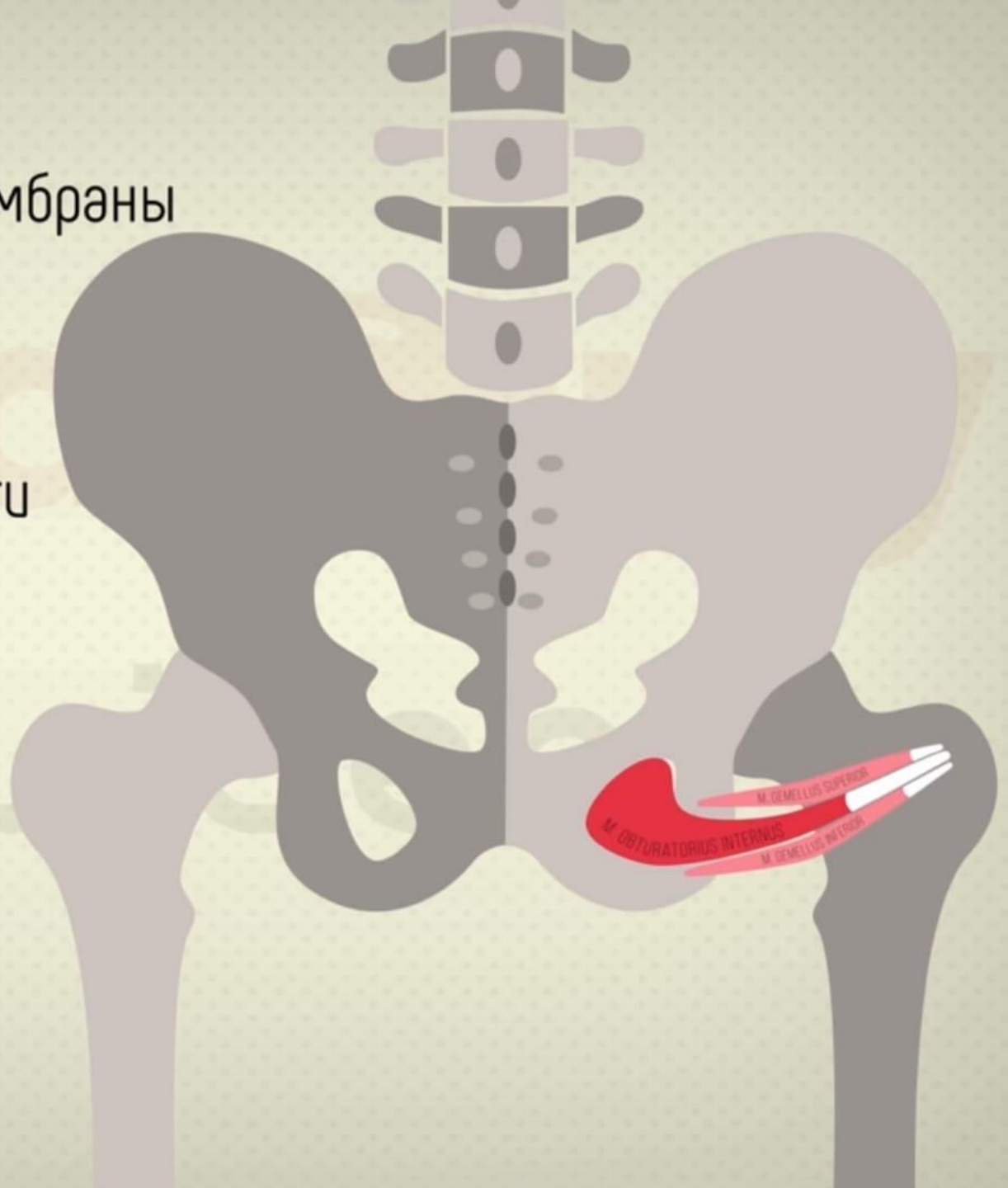

ВНУТРЕННЯЯ ЗАПИРАТЕЛЬНАЯ МЫШЦА

M. OBTURATORIUS INTERNUS

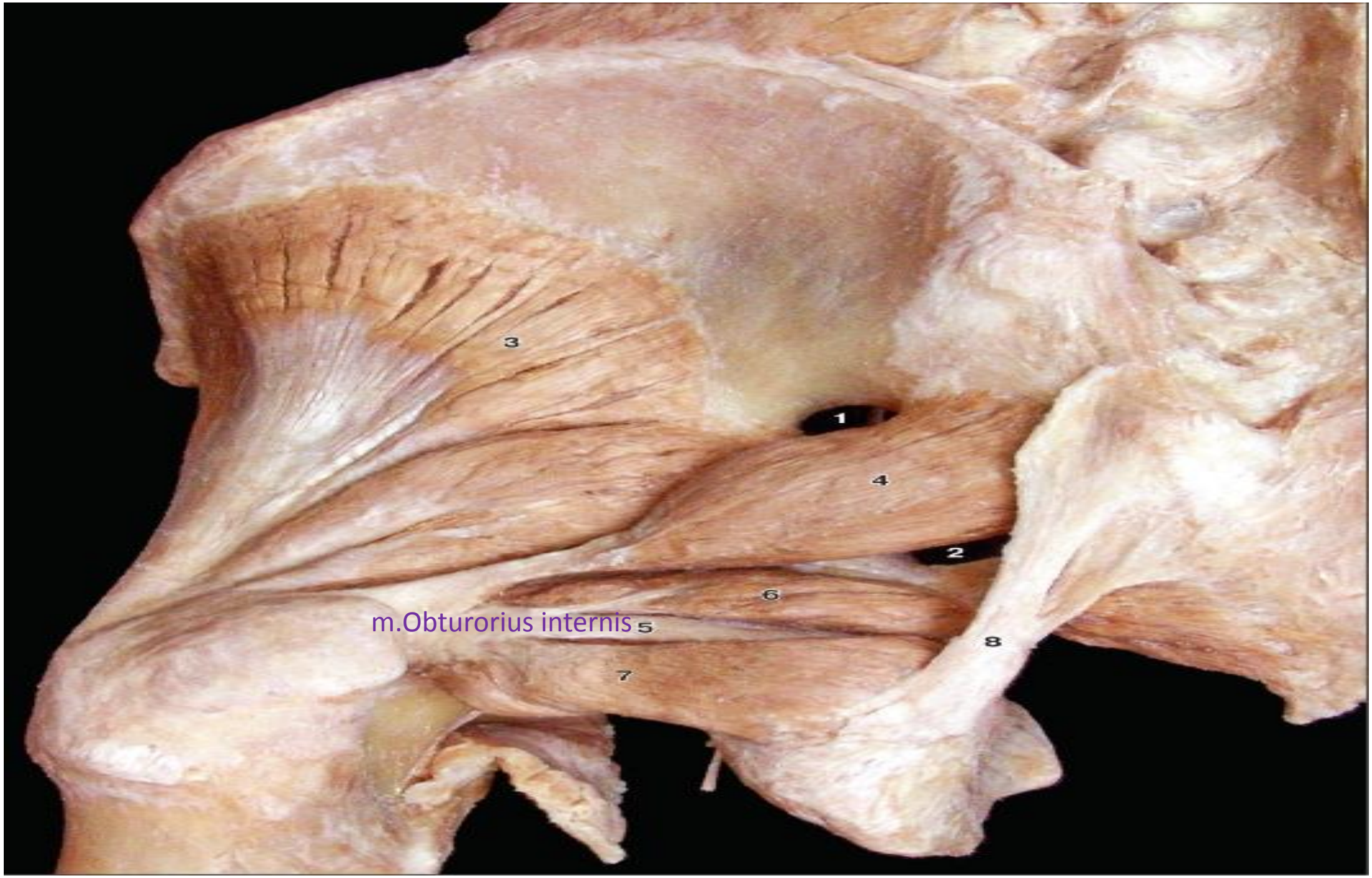
3
1
4
2
6
m.Obturorius internis 5
8
7

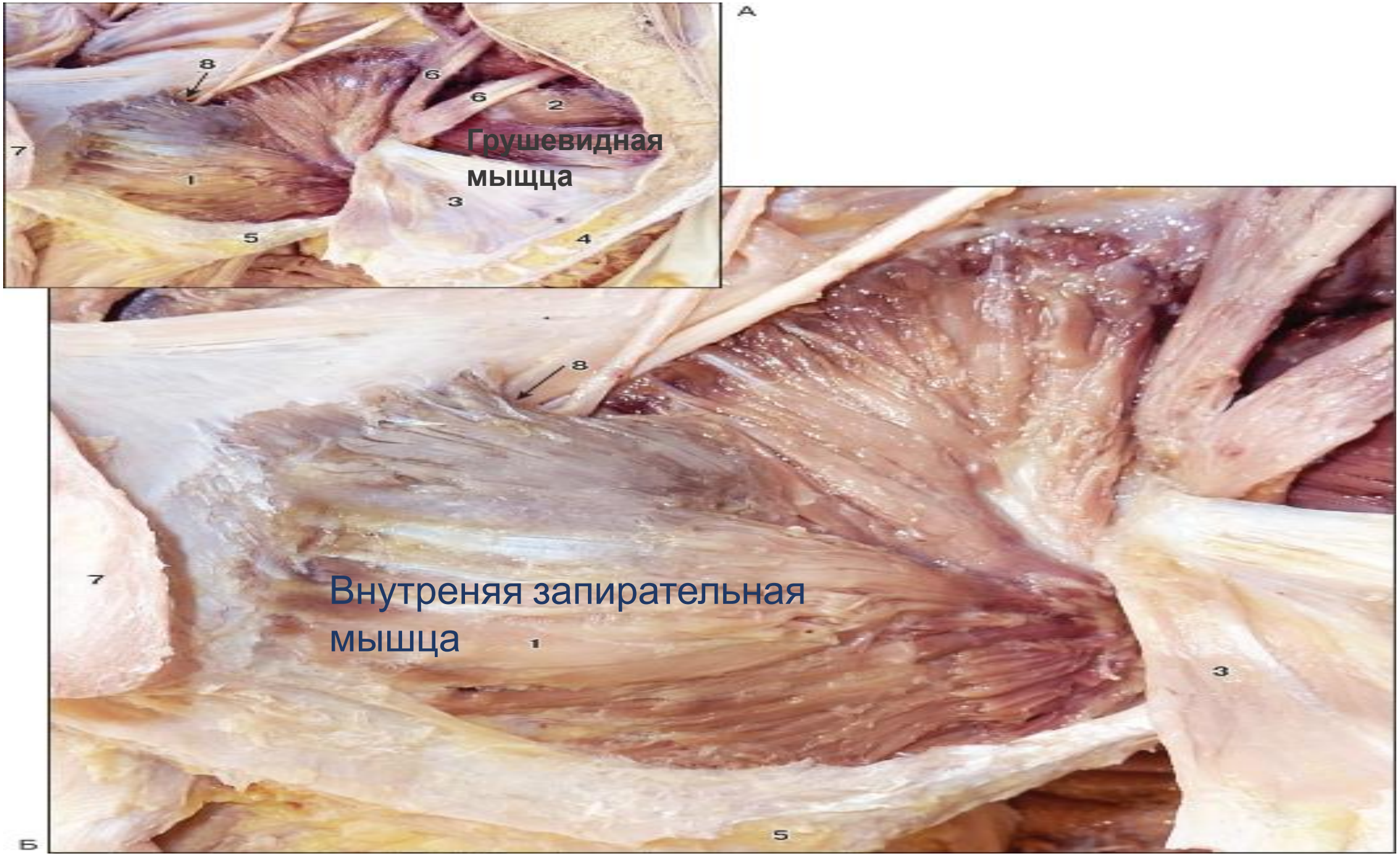
А
8
6
6
2
7
1
3
5
4
Грушевидная мыщца
8
7
Внутреняя запирательная мышца
1
3
5
Б

Начинается:

- Тазовая поверхность крестца

Прикрепляется:

- Большой вертел бедренной кости

Функция:

- Супинирует бедро

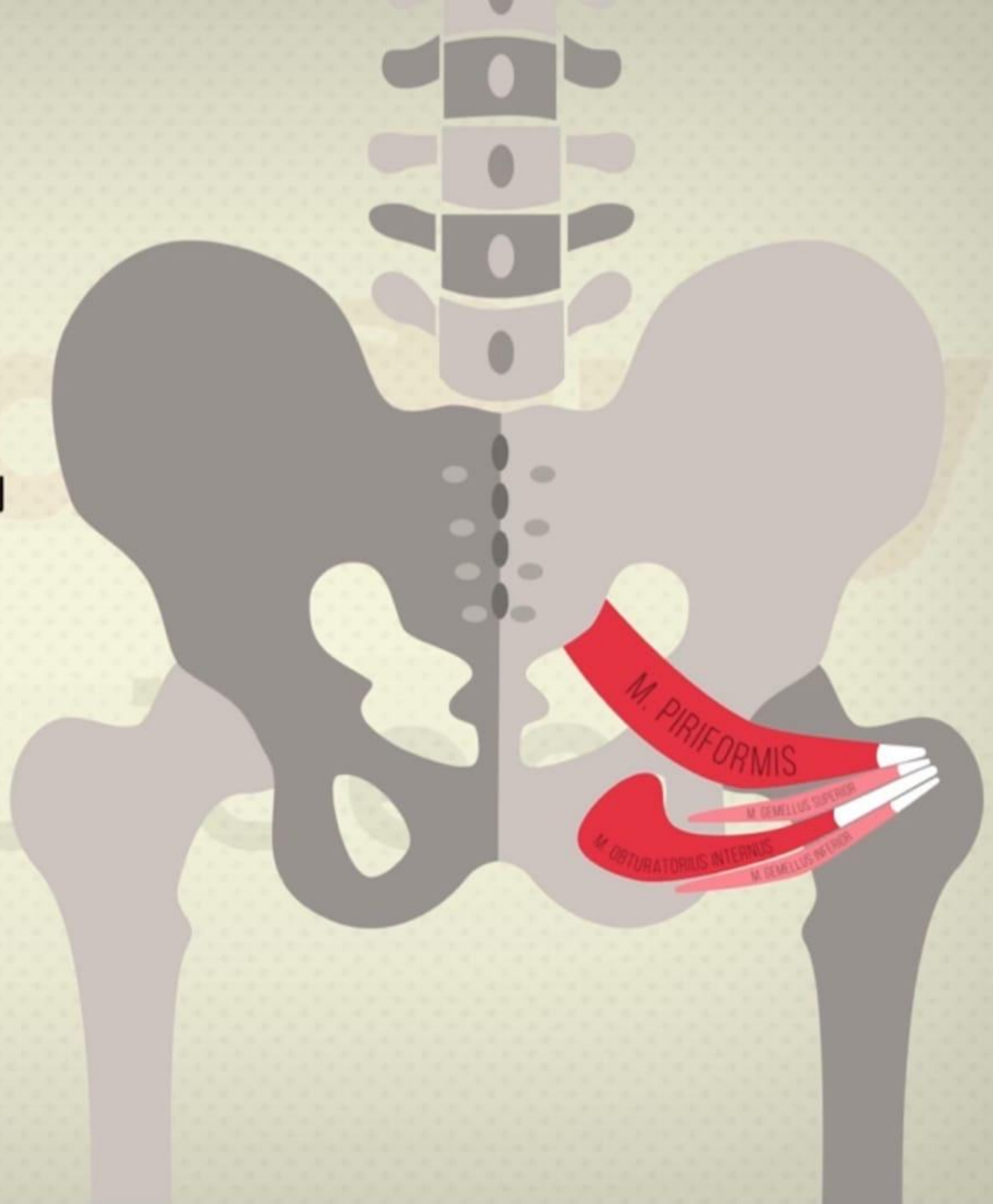

ГРУШЕВИДНАЯ МЫШЦА

M. PIRIFORMIS

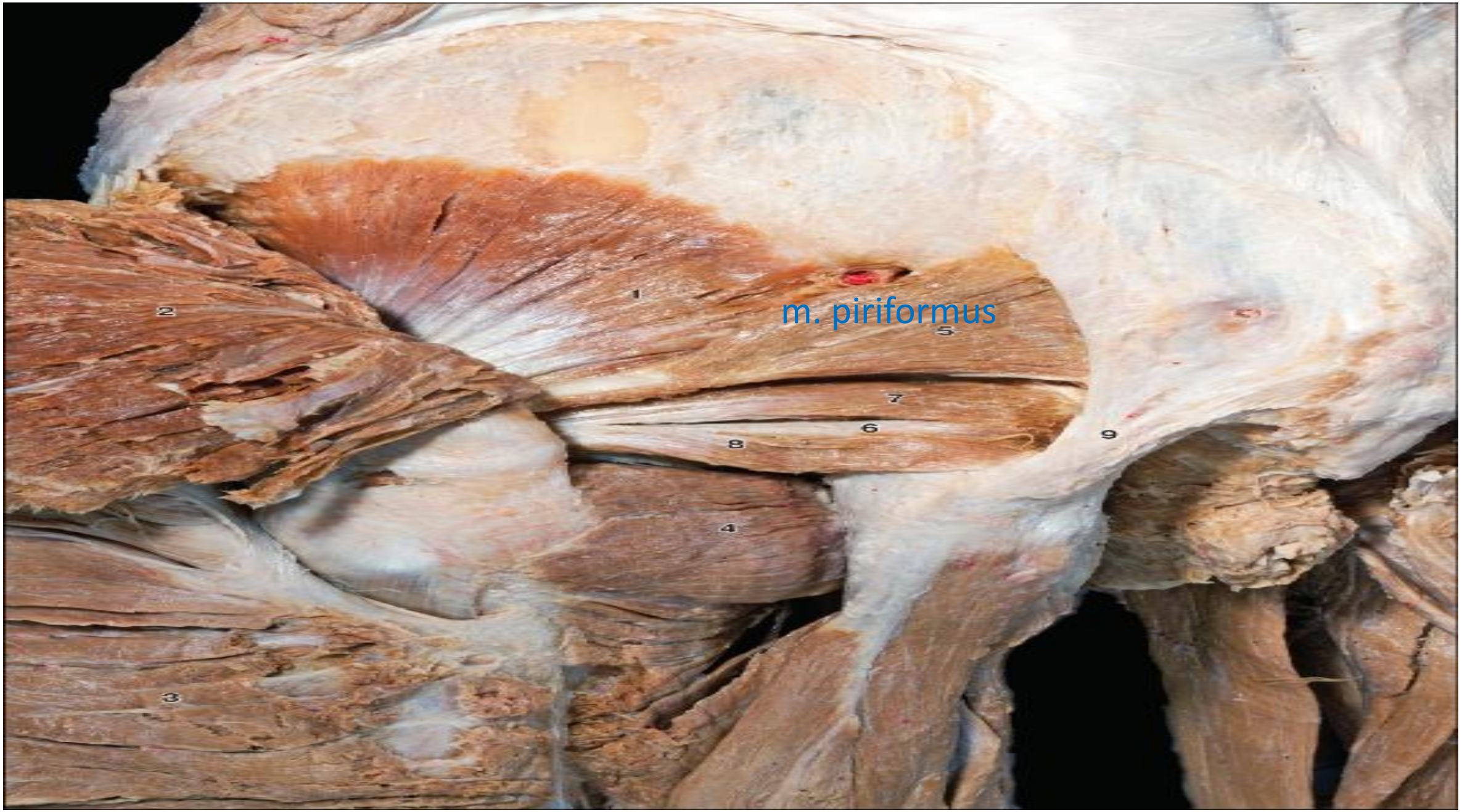
m. piriformus
1
2
3
4
5
6
7
8
9

НАРУЖНАЯ ГРУППА МЫШЦ ТАЗА

(МЫШЕЧНЫЕ СЛОИ)

1. Большая ягодичная мышца + Напрягатель широкой фасции
2. Средняя ягодичная мышца + Квадратная мышца бедра
   +близнецовые мышцы
3. Малая ягодичная мышца + Наружная запирательная мышца

Ягодичные мышцы таза

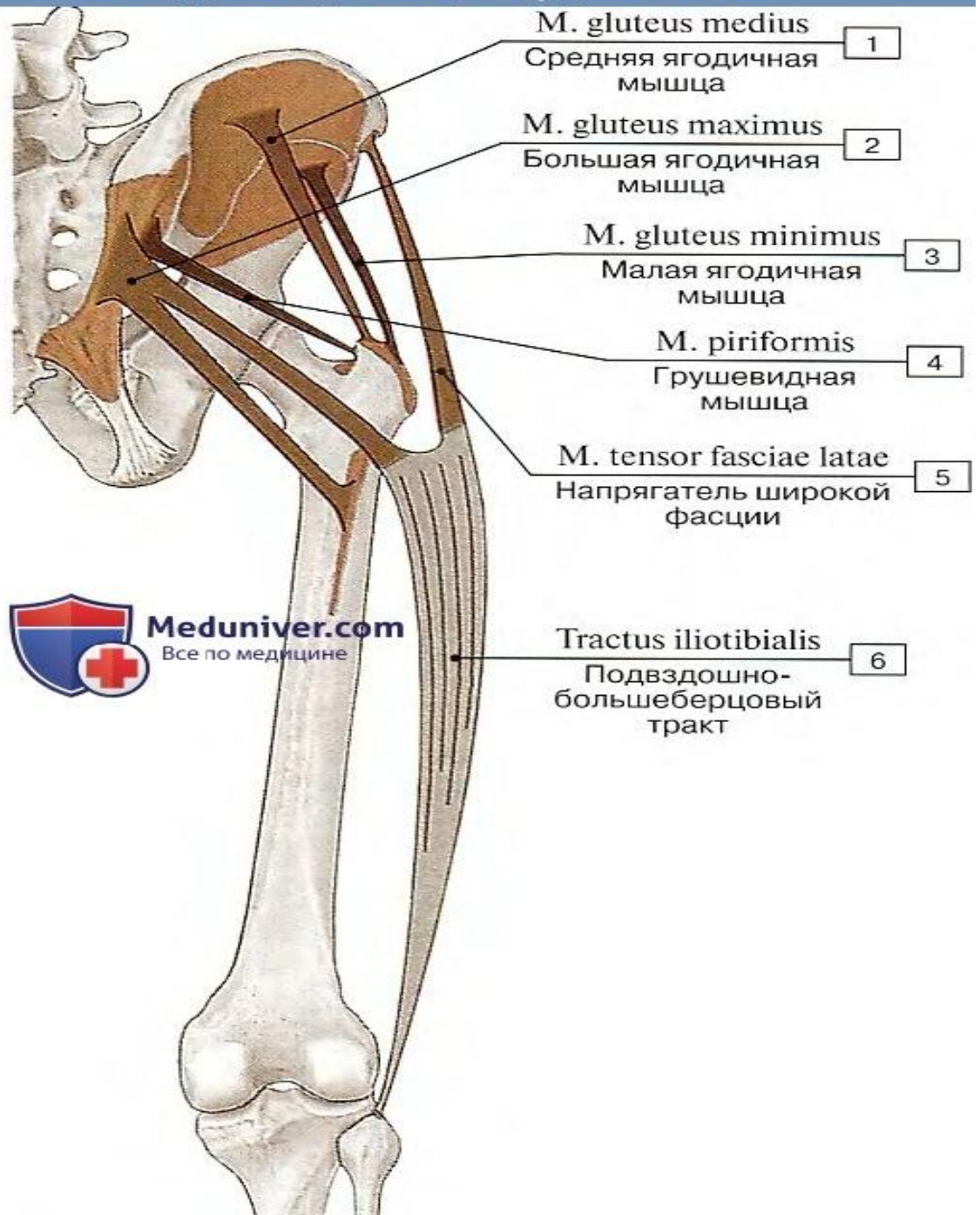

МЫШЦЫ БЕДРА И ОБЛАСТИ ТАЗОБЕДРЕННОГО СУСТАВА

Ягодичные мышцы - большая, средняя и малая

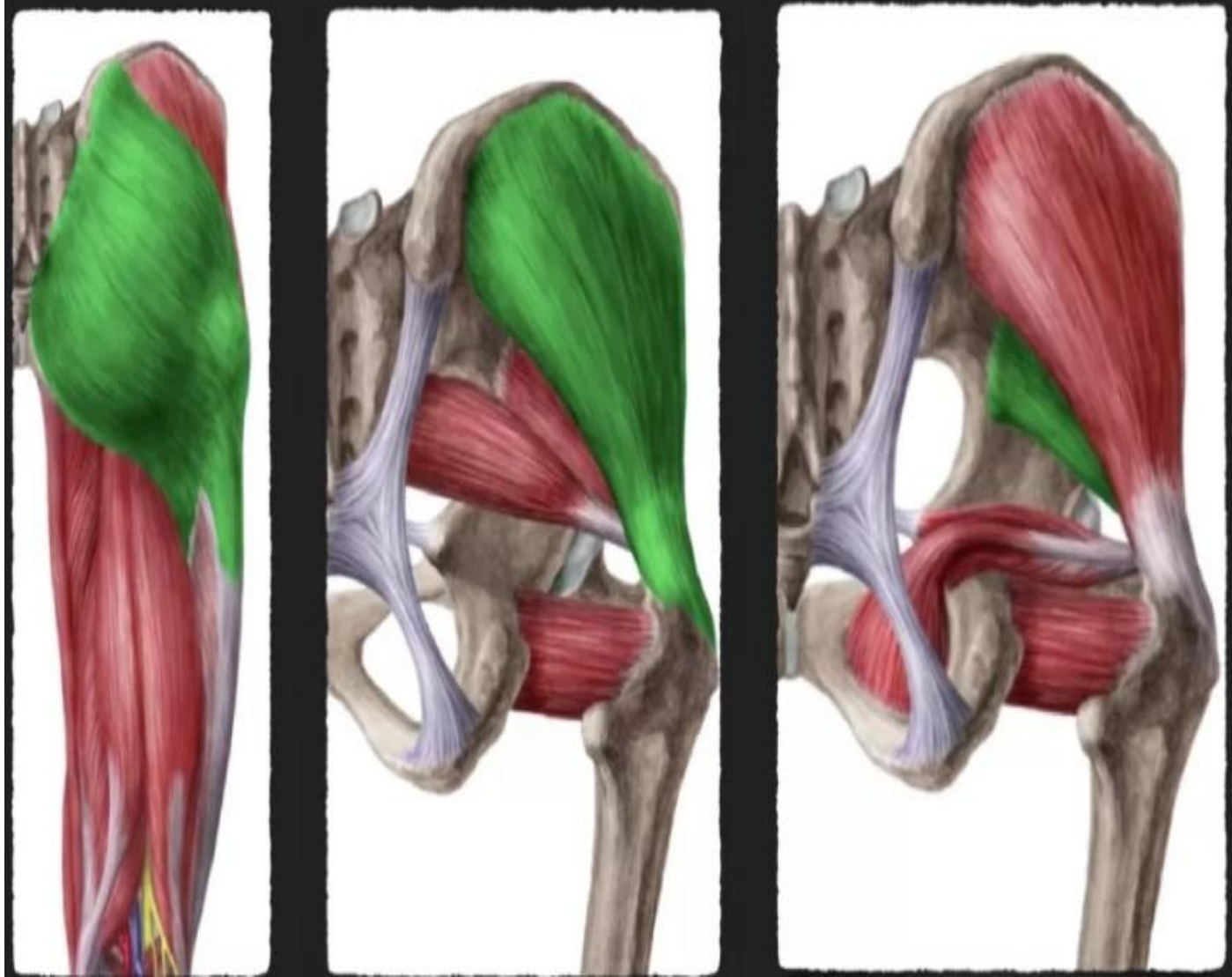

Наружные мышцы таза, справа

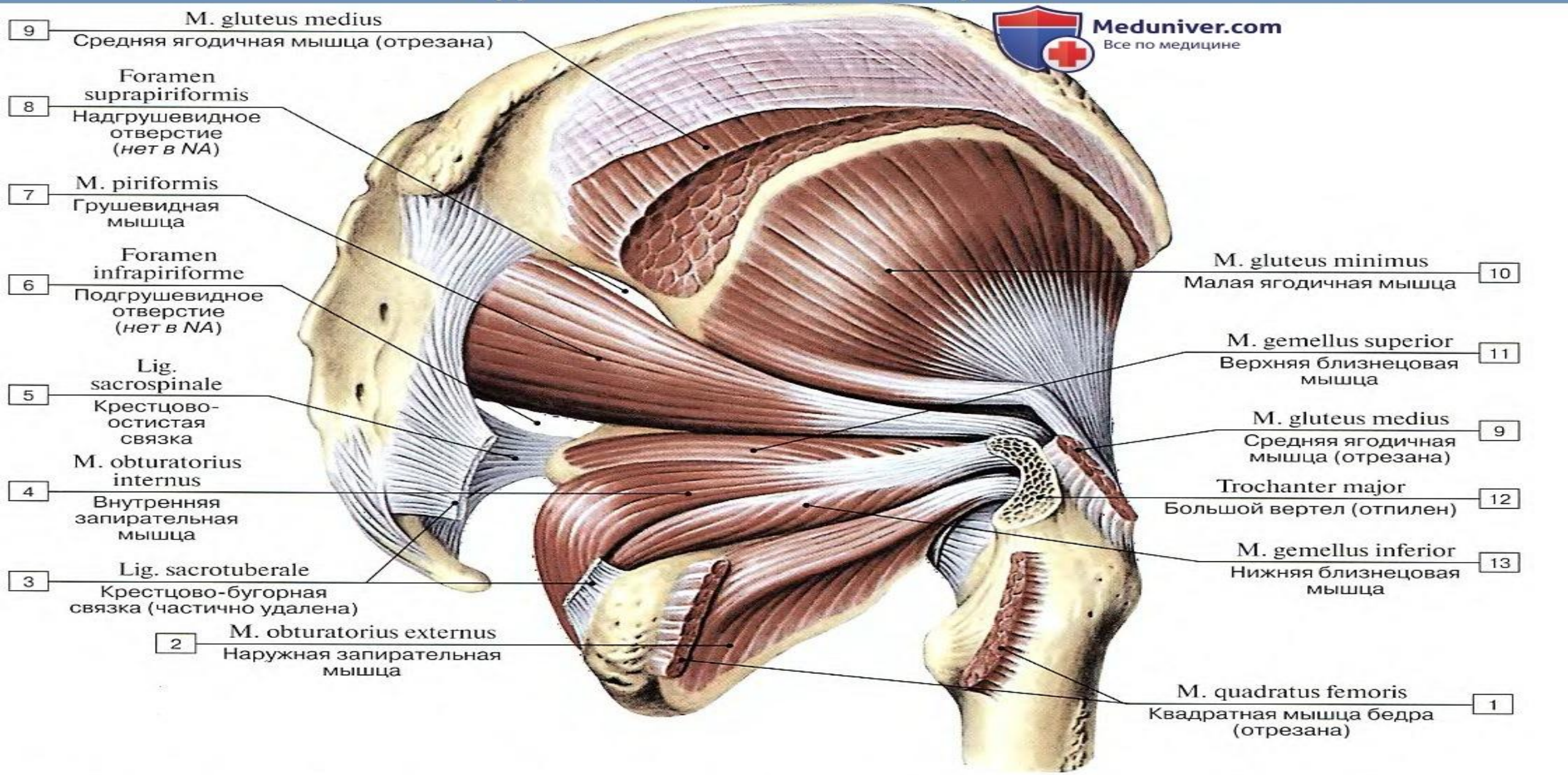

1 — Quadratus femoris; *2* — Obturator externus; *3* — Sacrotuberous ligament; *4* — Obturator internus; *5* — Sacrospinous ligament; *6* — Infrapiriform foramen; *7* — Piriformis; *8* — Suprapiriform foramen; *9* — Gluteus medius; *10* — Gluteus minimus; *11* — Gemellus superior; Superior gemellus; *12* — Greater trochanter; *13* — Gemellus inferior; Inferior gemellus

Начинается:

1. Ягодичная поверхность подвздошной кости
2. Дорсальная поверхность крестца и копчика

Прикрепляется:

1. Ягодичная бугристость
2. Подвздошно-большеберцовый тракт

Функция:

★ Разгибает бедро, супинируя его
+ напрягает п-бб тракт
+ разгибает таз и туловище

БОЛЬШАЯ ЯГОДИЧНАЯ МЫШЦА

M. GLUTEUS MAXIMUS

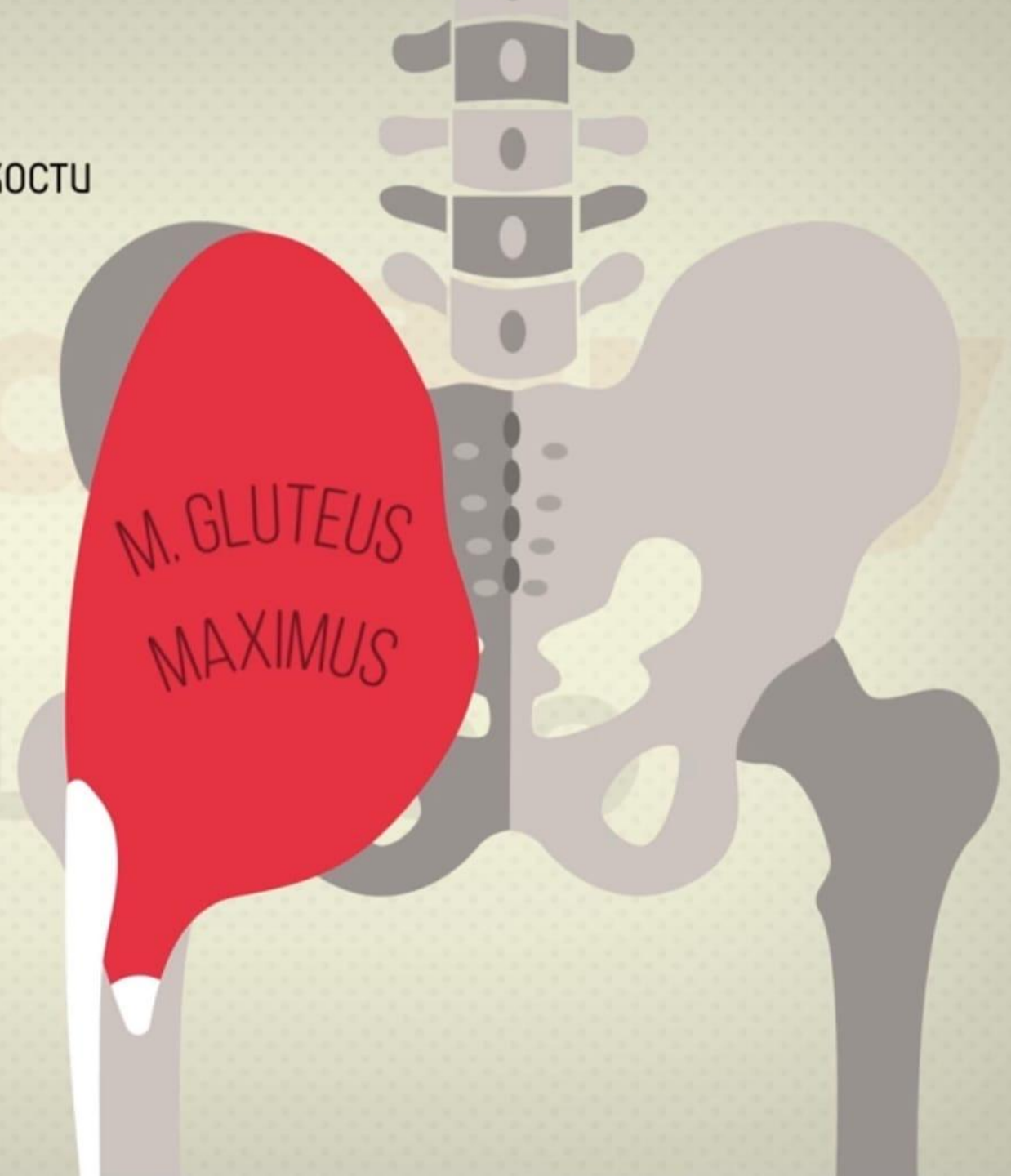

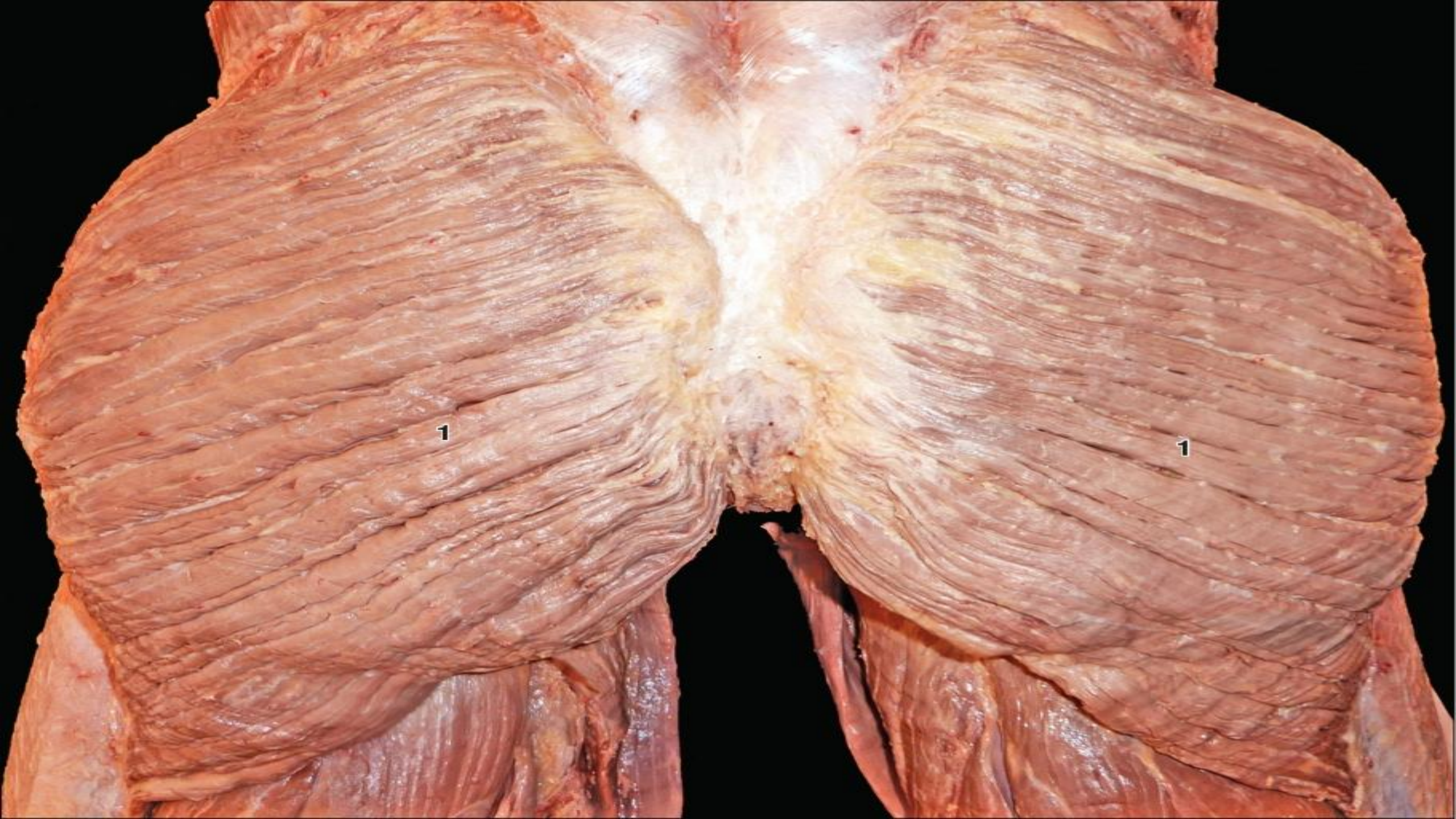
1
1

Начинается:

- Ягодичная поверхность подвздошной кости

Прикрепляется:

- Большой вертел бедренной кости

Функция:

1. Отводит, пронирует, супинирует бедро
2. Удерживает таз и туловище в вертикальном положении

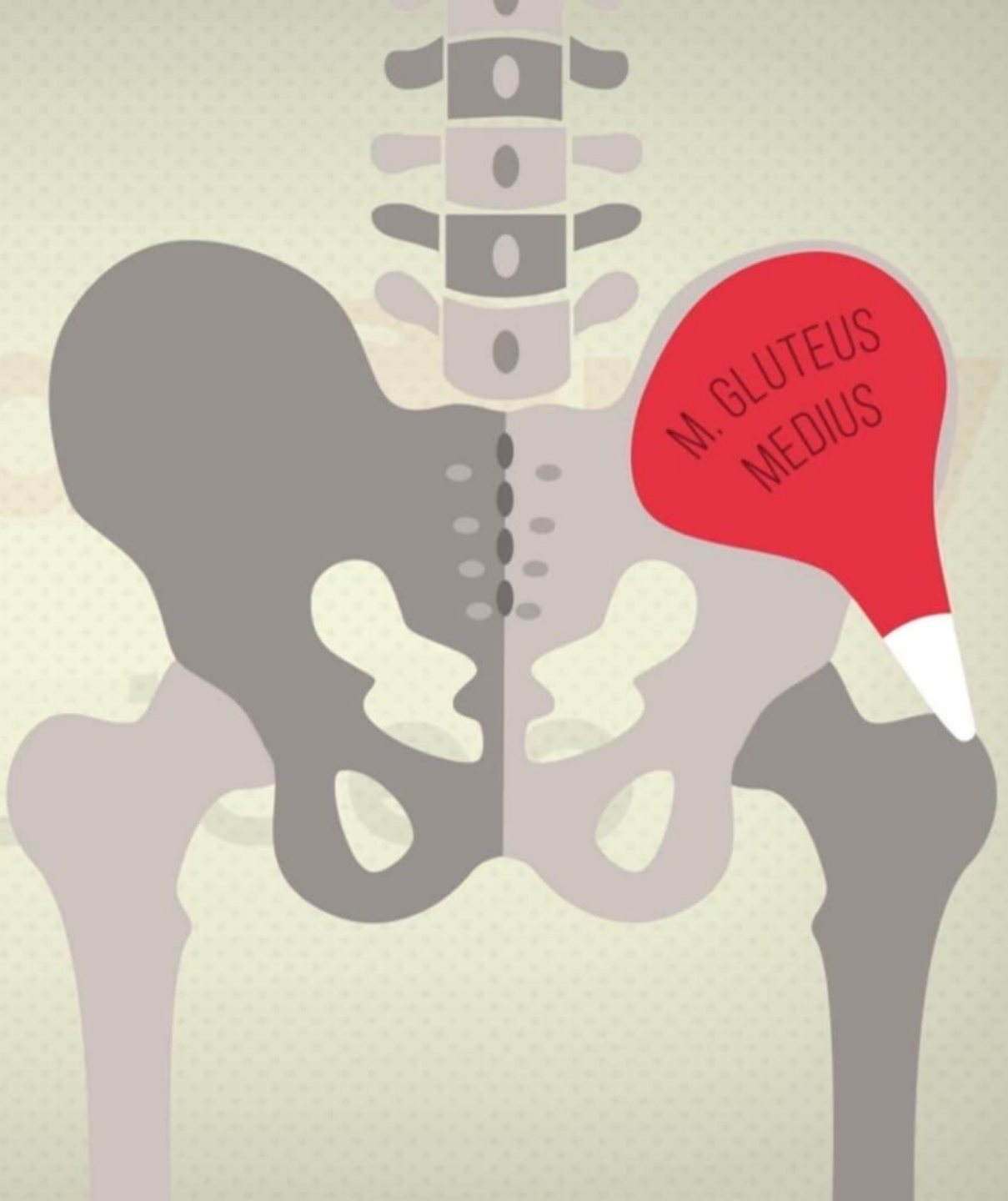

СРЕДНЯЯ ЯГОДИЧНАЯ МЫШЦА

M. GLUTEUS MEDIUS

Начинается:

- Наружная поверхность крыла подвздошной кости

Прикрепляется:

- Большой вертел бедренной кости

Функция:

1. Отводит бедро
2. Участвует в пронации и супинации бедра

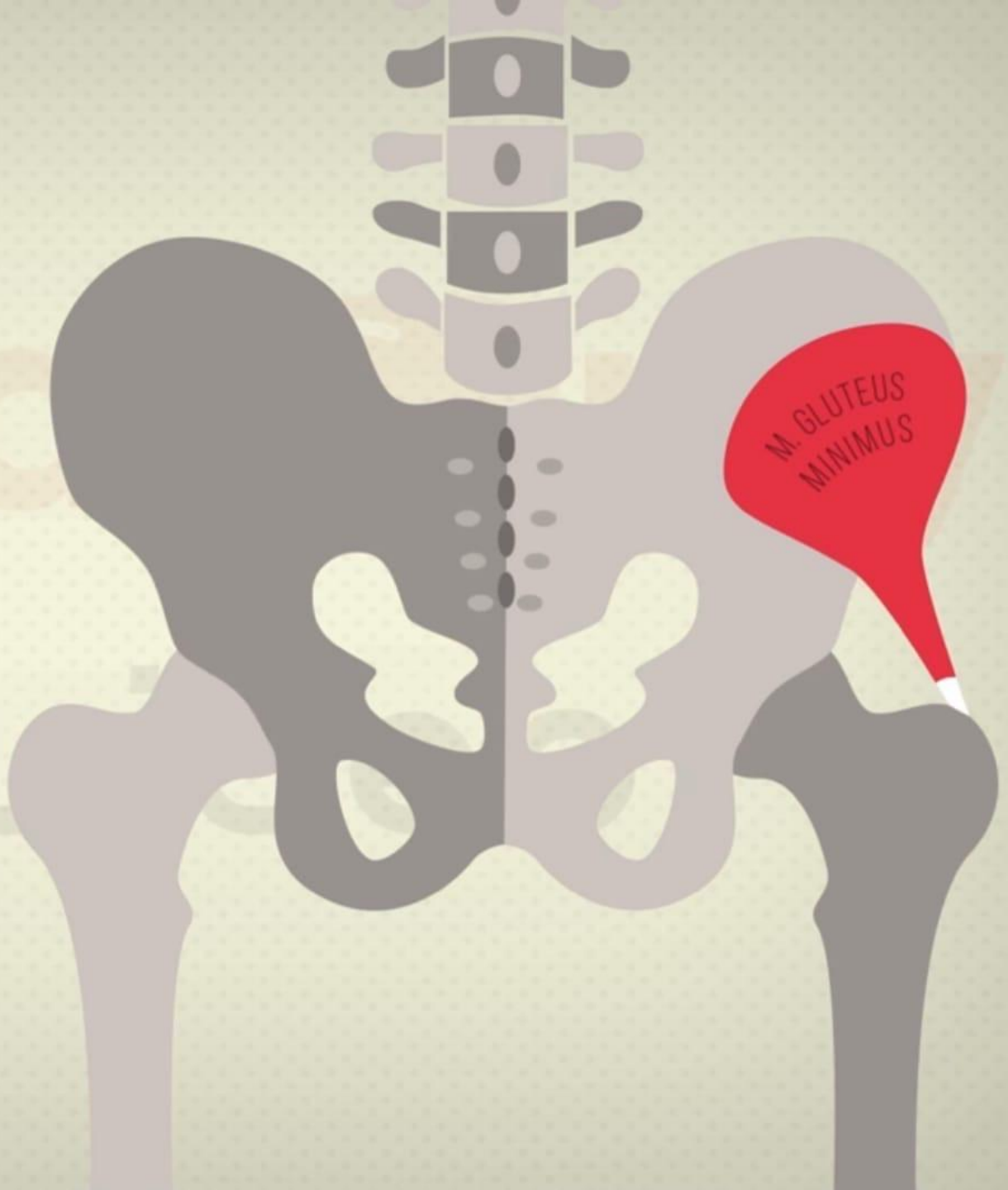

МАЛАЯ ЯГОДИЧНАЯ МЫШЦА

M. GLUTEUS MINIMUS

m.Glutes minimus
m.Gluteus medius
m.Glutes maximus
1
2
3
4
5
6
7
8
9

Начинается:

- Передняя верхняя подвздошная ость

Переходит:

- Подвздошно-большеберцовый тракт

Функция:

1. Натягивает широкую фасцию
2. Сгибает бедро

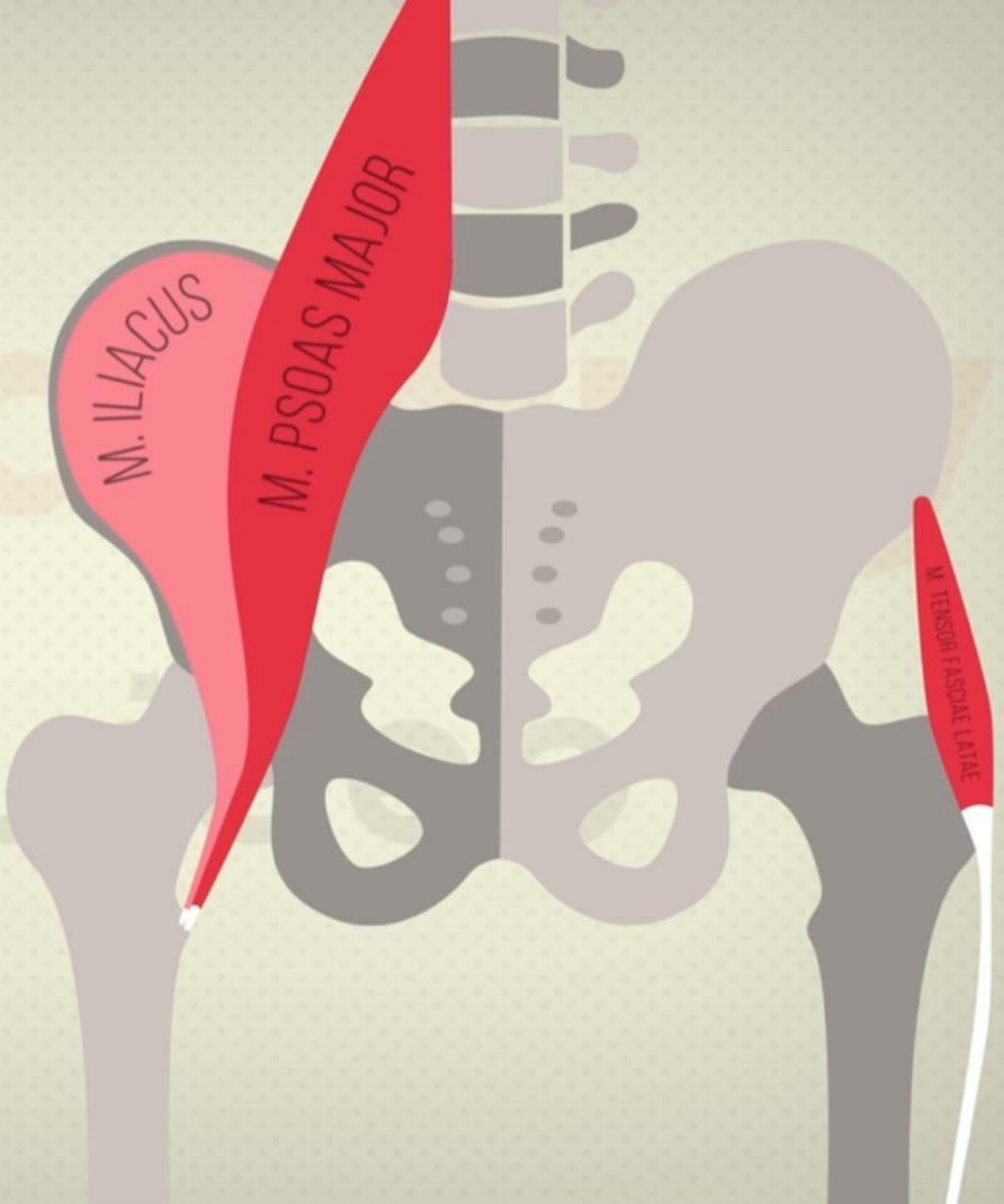

НАПРЯГАТЕЛЬ ШИРОКОЙ ФАСЦИИ

M. TENSOR FASCIAE LATAE

Большая ягодичная мышца и подвздошно-берцовый тракт

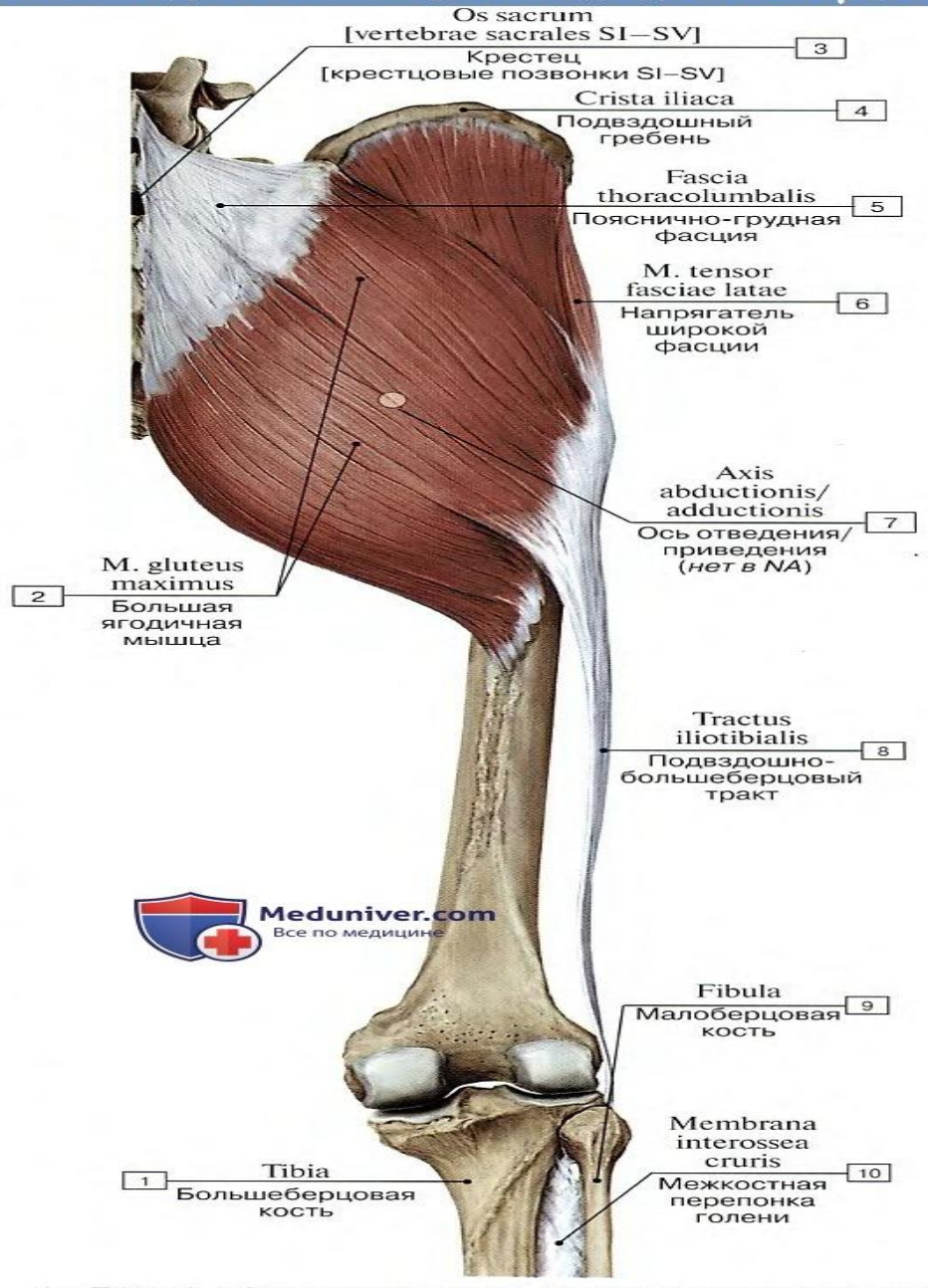

1 — Tibia; *2* — Gluteus maximus; *3* — Sacrum [sacral vertebrae SI–SV]; *4* — Iliac crest; *5* — Thoracolumbar fascia; *6* — Tensor fasciae latae; Tensor of fascia lata; *7* — Axis of abduction/adduction; *8* — Iliotibial tract; *9* — Fibula; *10* — Interosseous membrane of leg

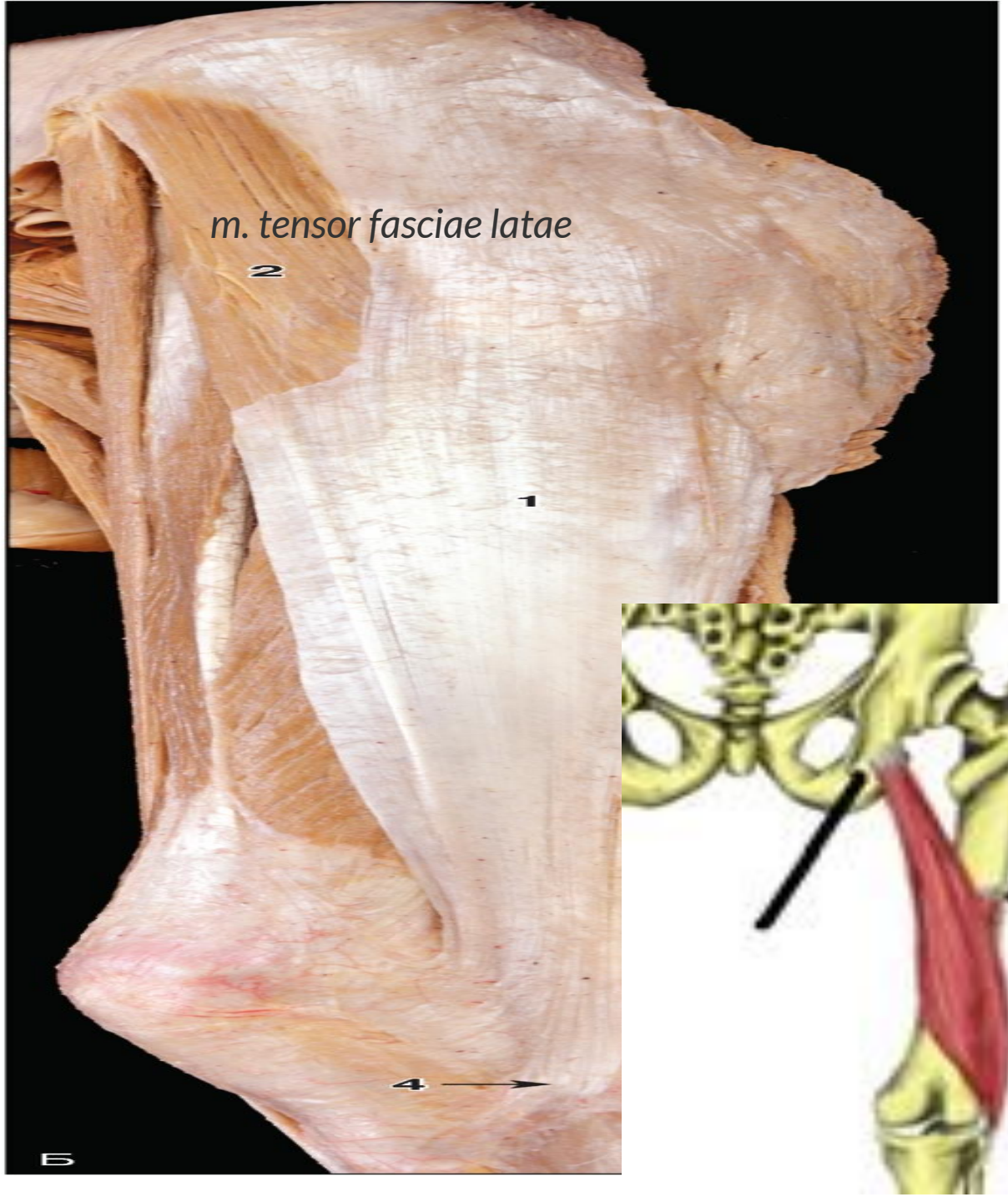

Начинается:

- Седалищный бугор

Переходит:

- Межвертельный гребень

Функция:

- Супинирует бедро

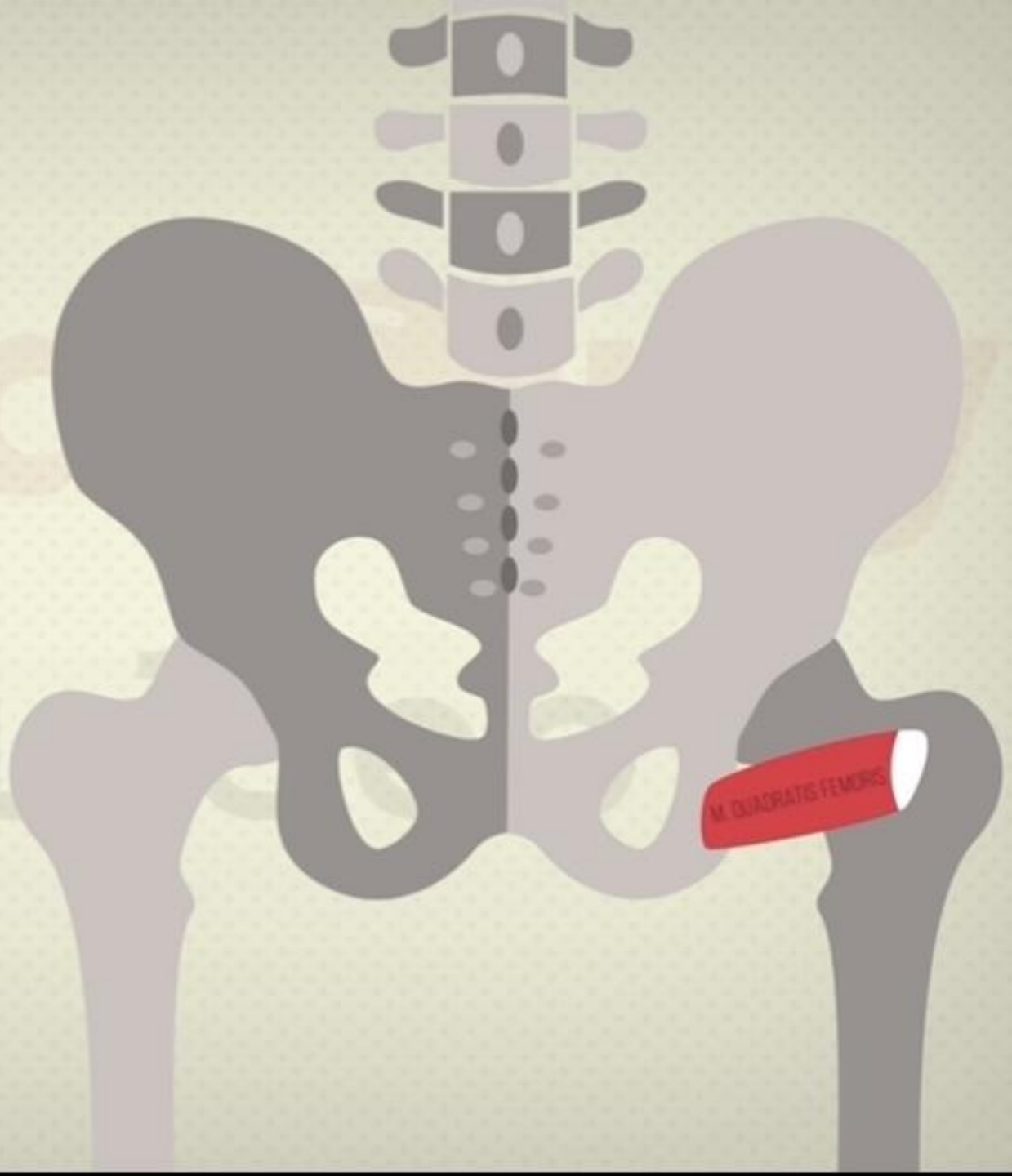

КВАДРАТНАЯ МЫШЦА БЕДРА

M. QUADRATIS FEMORIS

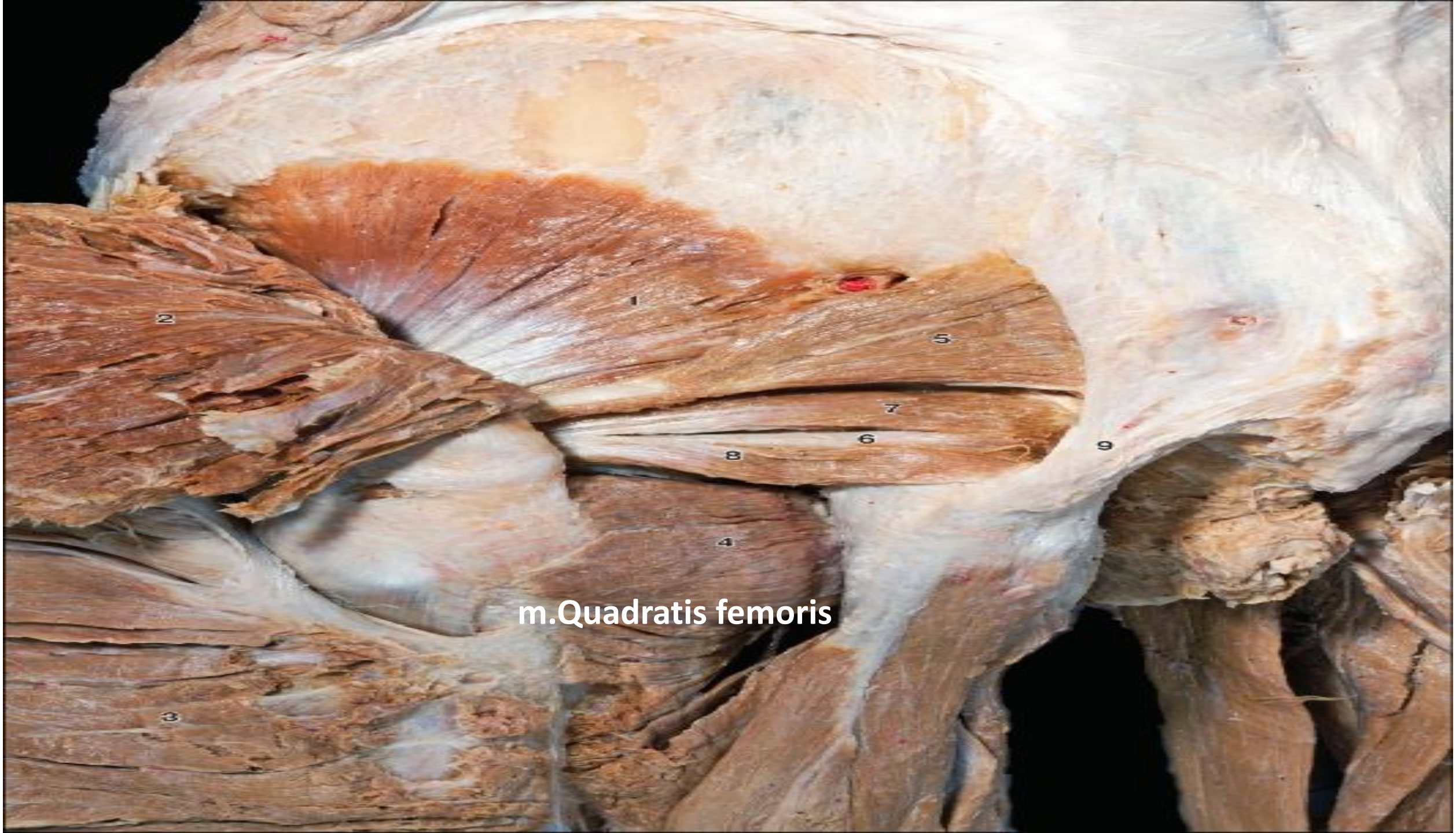
1
2
3
4
5
6
7
8
9
m.Quadratis femoris

Квадратная мышца бедра

Начинается:

1. Запирательная мембрана
2. Лобковая и седалищная кости

Прикрепляется:

- Вертельная ямка бедренной кости

Функция:

- Супинирует бедро

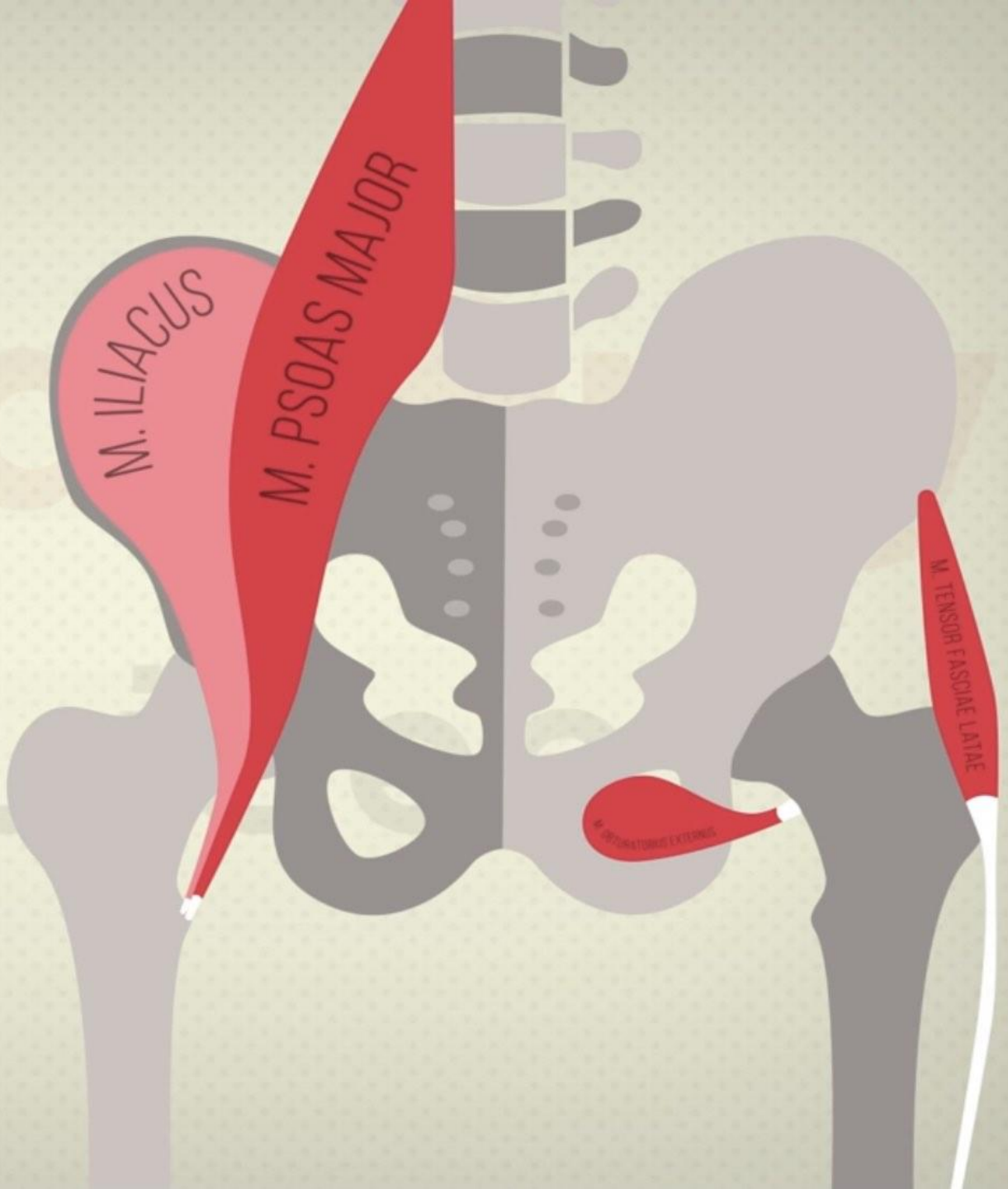

НАРУЖНАЯ ЗАПИРАТЕЛЬНАЯ МЫШЦА

M. OBTURATORIUS EXTERNUS

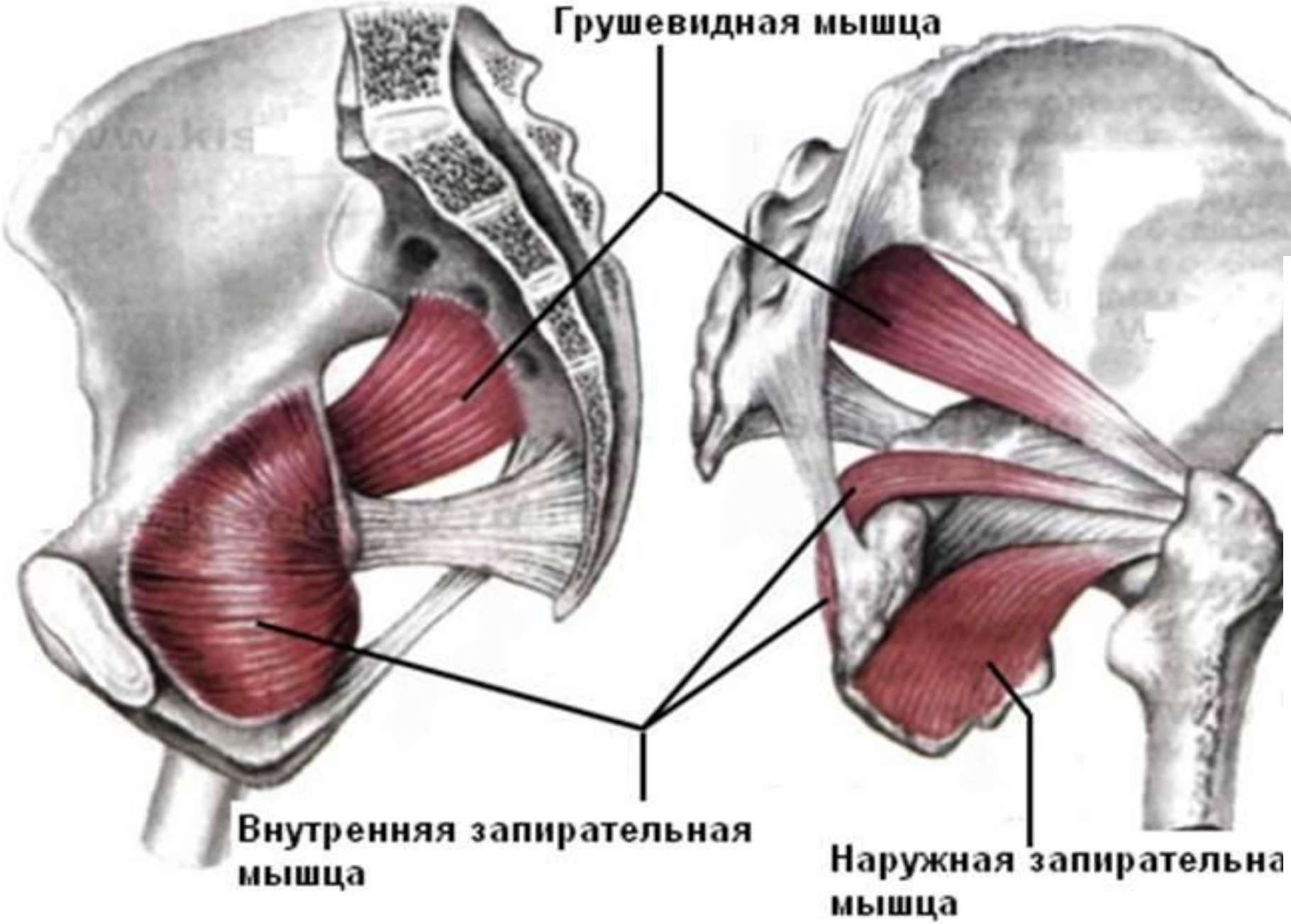
Грушевидная мышца
Внутренняя запирательная мышца
Наружная запирательна мышца

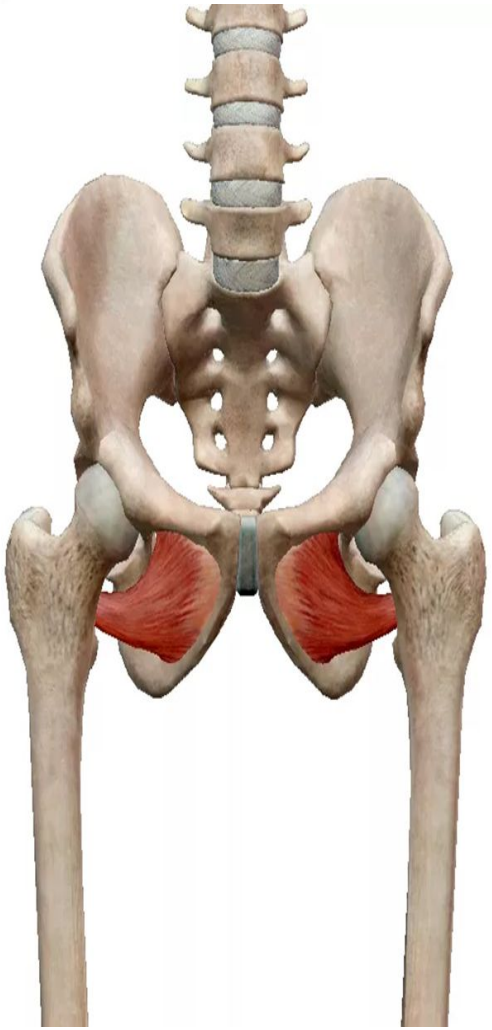

Верхняя и нижняя близнецовые мышцы

Начало: седалищная ость, седалищный бугор

Прикрепление: вертельная ямка бедренной кости

Функции: поворачивает бедро кнаружи

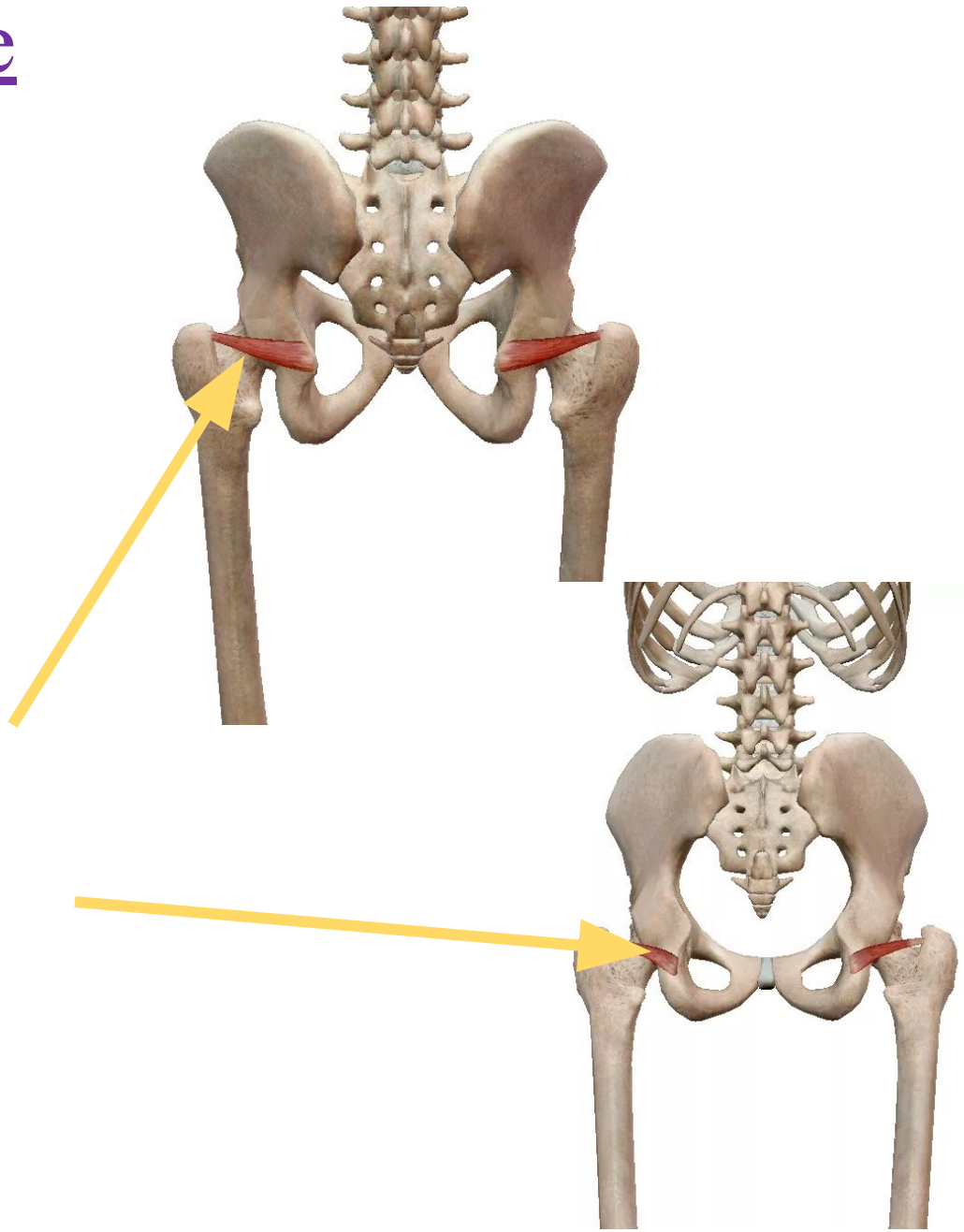

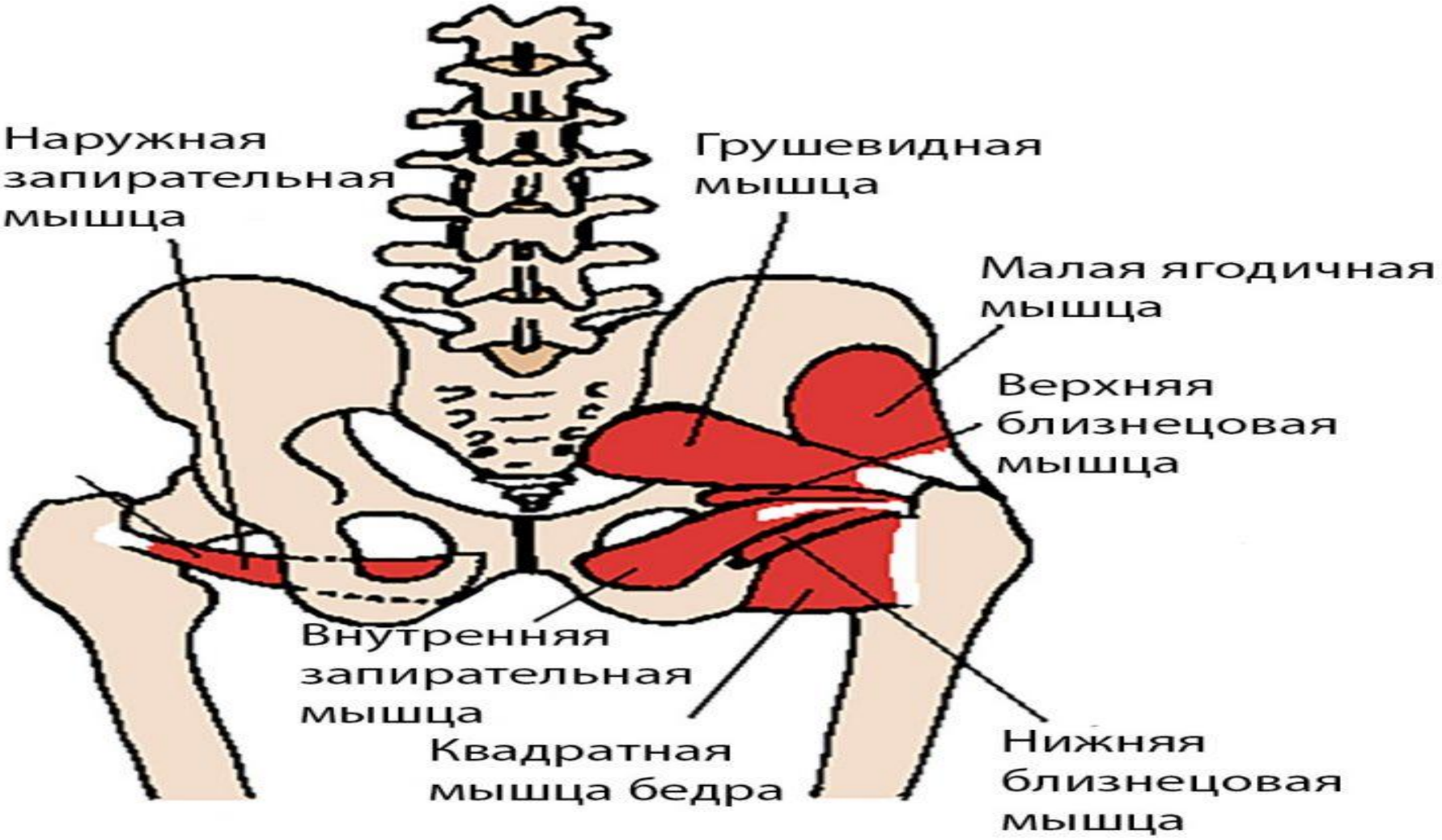
Наружная запирательная мышца
Грушевидная мышца
Малая ягодичная мышца
Верхняя близнецовая мышца
Внутренняя запирательная мышца
Квадратная мышца бедра
Нижняя близнецовая мышца

Подвздошно-поясничная мышца, вид спереди

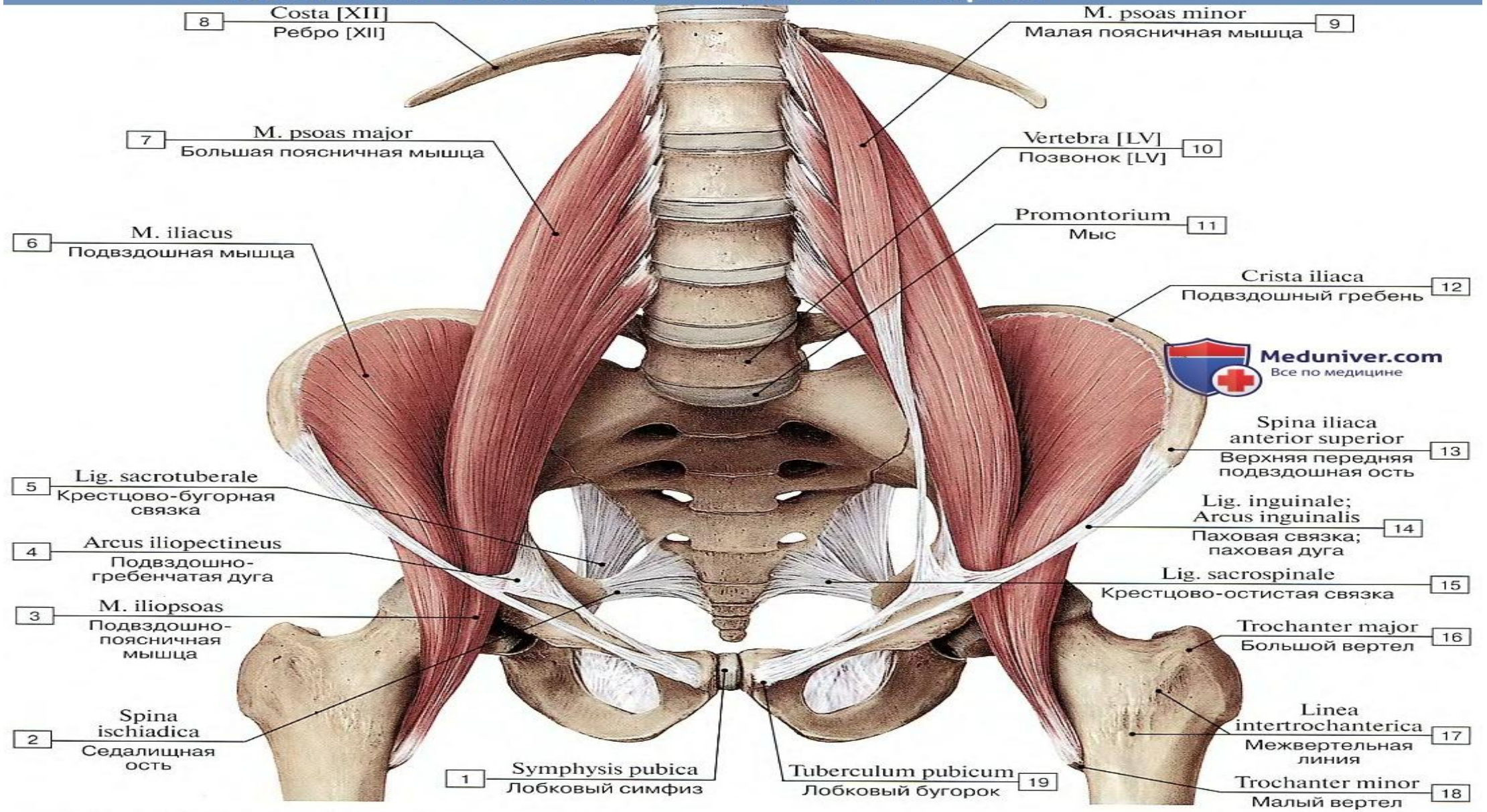

1 — Pubic symphysis; *2* — Ischial spine; *3* — Iliopsoas; *4* — Iliopectineal arch; *5* — Sacrotuberous ligament; *6* — Iliacus; *7* — Psoas major; *8* — Rib [XII]; *9* — Psoas minor; *10* — Vertebra [LV]; *11* — Promontory; *12* — Iliac crest; *13* — Anterior superior iliac spine; *14* — Inguinal ligament; *15* — Sacrospinous ligament; *16* — Greater trochanter; *17* — Intertrochanteric line; *18* — Lesser trochanter; *19* — Pubic tubercle

Внутренняя запирательная и грушевидные мышцы - вид изнутри

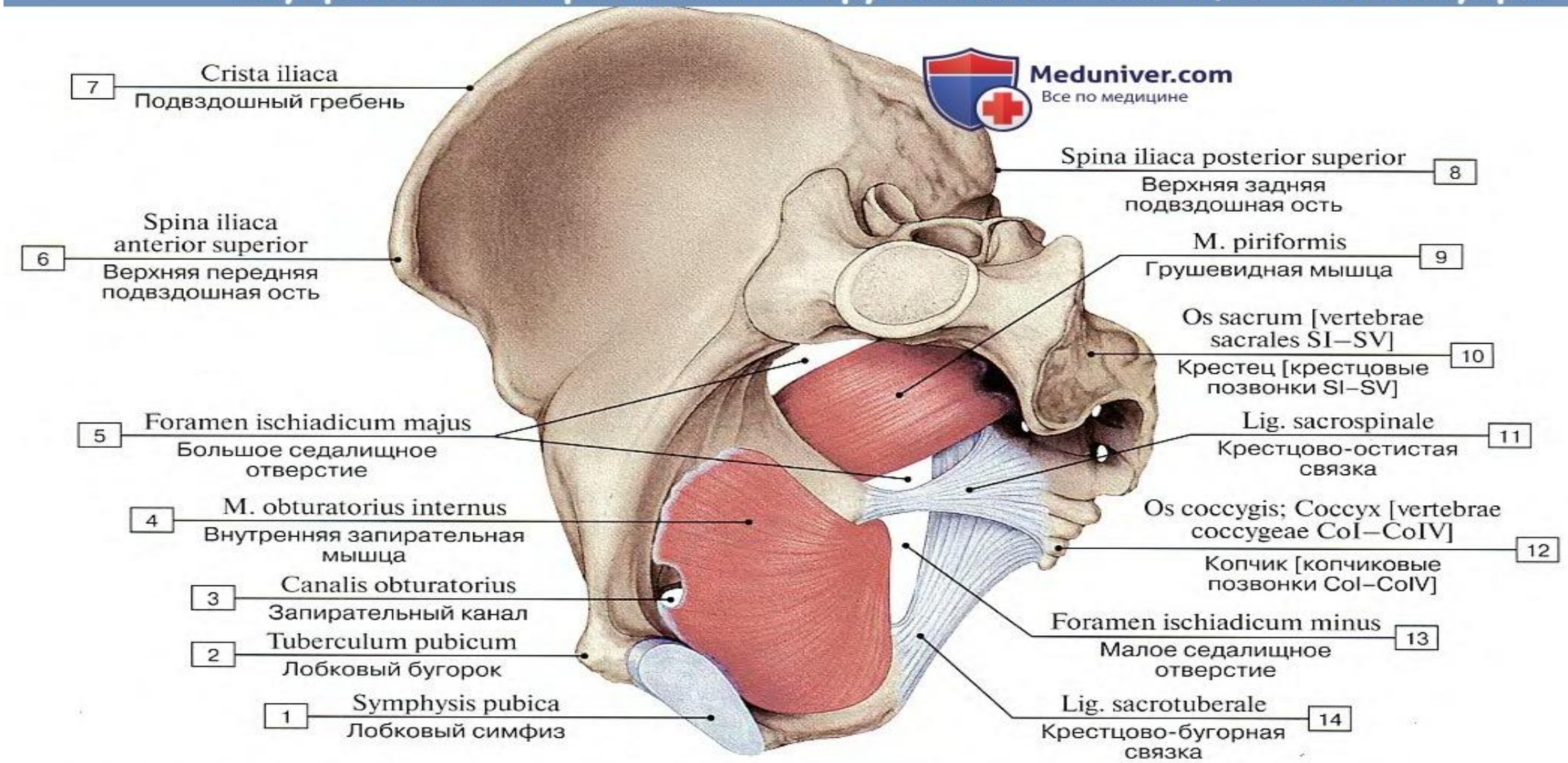

1 — Pubic symphysis; *2* — Pubic tubercle; *3* — Obturator canal; *4* — Obturator internus; *5* — Greater sciatic foramen; *6* — Anterior superior iliac spine; *7* — Iliac crest; *8* — Posterior superior iliac spine; *9* — Piriformis; *10* — Sacrum [sacral vertebrae SI–SV]; *11* — Sacrospinous ligament; *12* — Coccyx [coccygeal vertebrae CoI–CoIV]; *13* — Lesser sciatic foramen; *14* — Sacrotuberous ligament; *15* — Posterior sacral foramina; *16* — Posterior sacro-iliac ligament; *17* — Iliofemoral ligament; *18* — Ischiofemoral ligament; *19* — Greater trochanter; *20* — Obturator internus; Tendon; *21* — Lesser trochanter

Спасибо за внимание!