ОСНОВЫ НЕЙРОПСИХОЛОГИИ

Сенсорные и гностические кожно-кинестетические расстройства

Схема строения кожно-кинестетического анализатора

Представлены эфферентные нейроны с длинным аксоном:
1 –окончания чувствительных нервных волокон в коже и в мышцах;
2 – чувствительные периферические нейроны межпозвоночных узлов;
3 – переключательные ядра в продолговатом мозгу;
4 – переключательные (реле) ядра в зрительном бугре;
5 – кожно-кинестетическая зона коры;
6 – двигательная зона коры;
7 – путь от двигательной коры к двигательным «центрам» головного и спинного мозга (пирамидный путь);
8 – эффекторный нейрон спинного мозга;
9 – двигательные нервные окончания в скелетных мышцах.

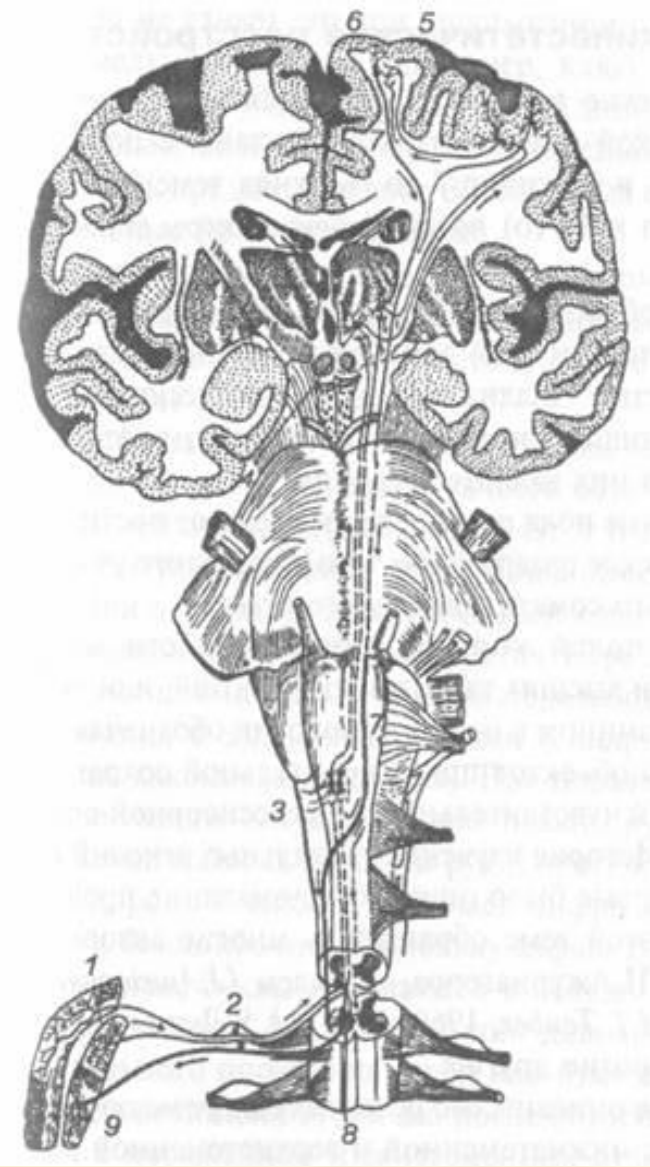

При поражении первичных проекционных зон теменной коры возникает явление *анестезии* - снижение или потеря чувствительности на всей контралатеральной половине тела или в его отдельных участках. Это неврологический симптом

Вторичные зоны теменной коры

Вторичные зоны теменной коры обеспечивают синтез кожно-кинестетических ощущений.

При их поражении возникают более сложные по своей симптоматике *тактильные агнозии* (нарушение узнавания формы объектов при относительной сохранности поверхностной и глубокой чувствительности).

Вторичные зоны теменной области коры больших полушарий занимают большую площадь, и, в зависимости от локализации очага поражения, выделяют два синдрома: *нижнетеменной и верхнетеменной.*

- *Нижнетеменной синдром* возникает при поражении нижних постцентральных областей коры, которые граничат с зонами представительства руки и лица. Он включает в себя следующие симптомы.
- *Астереогноз* (тактильная предметная агнозия) - больной не узнает предметы на ощупь при сохранной сенсорной основе восприятия. При грубых нарушениях может сопровождаться агнозией текстуры объекта.
- *Тактильная агнозия текстуры объекта* - больной не узнает качество материала (шероховатость, гладкость, мягкость и т.п.).
- *Пальцевая агнозия* (синдром Герстмана) - нарушается возможность узнать и назвать пальцы рук на противоположной руке (с закрытыми глазами).
- *Тактильная алексия* (при поражении левого полушария) - с трудом узнают фигуры, цифры или буквы, написанные пальцем или палочкой на кисти руки.
- *Верхнетеменной синдром* возникает при поражении вторичных зон теменной коры, примыкающих к первичным зонам, куда поступает информация от всего тела. Для него характерна соматоагнозия (нарушение схемы тела), которая проявляется в расстройстве узнавания частей тела, их расположения по отношению друг к другу, особенно при поражении правого полушария (больной игнорирует левые конечности, «теряет» их, увеличивает, уменьшает, удваивает).