

# Гидроторакс

Выполнила: студентка 2 курса 2  
группы лечебного факультета

Власенко Александра  
Сергеевна

# Гидротóракс – скопление жидкости невоспалительного происхождения (транссудата) в плевральной полости.

\* Может возникать при сердечной недостаточности, сопровождающейся застоем крови в большом круге кровообращения; заболеваниях почек, циррозах печени; асците различного генеза; синдроме нарушенного всасывания; алиментарной дистрофии; микседеме; при опухолях средостения.

**Болезнь способна принимать три формы:**

- \* левосторонняя (самая редкая);
- \* правосторонняя (редкая);
- \* двусторонняя (самая популярная).

**У человека сначала может возникнуть правосторонний (левосторонний) гидроторакс, затем преобразоваться в двусторонний вид.**

- \* Также гидроторакс традиционно подразделяется на следующие группы:
- \* простой гидроторакс;
- \* хилоторакс (в полости плевры концентрируется лимфа);

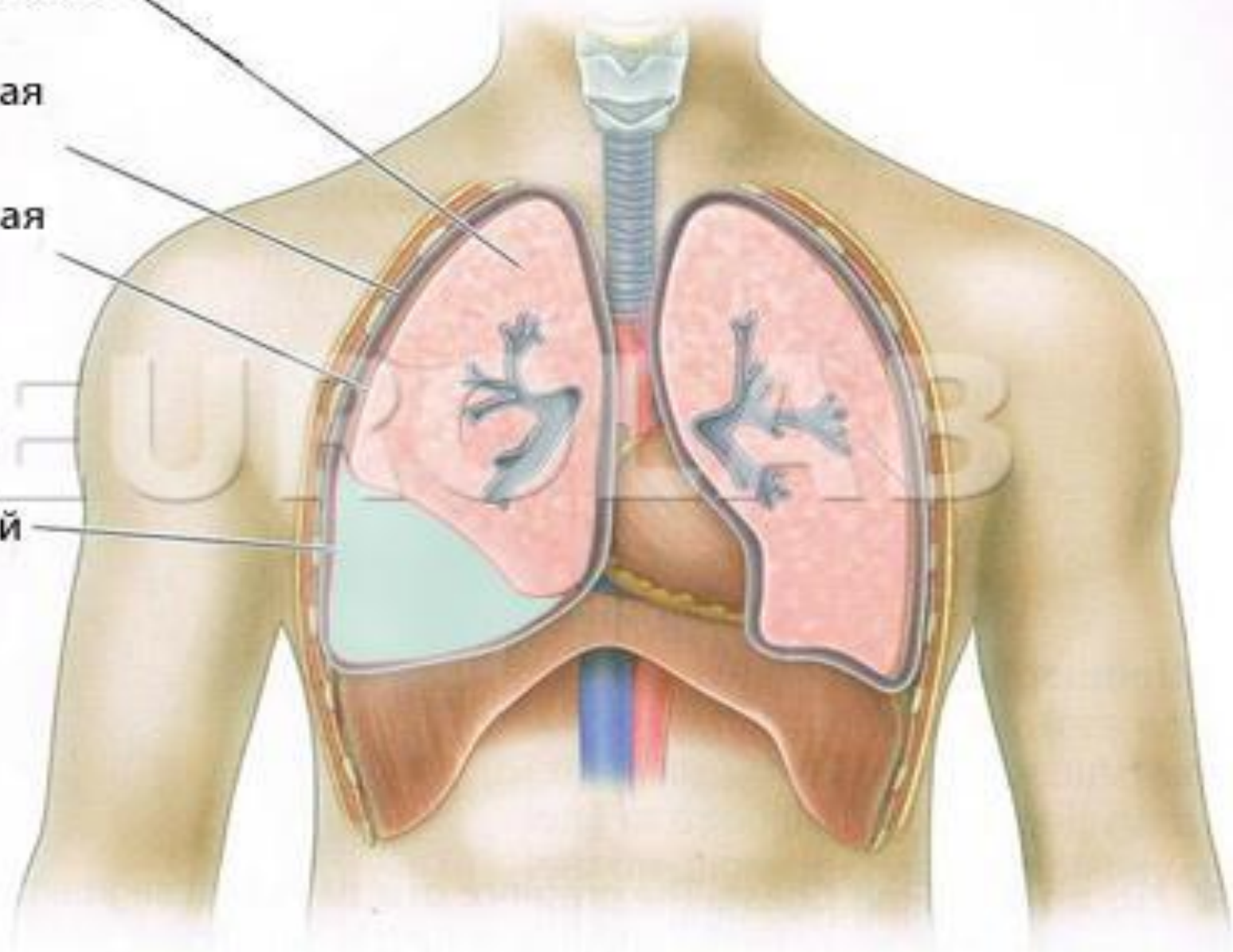
# Гидроторакс

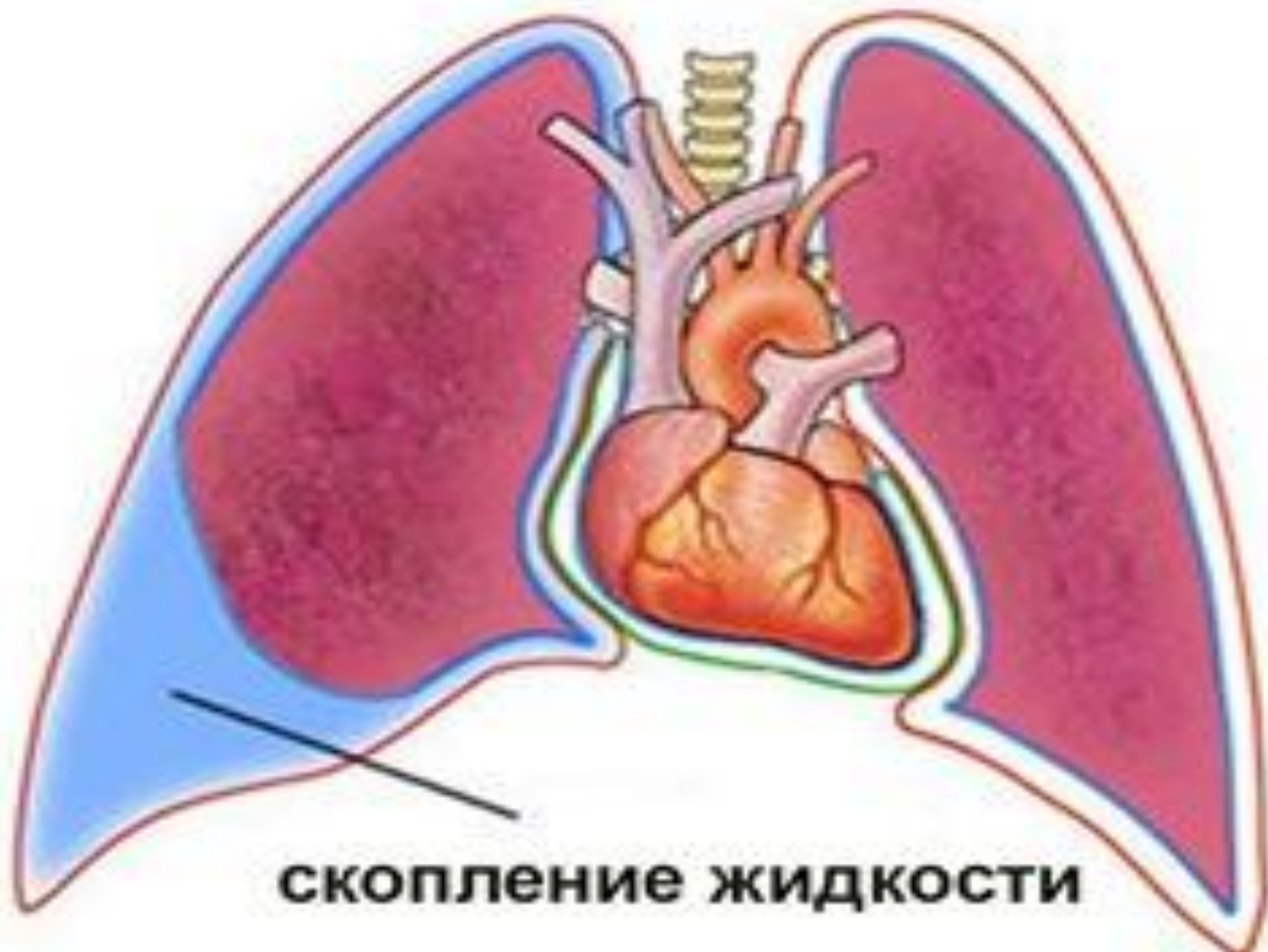Сжавшее легкое

Париетальная  
плевра

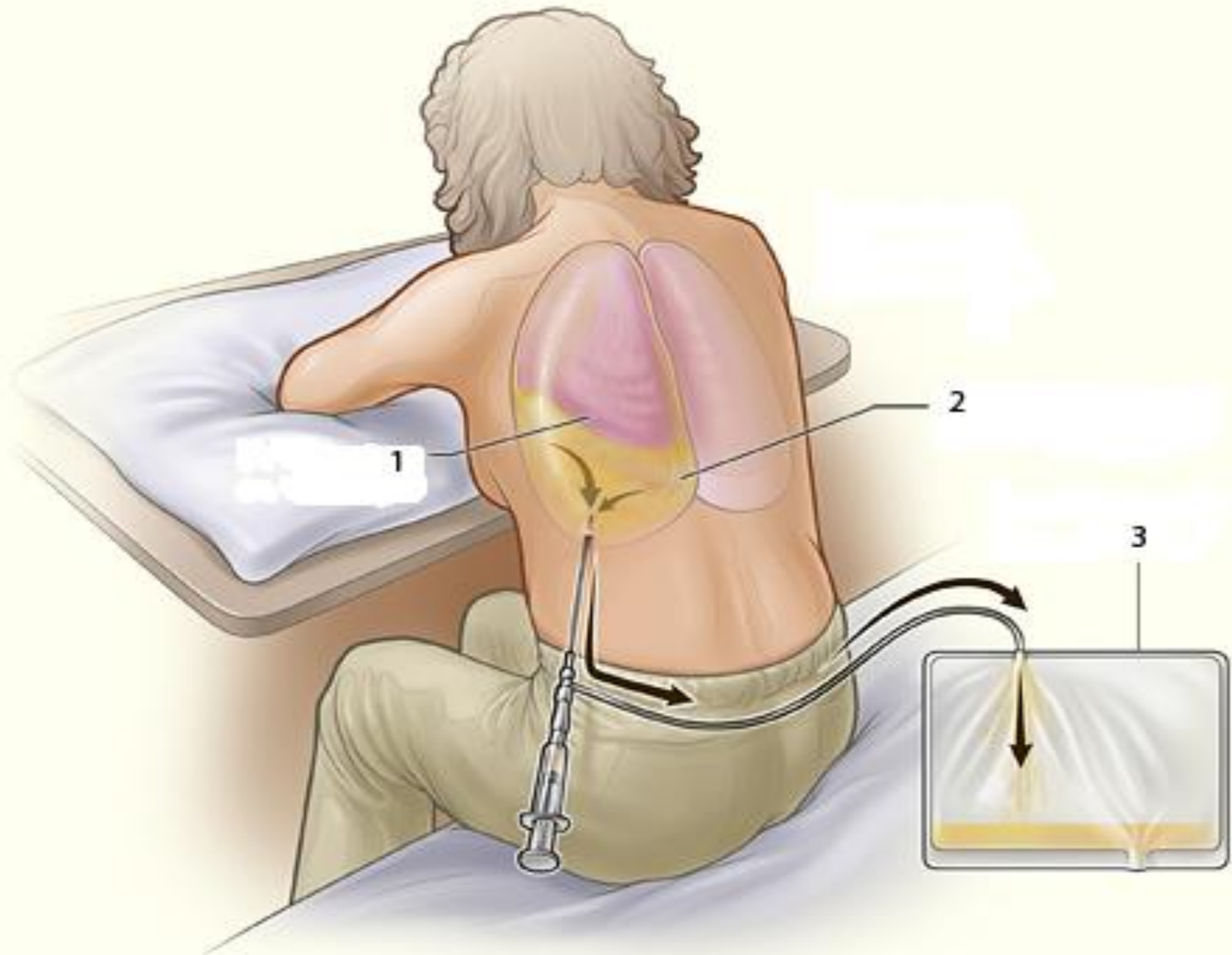
Висцеральная  
плевра

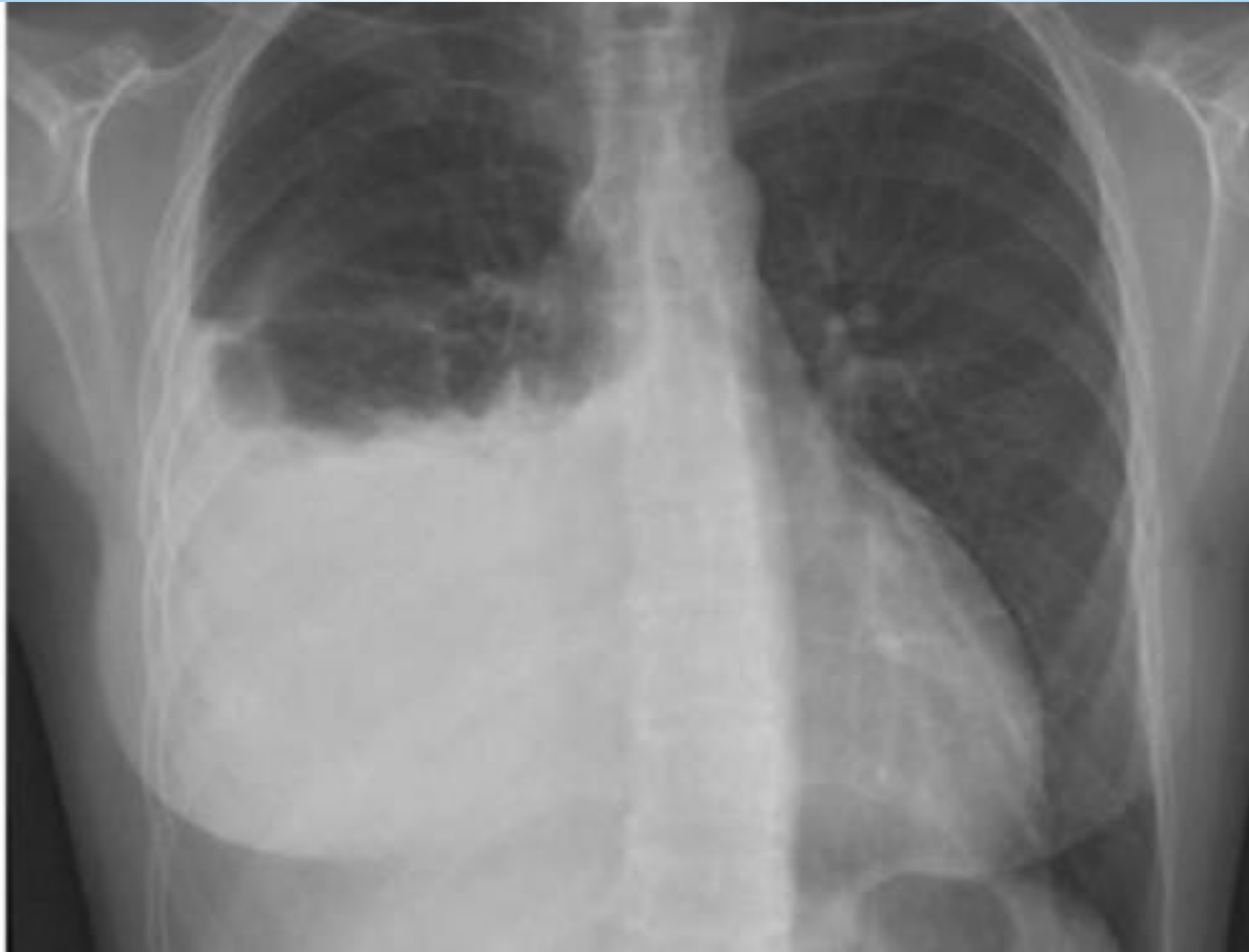Жидкость в  
плевральной  
полости

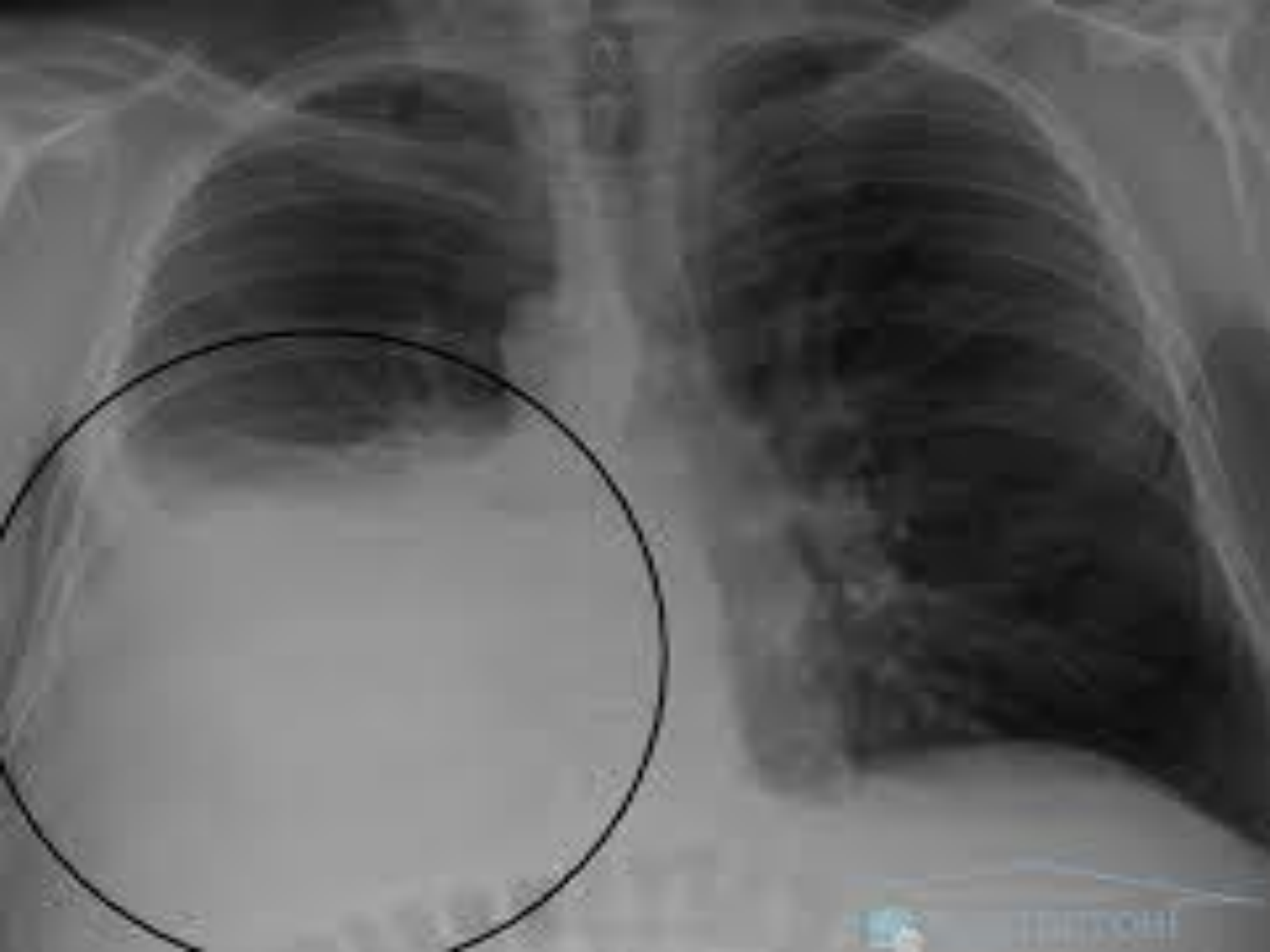



**скопление жидкости**









The background is a solid blue color. On the left side, there is a faint, semi-transparent globe showing the continents. Overlaid on the globe and extending across the center is a white ECG (heart rate) line. On the right side, there is a close-up, semi-transparent image of a black stethoscope hanging from a white garment, likely a doctor's coat.

**Спасибо за  
внимание!**