ХАРКІВСЬКИЙ НАЦІОНАЛЬНИЙ
МЕДИЧНИЙ УНІВЕРСИТЕТ,
КАФЕДРА НЕЙРОХІРУРГІЇ

НЕЙРОСТОМАТОЛОГІЯ

професор П’ятикоп В.О.,

доцент Завгородня Н.І.

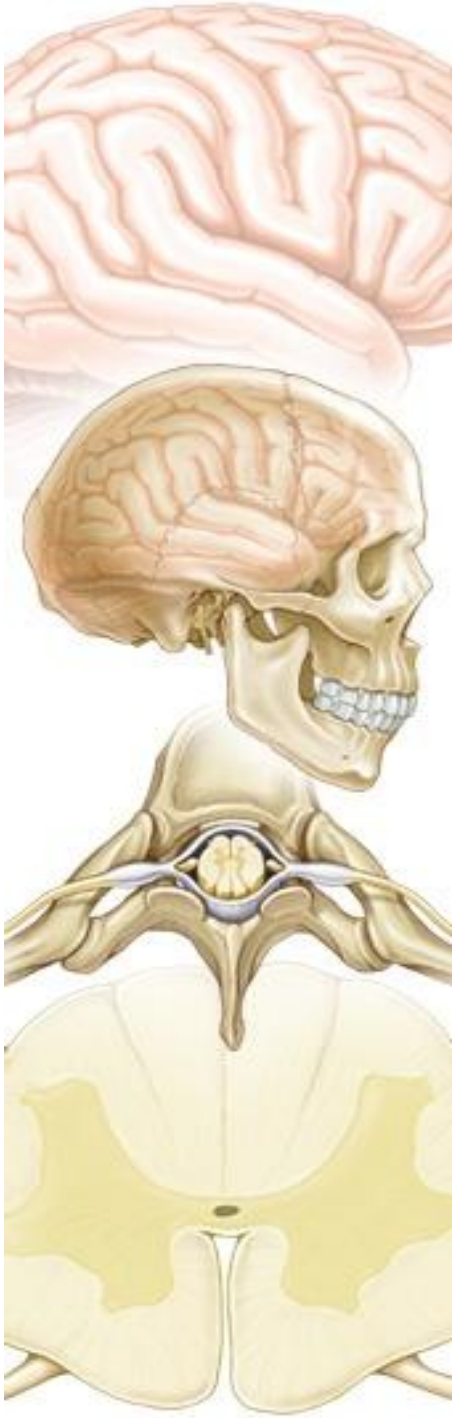

В останні роки значні успіхи клінічної медицини, досягнуті на основі прогресу фундаментальних біологічних і медичних дисциплін, розвитку техніки і в зв'язку з цим нових методів клінічного дослідження, привели до виділення низки дочірніх клінічних дисциплін і поділу старих на більш вузькі галузі. Не уникла цього і неврологія, де виникли клінічна нейрофізіологія, дитяча неврологія, нейрогенетика, neuroimaging.

Накопичені факти дають підставу виділити неврологію окремої області тіла людини. Це пов'язано з тим, що ураження нервової системи окремої області обумовлено не тільки патологією зубощелепної системи (нейростоматологія), але і захворюванням вух, навколоносових пазух, очей, області шиї, внутрішніх органів

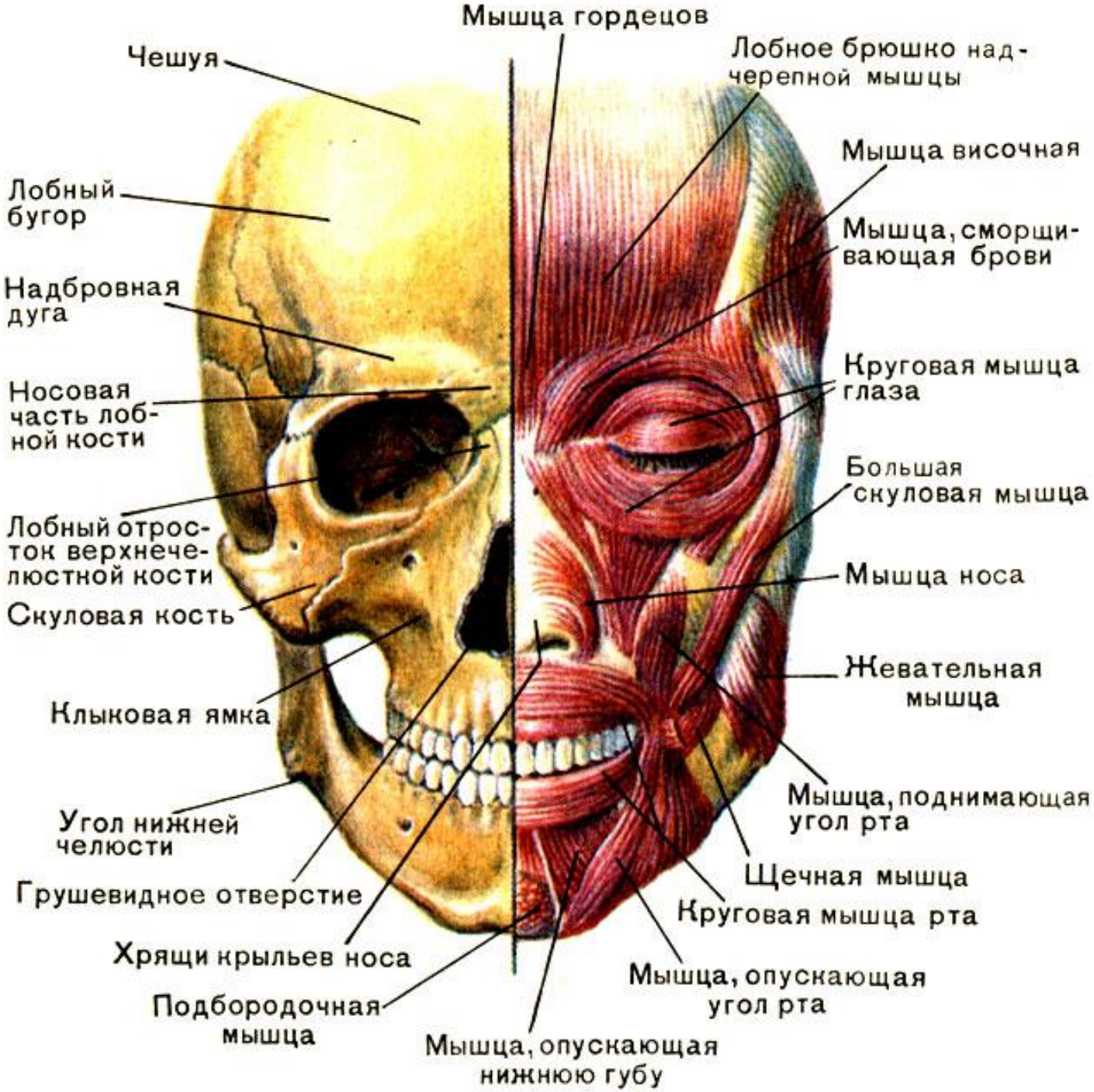
Мышца гордецов
Чешуя
Лобное брюшко надчерепной мышцы
Мышца височная
Лобный бугор
Мышца, сморщивающая брови
Надбровная дуга
Круговая мышца глаза
Носовая часть лобной кости
Большая скуловая мышца
Лобный отросток верхнечелюстной кости
Мышца носа
Скуловая кость
Жевательная мышца
Клыковая ямка
Мышца, поднимающая угол рта
Угол нижней челюсти
Щечная мышца
Грушевидное отверстие
Круговая мышца рта
Хрящи крыльев носа
Мышца, опускающая угол рта
Подбородочная мышца
Мышца, опускающая нижнюю губу

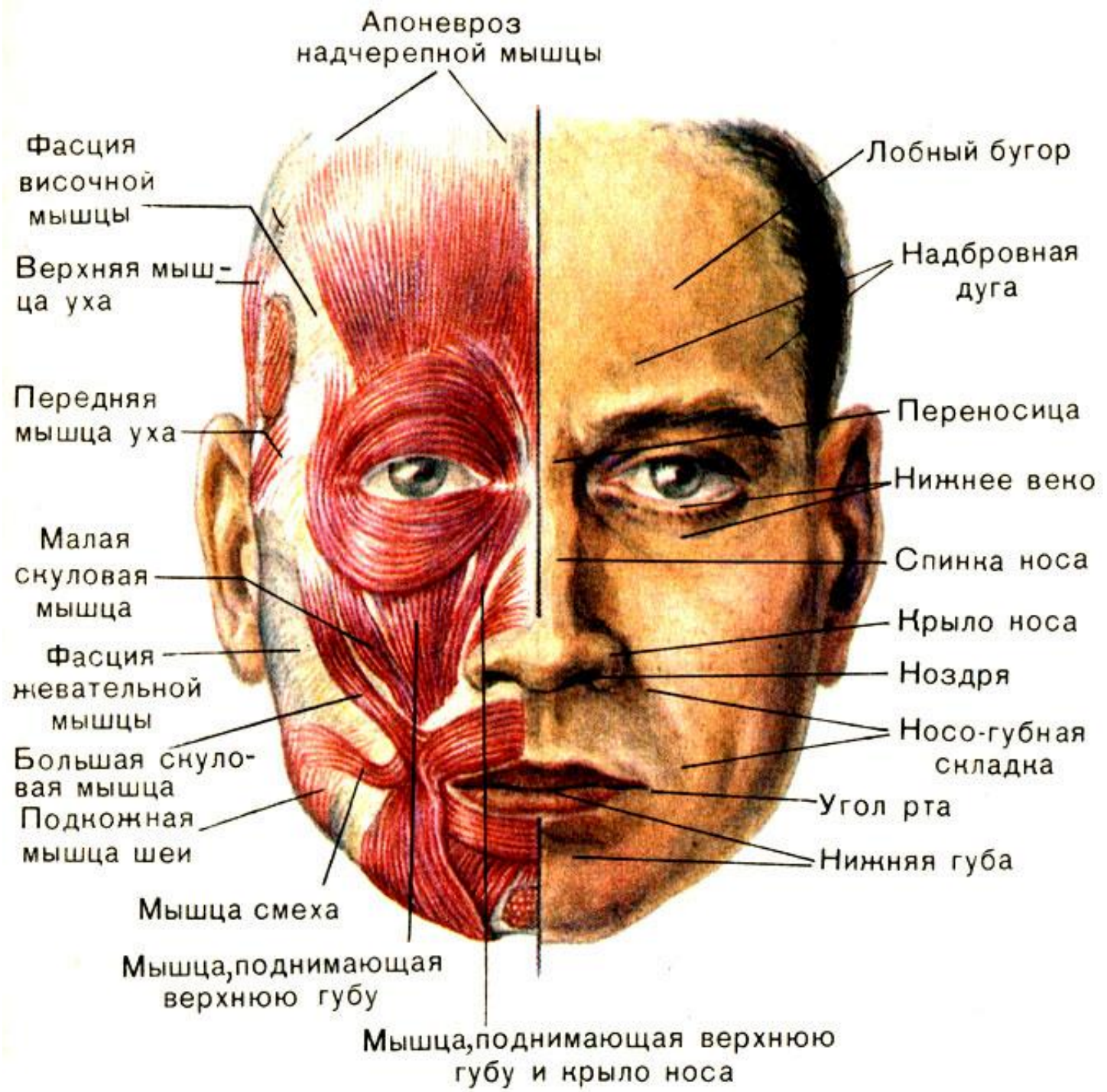
Апоневроз надчерепной мышцы
Фасция височной мышцы
Верхняя мышца уха
Передняя мышца уха
Малая скуловая мышца
Фасция жевательной мышцы
Большая скуловая мышца
Подкожная мышца шеи
Мышца смеха
Мышца,поднимающая верхнюю губу
Мышца,поднимающая верхнюю губу и крыло носа
Лобный бугор
Надбровная дуга
Переносица
Нижнее веко
Спинка носа
Крыло носа
Ноздря
Носо-губная складка
Угол рта
Нижняя губа

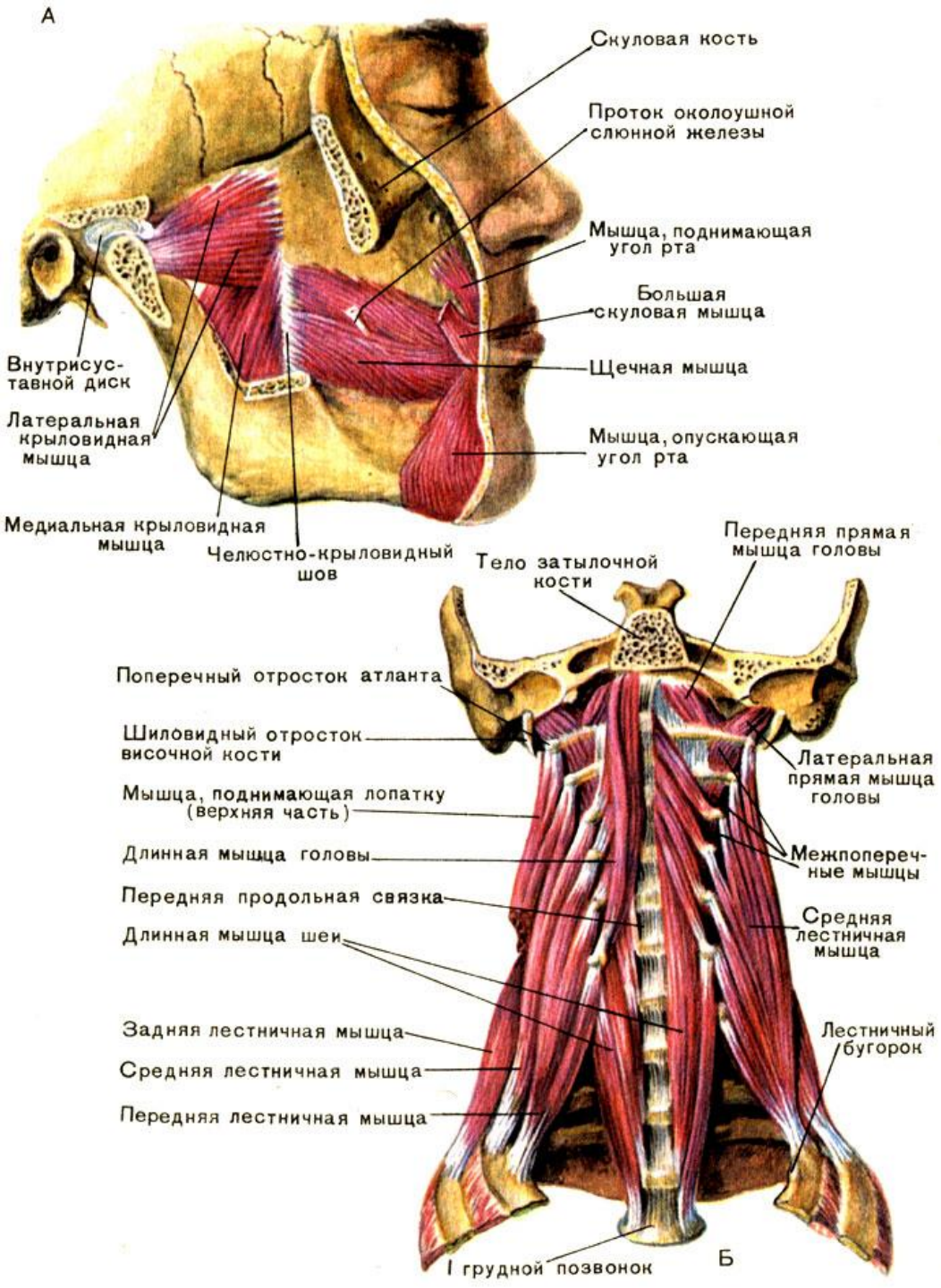
А
Скуловая кость
Проток околоушной слюнной железы
Мышца, поднимающая угол рта
Большая скуловая мышца
Щечная мышца
Мышца, опускающая угол рта
Внутрисуставной диск
Латеральная крыловидная мышца
Медиальная крыловидная мышца
Челюстно-крыловидный шов
Передняя прямая мышца головы
Тело затылочной кости
Поперечный отросток атланта
Шиловидный отросток височной кости
Латеральная прямая мышца головы
Мышца, поднимающая лопатку (верхняя часть)
Длинная мышца головы
Межпоперечные мышцы
Передняя продольная связка
Средняя лестничная мышца
Длинная мышца шеи
Задняя лестничная мышца
Лестничный бугорок
Средняя лестничная мышца
Передняя лестничная мышца
I грудной позвонок
Б

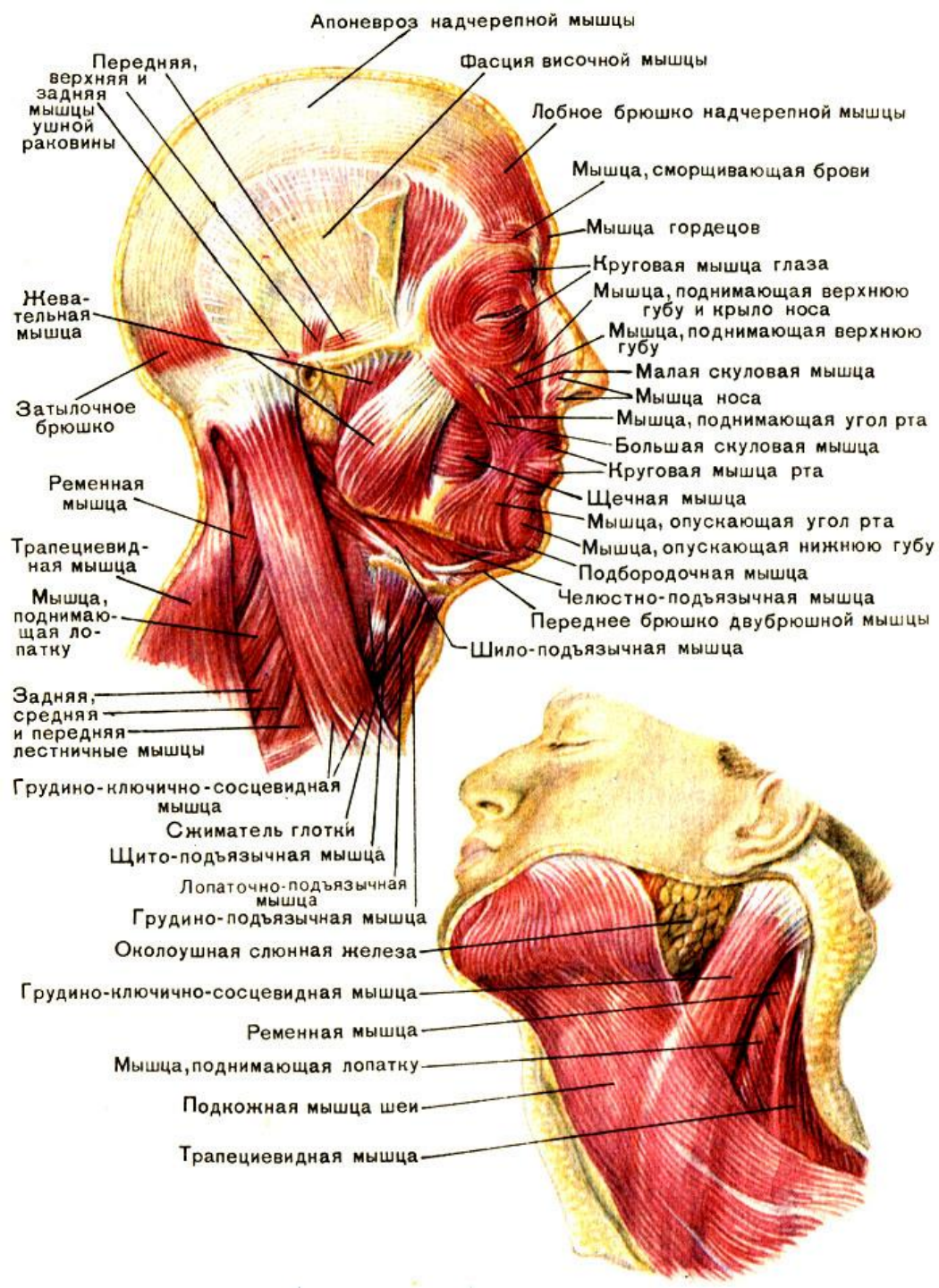
Апоневроз надчерепной мышцы
Передняя, верхняя и задняя мышцы ушной раковины
Фасция височной мышцы
Лобное брюшко надчерепной мышцы
Мышца, сморщивающая брови
Мышца гордецов
Круговая мышца глаза
Мышца, поднимающая верхнюю губу и крыло носа
Мышца, поднимающая верхнюю губу
Малая скуловая мышца
Мышца носа
Мышца, поднимающая угол рта
Большая скуловая мышца
Круговая мышца рта
Щечная мышца
Мышца, опускающая угол рта
Мышца, опускающая нижнюю губу
Подбородочная мышца
Челюстно-подъязычная мышца
Переднее брюшко двубрюшной мышцы
Шило-подъязычная мышца
Жевательная мышца
Затылочное брюшко
Ременная мышца
Трапециевидная мышца
Мышца, поднимающая лопатку
Задняя, средняя и передняя лестничные мышцы
Грудино-ключично-сосцевидная мышца
Сжиматель глотки
Щито-подъязычная мышца
Лопаточно-подъязычная мышца
Грудино-подъязычная мышца
Околоушная слюнная железа
Грудино-ключично-сосцевидная мышца
Ременная мышца
Мышца, поднимающая лопатку
Подкожная мышца шеи
Трапециевидная мышца

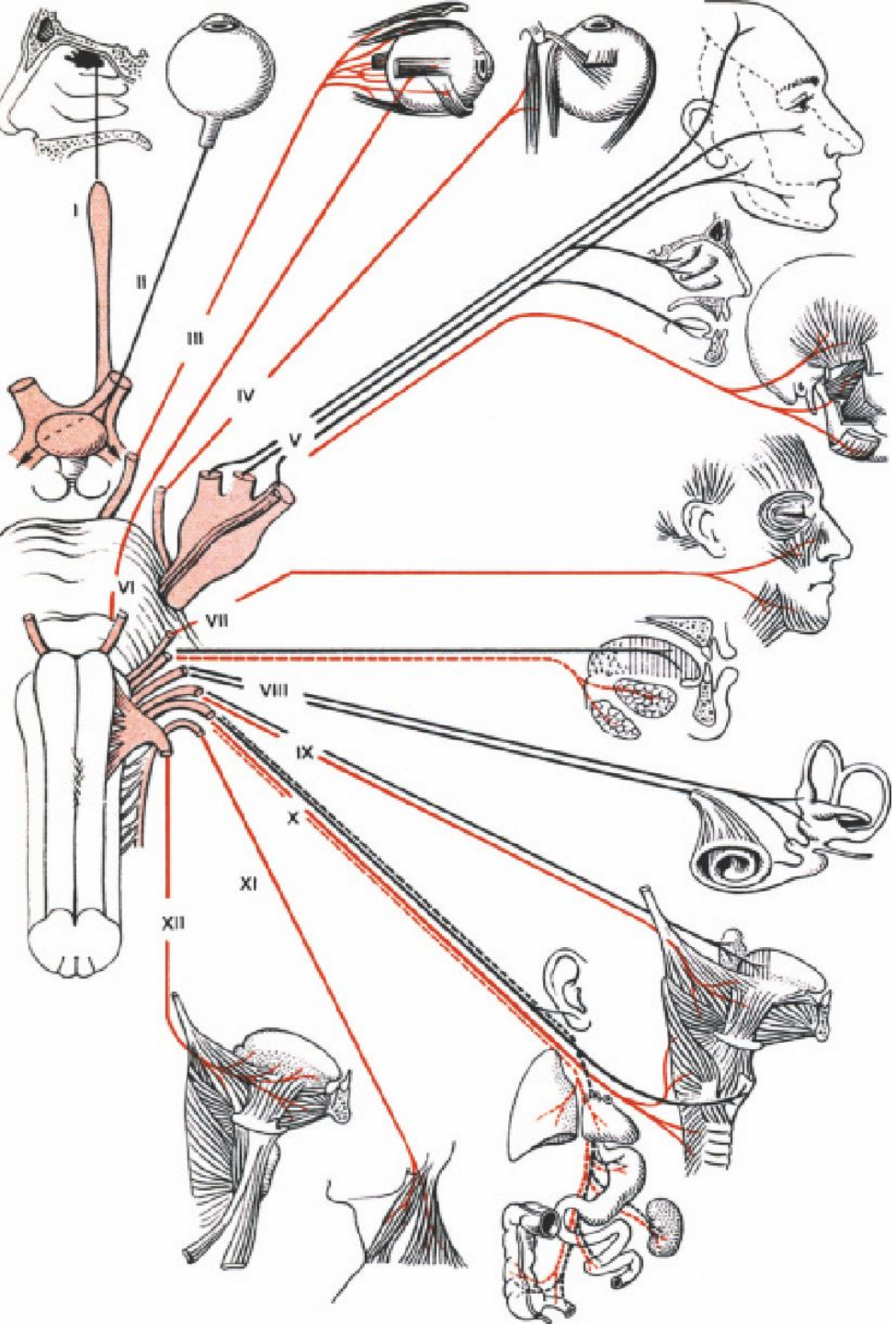

Черепно-мозкові нерви

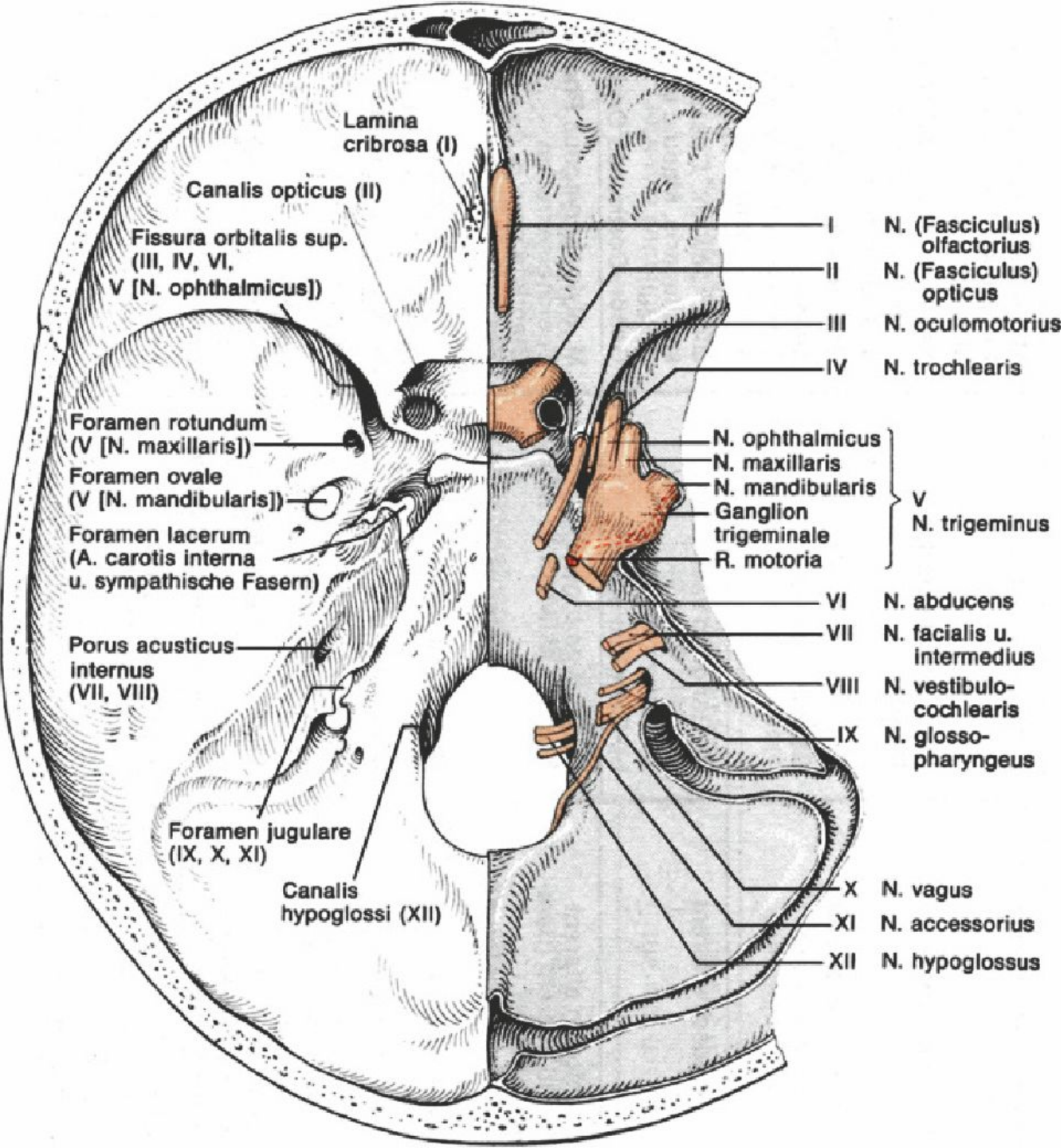

Основа черепа

Нейрогенні лицьові болі (прозопалгія)

виникають в результаті патологічного збудження нейронів ноцицептивної системи або ж в результаті пригнічення антиноцицептивної системи

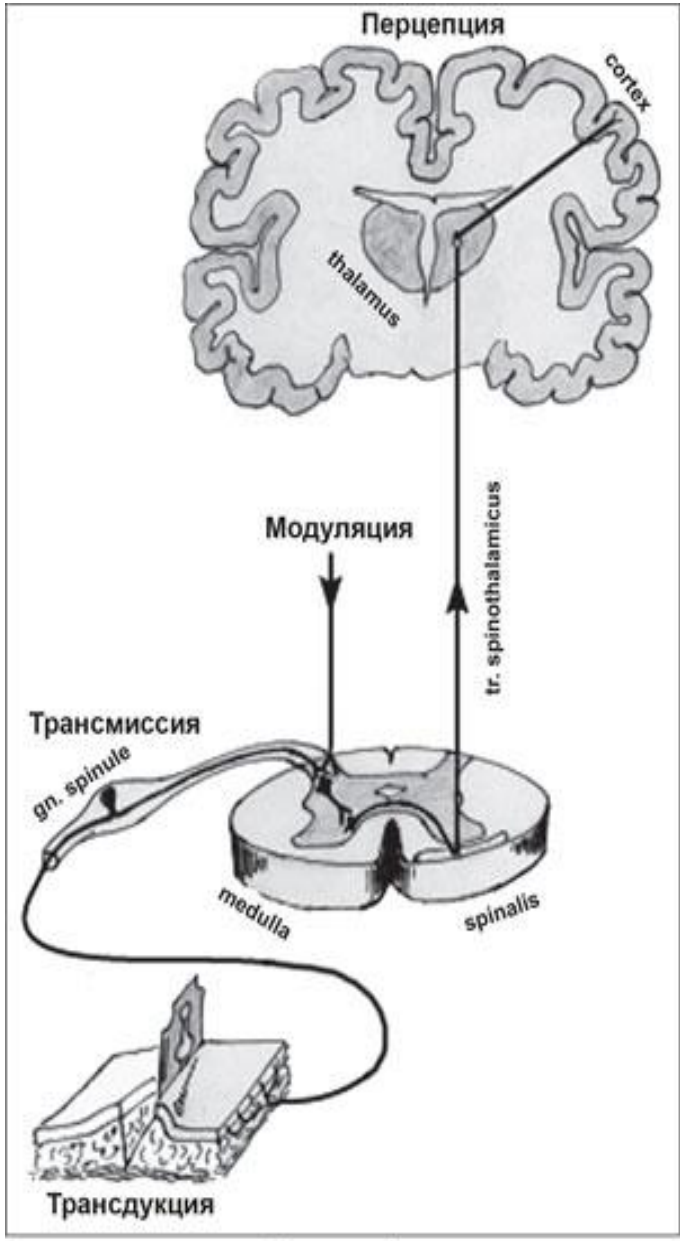

Рисунок 1

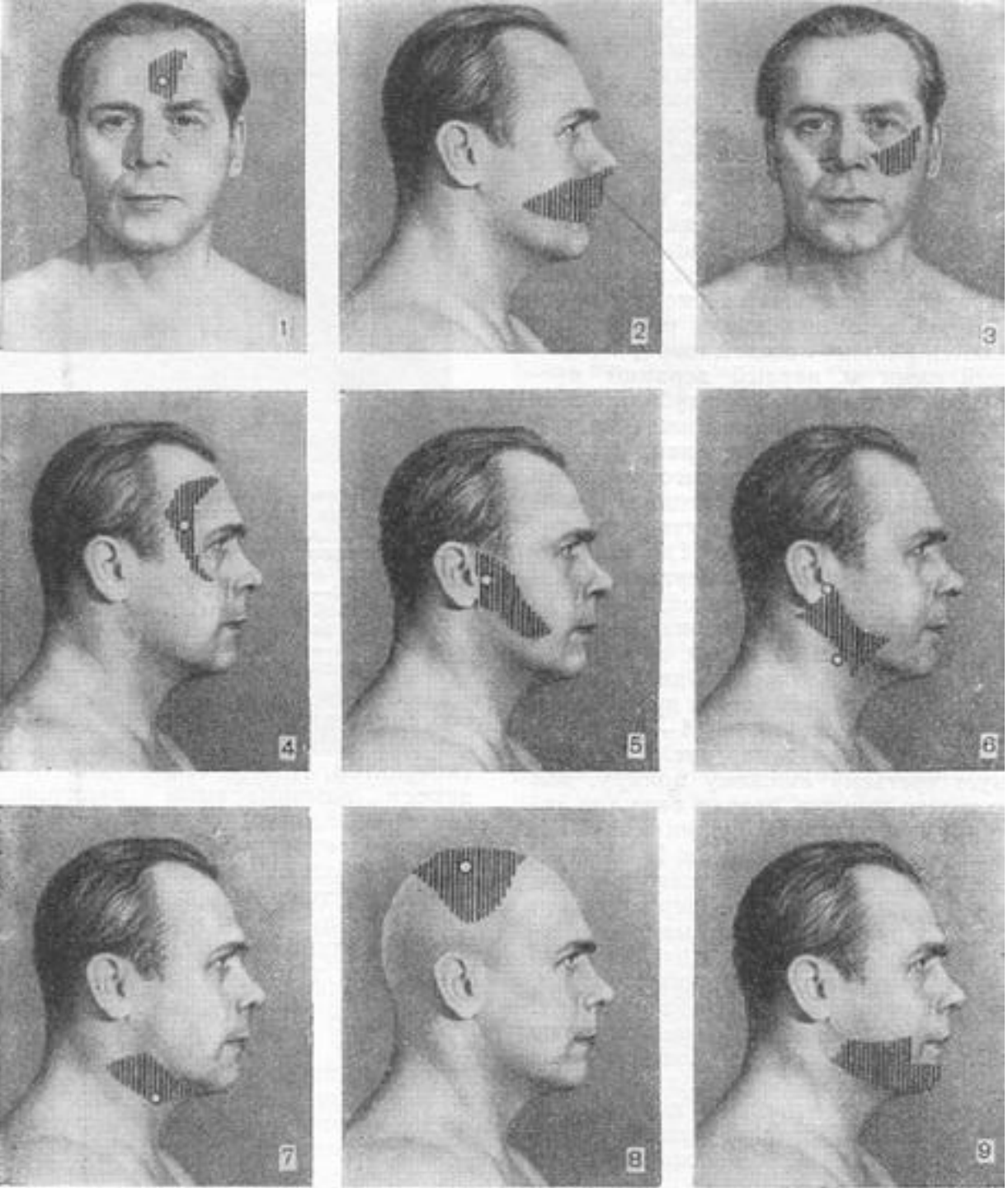

Геда при захворюваннях зубів:

1 - лобно-носова

2 – носогубна

3 – верхньощелепна

4 – скронева

5 - нижньощелепна;

6 - під'язикова

7 – гортанна

8 – вертикальна

9 - підборіддя

Прозопалгії:

- Відносяться до частої патології нервової системи
- Захворюваність: до 10 випадків на 100 000 населення в рік
- Найчастіше виникає у осіб старше 50 років
- Поширеність: Близько 100 випадків на 100 000 населення

Жінки: Чоловіки = 2: 1

Класифікація прозопалгій

Різноманітність етіологічних факторів і безліч патогенетичних механізмів формування больового синдрому зумовлює велику різноманітність клінічних форм прозопалгій

До теперішнього часу запропоновано понад 40 класифікацій лицьових болів

Класифікація прозопалгій

- враховується:
- - локалізація ураження
- - ступінь вираженості больового синдрому: легкий, помірний, важкий, вкрай важкий – (status neuralgicus),
- - перебіг захворювання: гостре, хронічне рецидивуюче, прогредиєнтне, хронічне,
- - стадія захворювання: початкова, загострення, ремісія

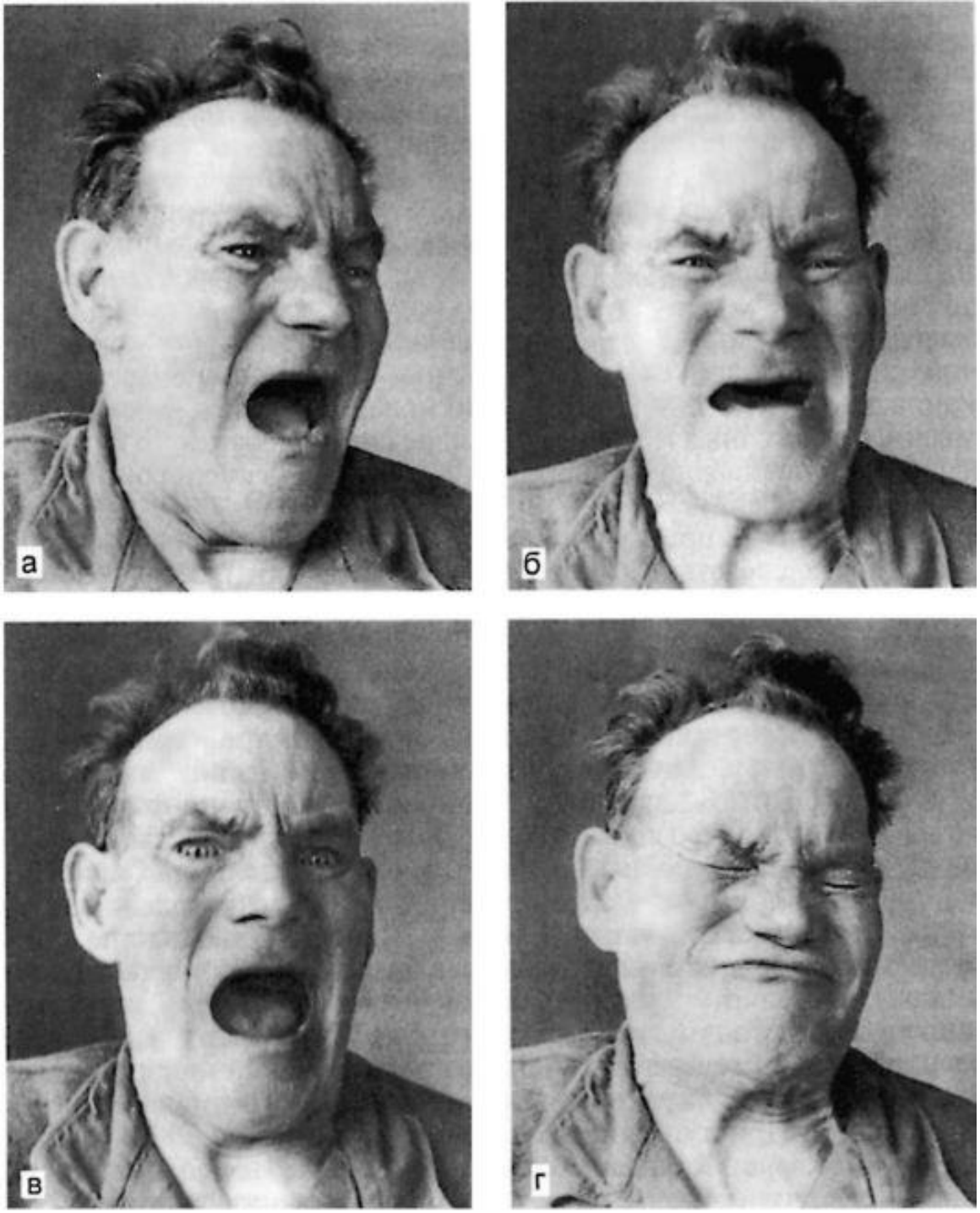

1. Пароксизмальні атаки, що тривають від кількох секунд до кількох хвилин
2. 2. Характер болю (мінімум 4 критерії): поширення по ходу однієї або більше гілок трійчастого нерва;
3. раптові, інтенсивні, гострі, поверхневі, і пекучі; гостра по інтенсивності; починається при подразненні певних зон або при прийомі їжі, розмові, чищенні зубів; повна відсутність скарг між нападами

3. Відсутність неврологічного дефіциту
4. Напади стереотипні для кожного пацієнта
5. Виключення інших причин болю при зборі анамнезу обстеженні

При невралгії трійчастого нерва найбільш характерна ознака – інтенсивний нападоподібний біль в зоні іннервації гілок нерва, який може виникати як без видимої причини, так і від роздратування пускових, так званих курковий зон - ділянок шкіри обличчя або слизової оболонки порожнини рота. Больові напади супроводжуються гіперемією обличчя, сльозоточивістю, підвищеним потовиділенням, іноді - набряком, герпетичними висипаннями, руховою активністю мімічної мускулатури. Іноді відзначається зниження шкірної, головним чином тактильної, чутливості в зоні іннервації трійчастого нерва

Напади і загострення болю провокуються

- голінням;
- умиванням;
- чищенням зубів;
- поривом вітру;
- косметикою;
- посмішкою;
- дотиком до обличчя, навіть легким;
- артикуляцією під час розмови

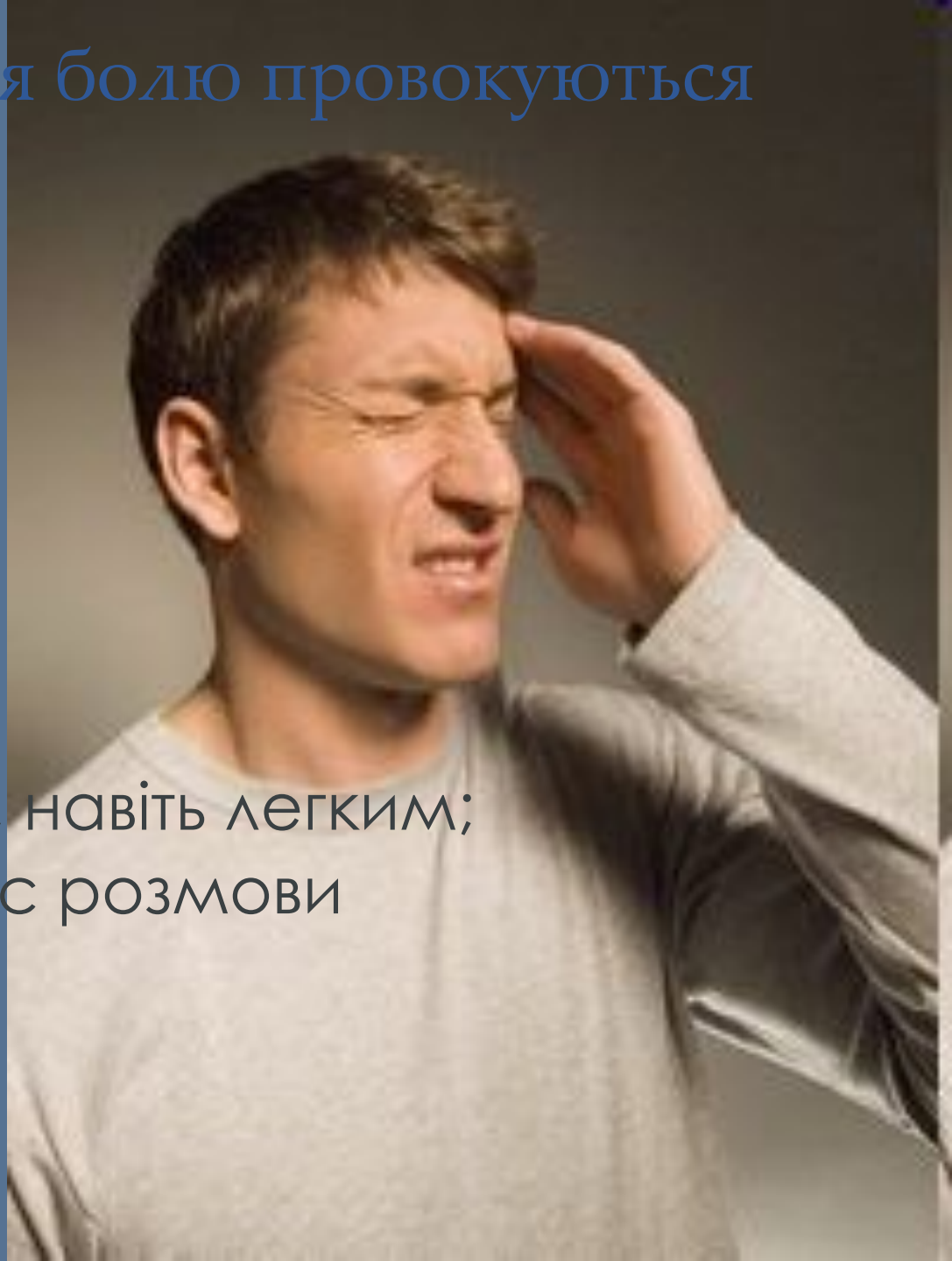

Етіологія ТН

- Судинна компресія (90%);
- - артеріями (85%);
- - венами;
- Пухлини ЗЧЯ;
- Аневризма базилярної і мозочкових артерій;
- АВМ судин стовбура;
- Вроджені або набуті звуження каналів і отворів черепа



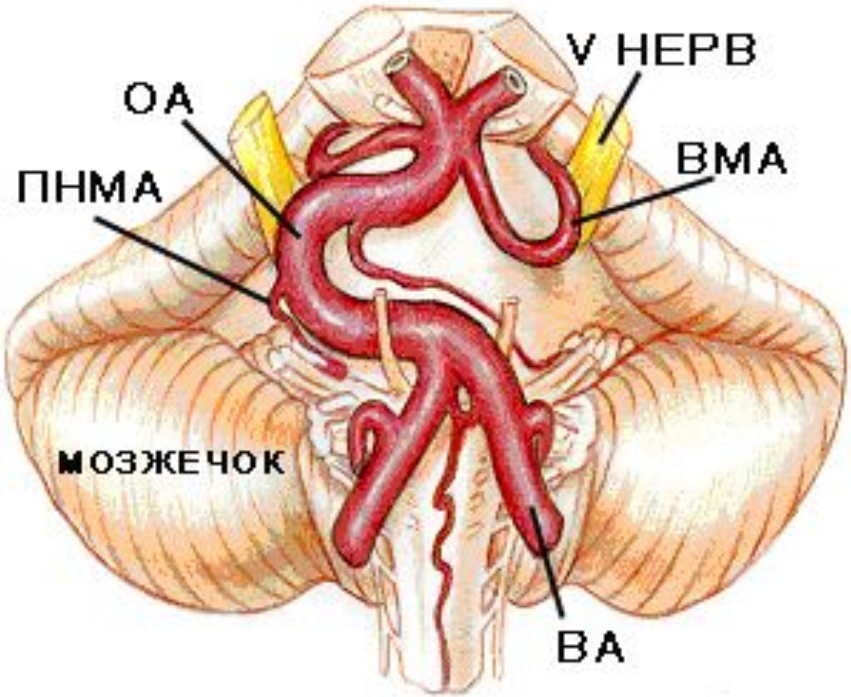

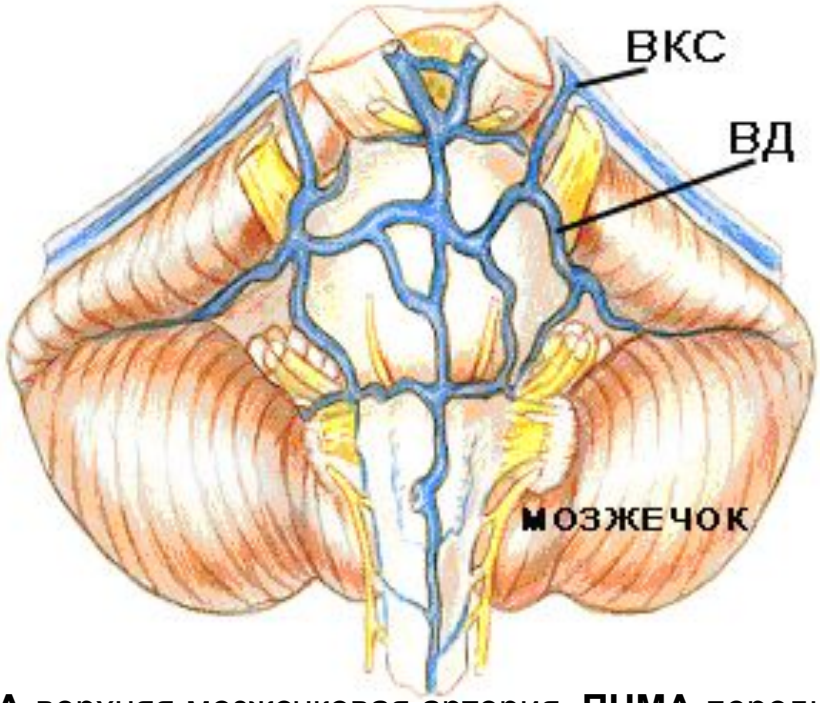

V нерв-тройничный нерв, **ОА**-основная артерия, **ВМА**-верхняя мозжечковая артерия, **ПНМА**-передняя нижняя мозжечковая артерия, **ВА**-вертебральная артерия, **ВКС**-верхний каменистый синус, **ВД**-вена Денди

Консервативне лікування невропатичних больових синдромів обличчя

Лікування прозопалгій навіть на початковій стадії нерідко представляє важку задачу

Медикаментозне лікування:

антиконвульсанти - препарати карбамазепіну;
анальгетики;
гангліоблокатори;
протизапальні;
вітаміни;
судинні

Фармакотерапія ТН

- **Карбамазепін** 600-1200 мг/день;
- **Баклофен** 50-60 мг/день;
- **Фенитоїн** (чаще дополняет 1 и 2) 300-400 мг/день;
- **Габапентин** 900-1800 мг/день;
- **Ламотриджин** 300-500 мг/день

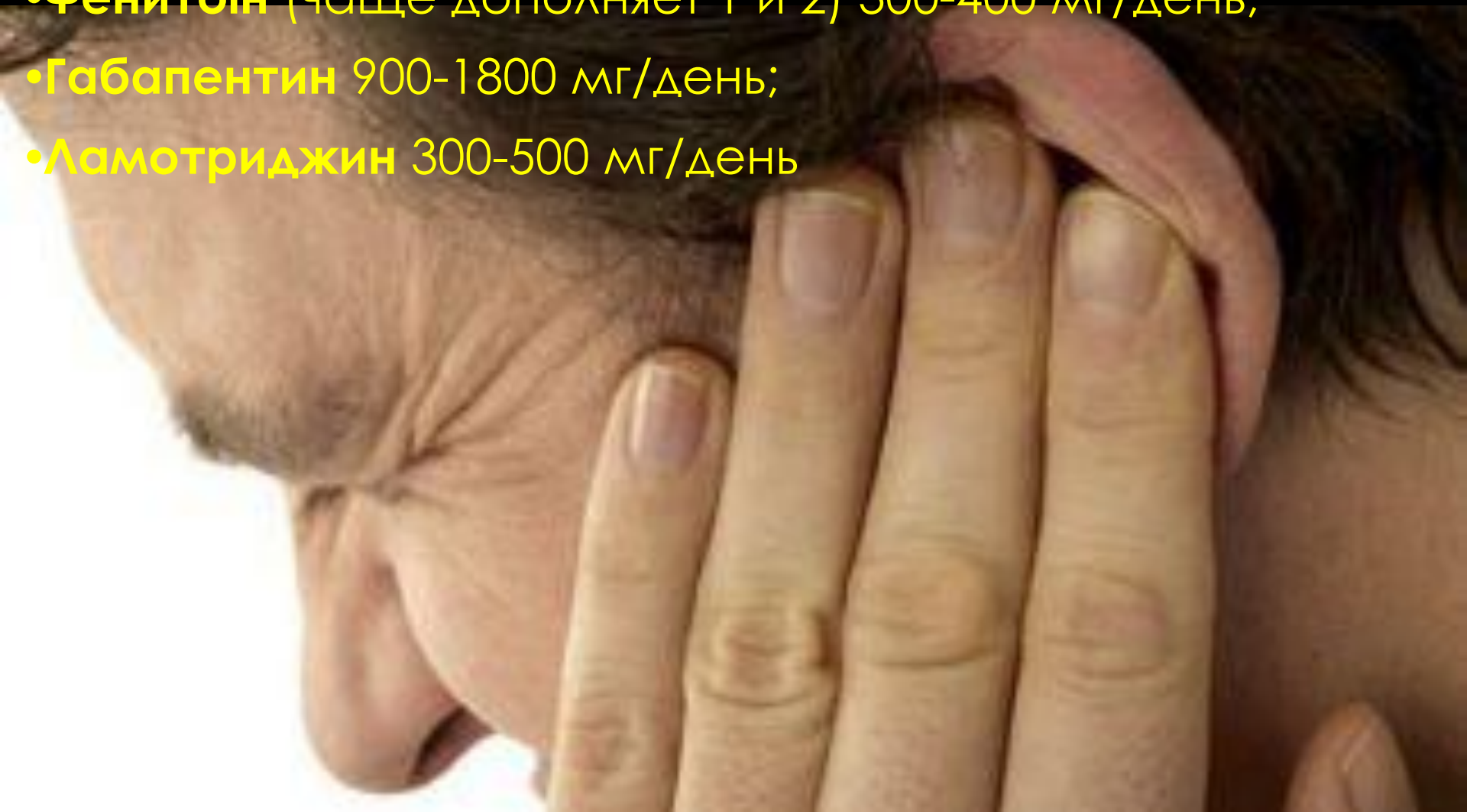

Лікування постгерпетичної ТН

- Антивірусна терапія (ацикловір);
- Епідурально в меккельову порожнину стероїди (бетаметазон) і анестетики (бупівакаїн); Амітриптилін і / або Габапентин;
- вакцинація;
- інтратекально метилпреднизолон

Показання до направлення на консультацію до нейрохірурга хворого з лицьової болем :

- неефективність або недостатня ефективність консервативної терапії;
- вираженість больового синдрому (понад 6 балів за ВАШ);
- непереносимість медикаментів;
- швидке прогресування захворювання

Нейрохірургічне лікування хворих з прозопалгіями

в даний час грунтується на максимально точному етіологічному і топическом діагнозі, а також - розумінні патогенезу больового синдрому

У великої кількості хворих, незважаючи на сучасні досягнення в області нейровізуалізації і топічної діагностики, остаточно встановити етіологічний фактор прозопалгії не представляється можливим

Діагностика і диффдіагностика прозопалгій :

- **МРТ, КТ, СКТ, МРТ-АГ;**
- **спеціальна програма МРТ-АГ;**
- **ПЕТ;**

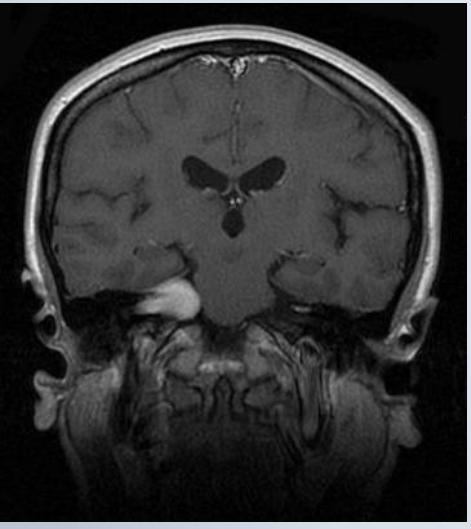

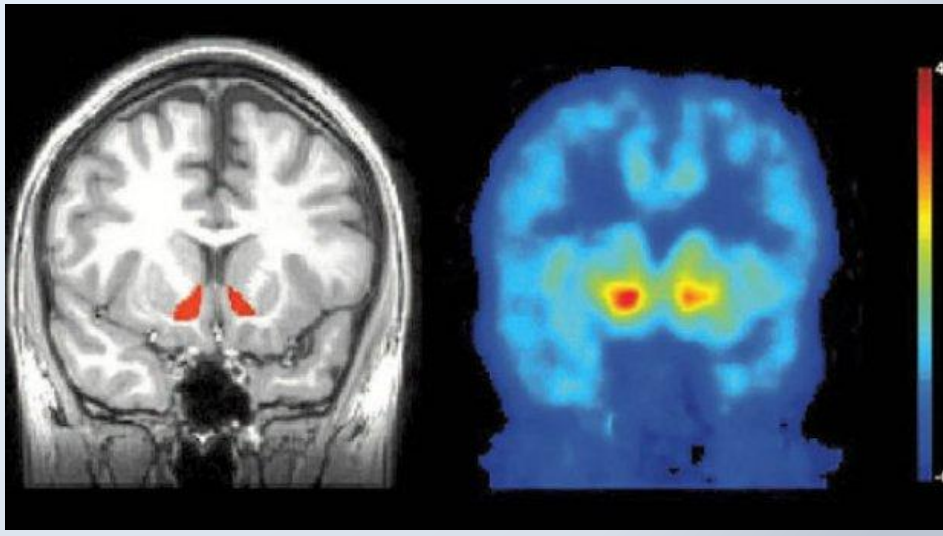

Нейровізуалізаційна діагностика

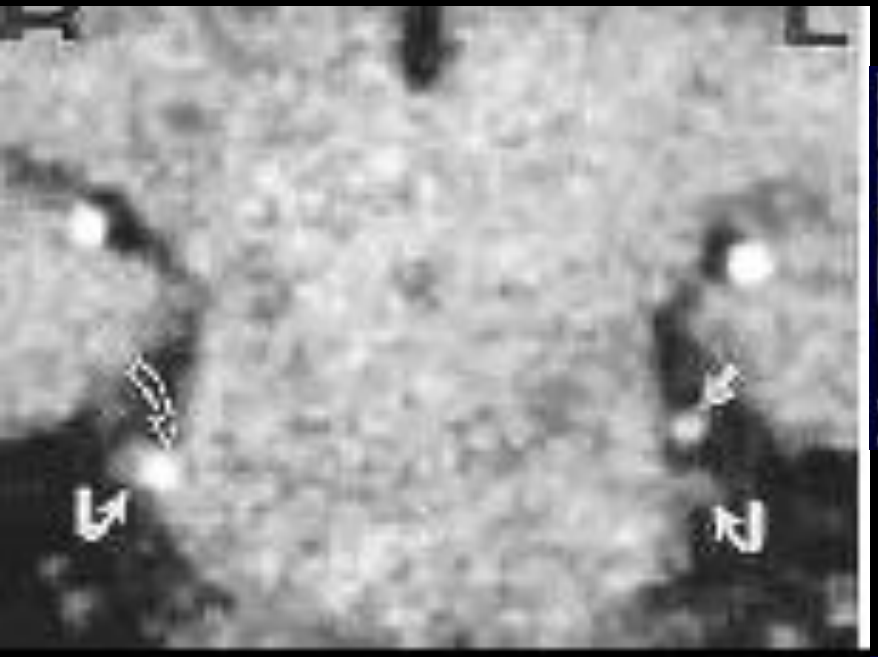

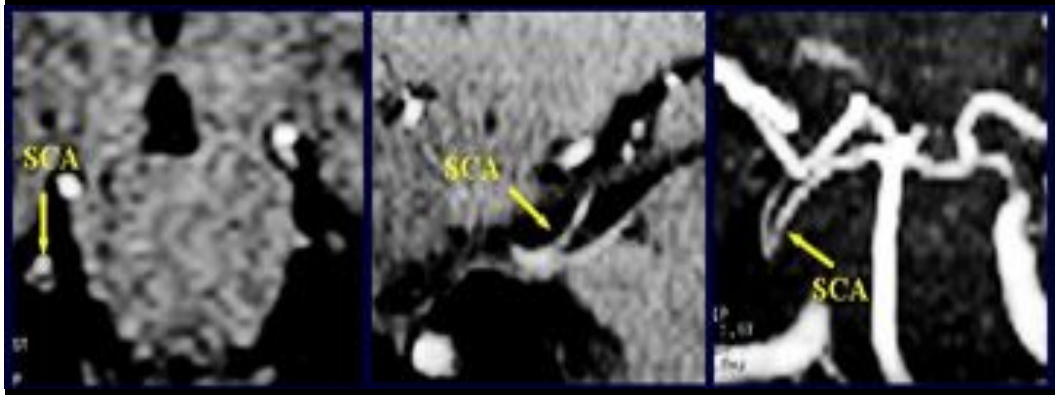

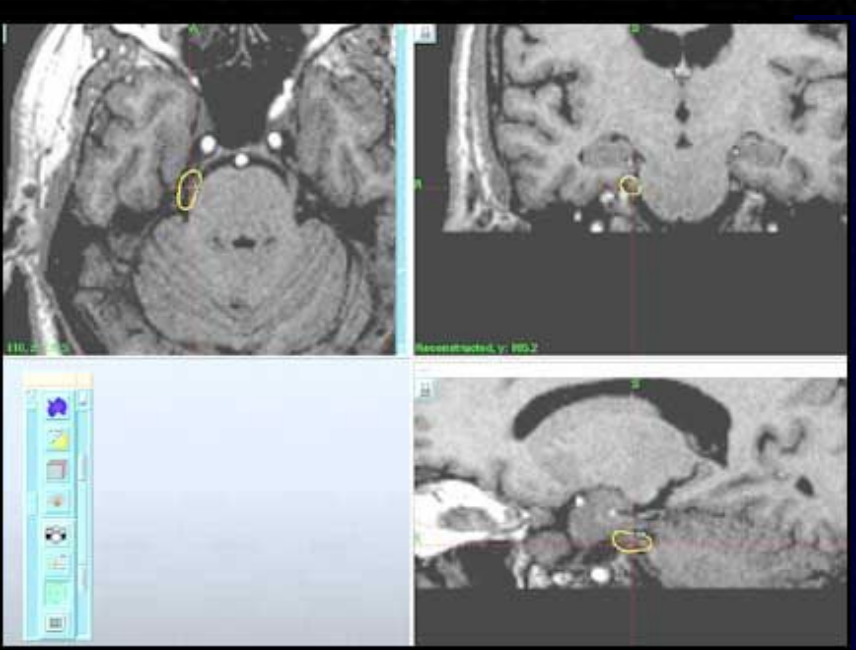

Хірургічне лікування ТН

- **1.** Алкоголізація і блокади периферичних гілок ТН;
- 2. Алкоголізація і блокади Гасерова вузла;
- 3. Нейротомія периферичних гілок ТН;
- 4. Декомпресія периферичних гілок ТН;
- 5. Термодеструкція (кріо-, ВЧ) Гасерова вузла;
- 6. Балонна мікрокомпресія Гасерова вузла;
- 7. Мікроваскулярна декомпресія (операція Jannetta);
- 8. Стереотаксичні операції на базальних гангліях;
- 9. Стереотаксична радіохірургія (Гамма-ніж);
- 10. Електростимуляція кори головного мозку
-

Оперативні втручання при прозопалгіях на периферичних гілках краніальних нервів

- блокади периферичних гілок трійчастого, язикоглоткового і верхнегортанного нервів;
- декомпресія периферичних гілок;
- нейротомії, нейроектомії;
- деструкції периферичних гілок краніальних нерва

Хирургические вмешательства при прозопалгиях на тройничном узле и чувствительном корешке

- ретрогассеральные нейротомии подвисочным заднечерепным доступом;
- деструкция тройничного узла;
- пункционная ретрогассеральная нейротомия (крио- и лазеро-);

Деструкція чутливого корінця Гасерова вузла при ТН

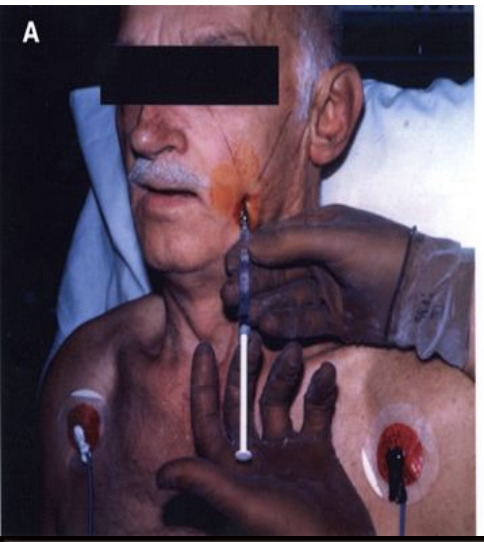

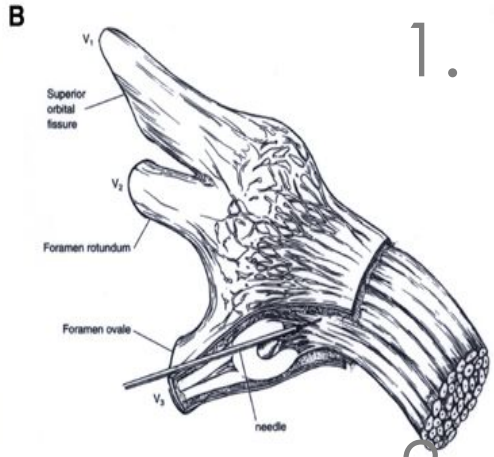

1. Визначення траєкторії руху до овального отвору по краніотопічним орієнтирам
2. Введення кріотома в мекельову порожнину через овальний отвір
3. 3. Ro-контроль знаходження зонда в порожнині черепа
4. 4. Дозована (селект-ва) деструкція Гасерова вузла

Мікроваскулярна декомпресія (МВД)

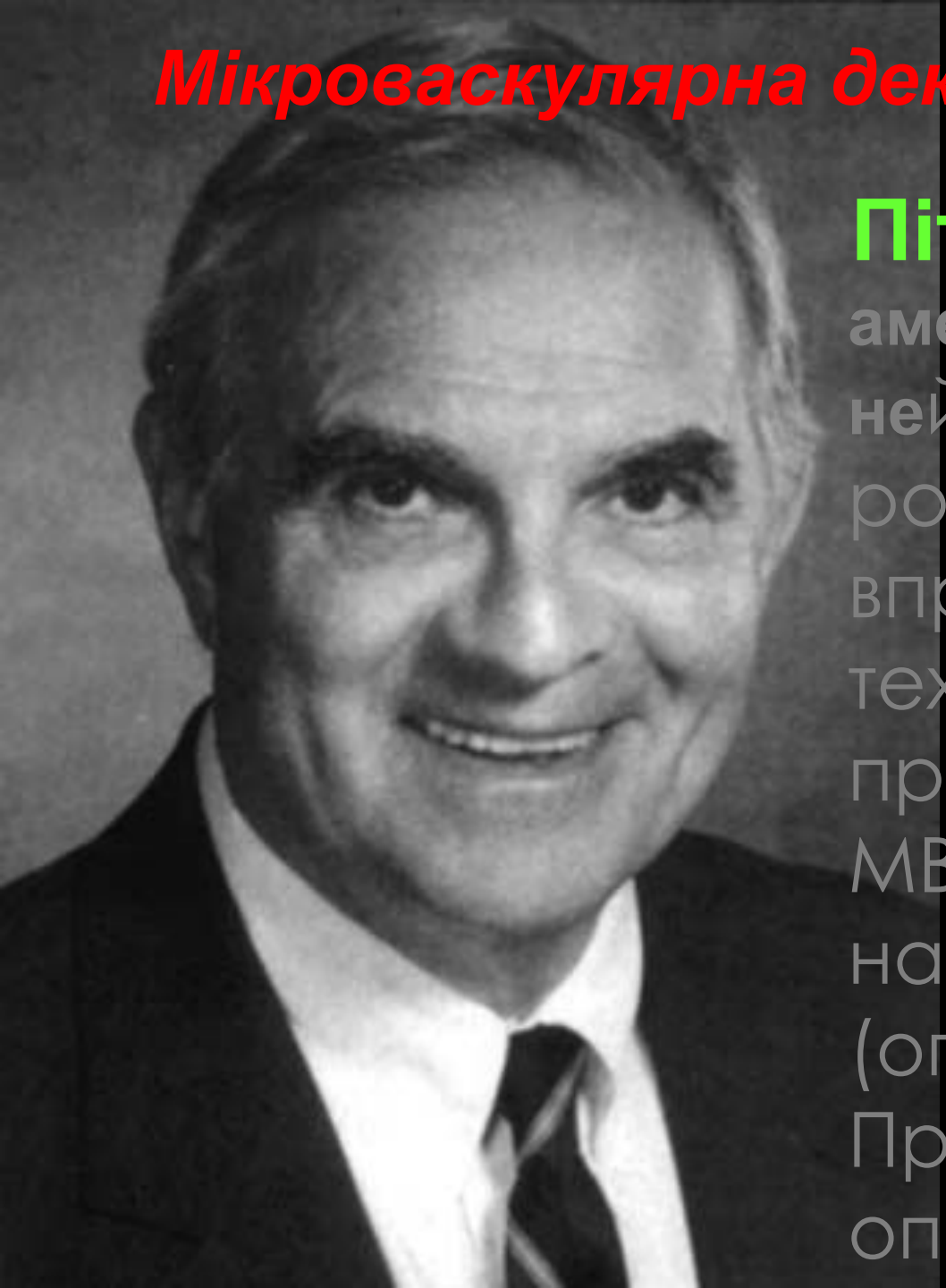

Пітер Джаннетта – американський нейрохірург. У 1967 році розробив і впровадив технологію проведення операції МВС. Операція МВС названа його ім'ям (операція Jannetta). Провів понад 4400 операція МВС

Переваги МВД (P.Jannetta, 2004)

- Повне позбавлення від болю відразу;
- Відсутність випадіння функції черепних нервів; Відсутність летальності;
- Стійкий результат;
- Патогенетичне втручання;
- доступність

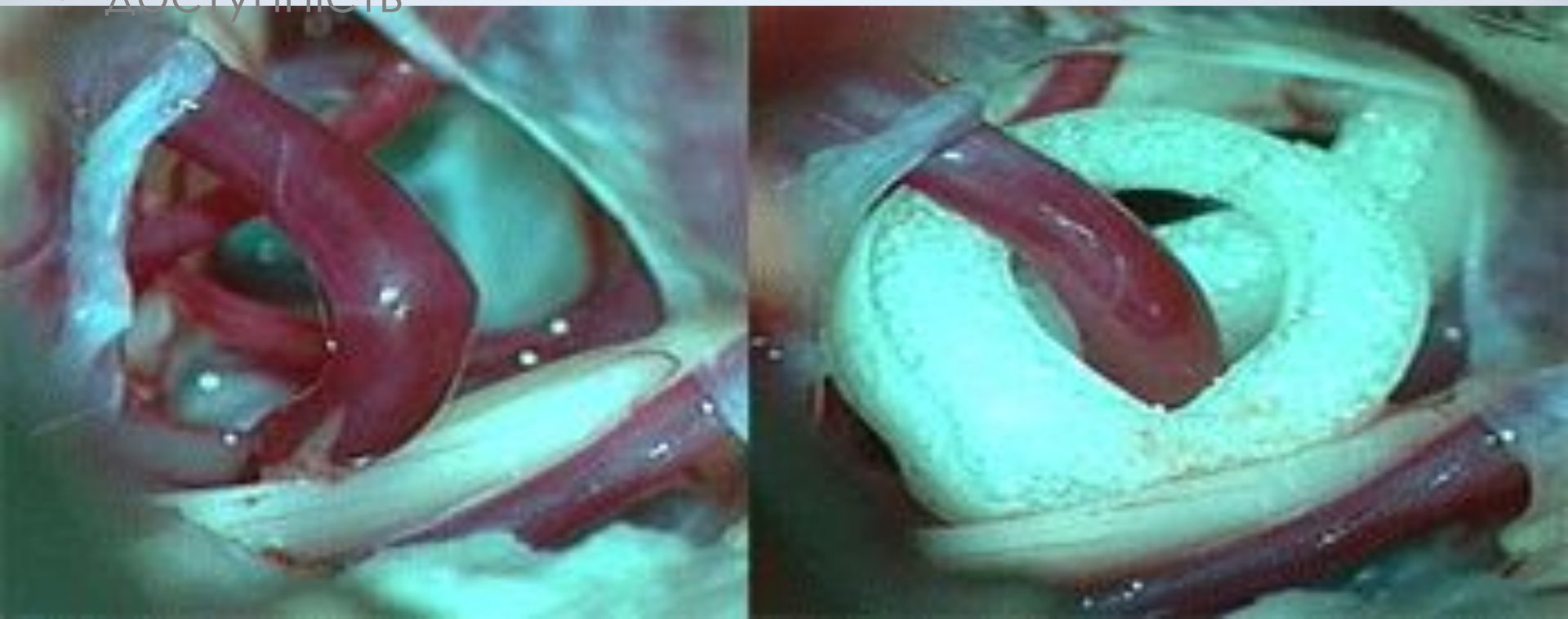

Мікроваскулярна декомпресія (МВД) корешка ТН

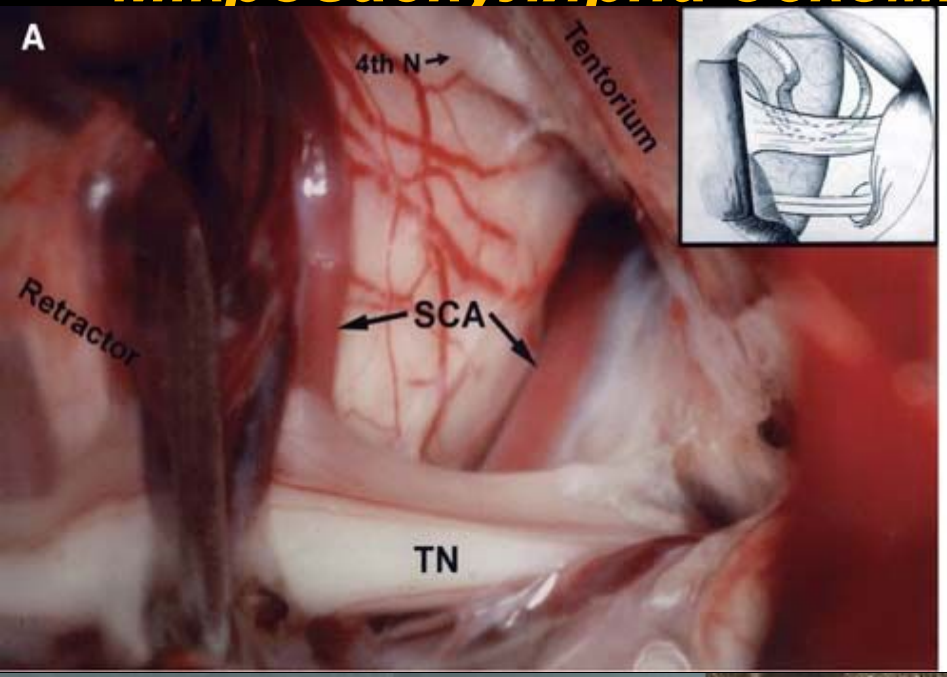

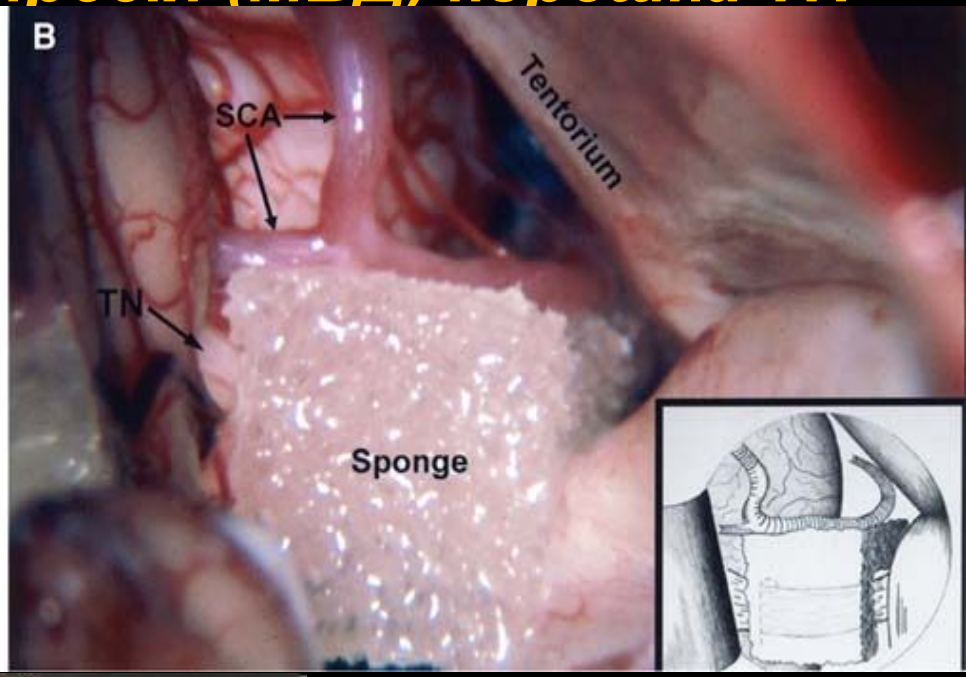

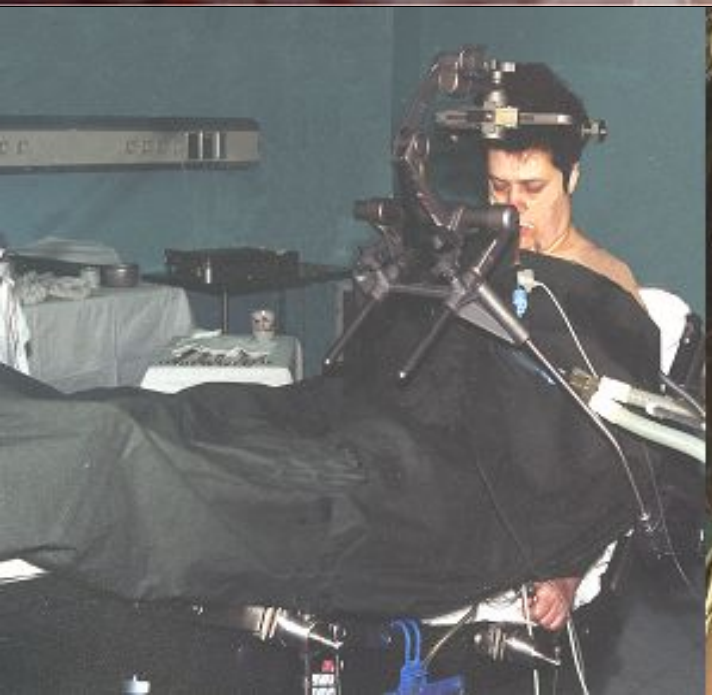

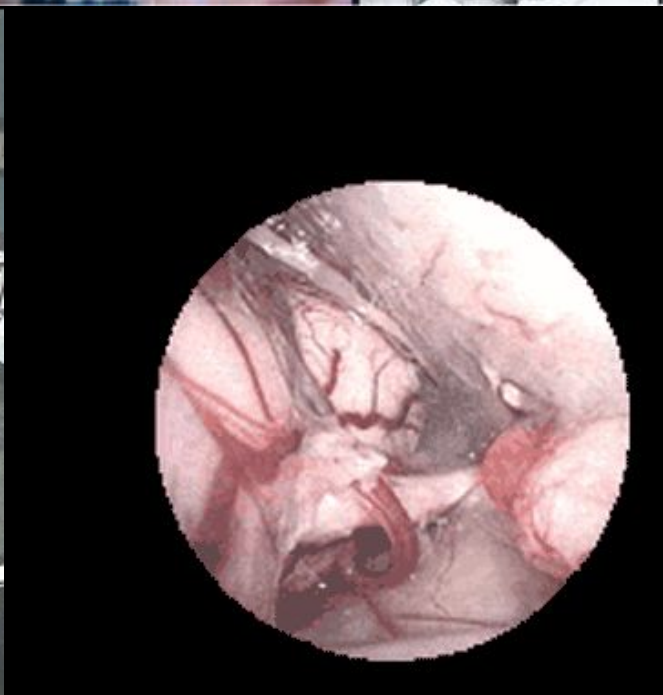

Тактика наростаючого радикалізму, коли в арсенал нейрохірургічних методів лікування включаються:

1. Блокади розчинами місцевих анестетиків (у тому числі в поєднанні зі стероїдами) периферичних гілок краніальних нервів, парасимпатичних вузлів голови, периартеріальні симпатичні блокади НСА, ВСА, ПСА, блокади шийних симпатичних вузлів. Блокади дозволяють швидко купіювати / зменшити гострий больовий синдром і є хорошим диференційно-діагностичним тестом. Разом з тим знеболюючий ефект вкрай не тривалий у більшості пацієнтів

2. При прозопалгіях обумовлених компресією внутрішньочерепних відділів краніальних нервів при відсутності протипоказань доцільно застосування мікрохірургічні декомпресивні операції.

Вельми перспективними в цьому плані є мікроендоскопічні втручання і операції із застосуванням нейрохірургічних навігаторів

- **3.** Найбільш етіопатогенетично обгрунтованими є операції мікрохірургічної декомпресії (МХД). Переваги МХД - збереження чутливості. Недоліки МХД: значно більша травматичність в порівнянні з пункційними методиками; великий ризик інтраопераційних і післяопераційних ускладнень; у 10% пацієнтів після операції МСД больовий синдром дуже рано рецидивує;

4. Деструктивні пункційні нейрохірургічні втручання проводяться у хворих з: важким загальносоматичних станом, похилого та старечого віку, при наявності загроз розвитку важких ускладнень в післяопераційному періоді, недостатньою оснащеністю нейрохірургічних відділень; при відмові хворого від мікрохірургічного лікування