ПРЕЗЕНТАЦИЯ НА ТЕМУ: ФУНКЦИОНАЛЬНАЯ АНАТОМИЯ ГОЛОВНОГО МОЗГА.

ВЫПОЛНИЛА

СТУДЕНТКА ГРУППЫ ОЗФМ-1

ИГНАТОЧКИНА АНАСТАСИЯ

ГОЛОВНОЙ МОЗГ

- **Головно́й мозг челове́ка** (лат. *encephalon*) является органом центральной нервной системы, состоящей из множества взаимосвязанных между собой нервных клеток и их отростков.

- **Головной мозг человека -** орган, координирующий и регулирующий все жизненные функции организма и контролирующий поведение. Все наши мысли, чувства, ощущения, желания и движения связаны с работой мозга, и если он не функционирует, человек переходит в вегетативное состояние: утрачивается способность к каким-либо действиям, ощущениям или реакциям на внешние воздействия.

- Головной мозг (encephalon), как и спинной, относится к центральной нервной системе. Форма головного мозга соответствует форме черепа, в котором он располагается. Масса головного мозга у взрослого человека колеблется от 1100 до 2000 г, в среднем у мужчин она равна 1395 г, у женщин - 1245 г. У новорожденных масса головного мозга составляет в среднем 350-400 г.

РАЗВИТИЕ ГОЛОВНОГО МОЗГА

- Головной мозг развивается из переднего отдела нервной трубки. Закладка его происходит в конце 3 недели эмбрионального развития. Сначала образуется три мозговых пузыря: передний мозг, средний мозг и ромбовидный мозг. В процессе дальнейшего развития на 4-5 неделе передний мозговой пузырь делится на конечный мозг и промежуточный мозг, а ромбовидный - на задний мозг и продолговатый мозг.
- Канал внутри переднего отдела нервной трубки в процессе развития головного мозга также изменяет форму и размеры и превращается в сообщающиеся между собой полости, называемые желудочками мозга.

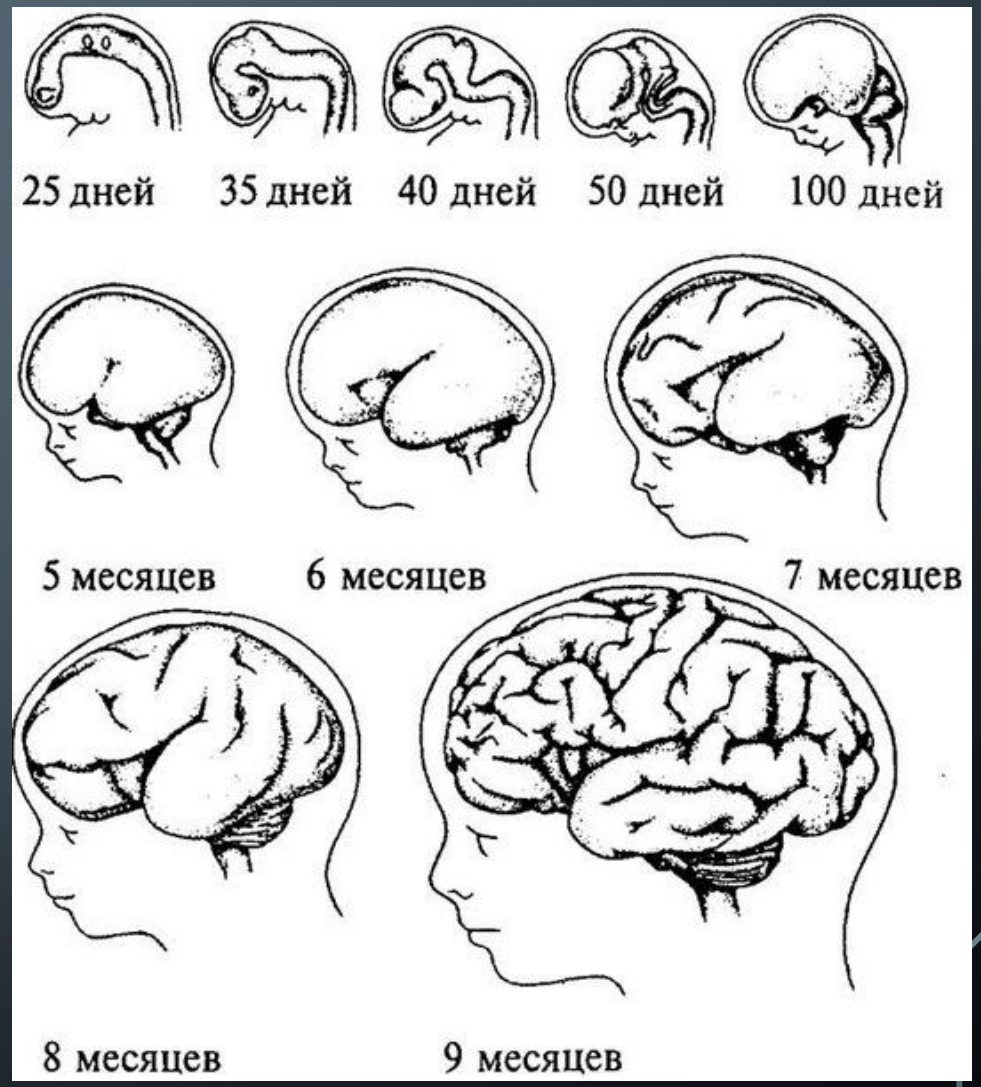

МОЗГОВЫЕ ЖЕЛУДОЧКИ

- Различают два боковых желудочка (I - левый, II - правый), III (третий) желудочек, водопровод среднего мозга и IV (четвертый) желудочек. Желудочки мозга содержат спинномозговую жидкость (в пределах 100-200 мл), образуемую сосудистыми сплетениями всех желудочков, и сообщаются с центральным каналом спинного мозга. Спинномозговая жидкость выполняет много важных функций:

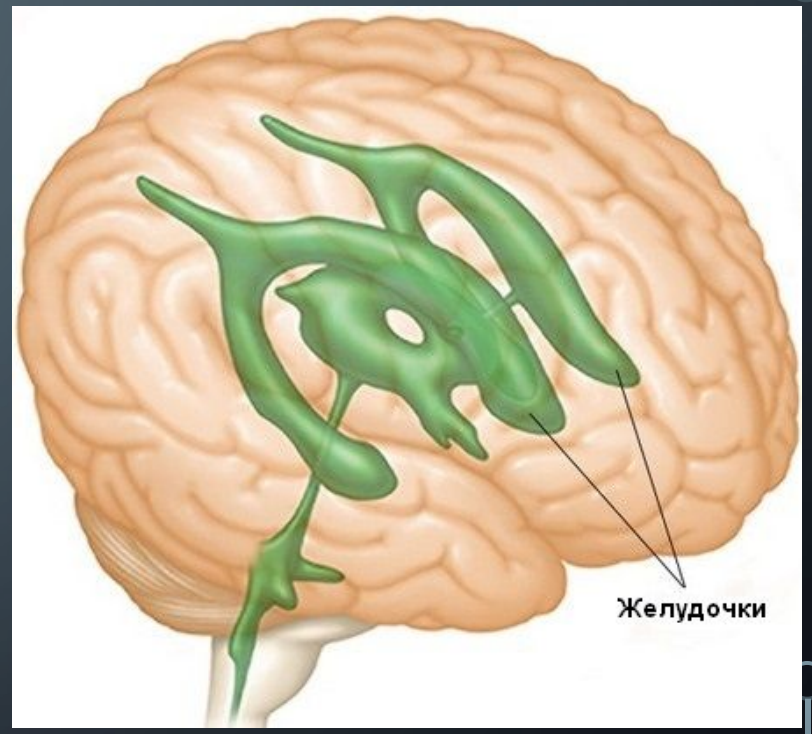

- - предохраняет головной и спинной мозг от механических воздействий;
- - обеспечивает постоянство внутричерепного давления и компенсирует колебания объема мозга;
- - поддерживает постоянство осмотического давления в тканях мозга и участвует в обмене веществ между нервной тканью и кровью;
- - принимает участие в нейрогуморальной и эндокринной регуляции;
- - оказывает существенное влияние на гематоэнцефалический

- **Головной мозг делят на 3 части:** большой (конечный) мозг, промежуточный мозг и ствол мозга. До 1955 г. к стволу относили и промежуточный мозг, но теперь в мозговой ствол включают продолговатый, задний (мост) и средний мозг, т.е. те отделы, в которых находятся ядра черепных нервов.

- Головной мозг, как и спинной, окружен тремя мозговыми оболочками: наружной - **твердой**, **средней** - паутинной и **внутренней** - мягкой (сосудистой). Все они по существу являются продолжением соответствующих оболочек спинного мозга. Однако, в отличие от спинного мозга, где между надкостницей позвоночного канала и твердой оболочкой имеется эпиду-ральное пространство, твердая оболочка головного мозга тесно примыкает к костям черепа, являясь одновременно их надкостницей (но отделяется от них сравнительно легко)

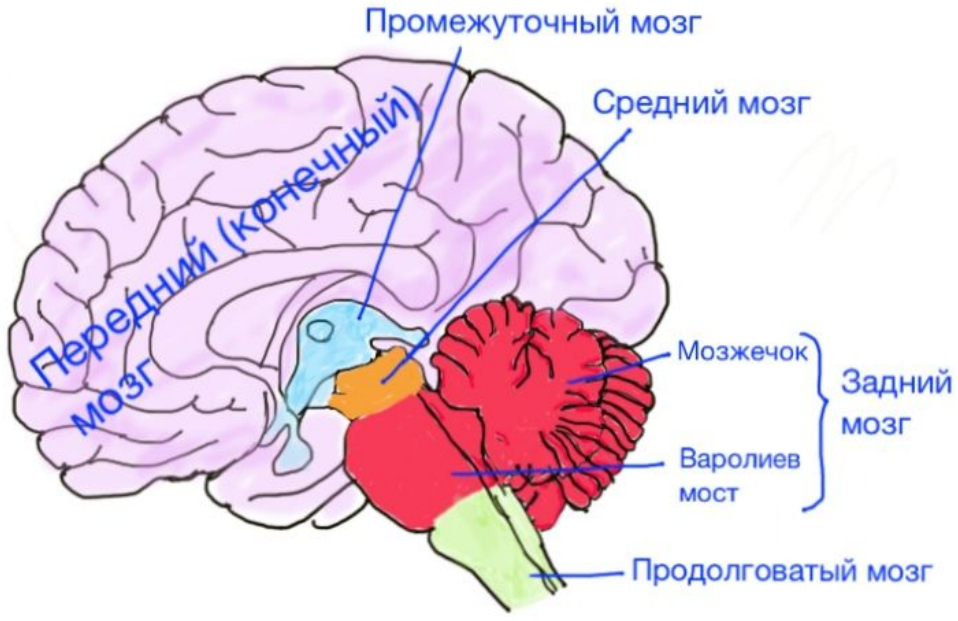

- Твердая оболочка образует ряд отростков, которые заходят между частями мозга:
- - серп большого мозга,
- - серп мозжечка,
- - намет (палатка) мозжечка,
- - диафрагма турецкого седла, отделяя их

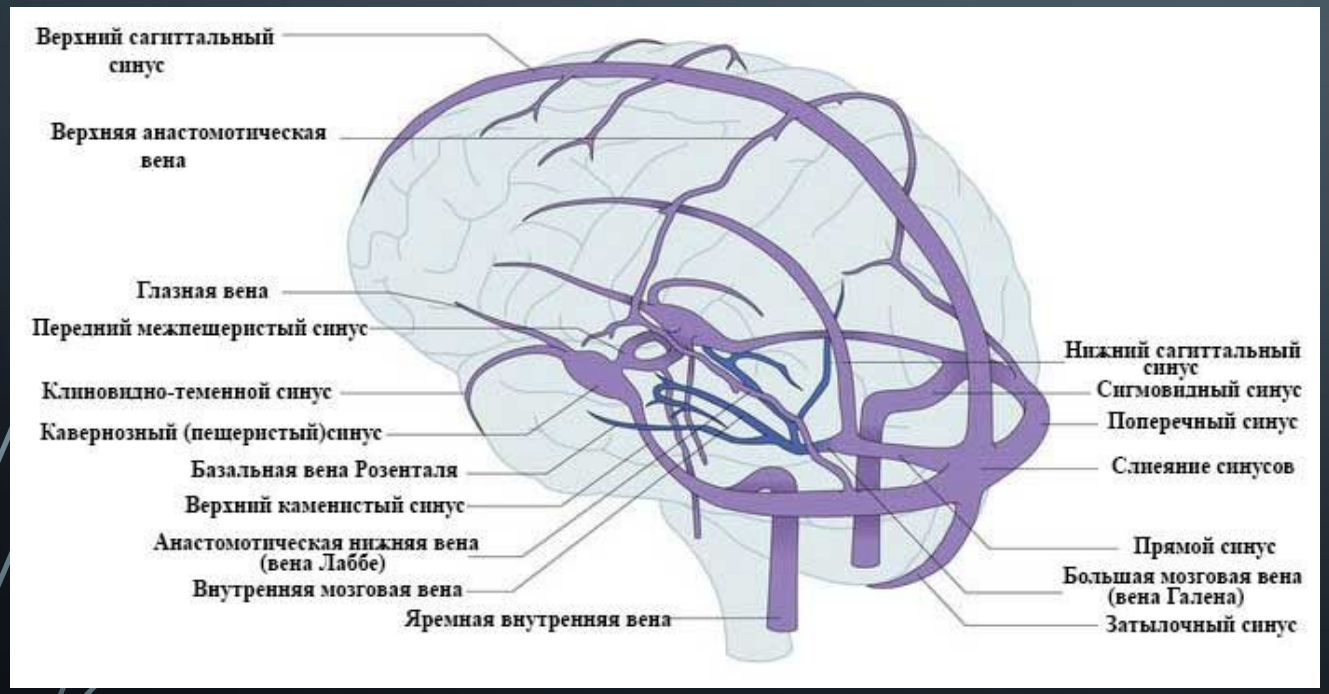

В некоторых местах твердая оболочка расщепляется, образуя каналы треугольной формы, выстланные эндотелием, - **синусы твердой мозговой оболочки**. В них идет отток венозной крови от мозга через внутреннюю яремную вену. Кроме того, синусы соединяются с наружными венами головы через эмиссарные вены (венозные выпускники) и с диплоиче-скими венами, расположенными в губчатом веществе костей черепа.

ПРОДОЛГОВАТЫЙ МОЗГ

- **<u>Продолговатый мозг</u>** (medulla oblongata, bulbus, myelencephalon) развивается из пятого мозгового пузыря.
- **Является начальным отделом головного мозга**. Несмотря на малые размеры (длина его составляет в среднем 25-30 мм) и массу (около 7 г), он **является жизненно важным отделом ЦНС.**
- **Располагается на скате черепа между спинным мозгом и мостом. По внешнему строению продолговатый мозг несколько напоминает спинной мозг**. На его передней поверхности имеется передняя срединная щель, на задней - задняя срединная борозда, а по бокам с каждой стороны находятся передняя и задняя латеральные борозды.

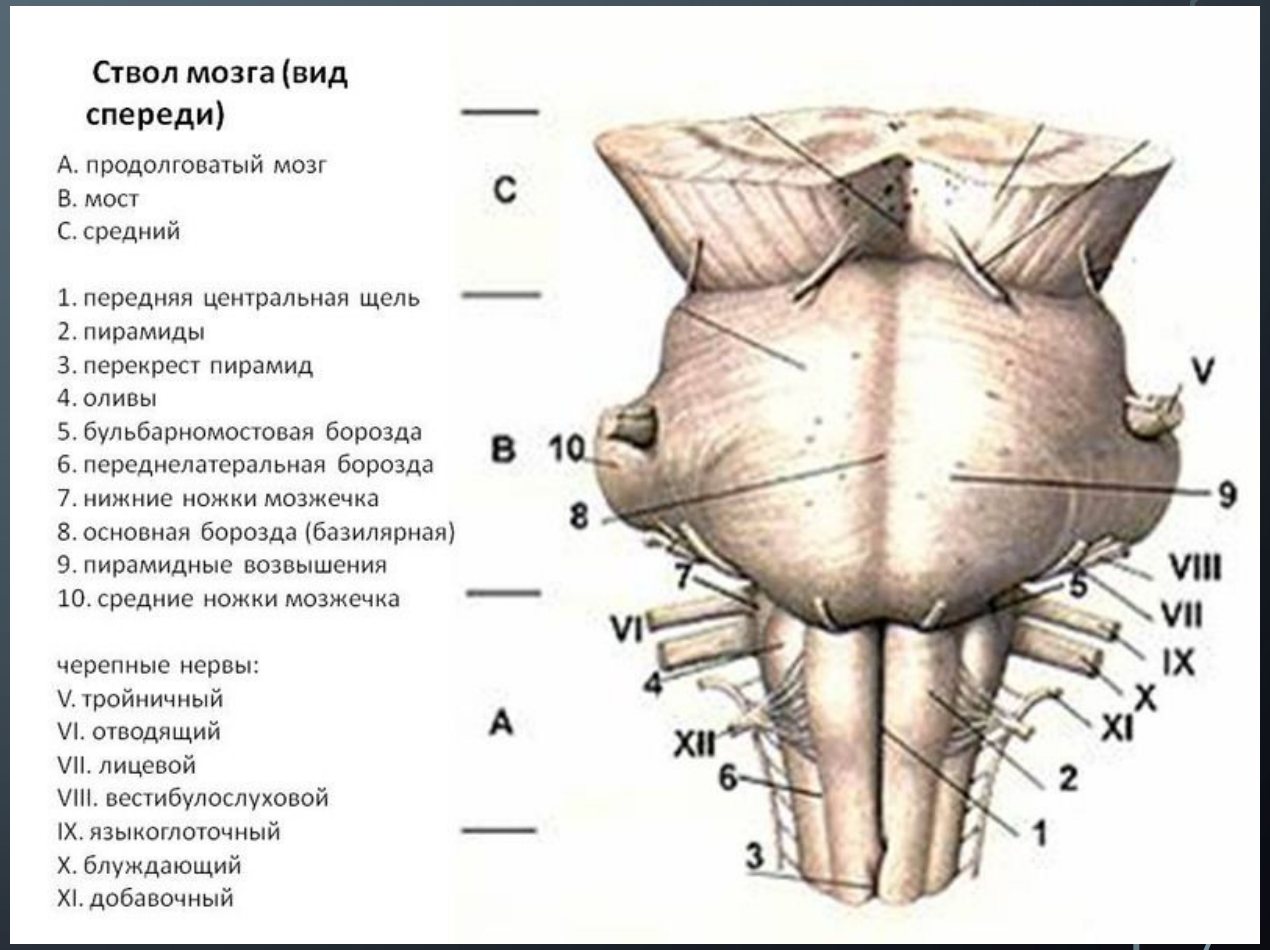

- Внутреннее строение продолговатого мозга отличается от строения спинного мозга. **Серое вещество здесь не образует сплошного столба, а распадается на отдельные скопления клеток - ядра продолговатого мозга.**
- **К ним относятся ядра последних четырех пар черепных нервов: язы-коглоточного (IX пара), блуждающего (X пара), добавочного (XI пара), подъязычного (XH пара) нервов, одно ядро тройничного нерва (V пара), ядра центров дыхания, кровообращения, олив, тонкого и клиновидного пучков, ретикулярной формации (РФ). Эти ядра являются центрами ряда безусловных рефлексов:**
- - защитных (кашель, чихание, мигание, слезотечение, рвота);
- - пищевых (сосание, глотание, сокоотделение пищеварительных желез);
- - сердечно-сосудистых, регулирующих деятельность сердца и кровеносных сосудов;
- - дыхательных, обеспечивающих вентиляцию легких, ритм

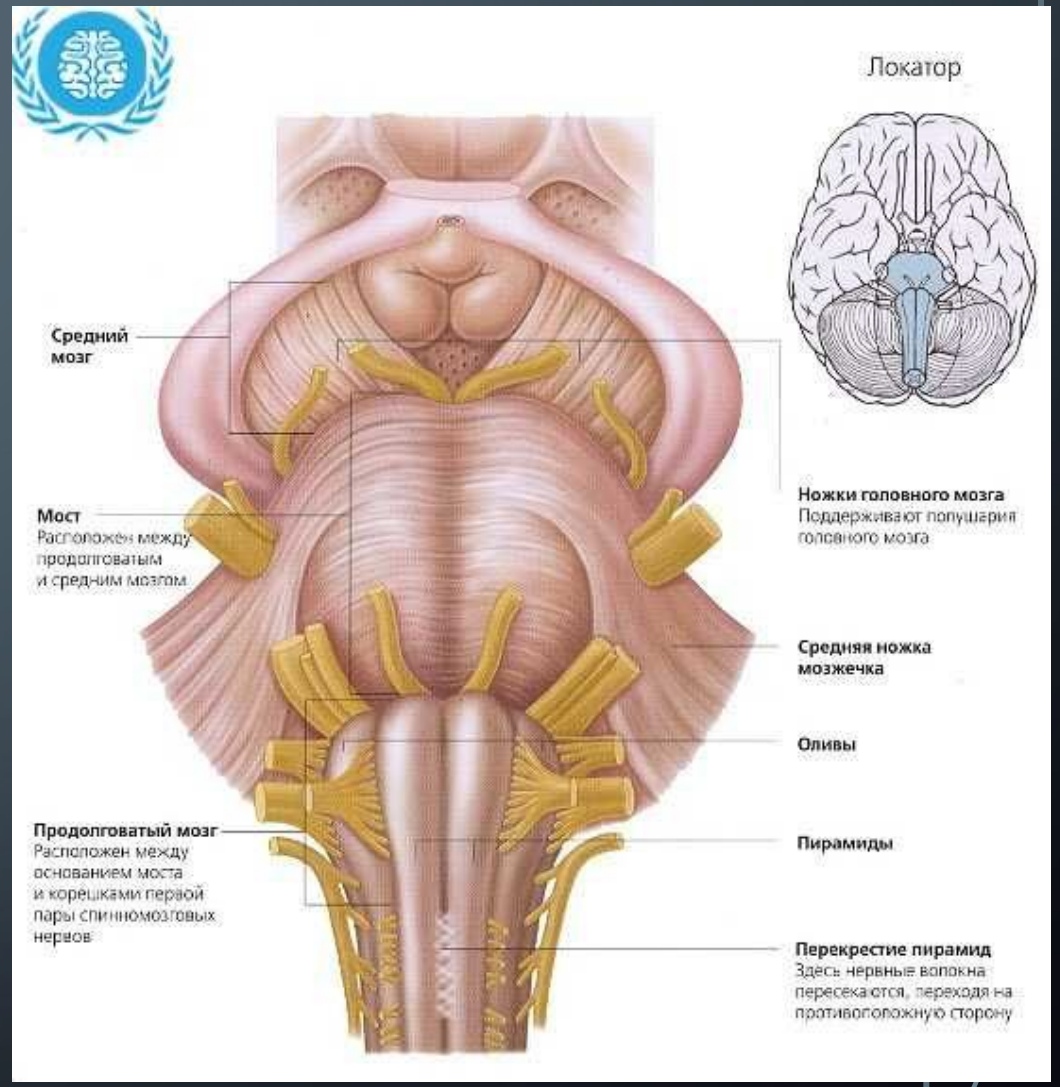

ЗАДНИЙ МОЗГ

- **Задний мозг** (metencephaion) развивается из четвертого мозгового пузыря. Он **включает мост и мозжечок.** По своему развитию мозжечок может быть отнесен к мозговому стволу, но значительно отличается от него по строению и не содержит ядер черепных нервов.
- **Мост** (pons), варолиев мост, представляет собой утолщение в форме поперечного валика, расположенного впереди продолговатого мозга.
- **Мозжечок** (cerebellum), или малый мозг, располагается в задней черепной ямке под затылочными долями полушарий большого мозга кзади от продолговатого мозга и моста. В нем выделяют два полушария - правое и левое и среднюю часть - червь мозжечка. Мозжечок построен из серого и белого вещества.

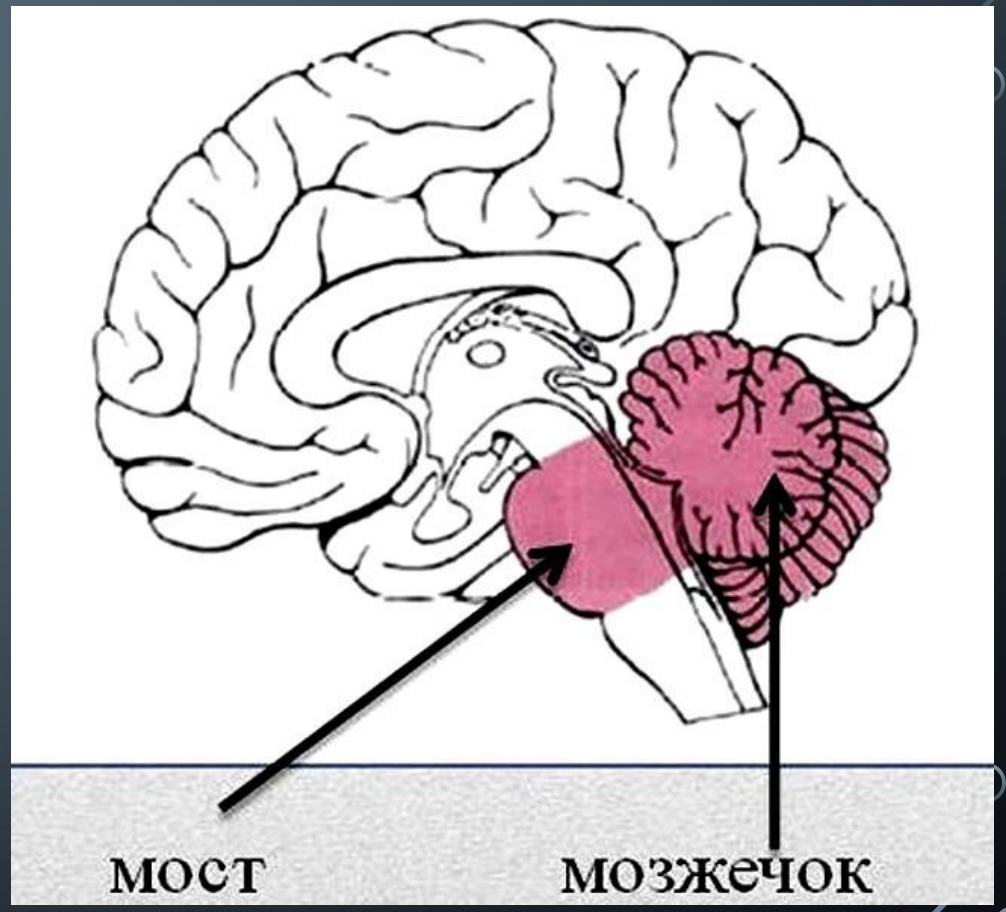

ФУНКЦИИ

- **Основная функция мозжечка:**
- - координация сложных движений тела,
- - нормальное распределение мышечного тонуса,
- - регуляция деятельности внутренних органов.
- **Он оказывает адаптационно-трофическое влияние на все отделы мозга (через симпатическую нервную систему).**
- - регулирует обмен веществ в мозге
- - способствует приспособлению нервной системы к изменяющимся условиям существования (Л.А.Орбели, 1882-1958).
- Другими словами, мозжечок является высшим адаптационно-трофическим центром, стабилизирующим все вегетативные и анимальные функции (процессы) в организме.

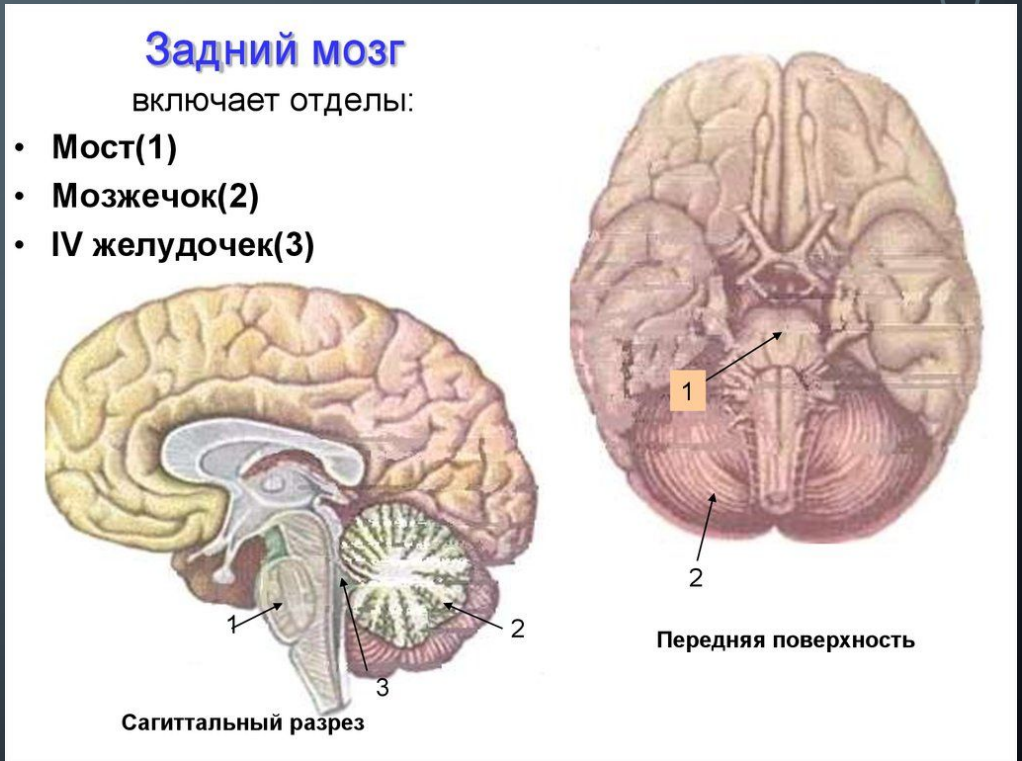

СРЕДНИЙ МОЗГ

- **Средний мозг** (mesencephalon) развивается из третьего мозгового пузыря. Его развитие связано со зрительным и слуховым анализаторами. Средний мозг состоит из двух ножек мозга и крыши (пластинки четверохолмия). Внутри среднего мозга имеется полость, называемая водопроводом мозга (сильвиевым водопроводом) длиной 1,5 см, который соединяет третий желудочек с четвертым и содержит спинномозговую жидкость.

- Крыша среднего мозга состоит из двух верхних и двух нижних холмиков, в которых заложены ядра серого вещества.

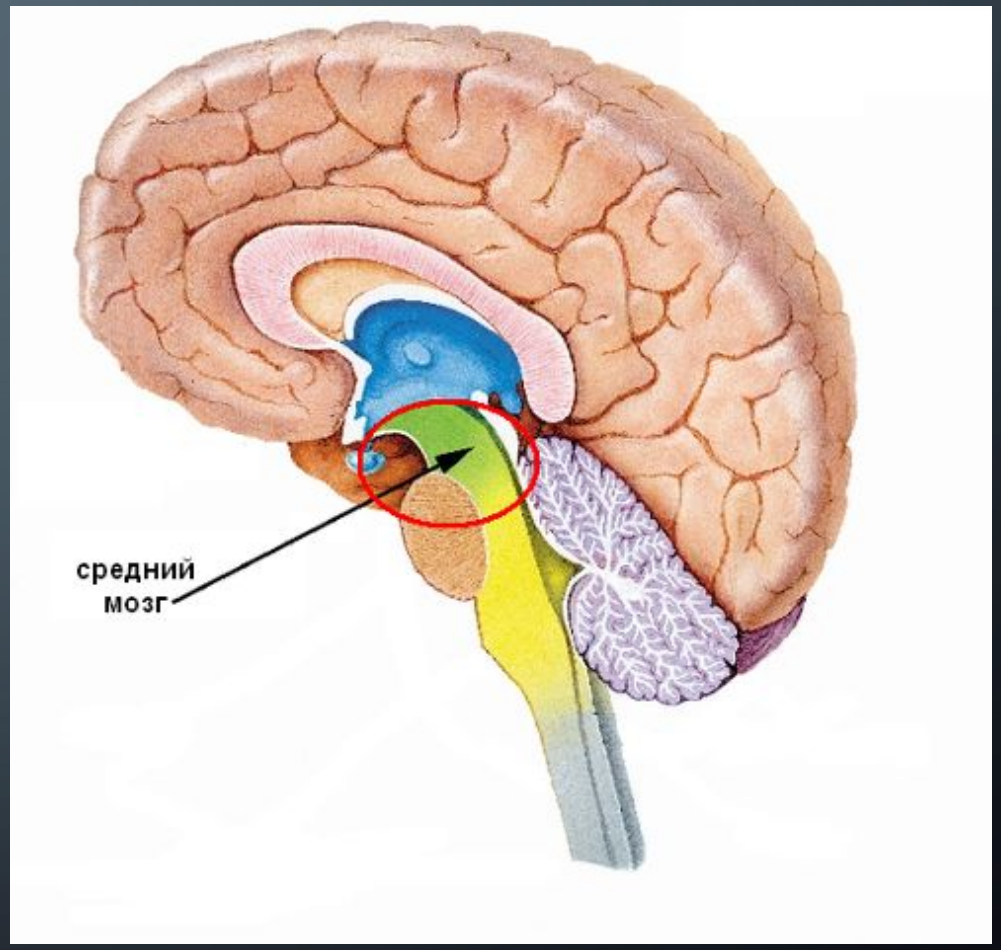

- Верхние холмики связаны со зрительным путем, нижние - со слуховым. От них берет начало двигательный путь, идущий к клеткам передних рогов спинного мозга. Ядра серого вещества верхних холмиков являются первичными (подкорковыми) зрительными центрами ориентировочной реакции на визуальные сигналы и зрачкового рефлекса (поворот головы и движение глаз в ответ на внезапные световые раздражения, сужение зрачка при ярком свете).
- Ядра нижних холмиков являются первичными (подкорковыми) центрами ориентировочной реакции на звук (поворот головы, глаз в сторону звукового раздражителя).
- Средний мозг играет важную роль в регуляции мышечного тонуса и осуществлении установочных и выпрямительных рефлексов, благодаря которым возможны стояние и ходьба.

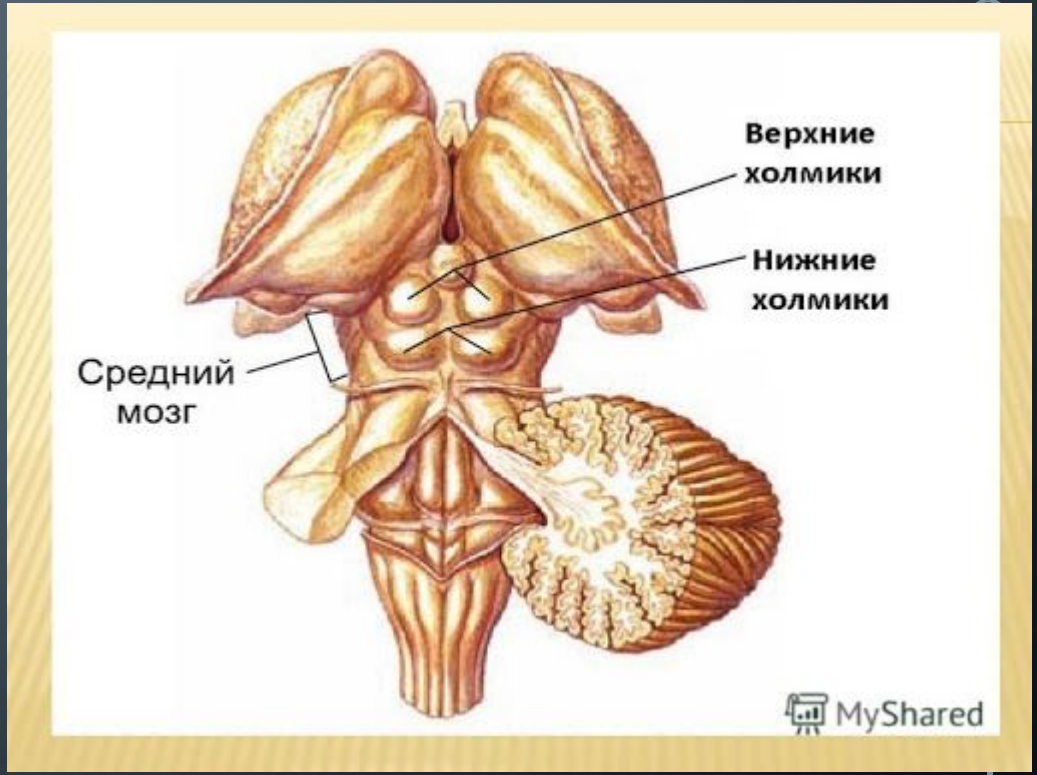

ПРОМЕЖУТОЧНЫЙ МОЗГ

- **<u>Промежуточный мозг</u>** (diencephalon) развивается из второго мозгового пузыря. Он включает следующие отделы: таламическую область, гипоталамус и третий желудочек.
- К *таламической области* относят **таламус**, **метаталамус** и **эпиталамус.**
- *Таламус, или задний таламус* (зрительный бугор), - это парное образование, имеющее яйцевидную форму, спереди небольшой выступ - передний бугорок, а сзади значительное выпячивание - подушку.
- Таламус является подкорковым центром, коллектором всех видов чувствительности, кроме обонятельной, вкусовой и слуховой.

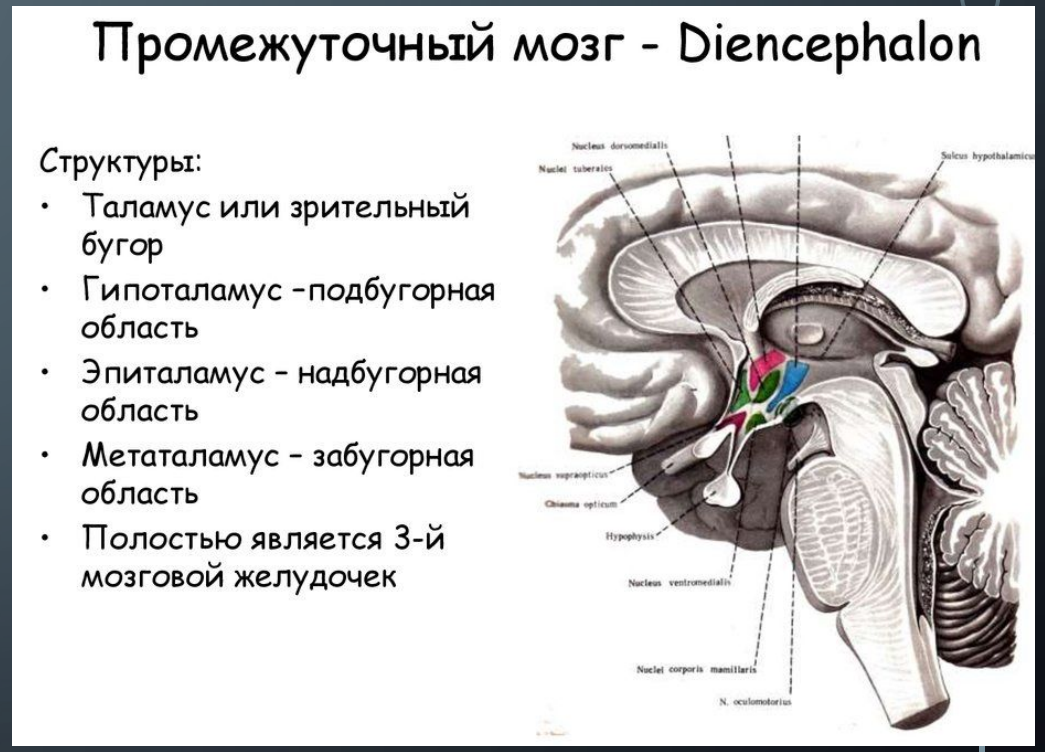

- ***Метаталамус*** (**заталамическая область**) представлен двумя парами коленчатых тел: латеральных и медиальных, соединяющихся с холмиками крыши среднего мозга при помощи ручек верхнего и нижнего холмиков. Латеральное коленчатое тело, правое и левое, является первичным под корковым центром зрения, медиальное - слуха. Аксоны нейронов этих ядер идут соответственно в зрительную и слуховую зоны коры.

- ***Эпиталамус*** (надталамическая область) включает шишковидное тело - эпифиз, являющийся эндокринной железой, поводки, спайки поводков и эпиталамическую спайку.

- ***Гипоталамус*** образует нижние отделы промежуточного мозга и участвует в образовании дна третьего желудочка. К гипоталамусу относятся: серый бугор с воронкой и гипофизом - эндокринной железой, зрительный перекрест, зрительный тракт и сосцевидные тела. Гипоталамус представляет собой продолжение покрышки ножек мозга в промежуточный мозг. В этой области расположены центры, регулирующие все вегетативные функции, обеспечивающие го-меостаз, все виды обмена, включая водно-солевой.

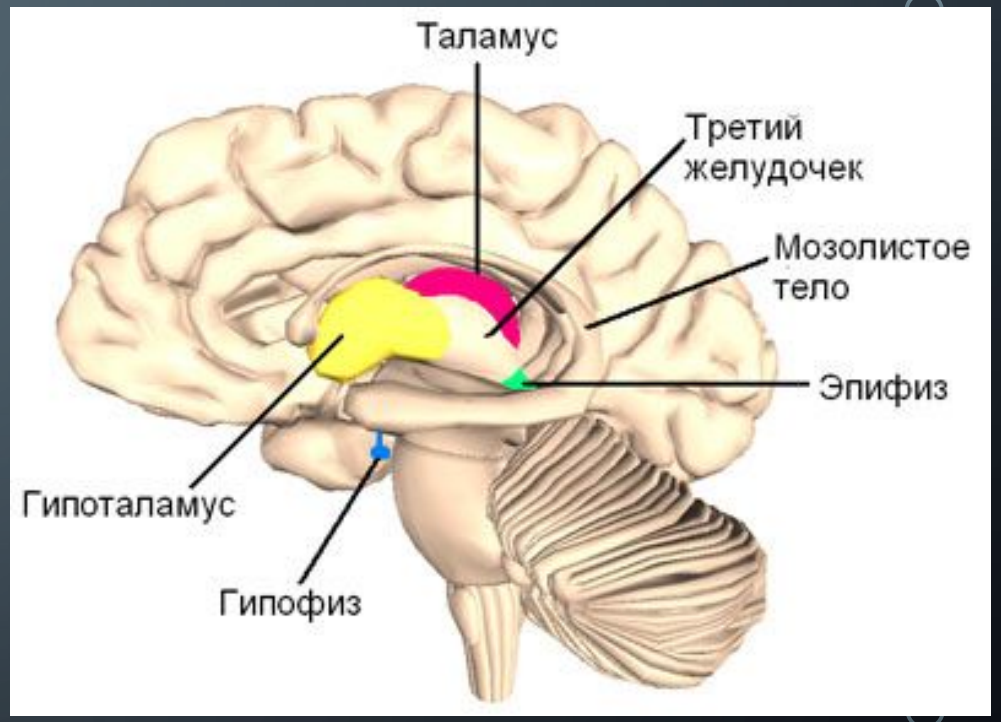

ГИПОТАЛАМУС

- **Гипоталамус тесно связан с гипофизом**. В гипоталамусе образуются гормоны вазопрессин и окситоцин, которые по аксонам поступают в зад нюю долю гипофиза, где они накапливаются, а затем поступают в кровь.
- С кровью по сосудам из гипоталамуса поступают переднюю долю гипофиза рилизинг-факторы (высвобождающие факторы), стимулирующие или задерживающие образование тропных гормонов аденогипофиза.

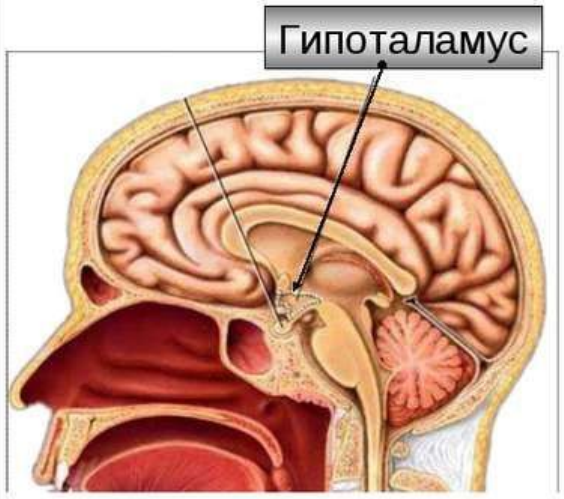

- Гипоталамус - отдел головного мозга, расположенный ниже таламуса.
- Гипоталамус контролирует деятельность эндокринной системы благодаря тому, что его нейроны секретируют нейрогормоны (*вазопрессин*)

СПАСИБО ЗА
ВНИМАНИЕ!