СИБИРСКИЙ ГОСУДАРСТВЕННЫЙ МЕДИЦИНСКИЙ УНИВЕРСИТЕТ

Доброкачественные новообразования головного мозга

Выполнила :
Резинкина К.В.
МБФ, гр. 4502

Классификация по гистогенетическому принципу

- Органонеспецифические
- Органоспецифические
- Мезенхимальные опуходи
- Опухоли из меланинобразующей ткани
- Опухоли нервной системы и оболочек мозга
- Опухоли системы крови
- Тератомы

Степень злокачественности по шкале ВОЗ (WHO)

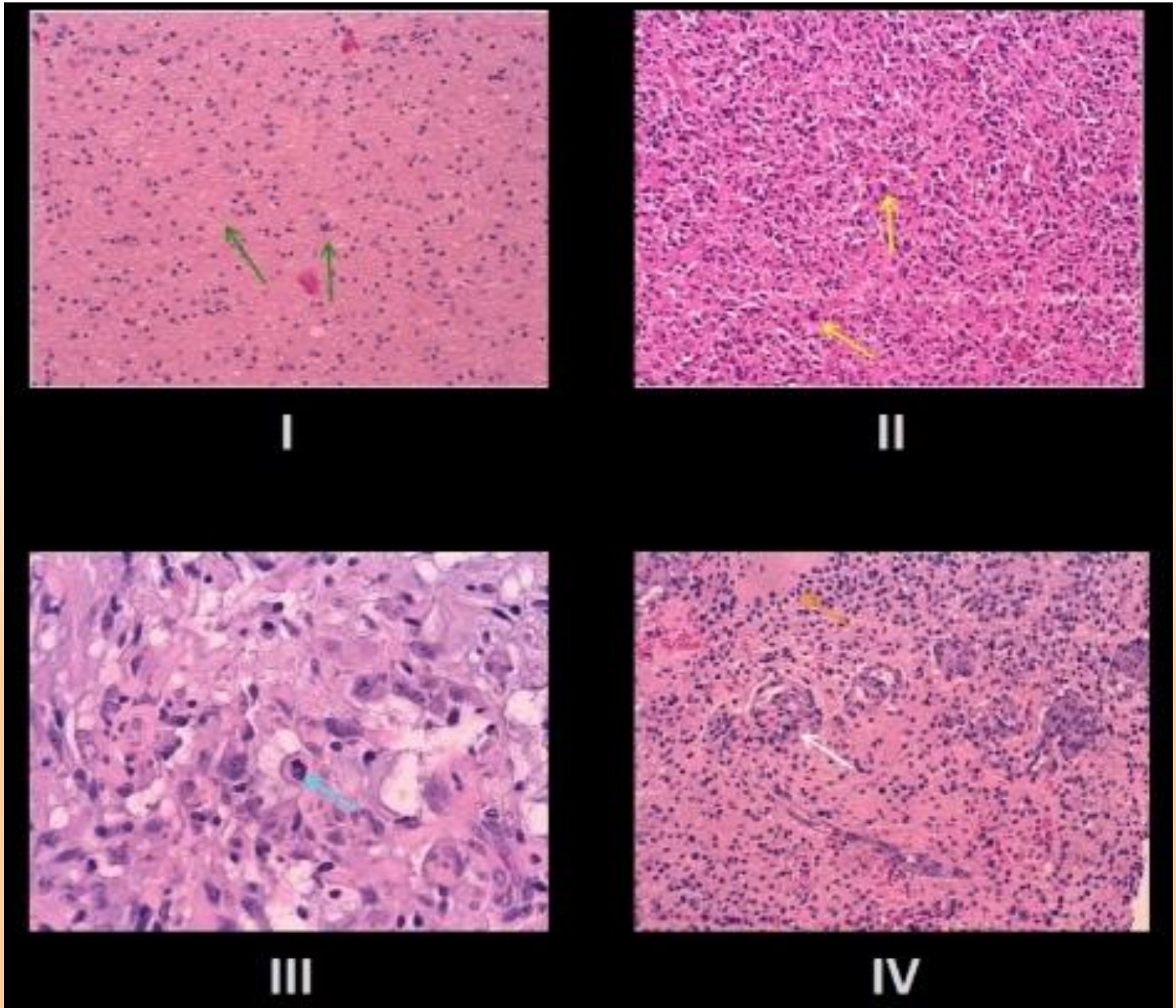

Классификация опухолей ЦНС

Нейроэктодермальные – из клеток ЦНС
– Астоцитарные (астроцитома, глиобластома)
- Олигодендроглиальные (олигодендроглиома, злокачественная олигодендроглиома)
- Опухоли эпендимы (эпендимома, злокачественная эпендимома)
- Опухоли хориоидного сплетения (хориоидпапиллома, хориоидкарцинома)
- Нейронально-глиальные опухоли (ганглиоцитома, злокачественная ганглиоглиома)
- Пинеальные опухоли (пинеоцитома, пинеобластома)
- Эмбриональные опухоли (медуллоэпителиома, нейробластома, ретинобластома, медуллобластома)
Менингососудистые – опухоли оболочек мозга (менингиома, менингеальна саркома)
Опухоли вегетативной нервной системы (ганглионеврома, доброкачественная параганглиома, симпатобластома, злокачественная параганглиома)
Опухоли периферической нервной системы (шваннома, злокачественная неврилеммома)

Астроцитома макропрепарат

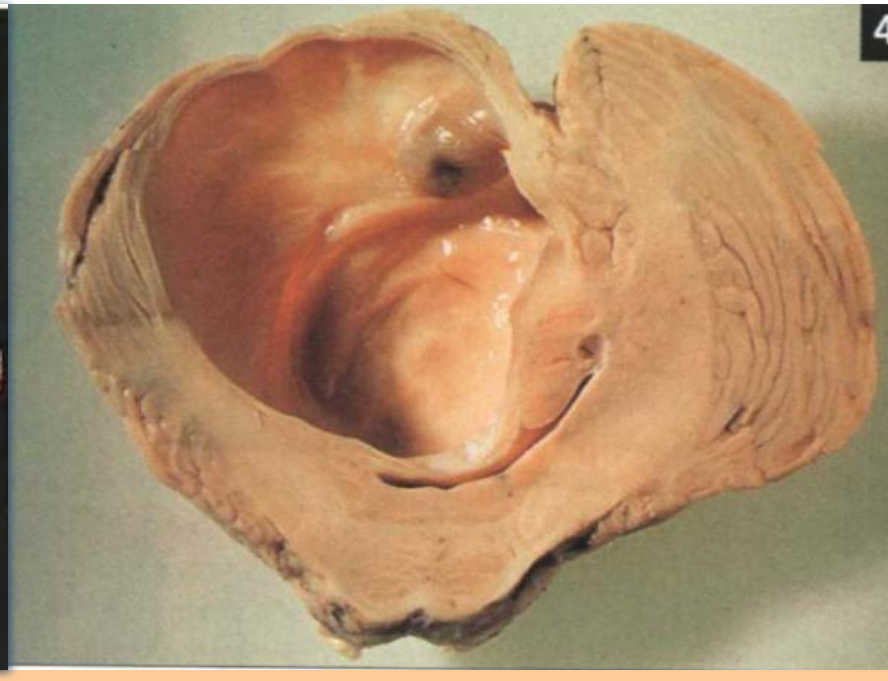

Астрацитома микропрепарат

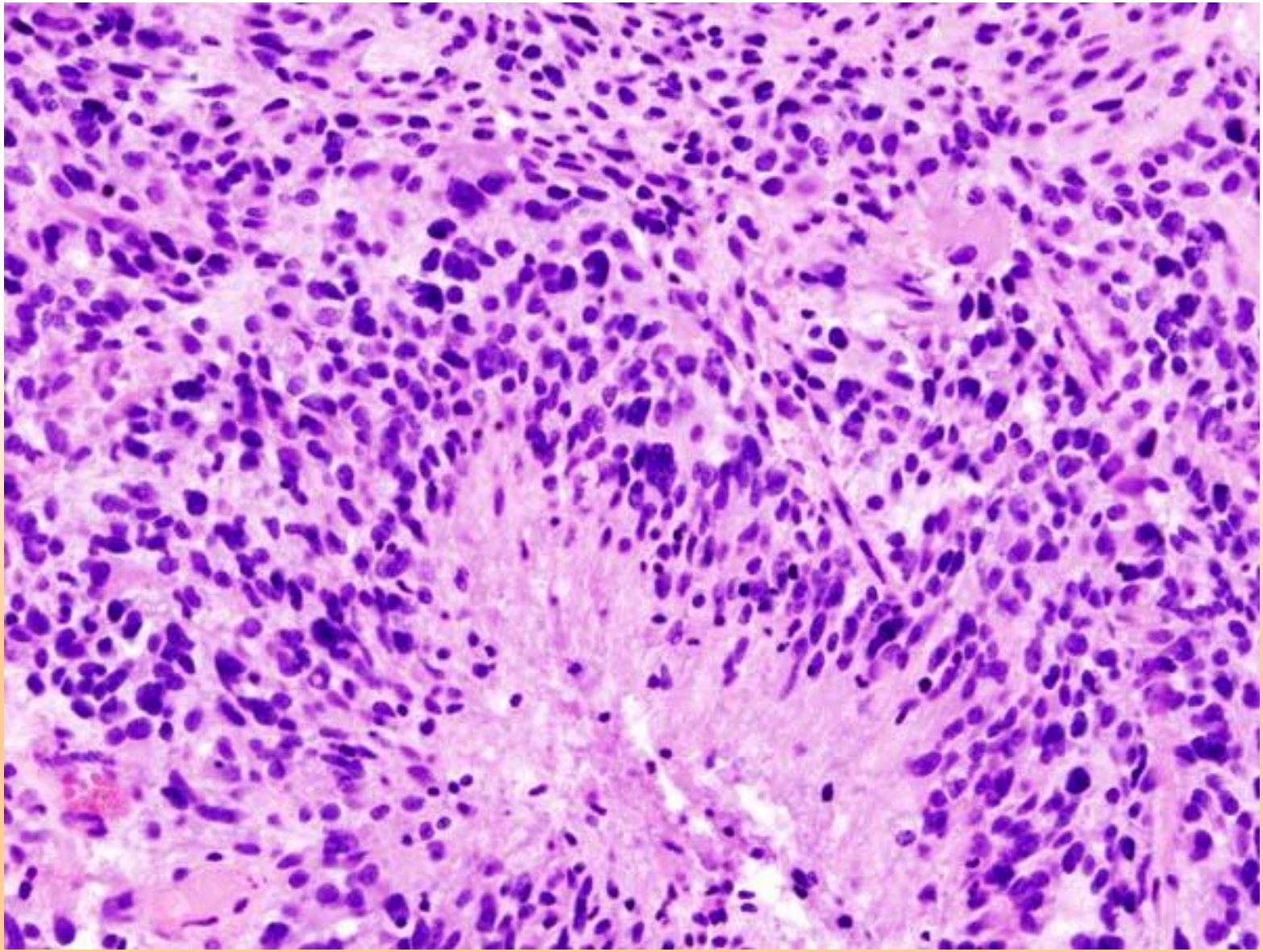

Пилоцитарная астроцитома

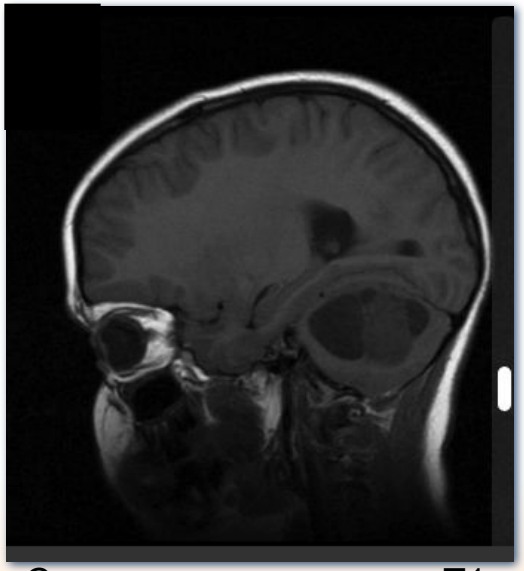

Саггитальная проекция Т1

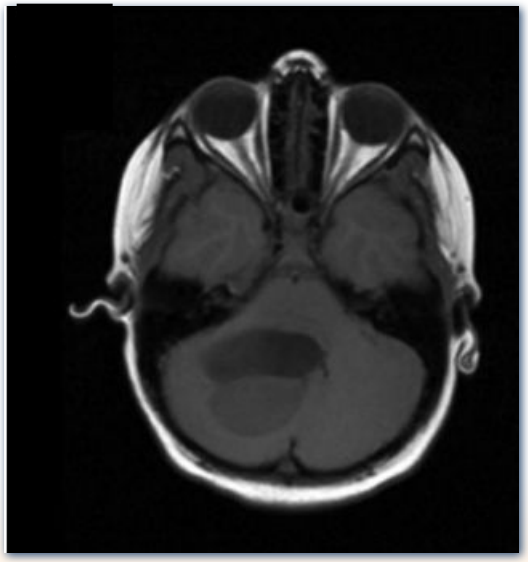

Аксиальная проекция Т1

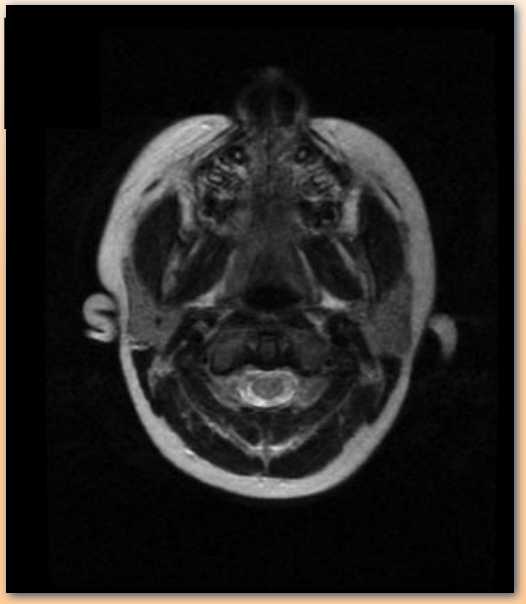

Аксиальная проекция Т2

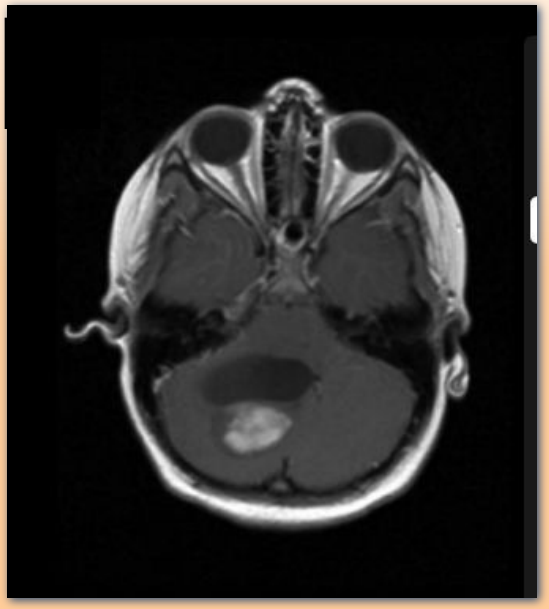

Аксиальная проекция Т1 + контраст

Менингиома макропрепарат

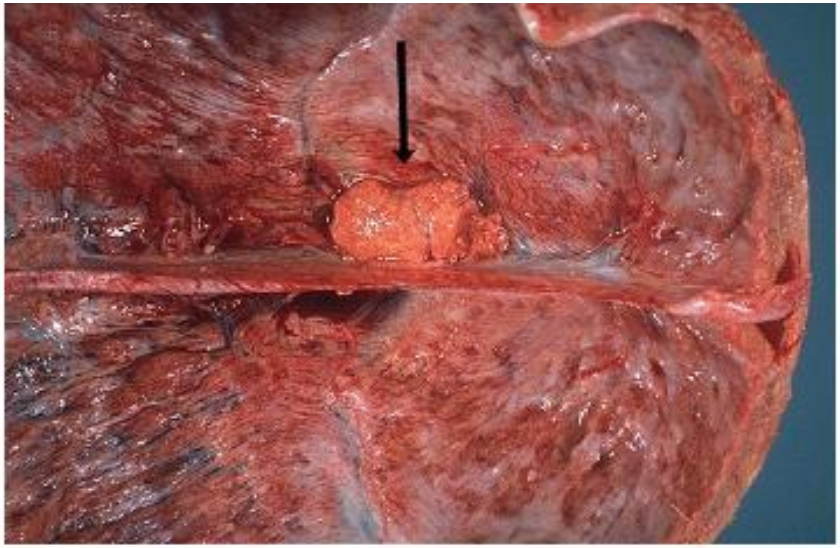

dura next to the falx – meningioma;
superior parasagittal location

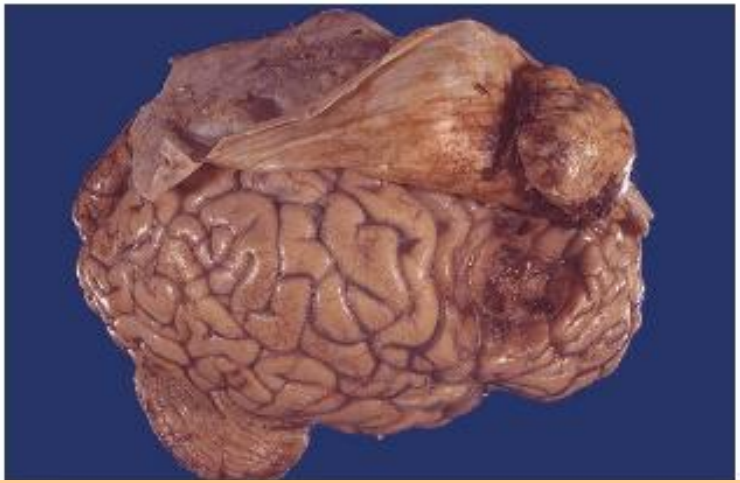

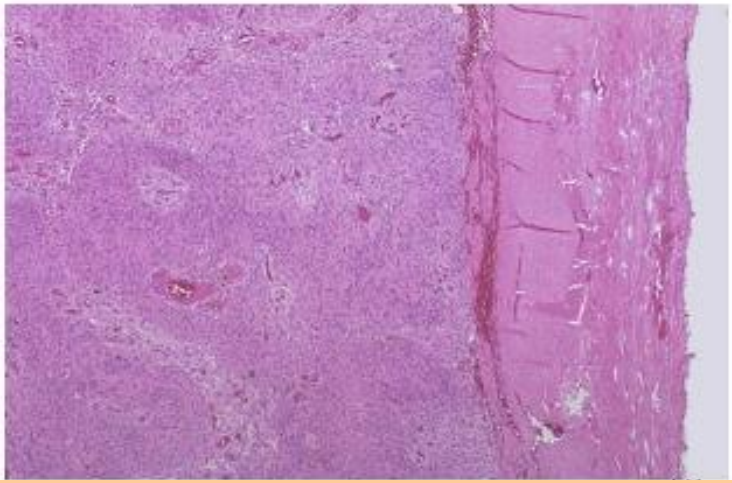

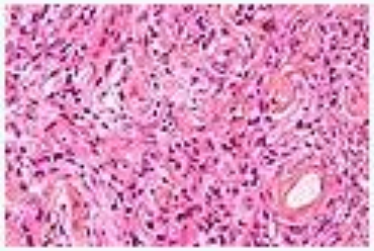

Менинготелиоматозная эпендимома

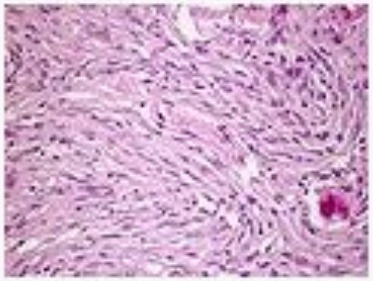

Фиброзная менингиома

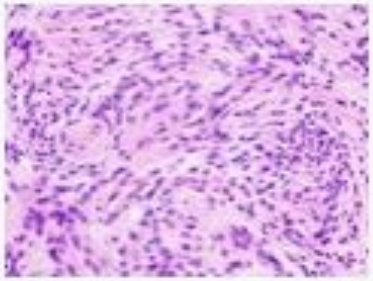

Переходная менингиома

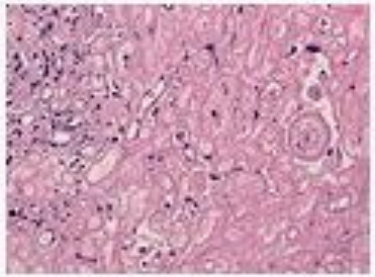

Ангиоматозная менингиома

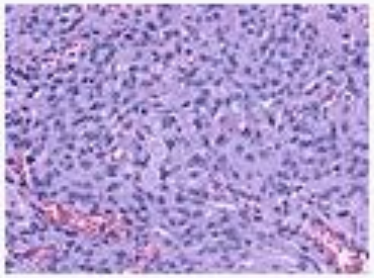

Секреторная менингиома

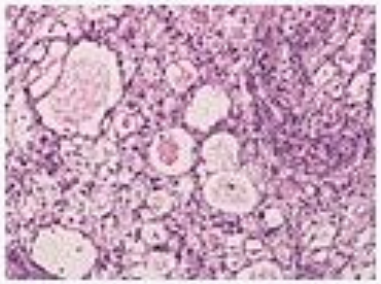

Микрокистозная менингиома

Менингиома(класс II степени) с ивазией в головной мозг

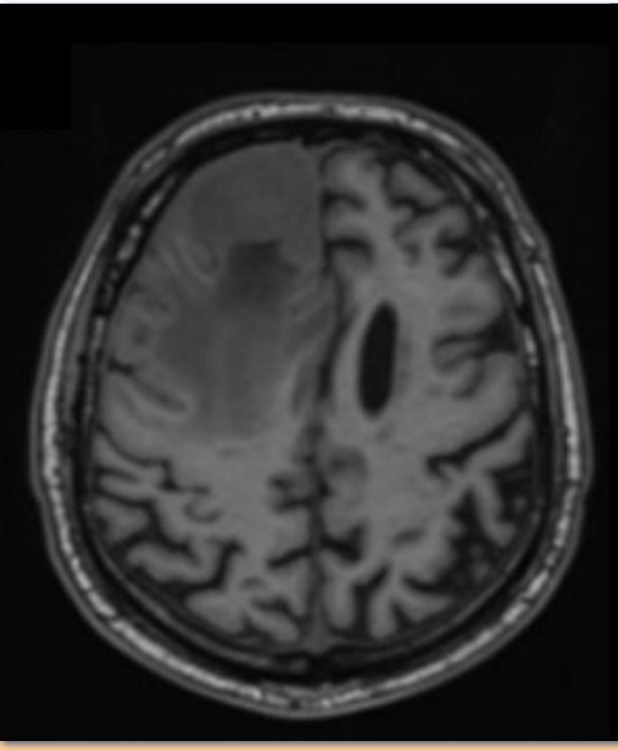

Аксиальная проекция T1

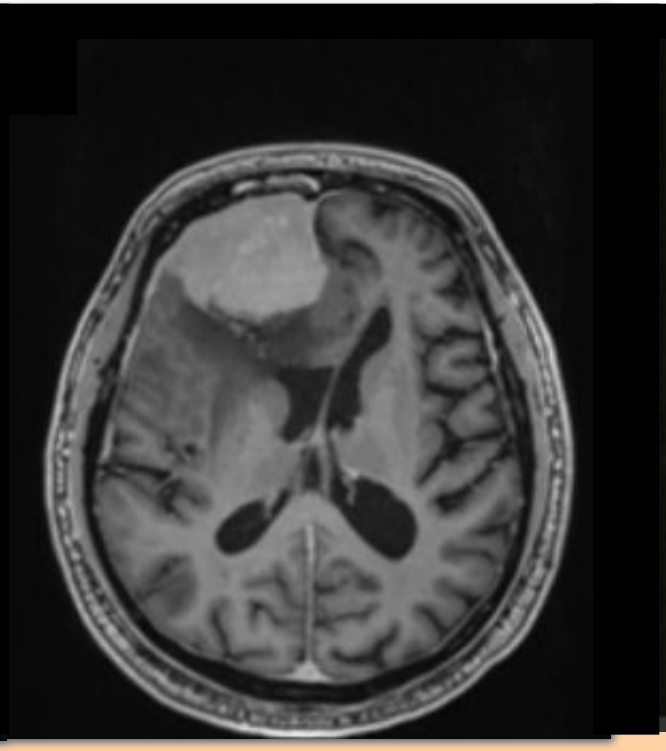

Аксиальная проекция T1 + контраст

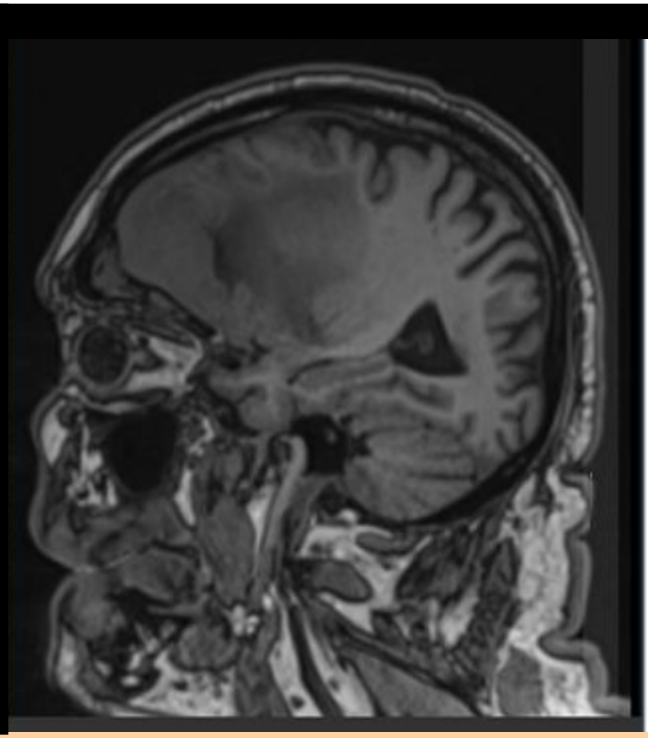

Сагиттальная проекция T1

Шваннома макропрепарат

Шваннома микропрепарат

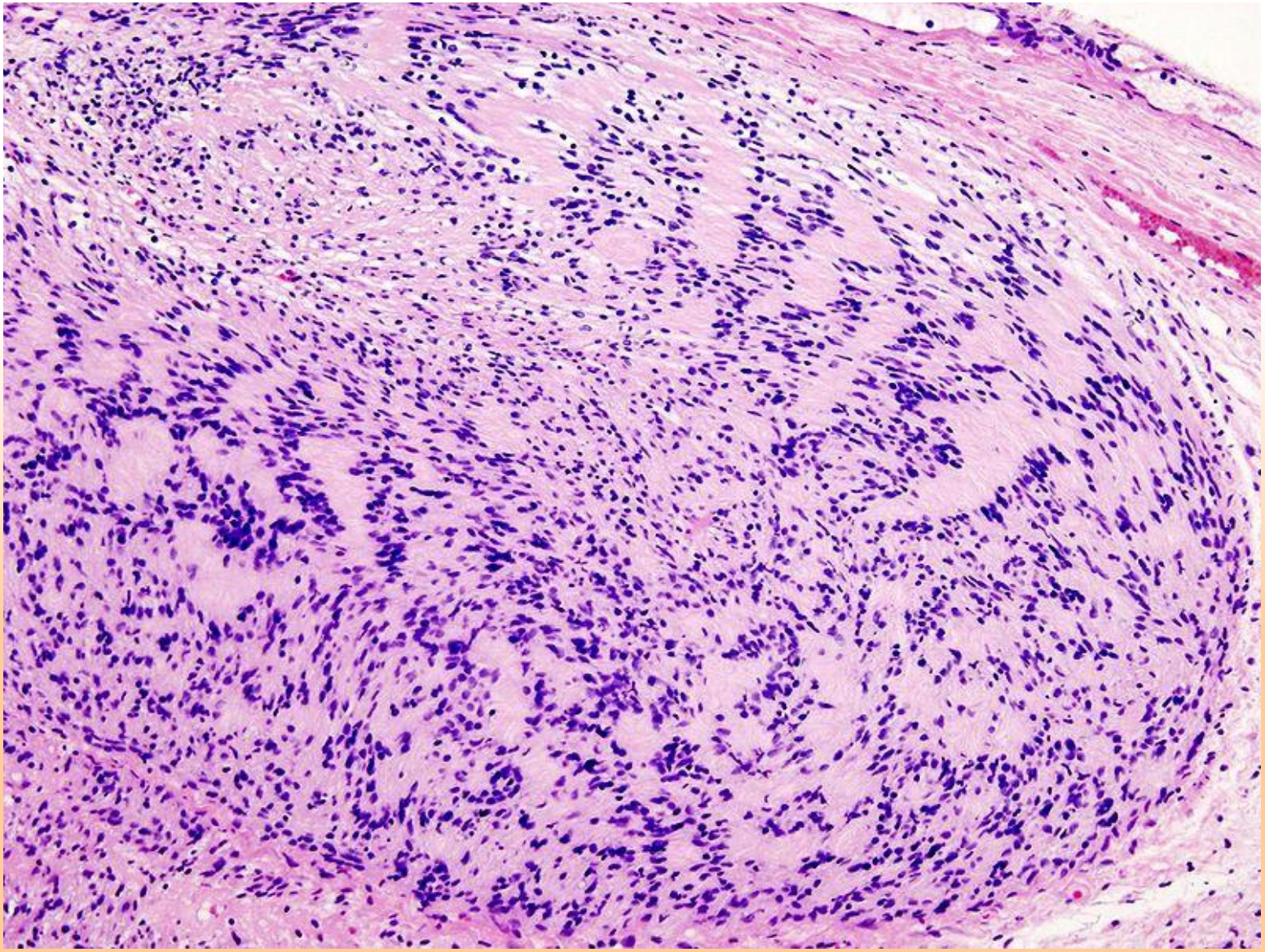

Яремная шваннома

Коронарная проекция Т2

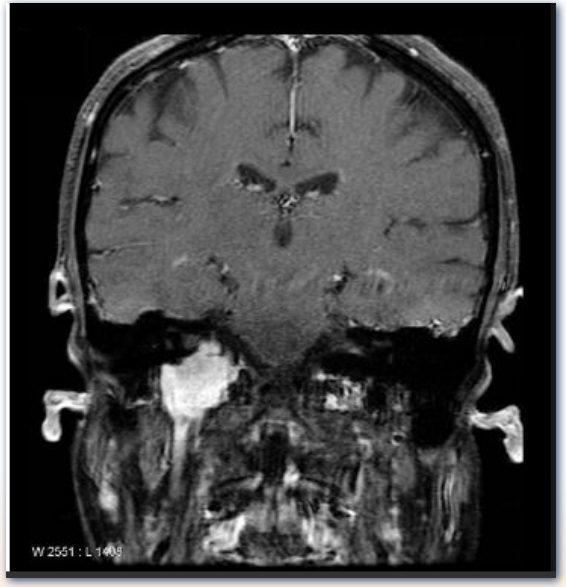

Коронарная проекция Т1 + контраст

Коронарная проекция Т1

Аксиальная проекция Т2

Липома внутричерепная микропрепарат

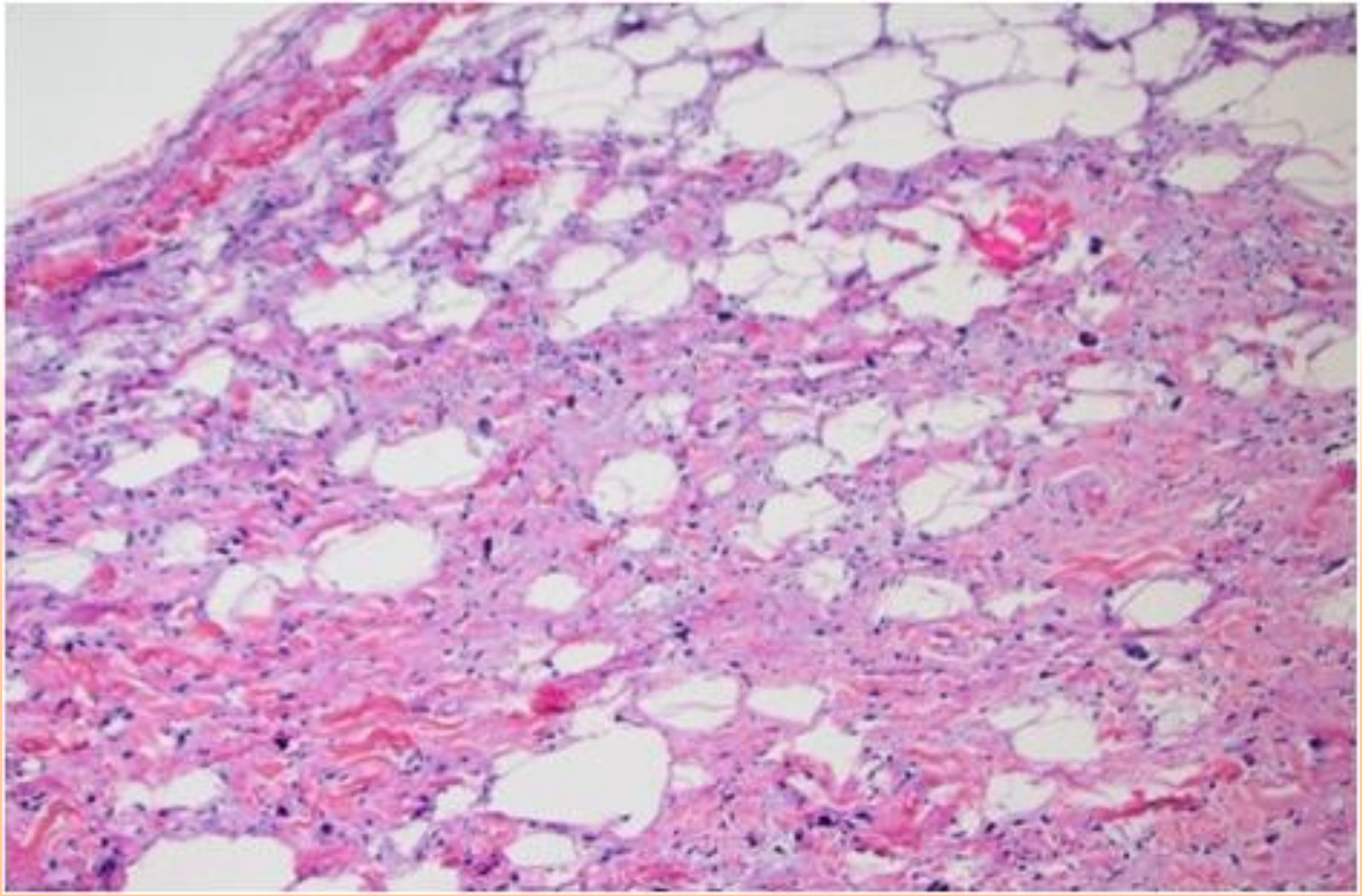

Липома четырехгранной пластинчатой цистерны

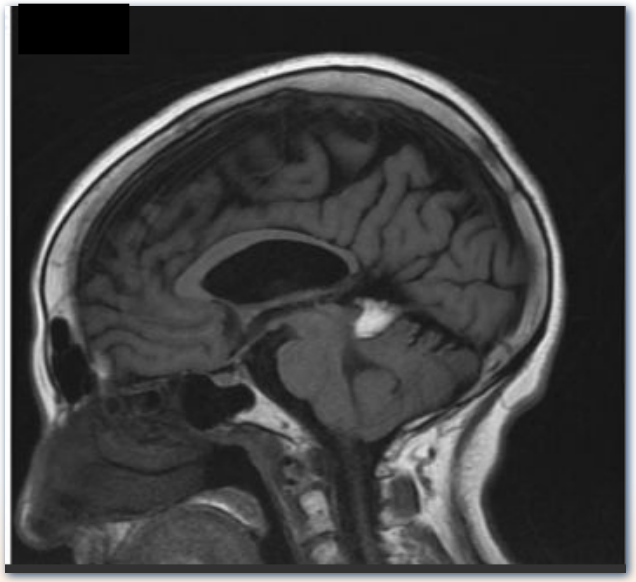

Сагиттальная проекция T1

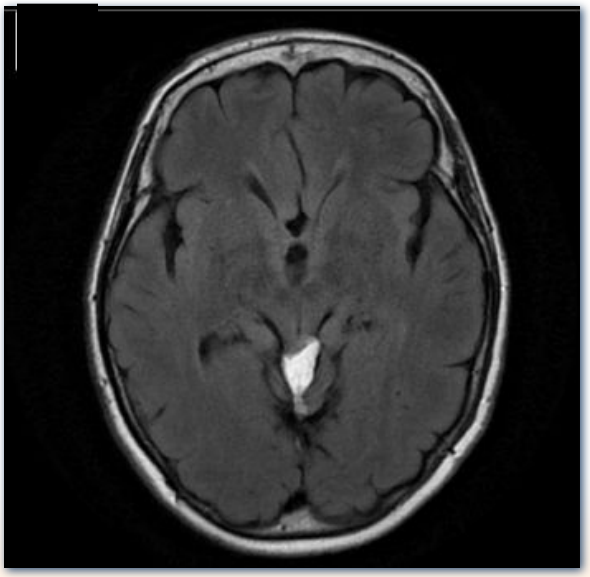

Аксиальная проекция FLAIR

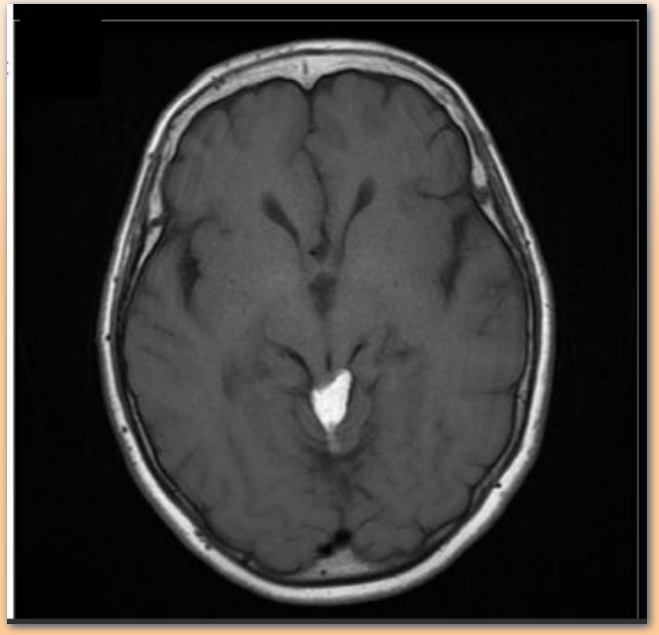

Аксиальная проекция T1

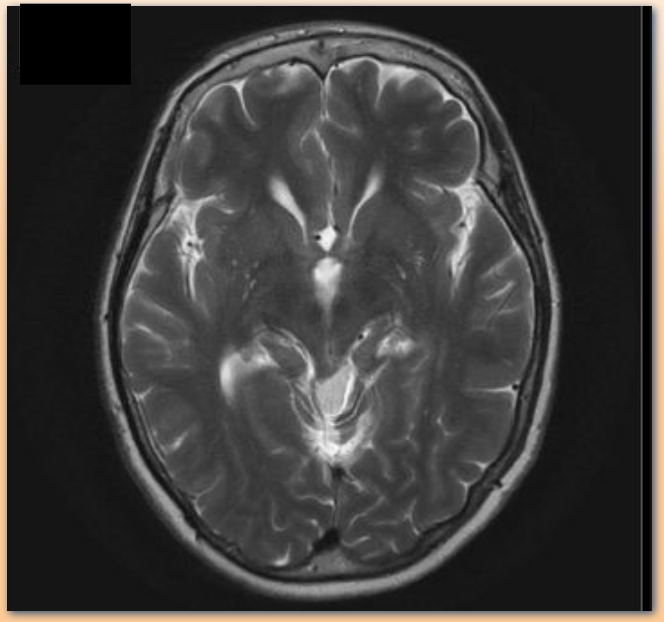

Аксиальная проекция T2

Арахноидальная киста макропрепарат

Арахноидальная киста микропрепарат

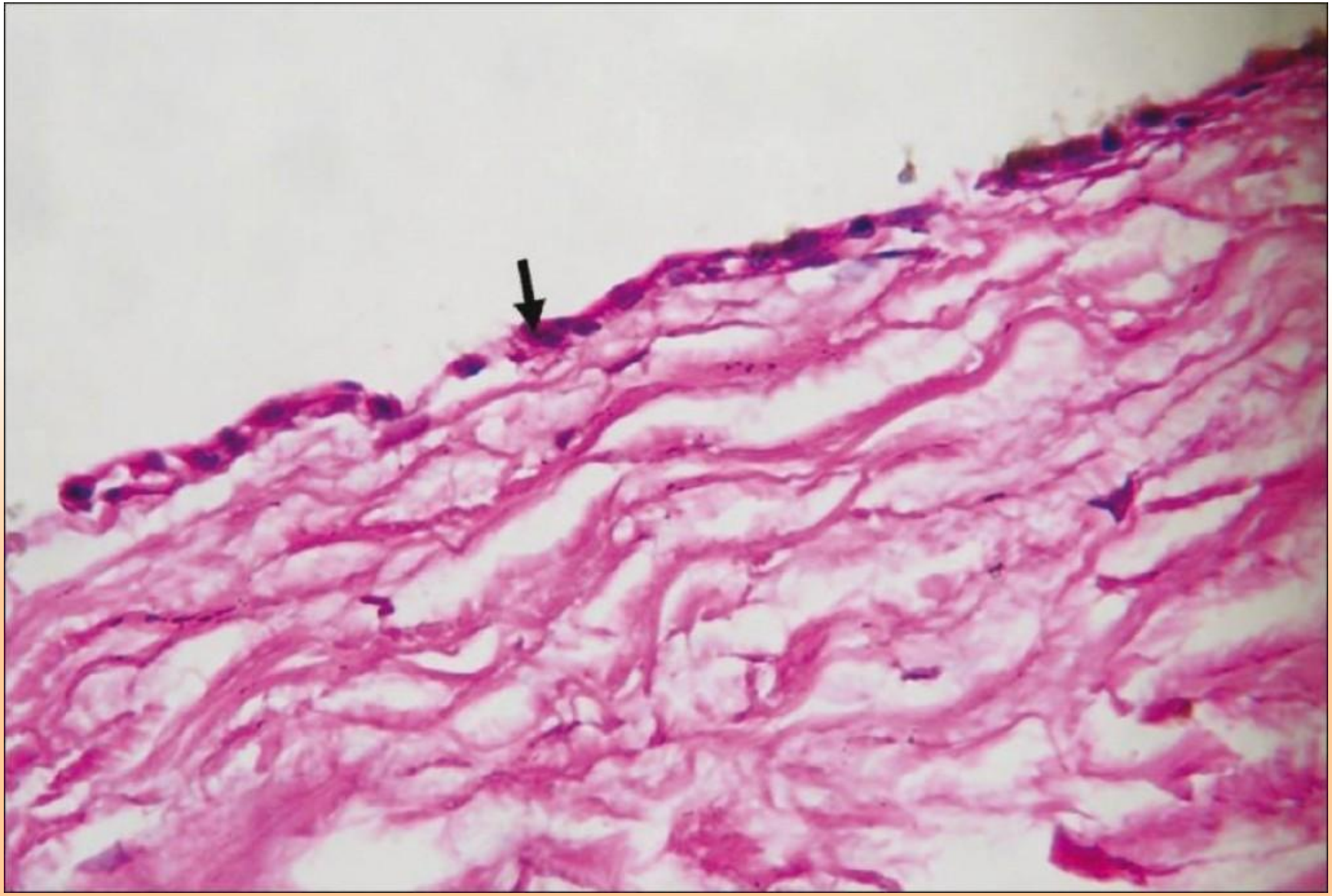

Арахноидальная киста

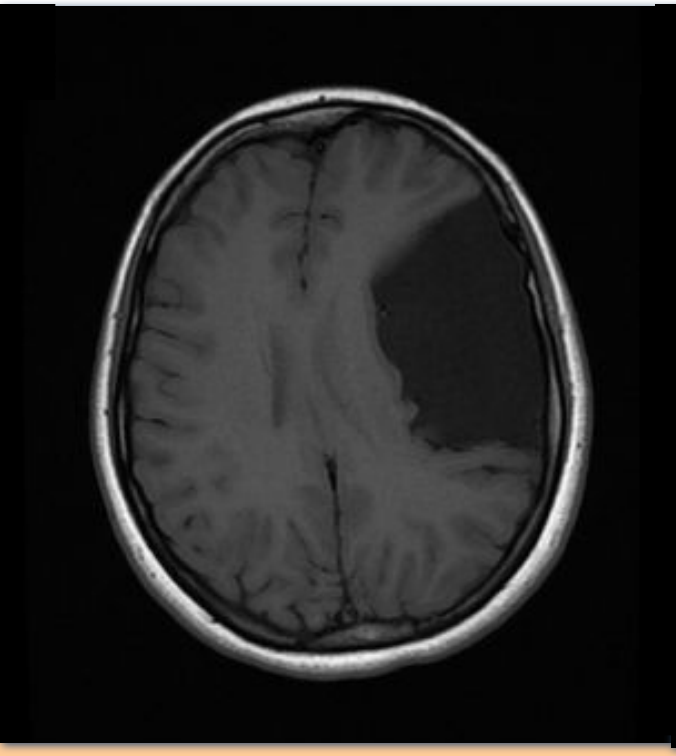

Аксиальная проекция Т1

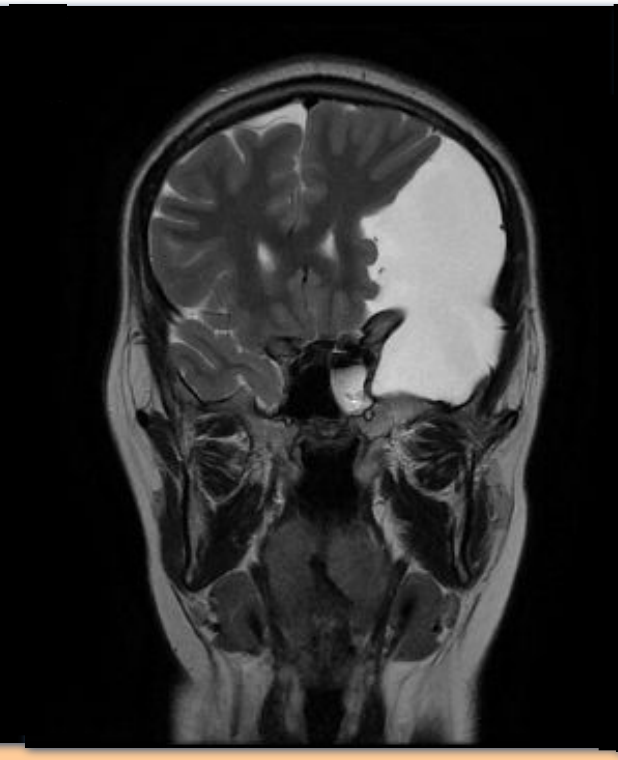

Коронарная проекция Т2

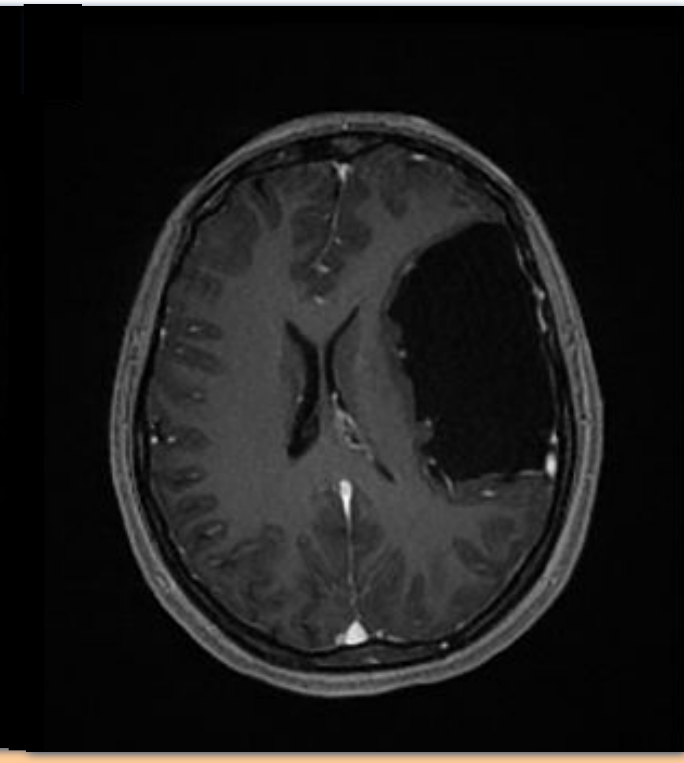

Аксиальная проекция Т1 + контраст + подавление жира

СИБИРСКИЙ
ГОСУДАРСТВЕННЫЙ
МЕДИЦИНСКИЙ
УНИВЕРСИТЕТ

Благодарю за внимание!