


## **Лекция № 5**

# **Травматические повреждения костей средней зоны лица у детей**

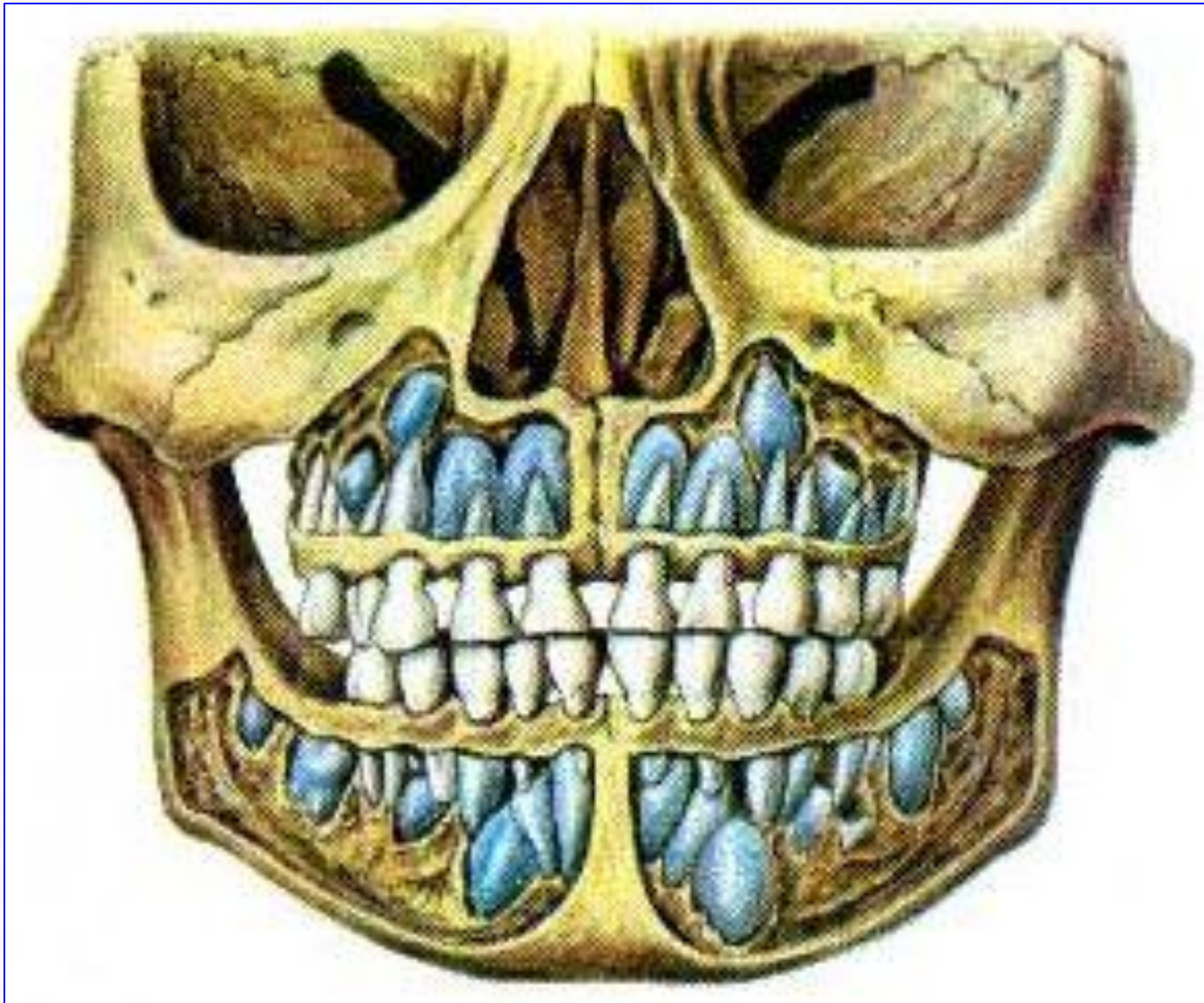


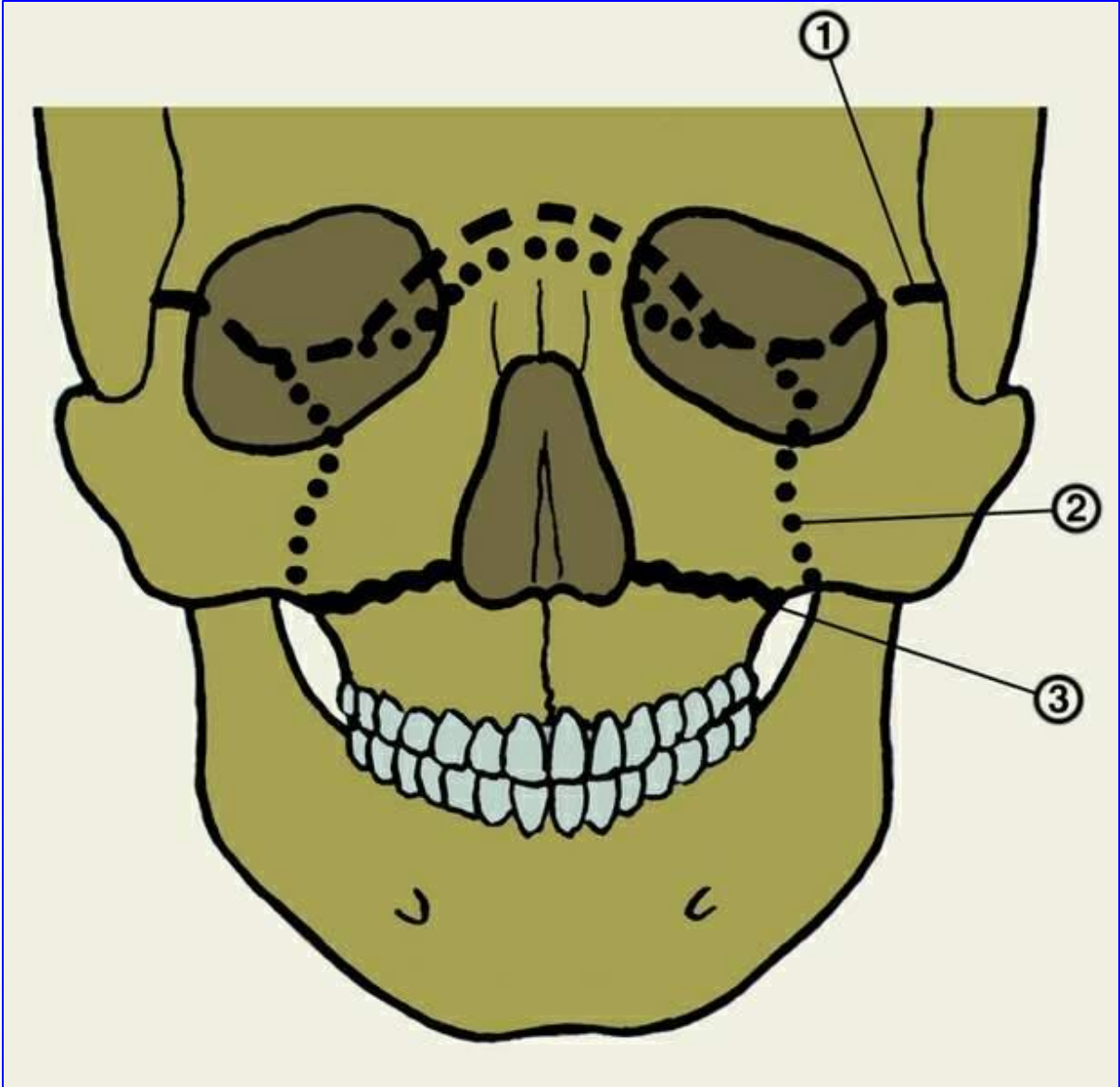
**Кафедра хирургической стоматологии и челюстно-лицевой  
хирургии**

**КБГУ, г. Нальчик, зав. каф. проф. Мустафаев М.Ш.**

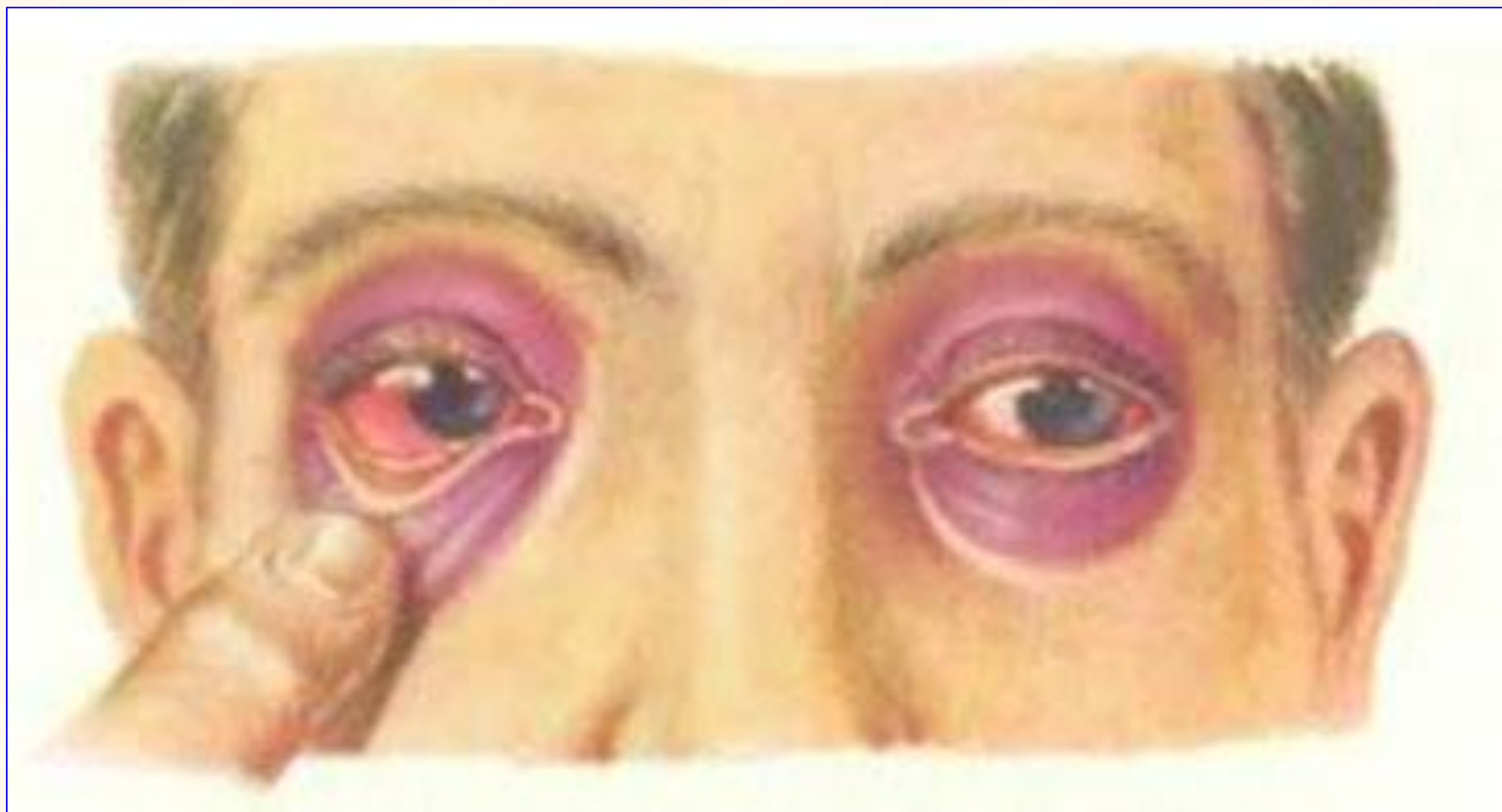# План лекции

- Переломы верхней челюсти
- Переломы скуловой кости
- Переломы костей носа

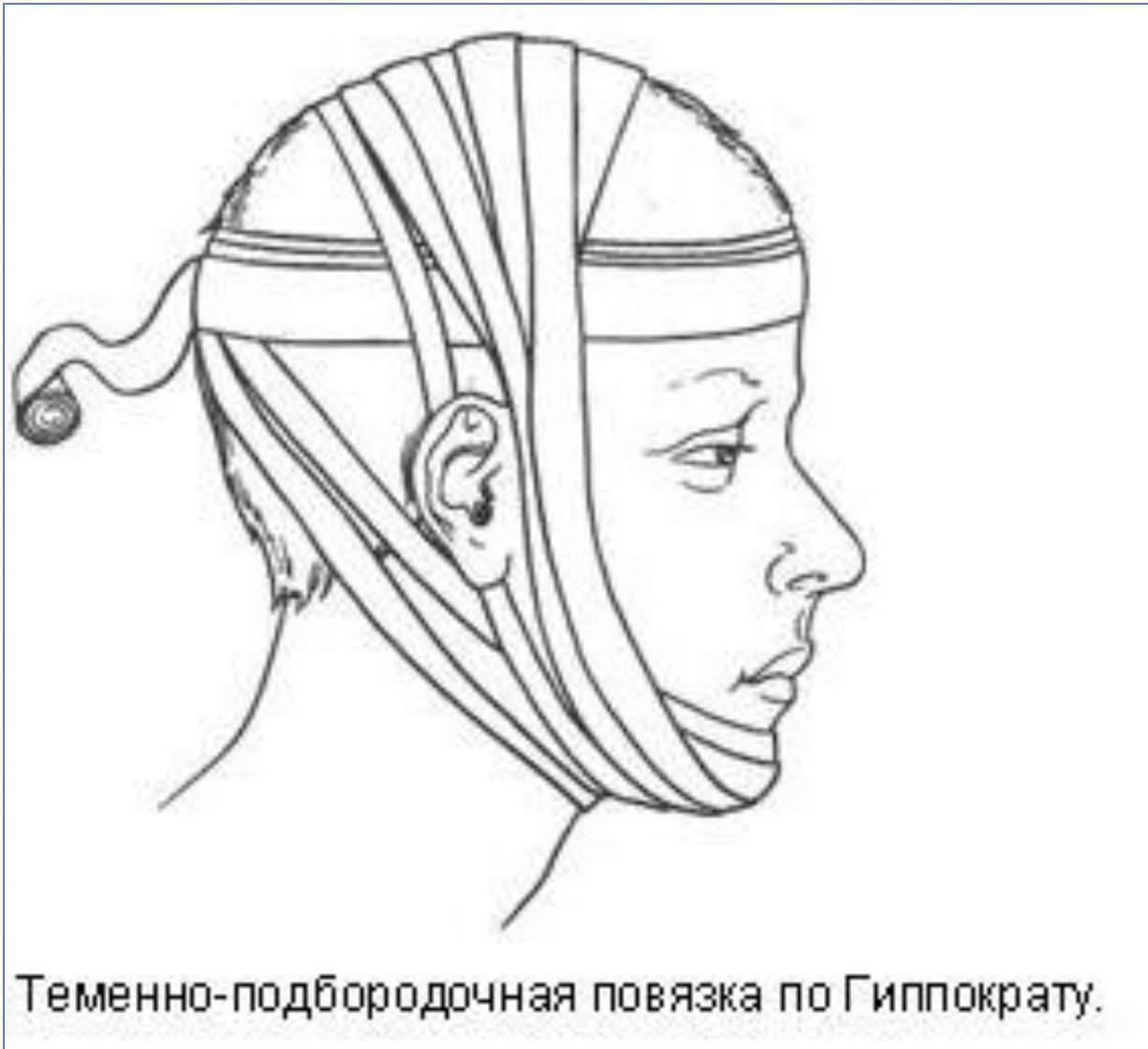



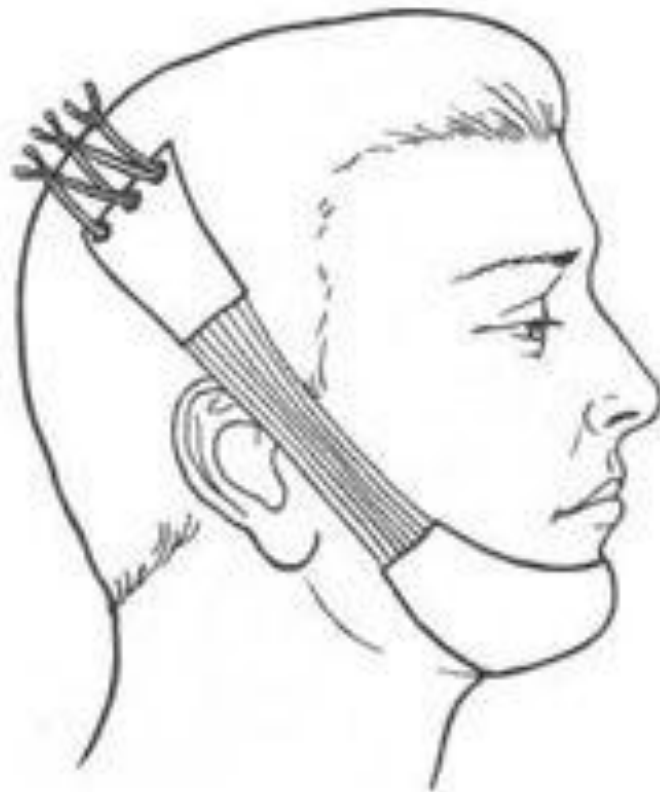
# СИМПТОМ «ОЧКОВ»



## Временная иммобилизация

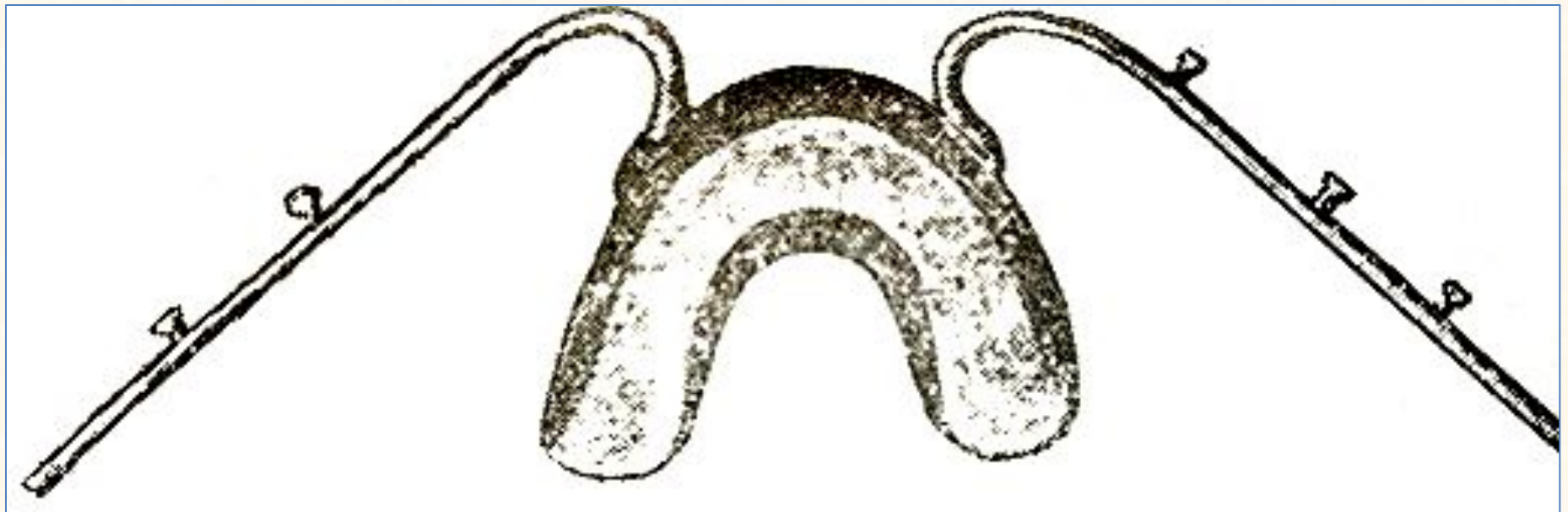


## Временная иммобилизация



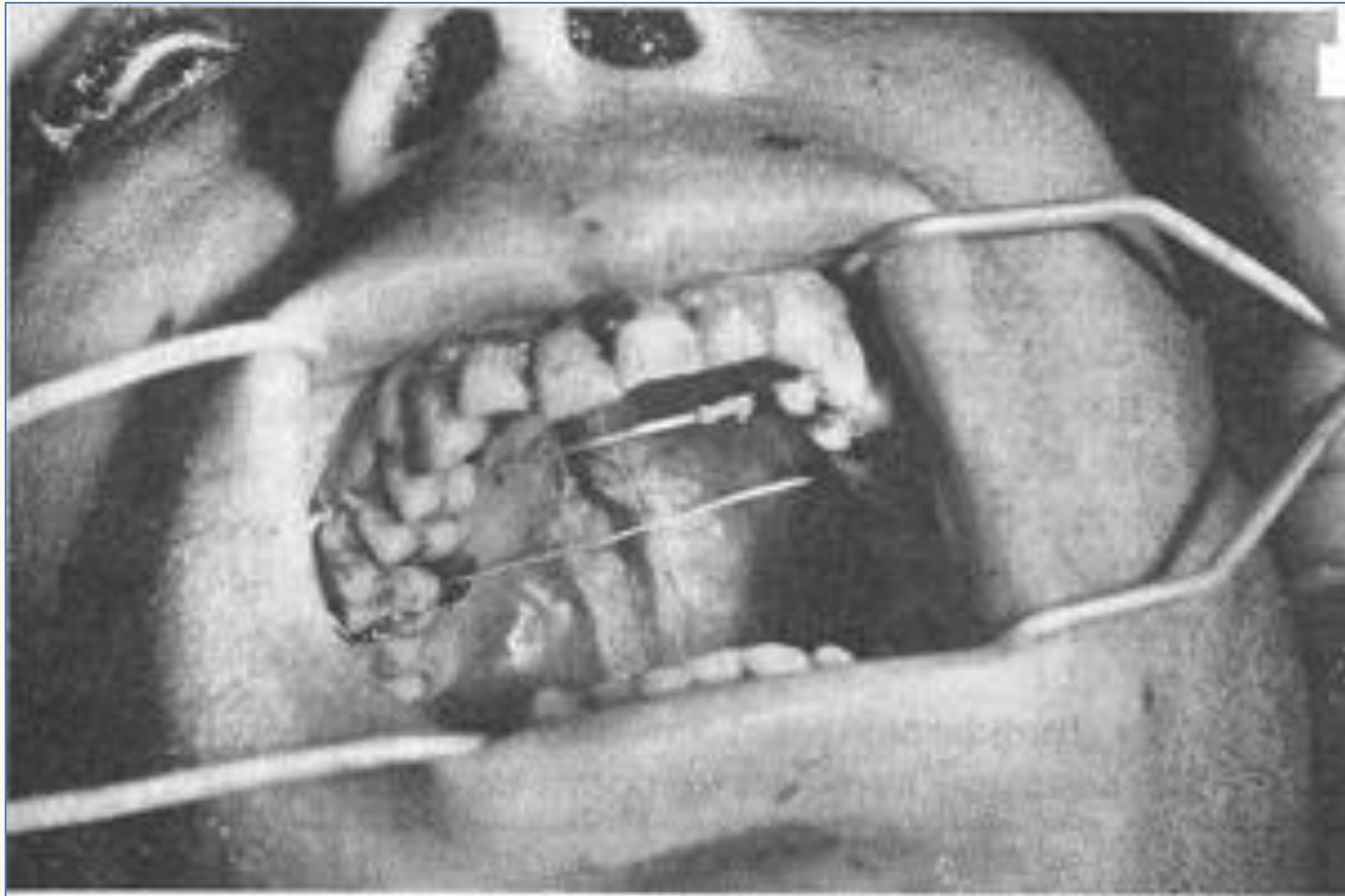
Стандартная мягкая подбородочная праща Померанцевой-Урбанской.

## Временная иммобилизация

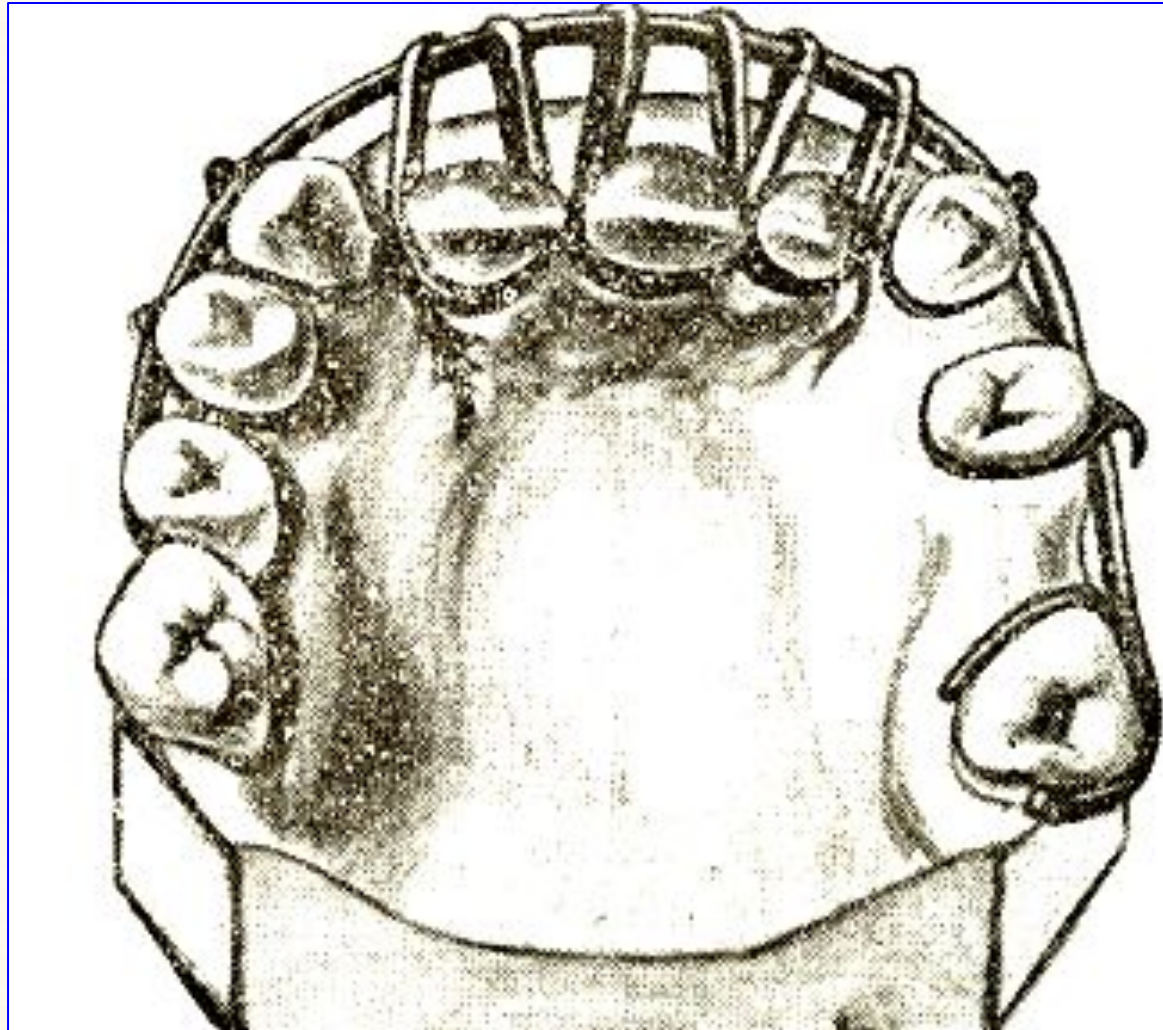




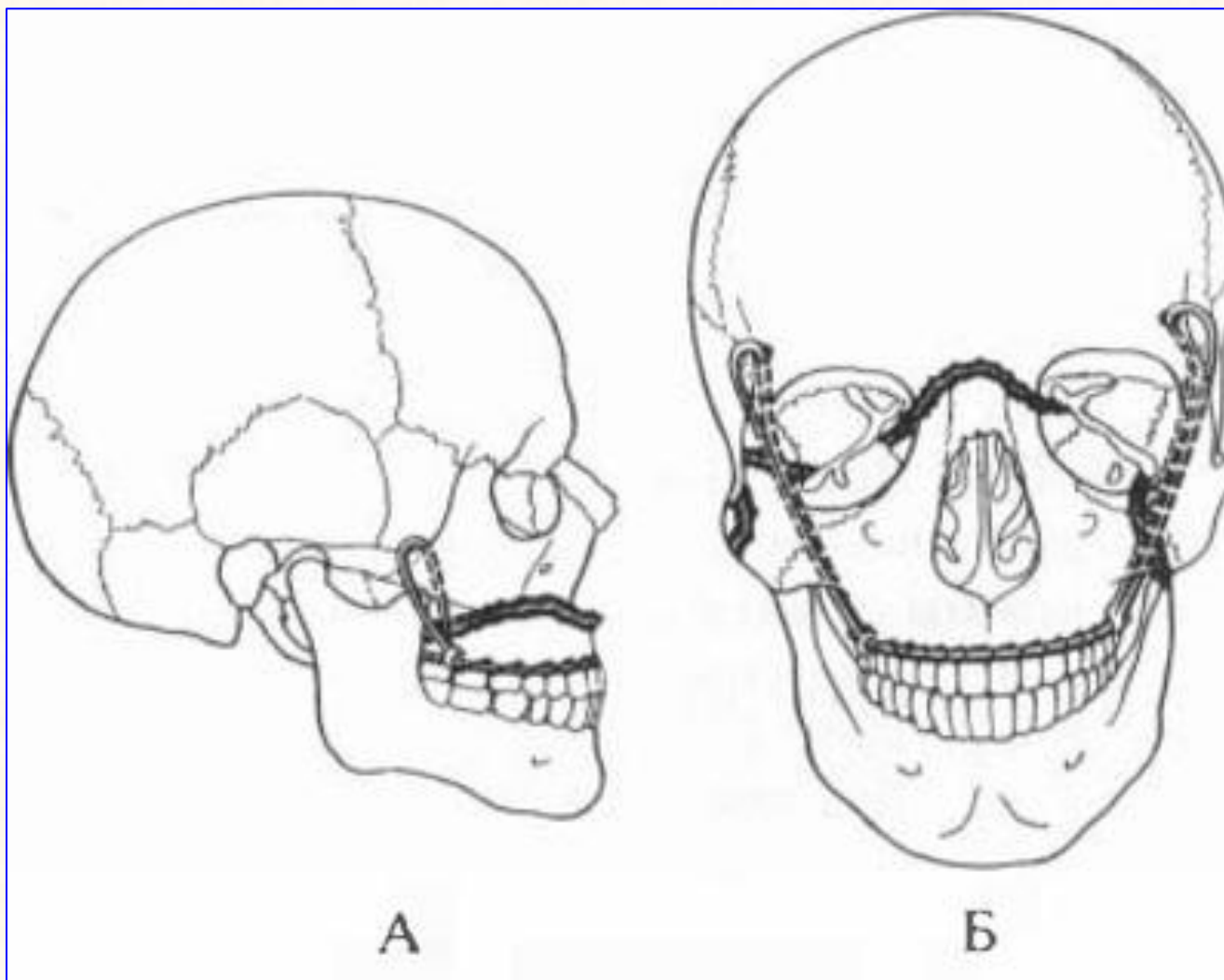
## Постоянная иммобилизация



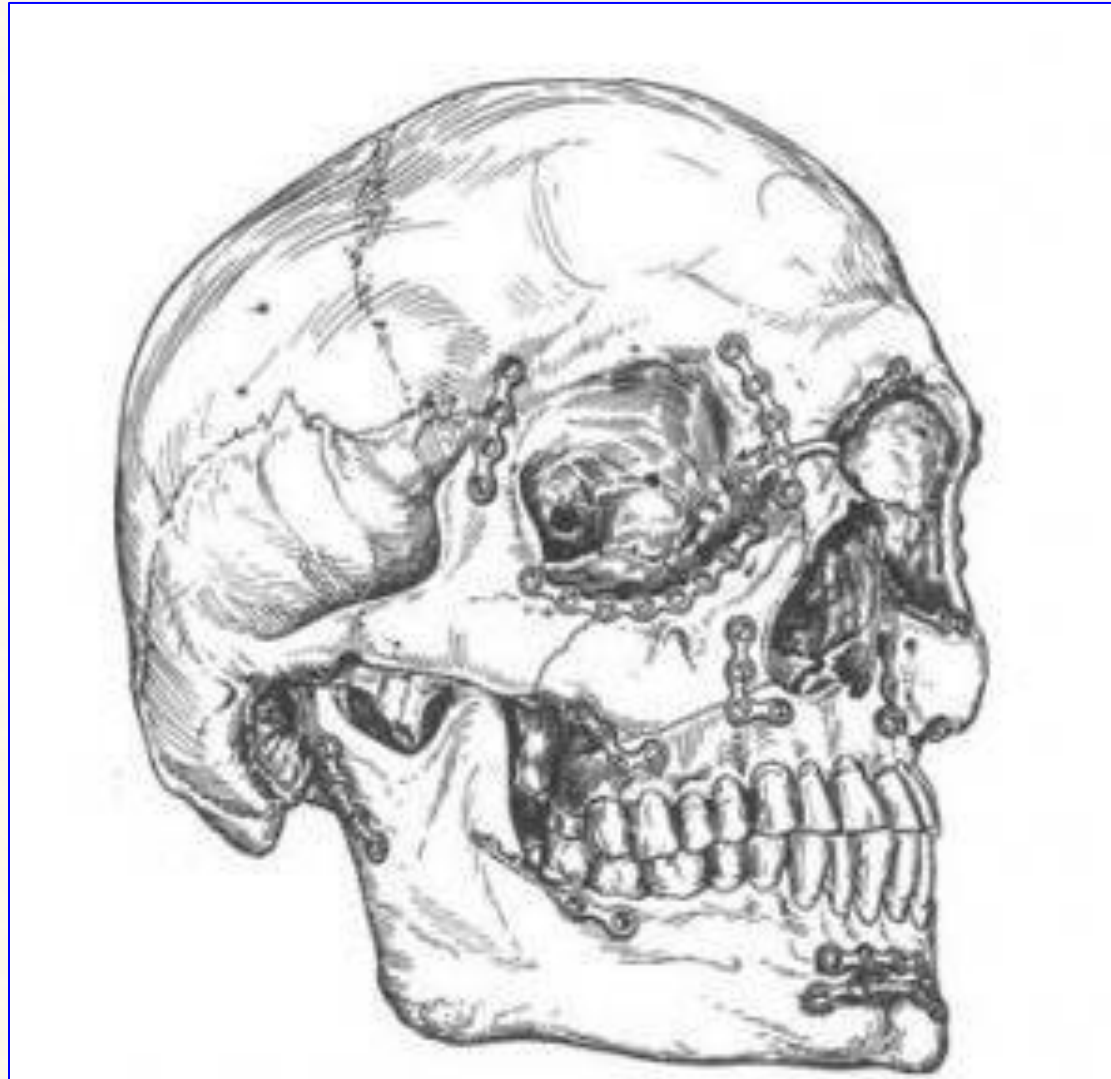## Постоянная иммобилизация



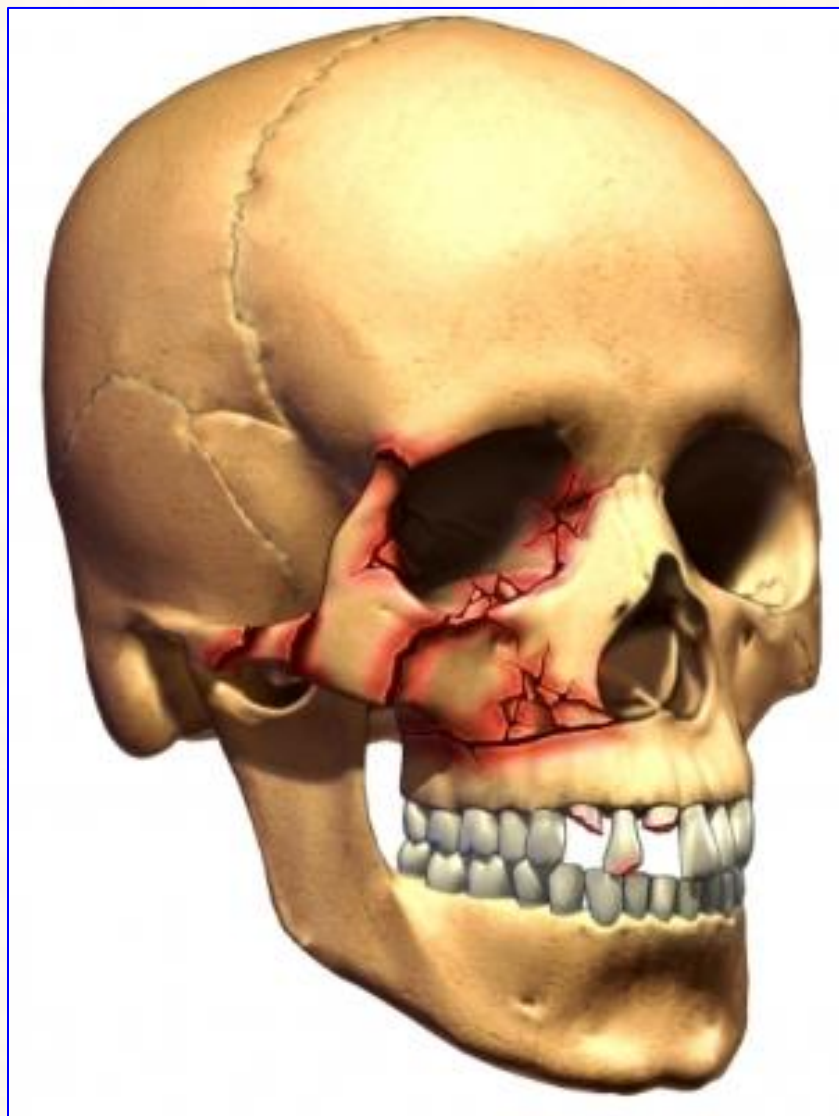## Постоянная иммобилизация



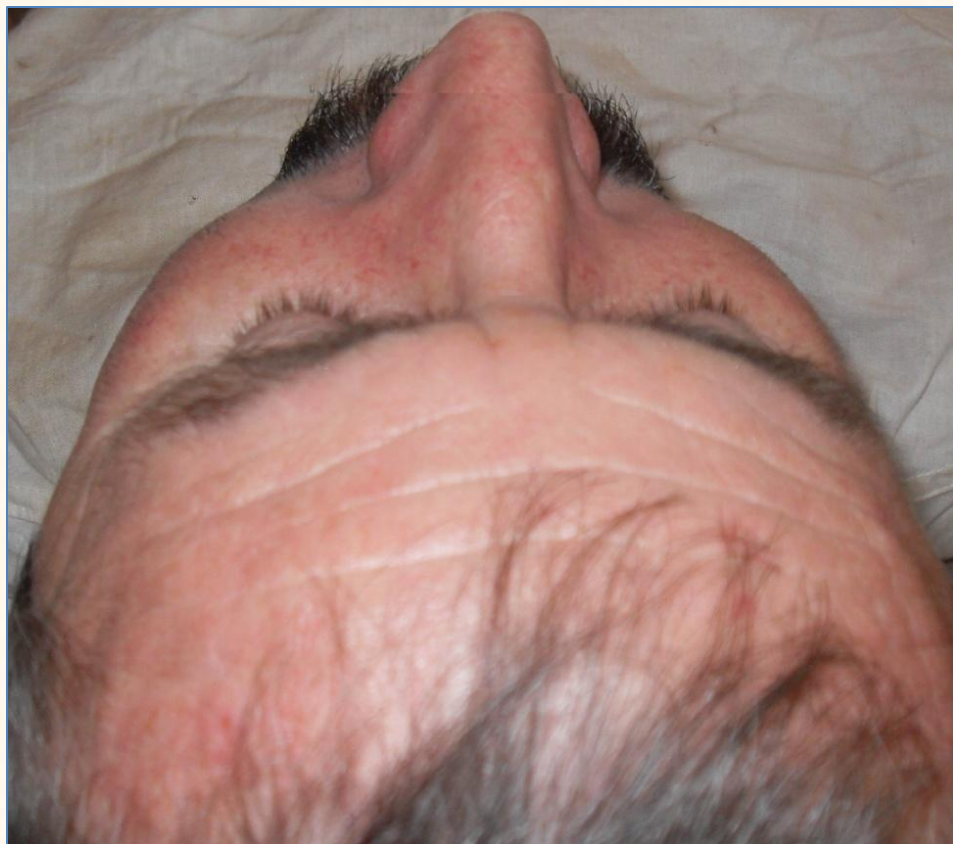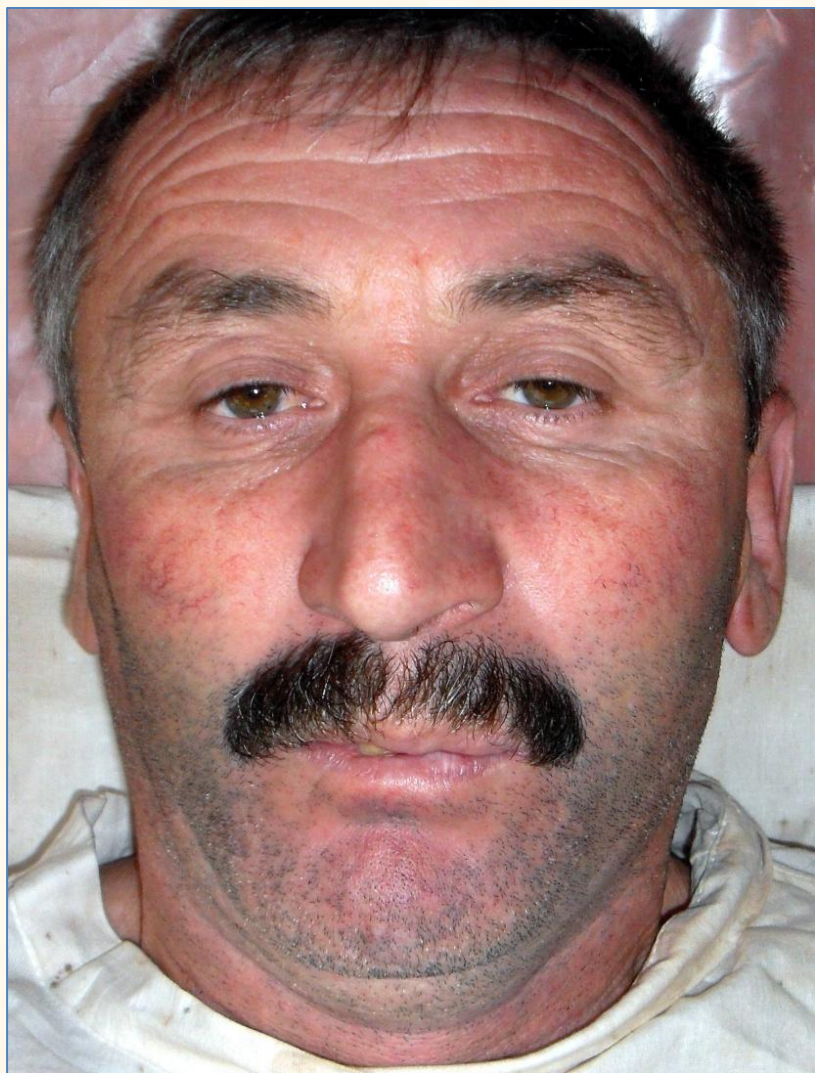
# Постоянная иммобилизация - остеосинтез



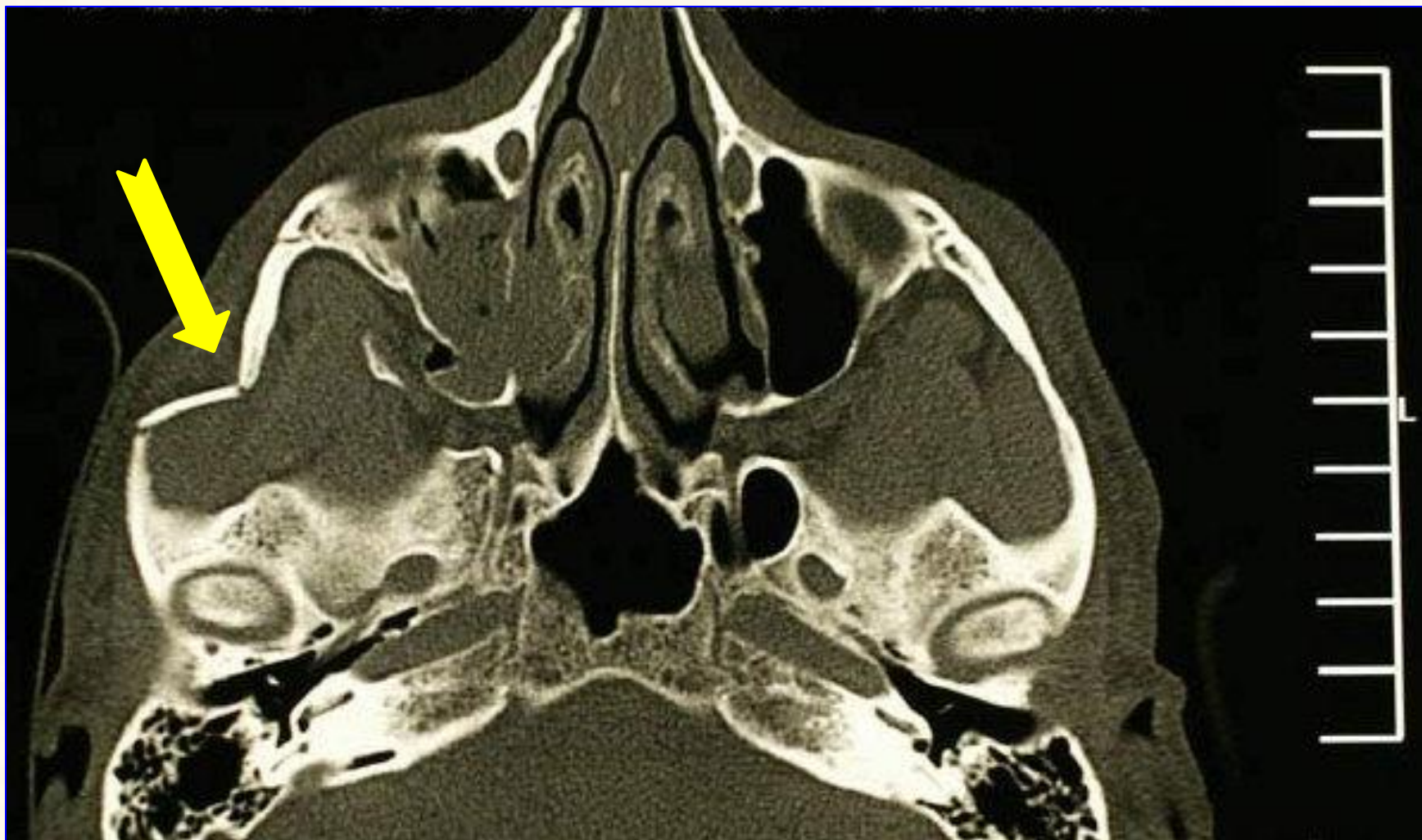# Перелом скуловой кости



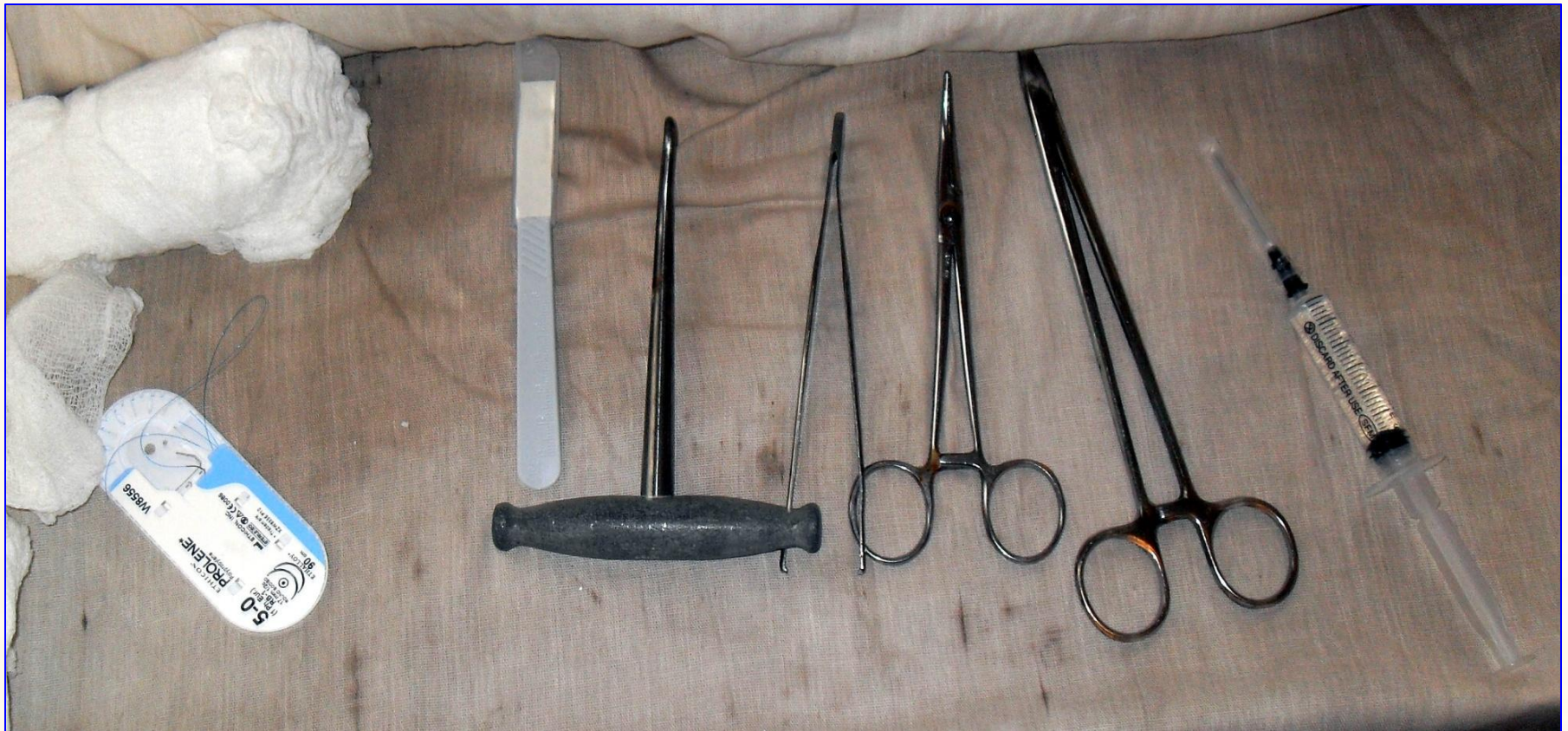# Перелом скуловой дуги



# Перелом скуловой дуги

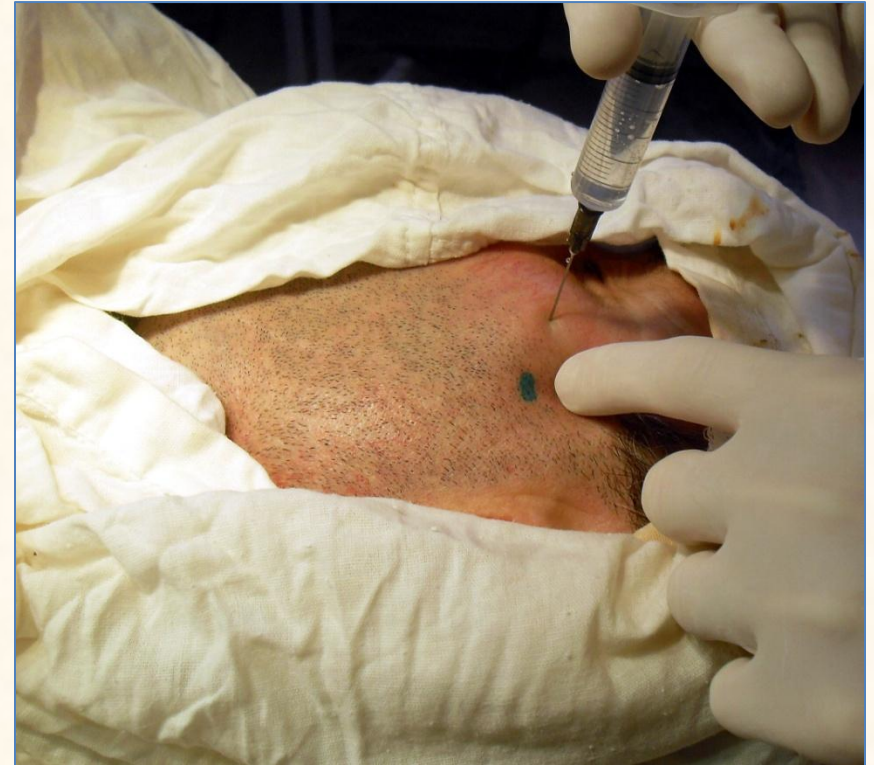
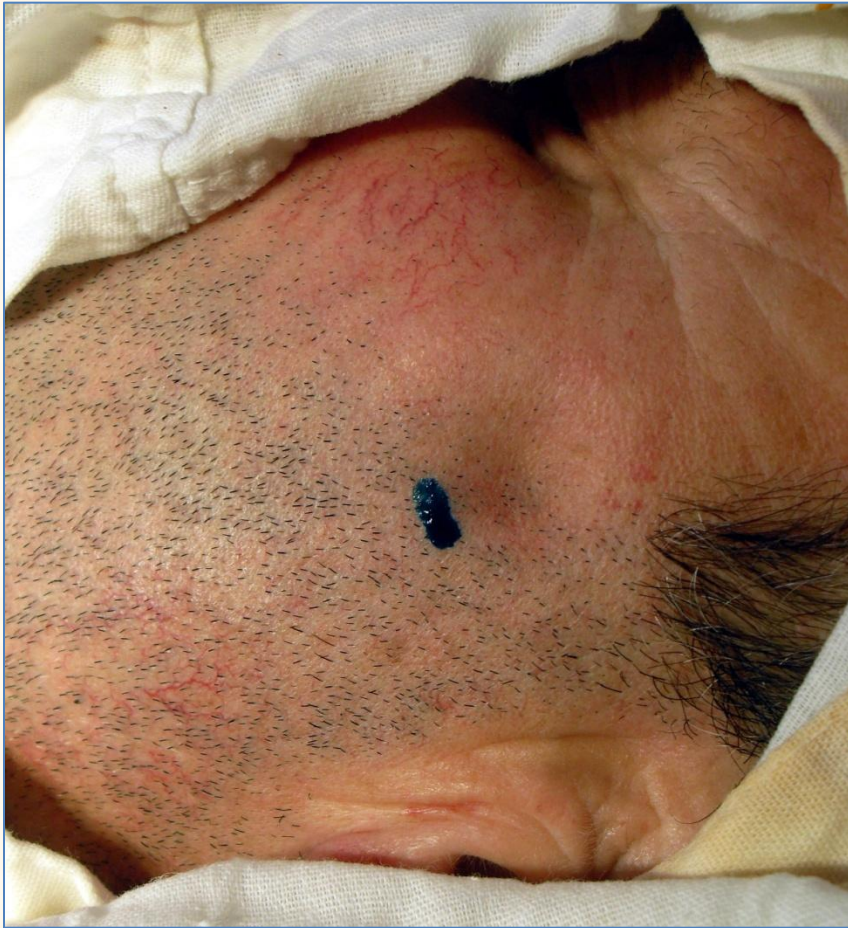
# Хирургический набор для репозиции **скуловой кости** и **дуги**

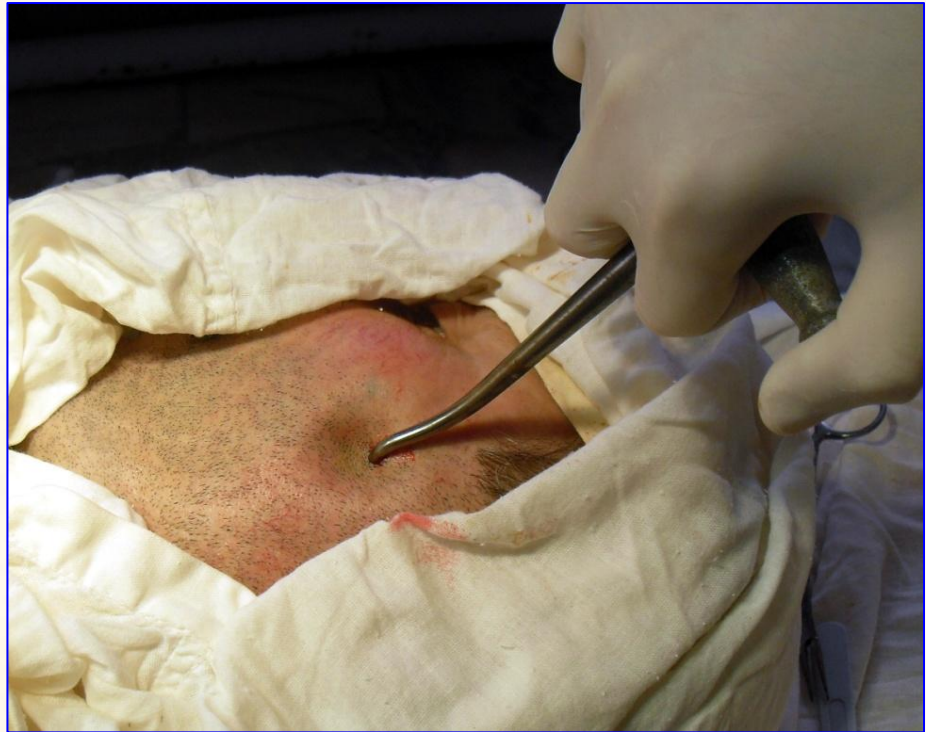
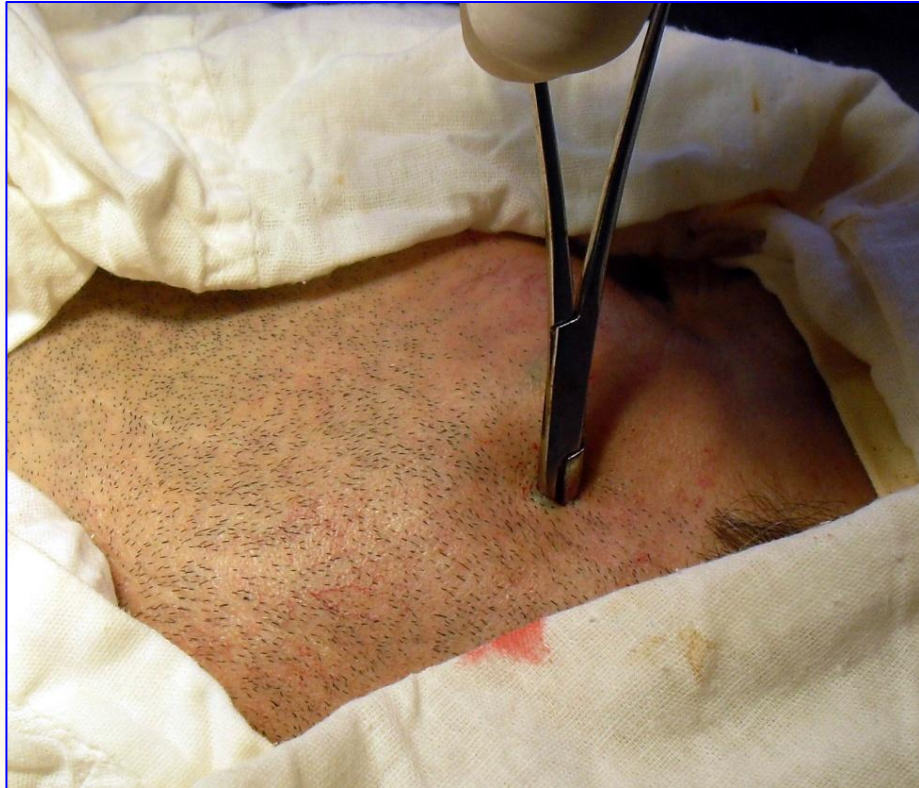


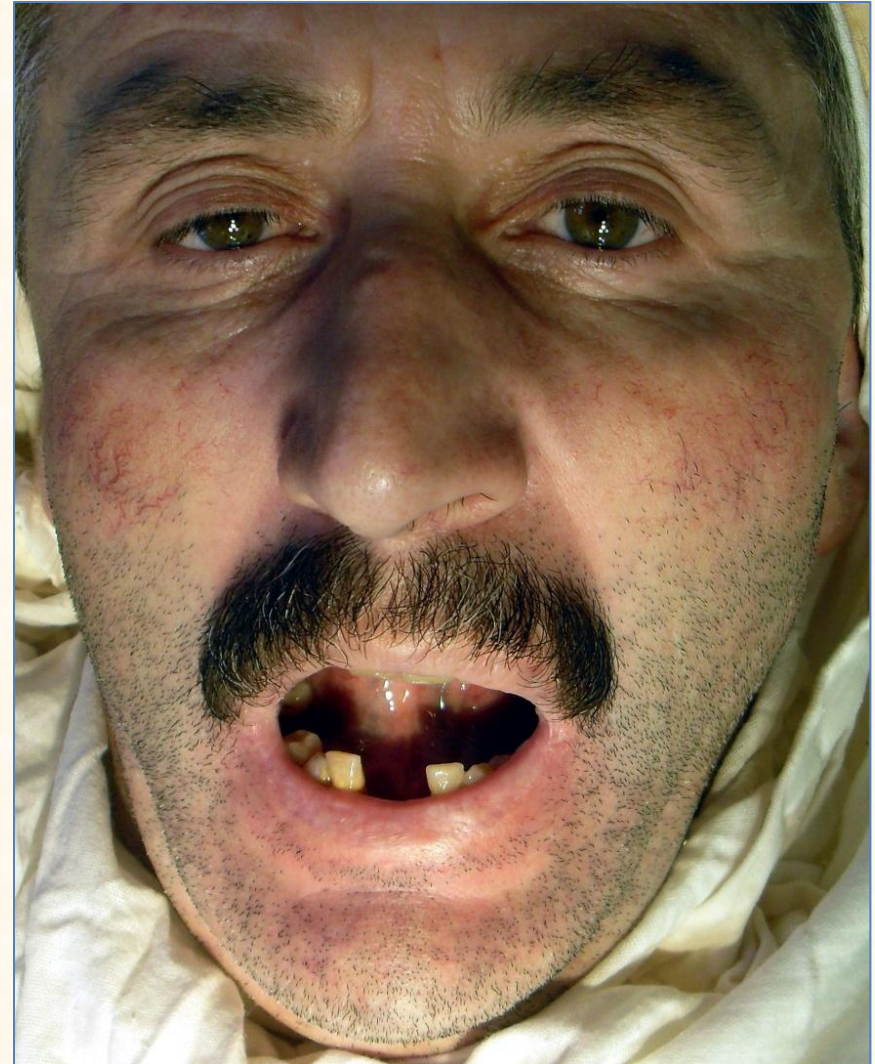
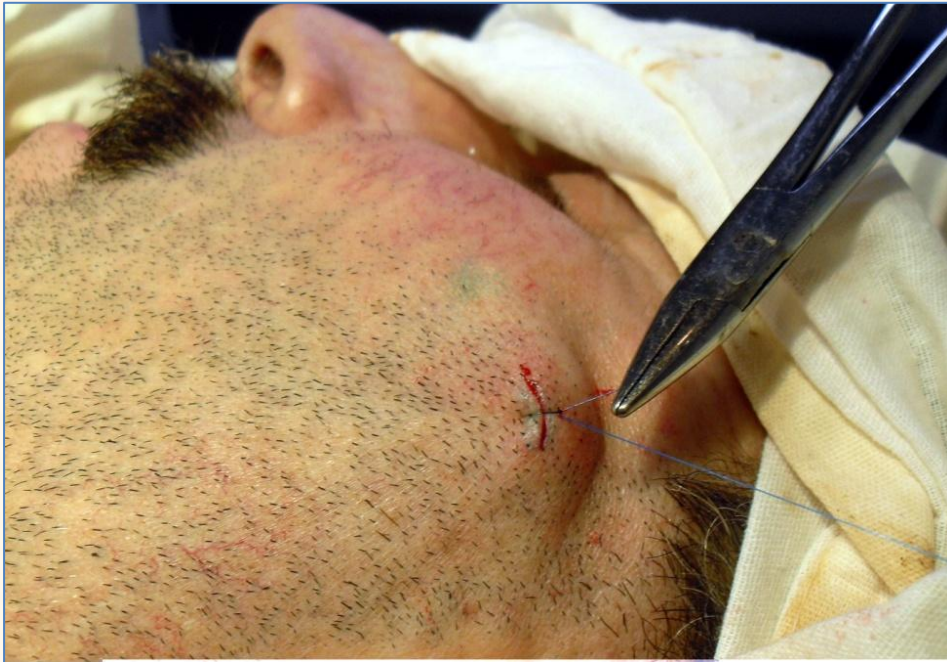# Репозиция скуловой дуги: **обезболивание**



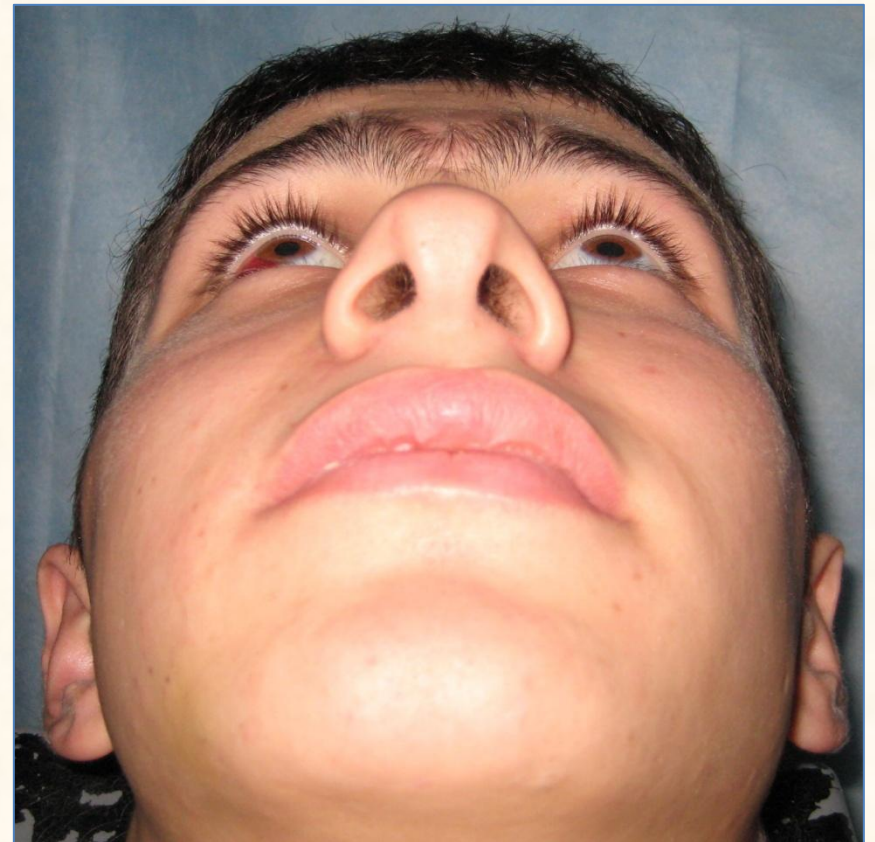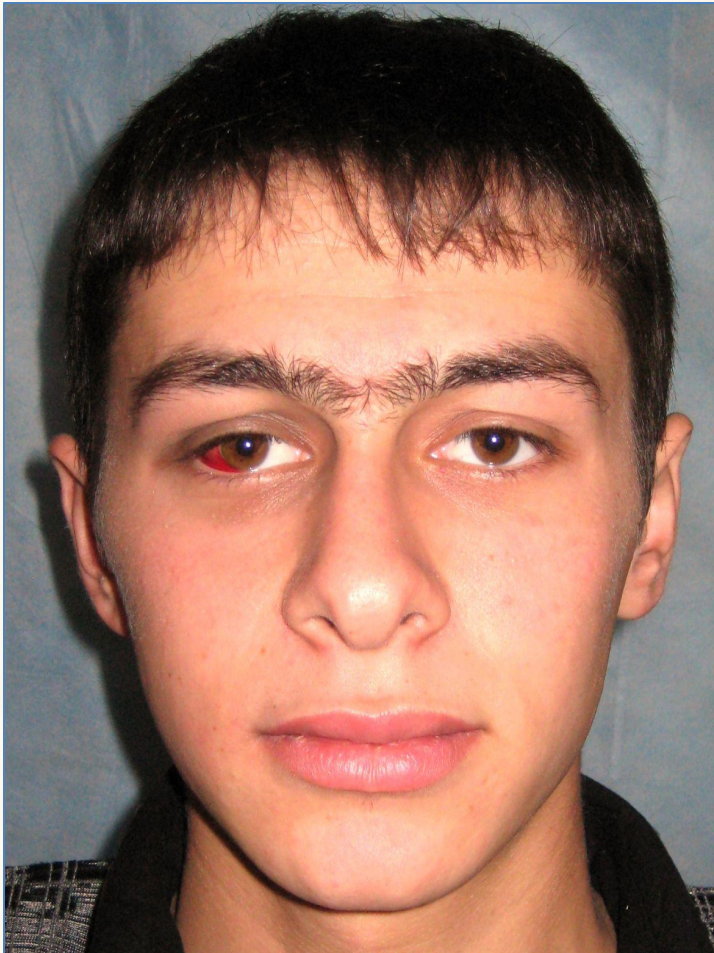# Репозиция скуловой дуги **однозубым крючком** Лимберга



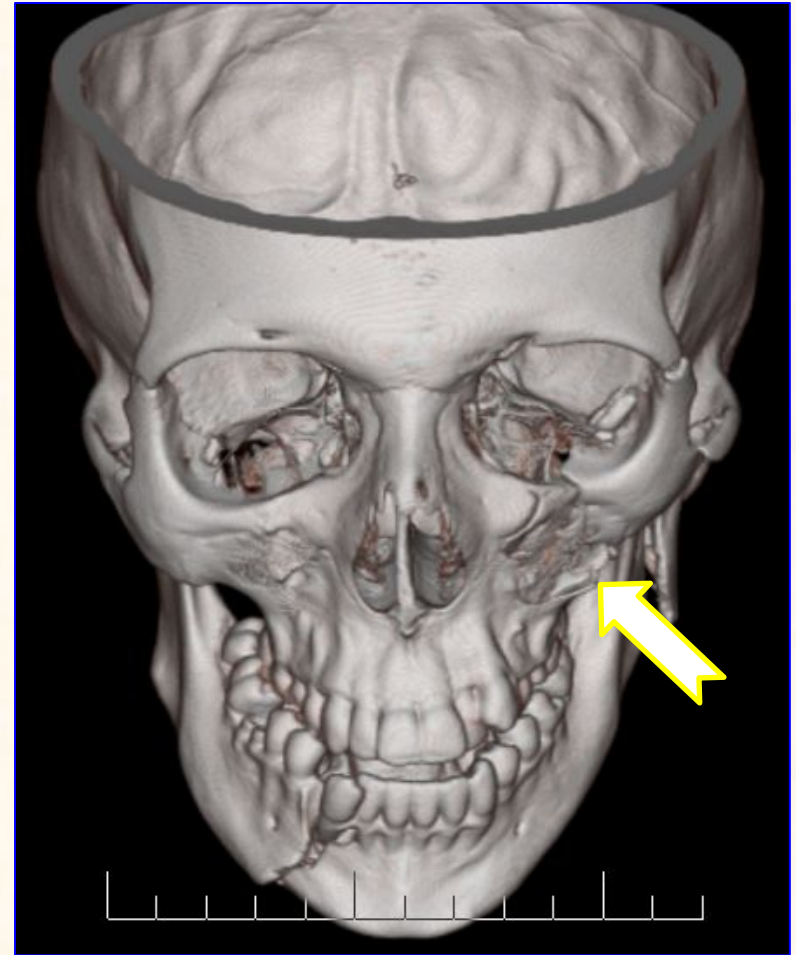
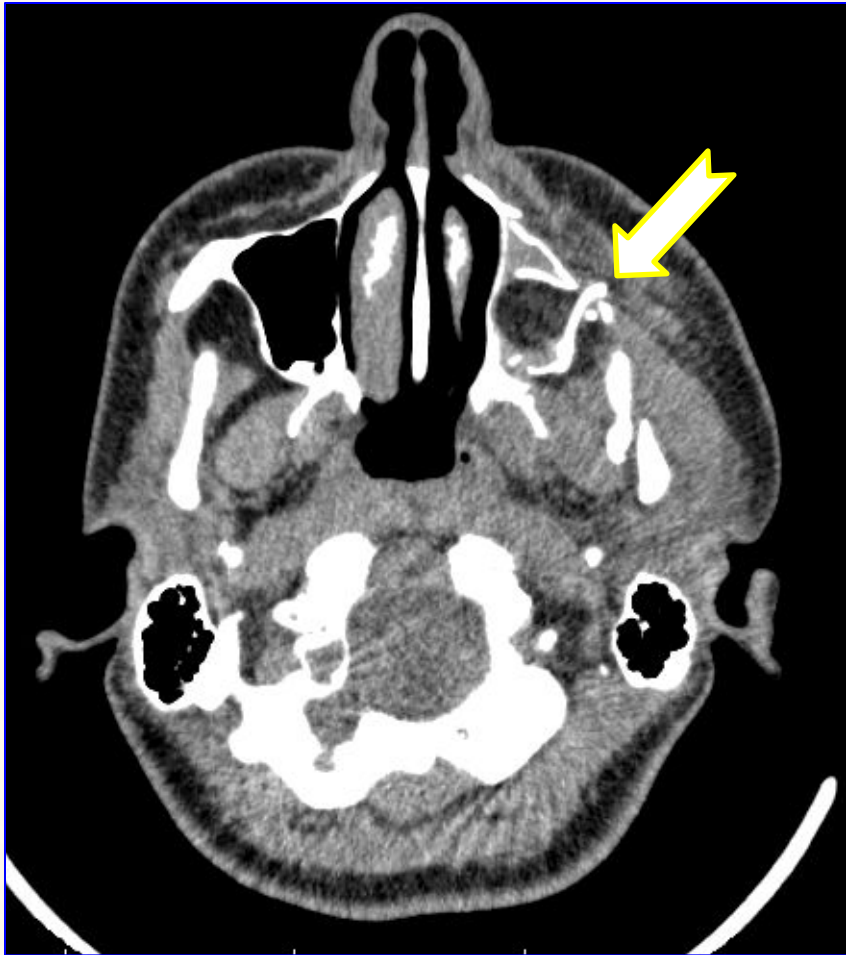
# Репозиция скуловой дуги



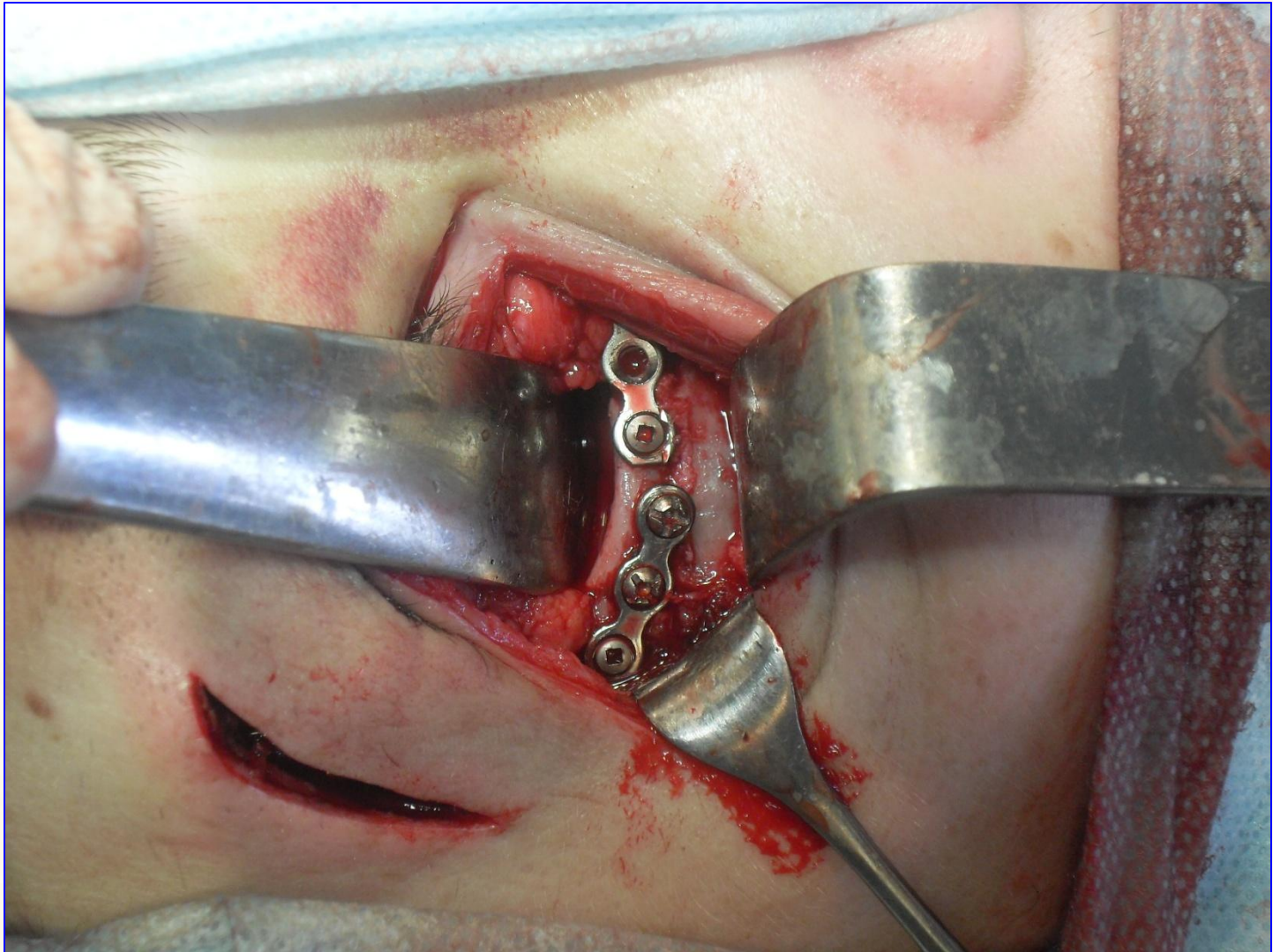
# Перелом скуловой кости справа (внешний вид больного)



# Перелом скуловой кости

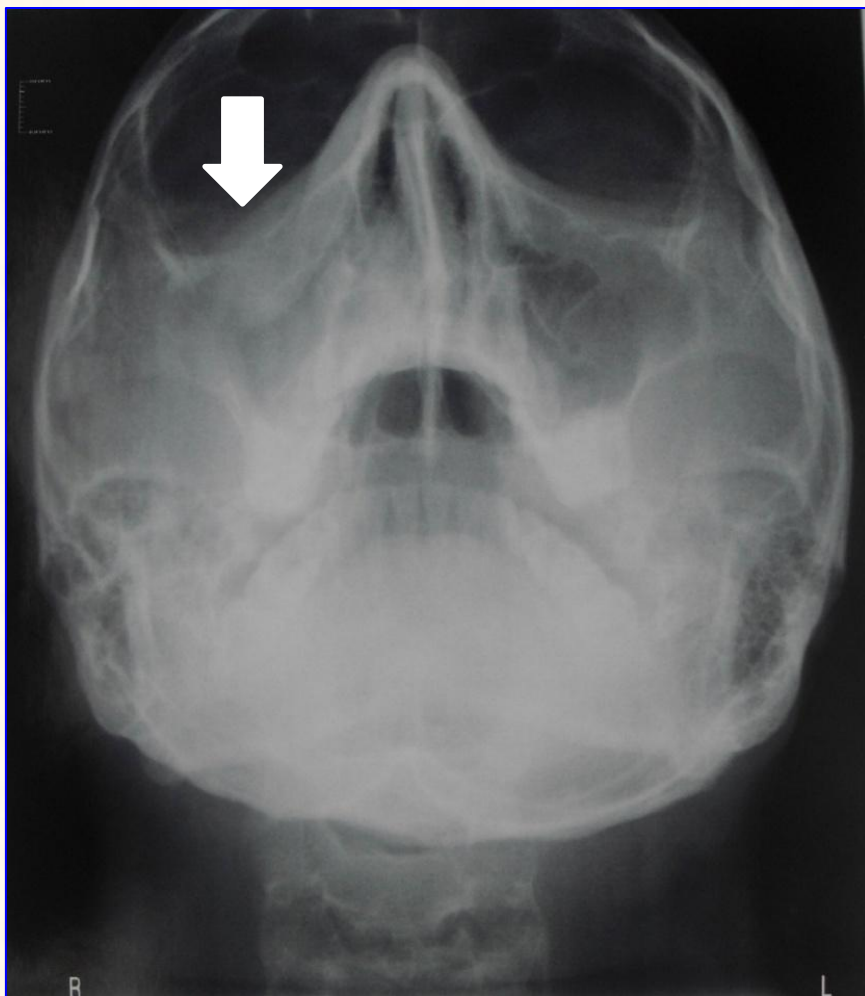

# Остеосинтез скуловой кости

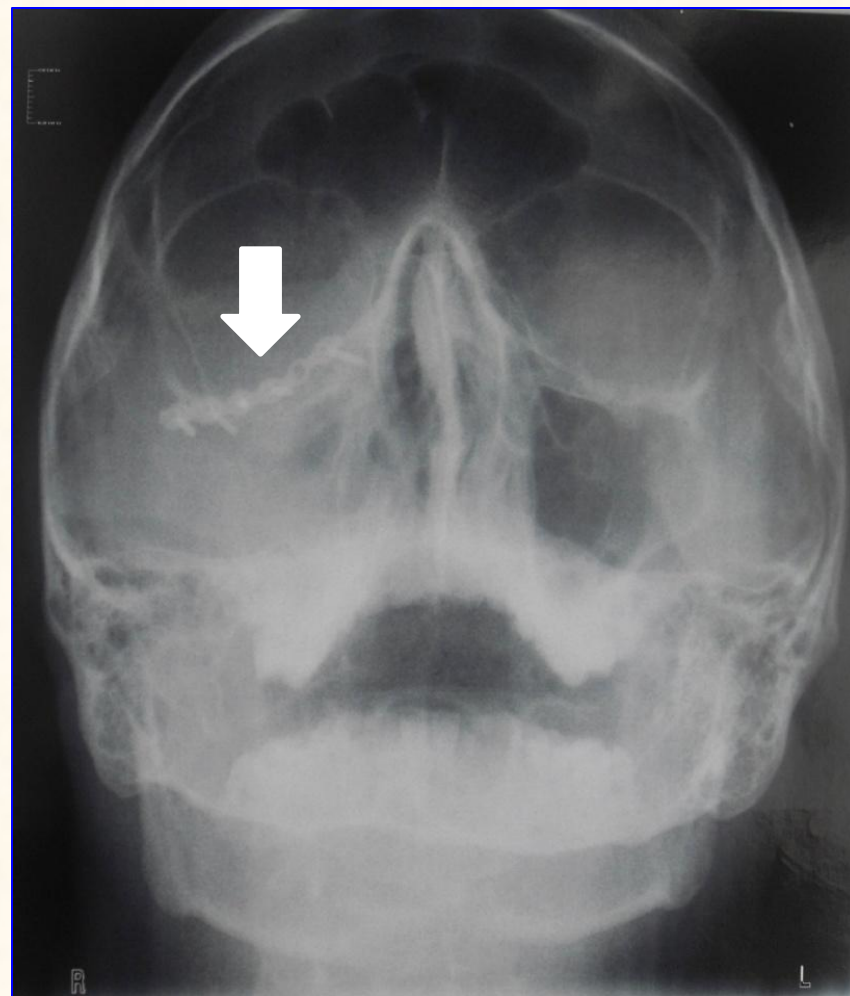

# Перелом скуловой кости

до операции



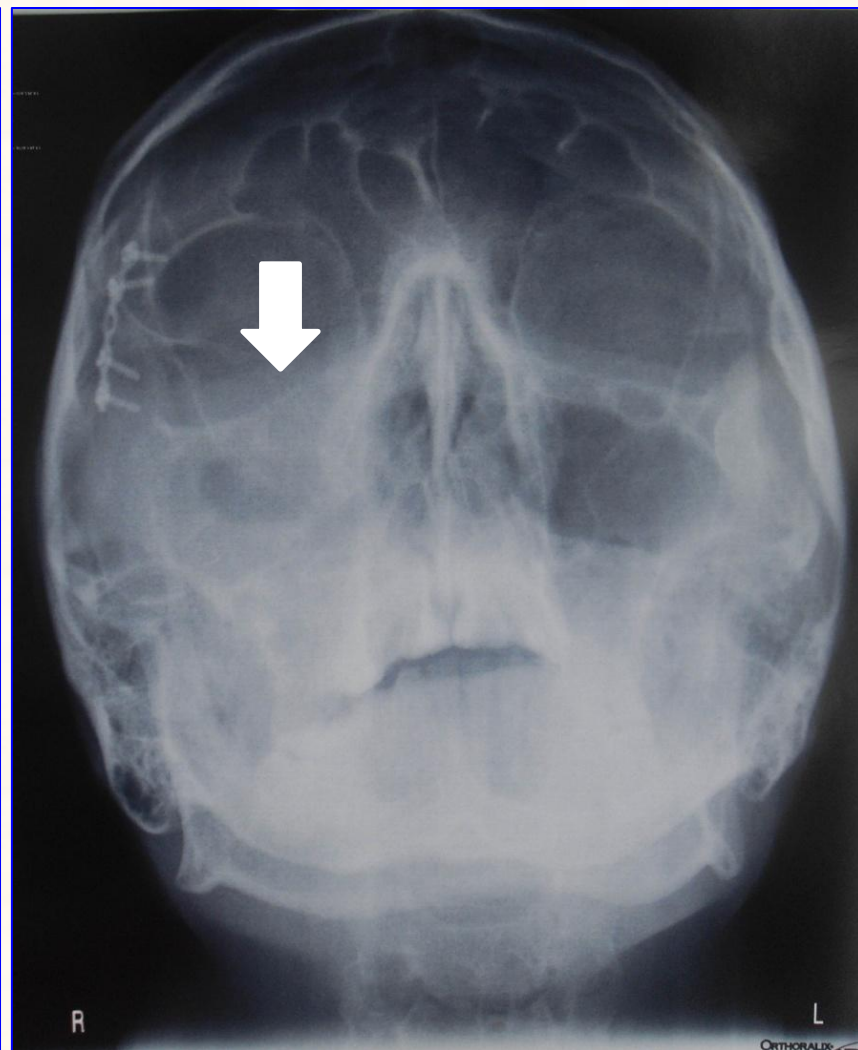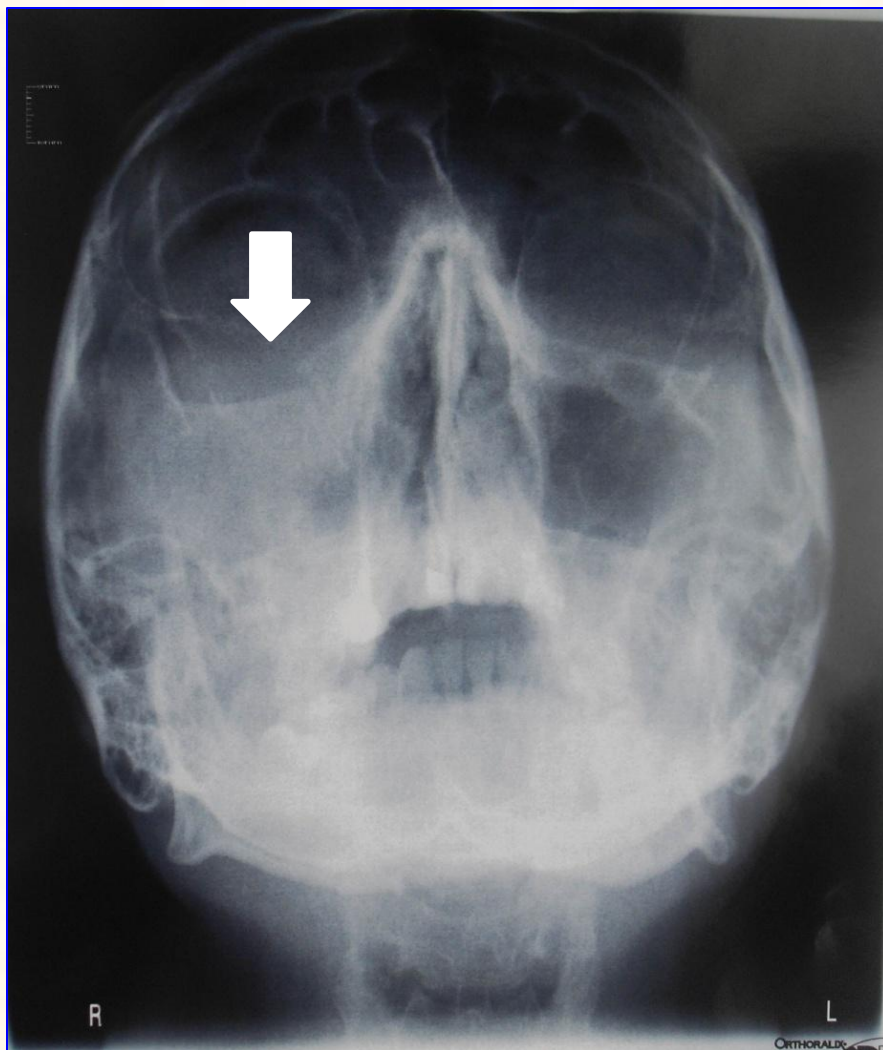
после операции



# Перелом скуловой кости

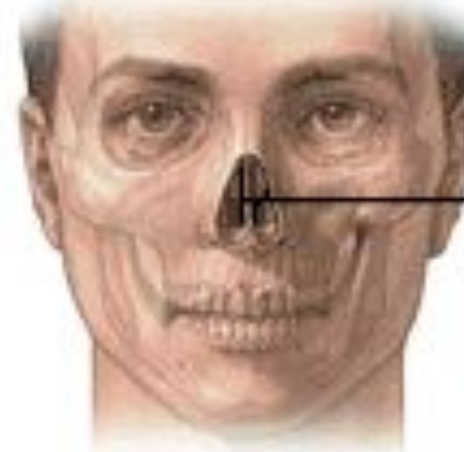
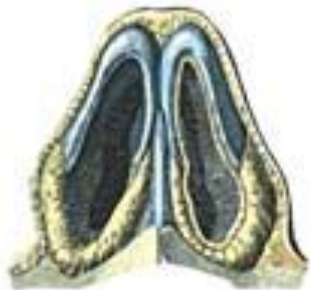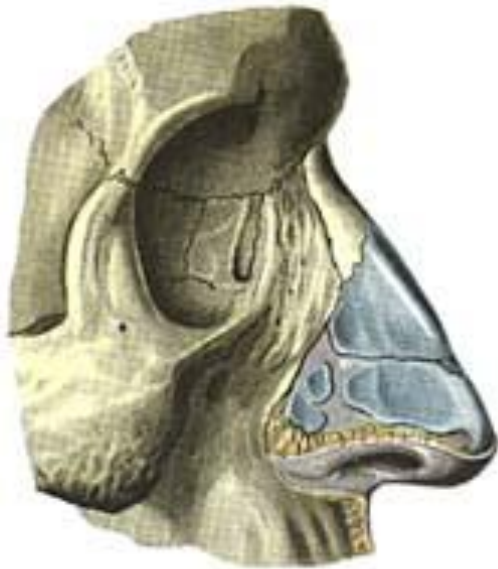
до операции

после операции

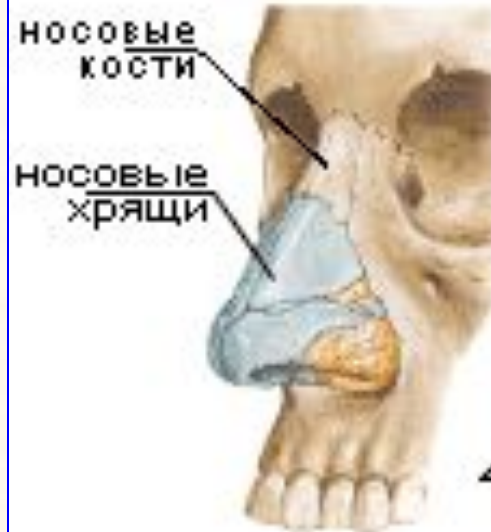



# Анатомия носа

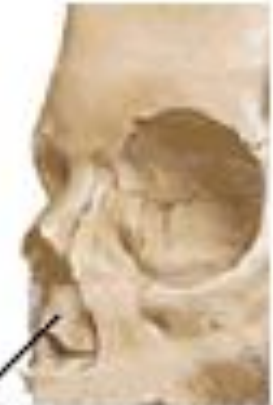

носовая  
перегородка



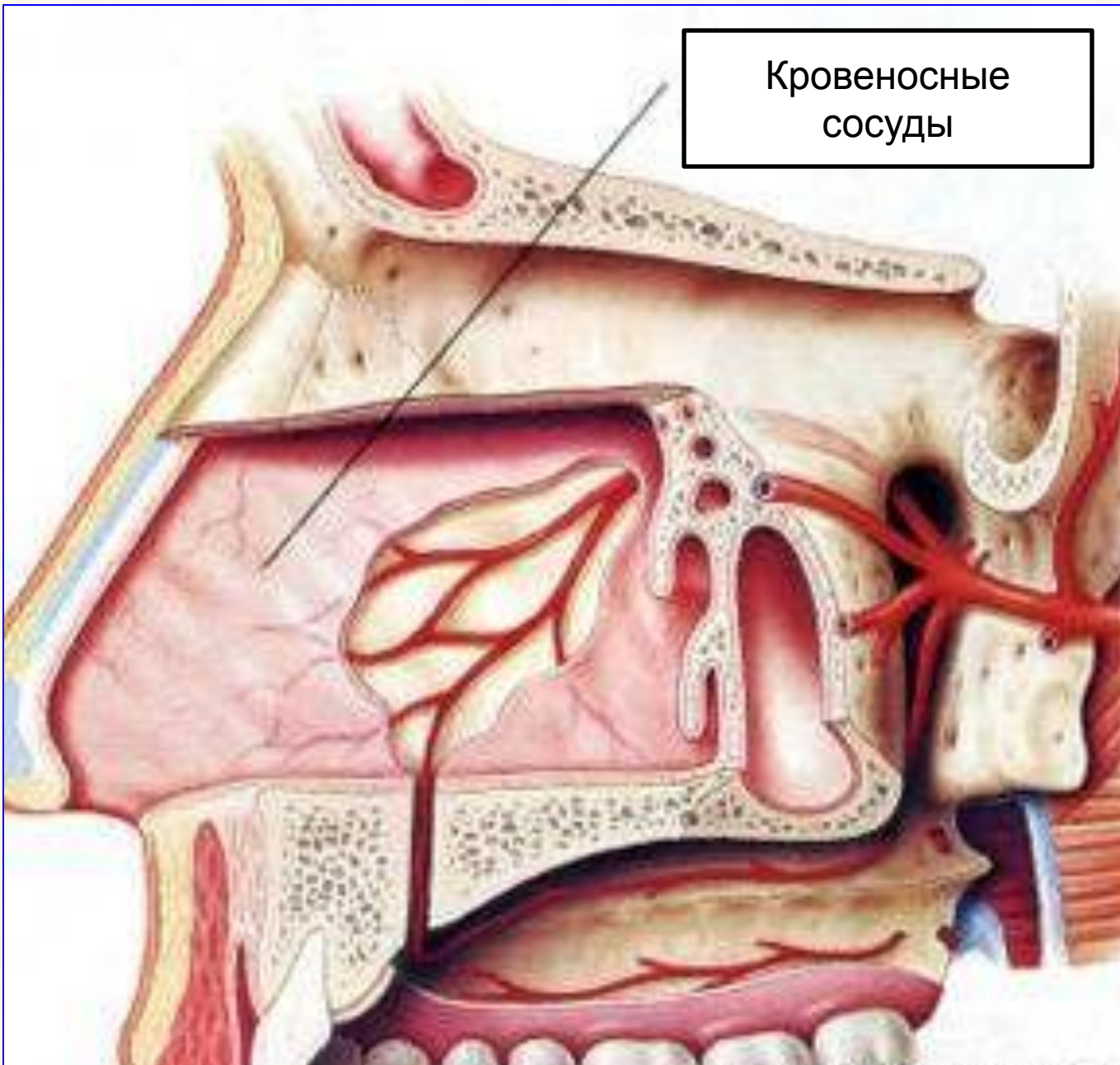
носовые  
кости

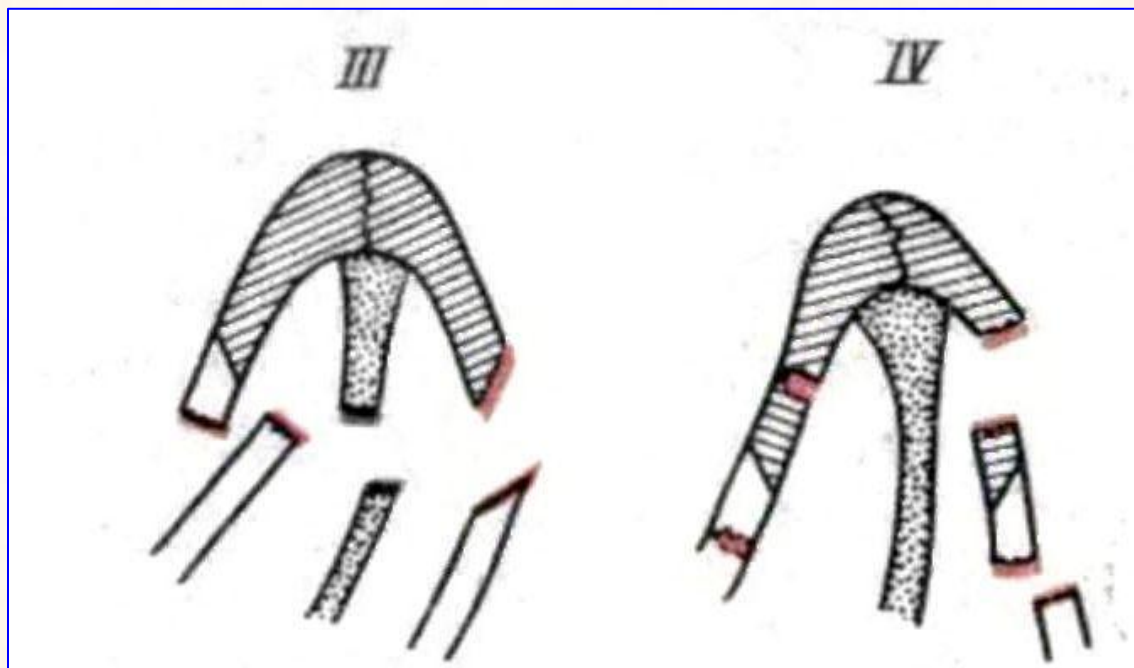
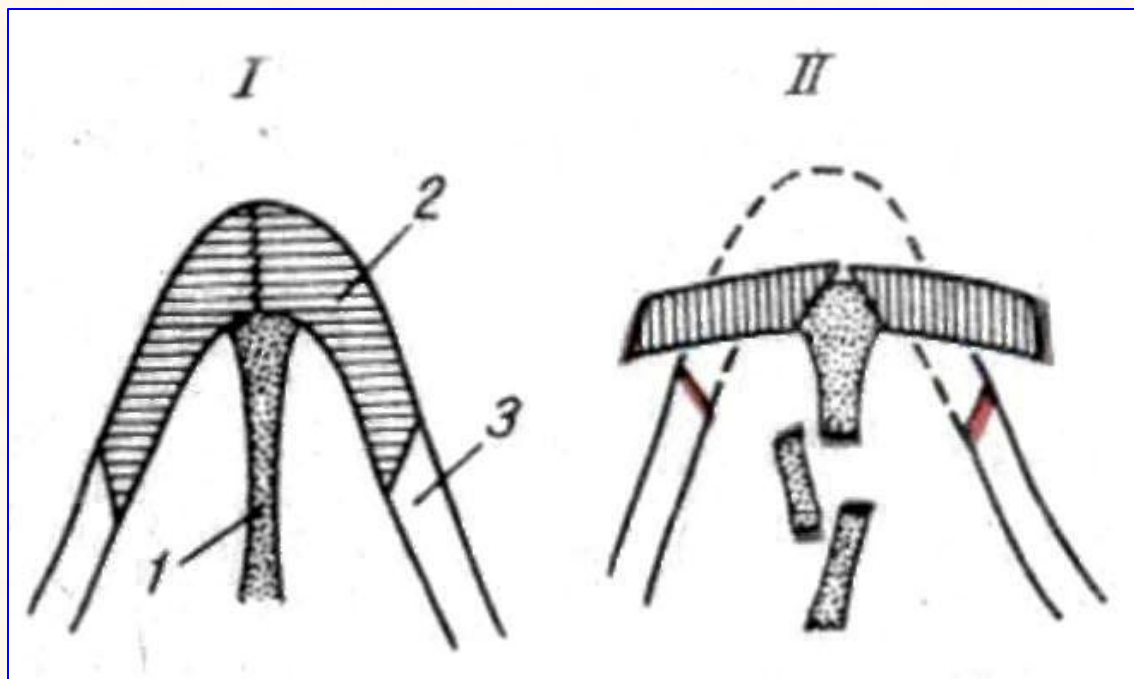
носовые  
хрящи



перпендикулярная  
пластинка

Кровеносные  
сосуды





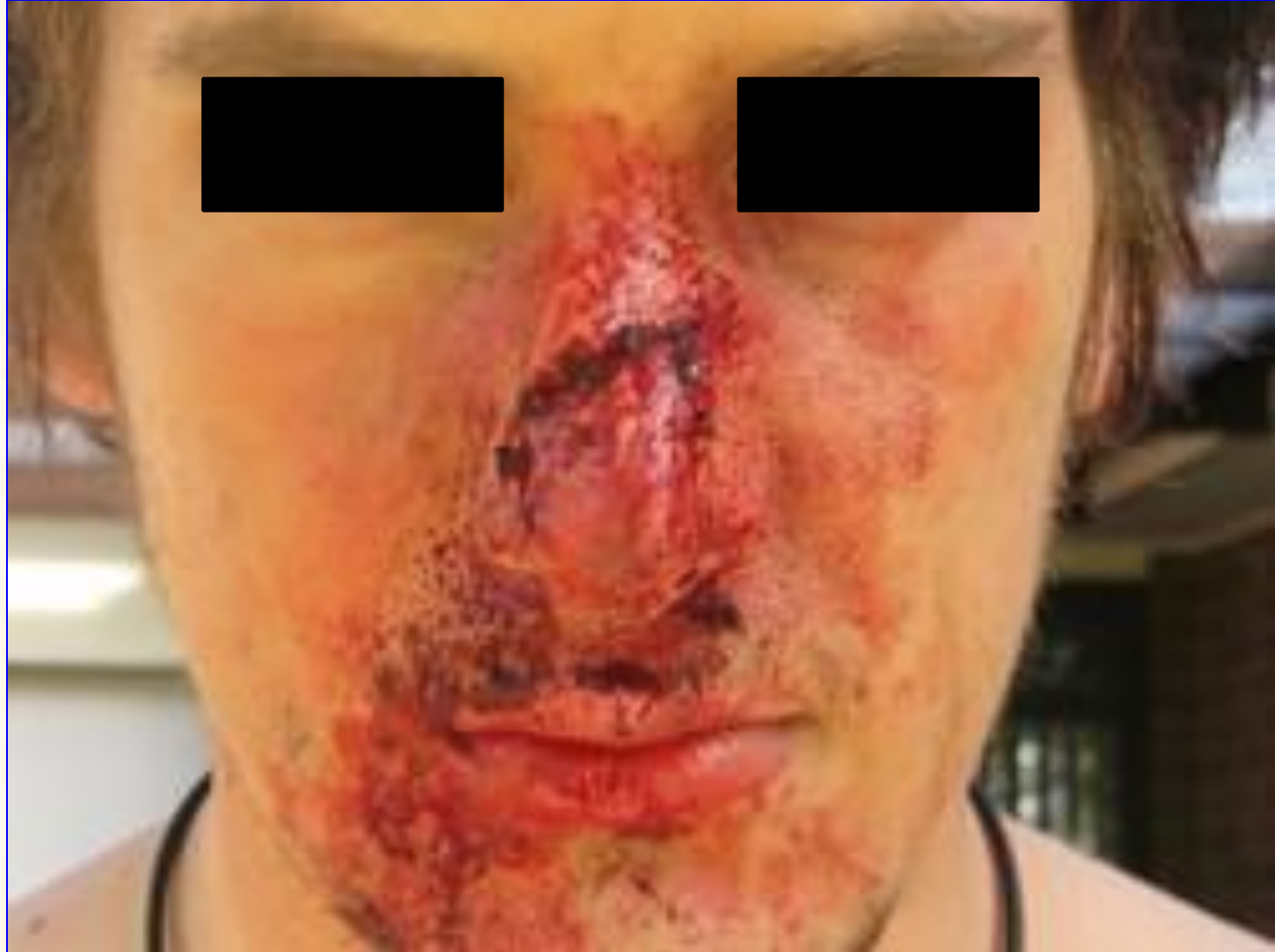Перелом  
ы костей  
носа

(схема)

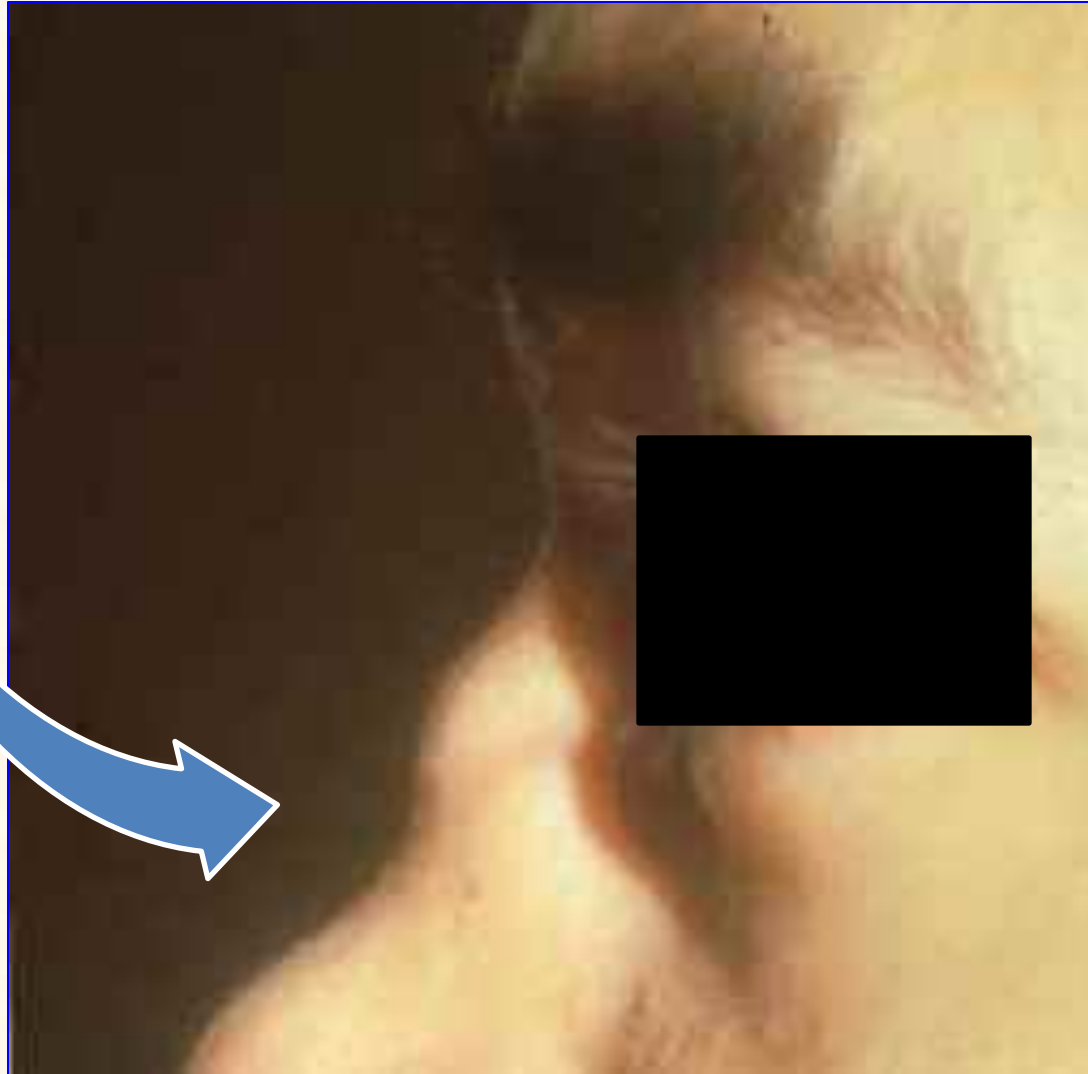
# Носовое кровотечение



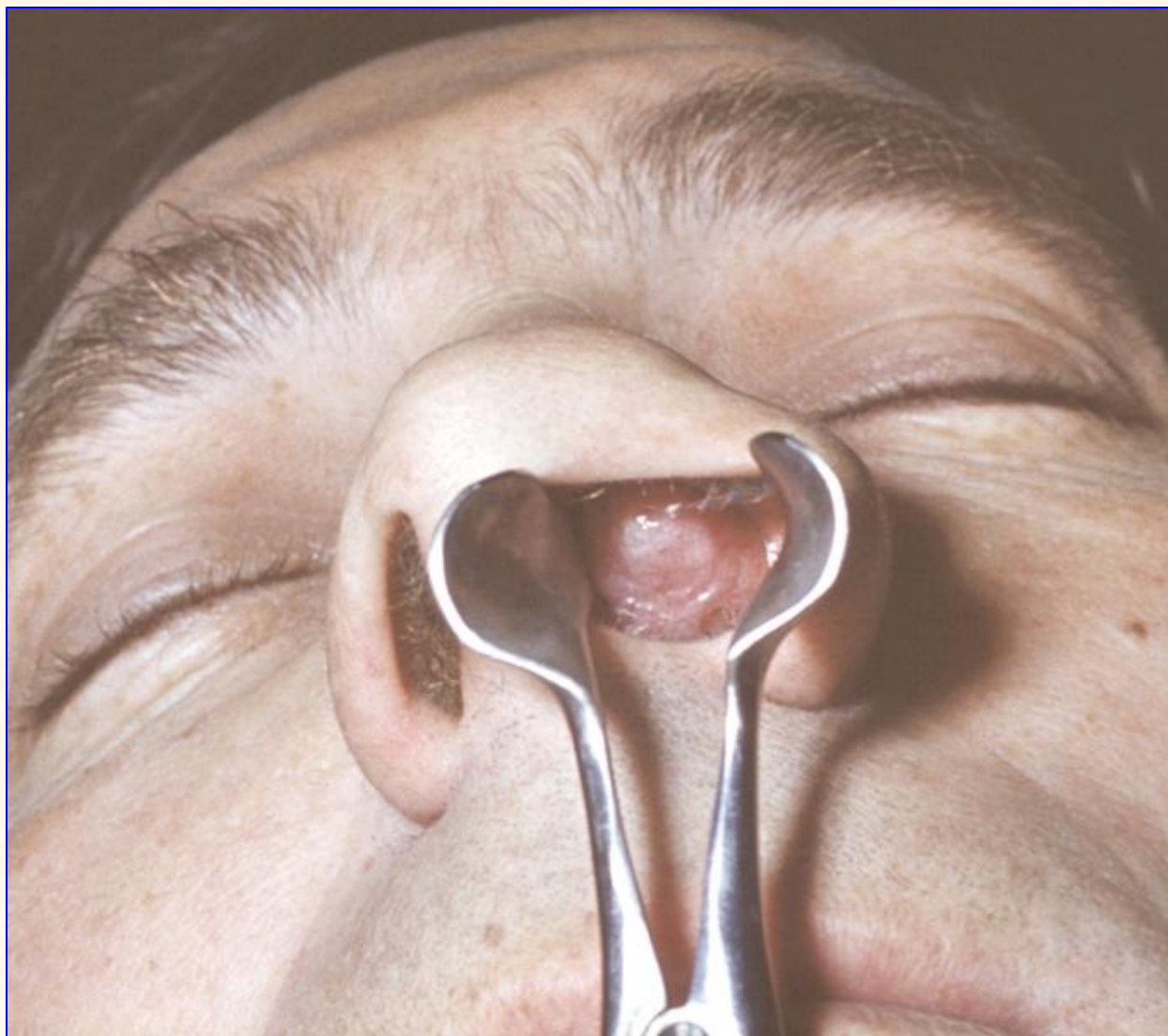
# Открытый перелом костей носа



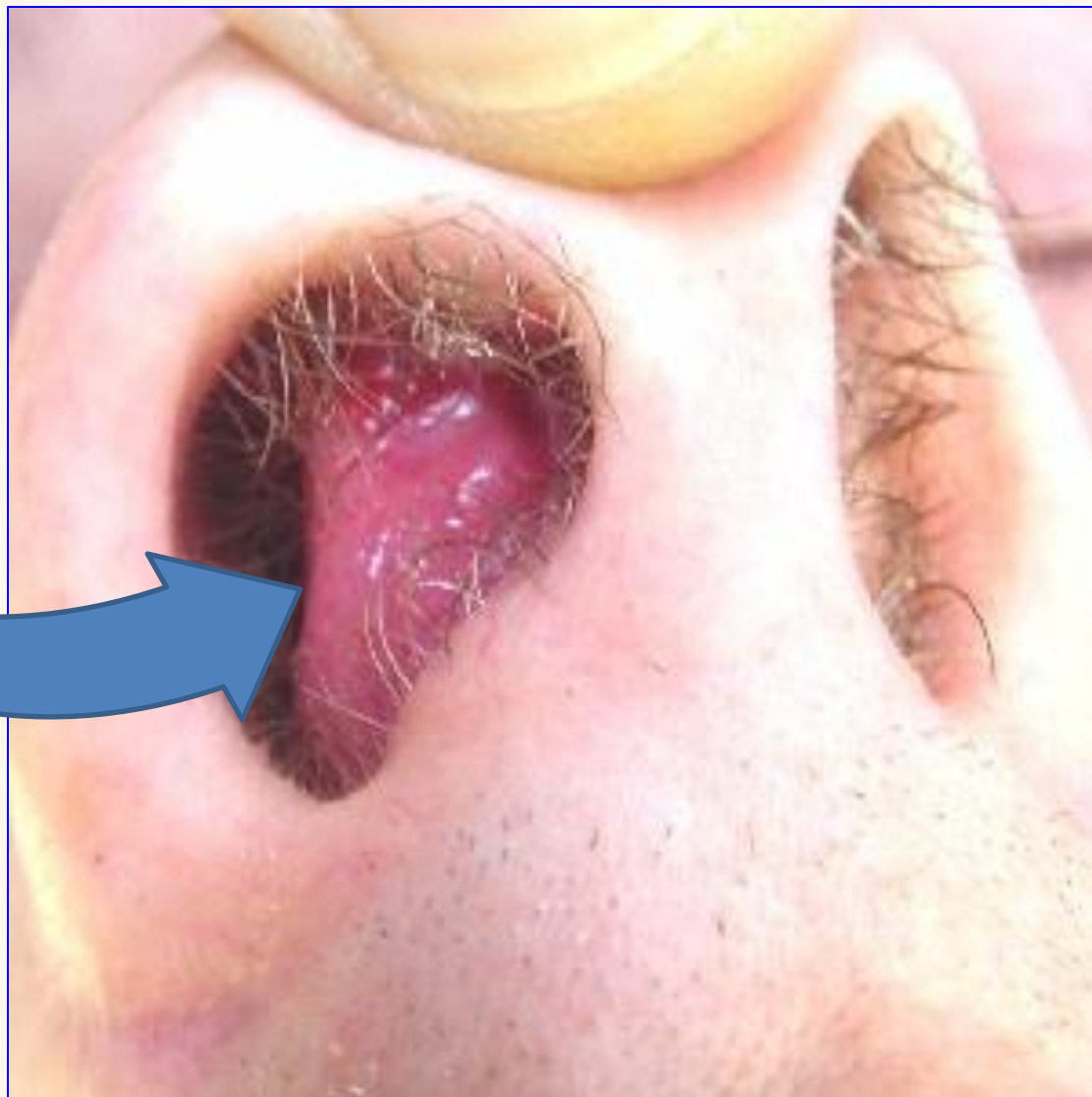
# Деформация носа



# Передняя риноскопия

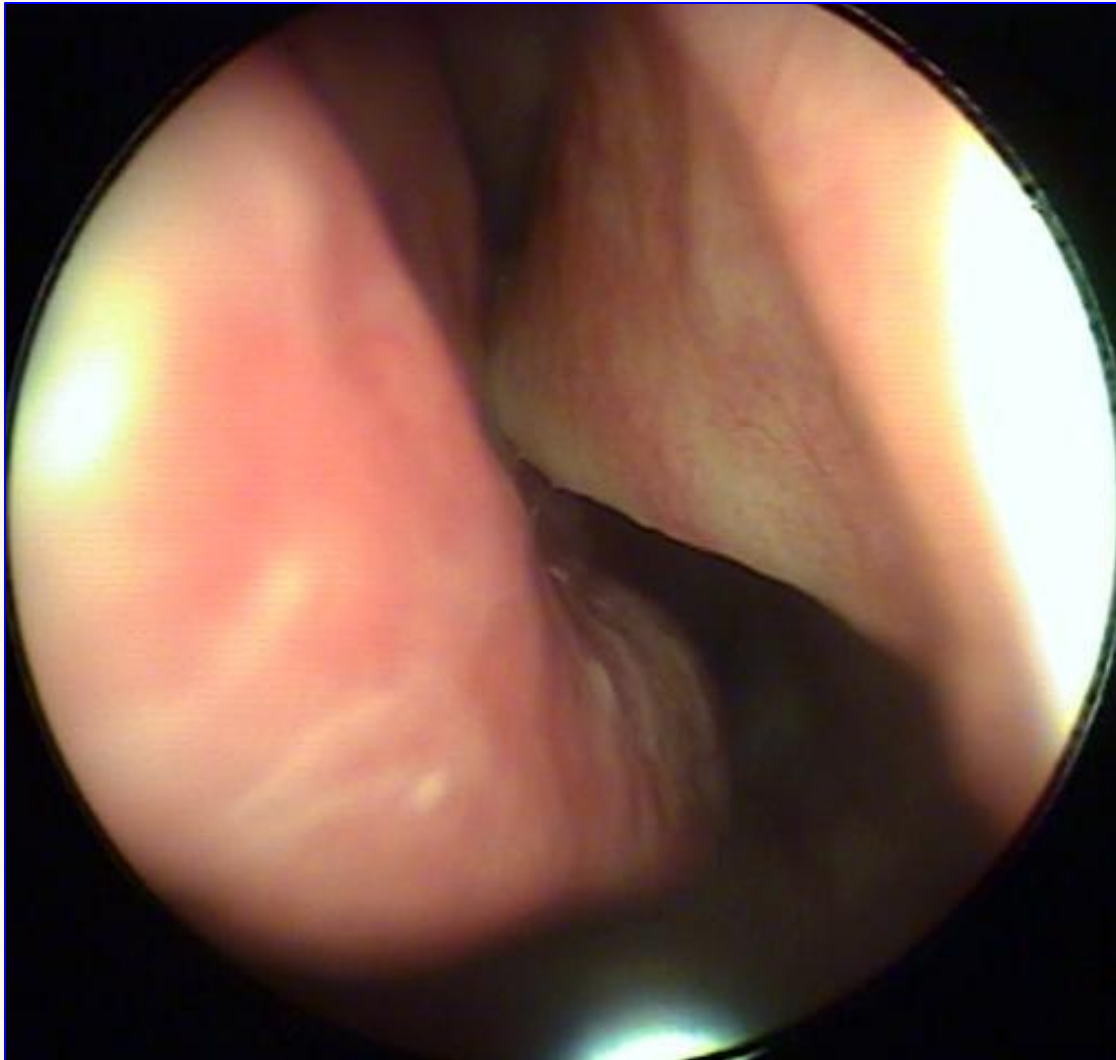


# Смещение носовой перегородки

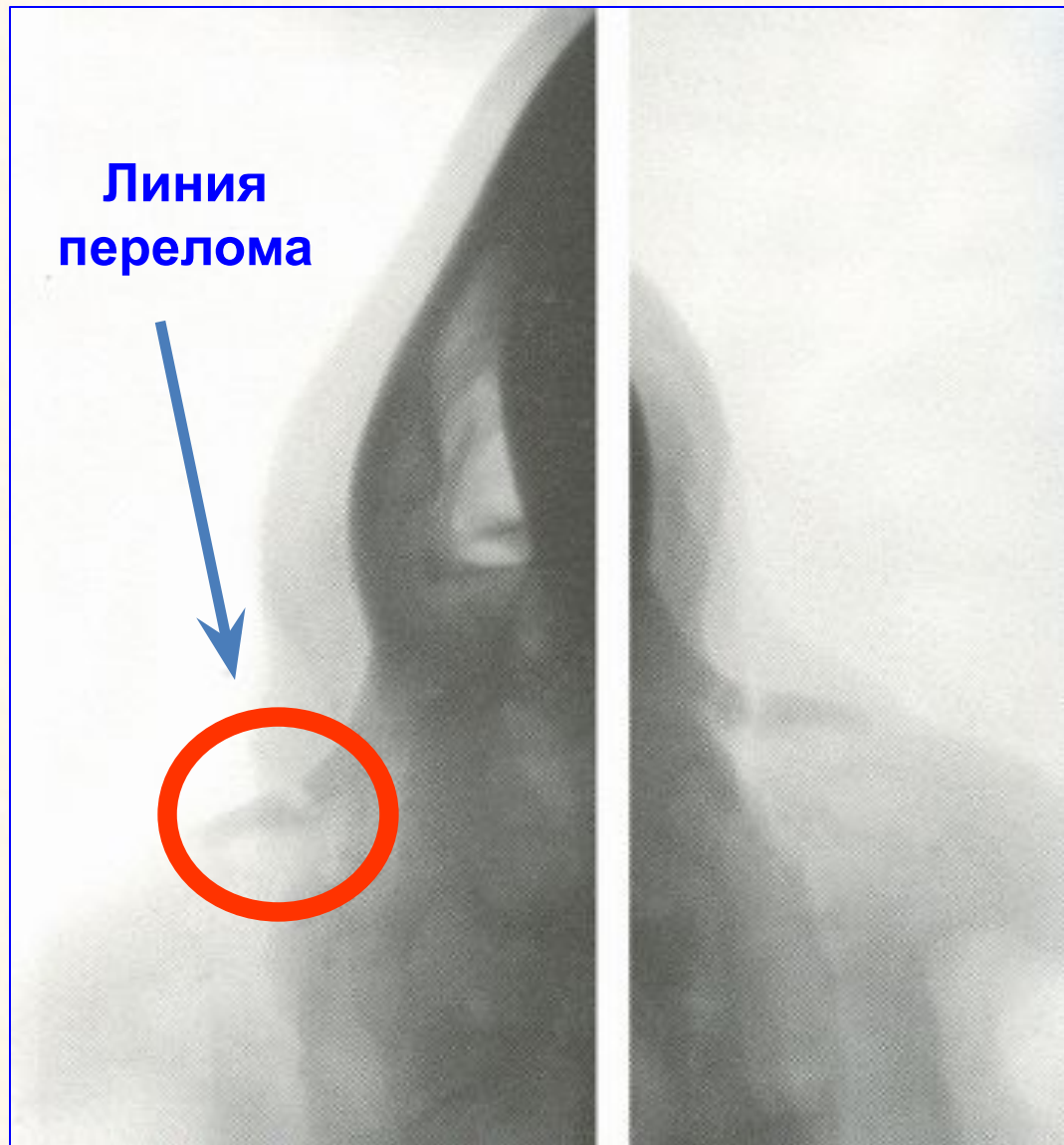



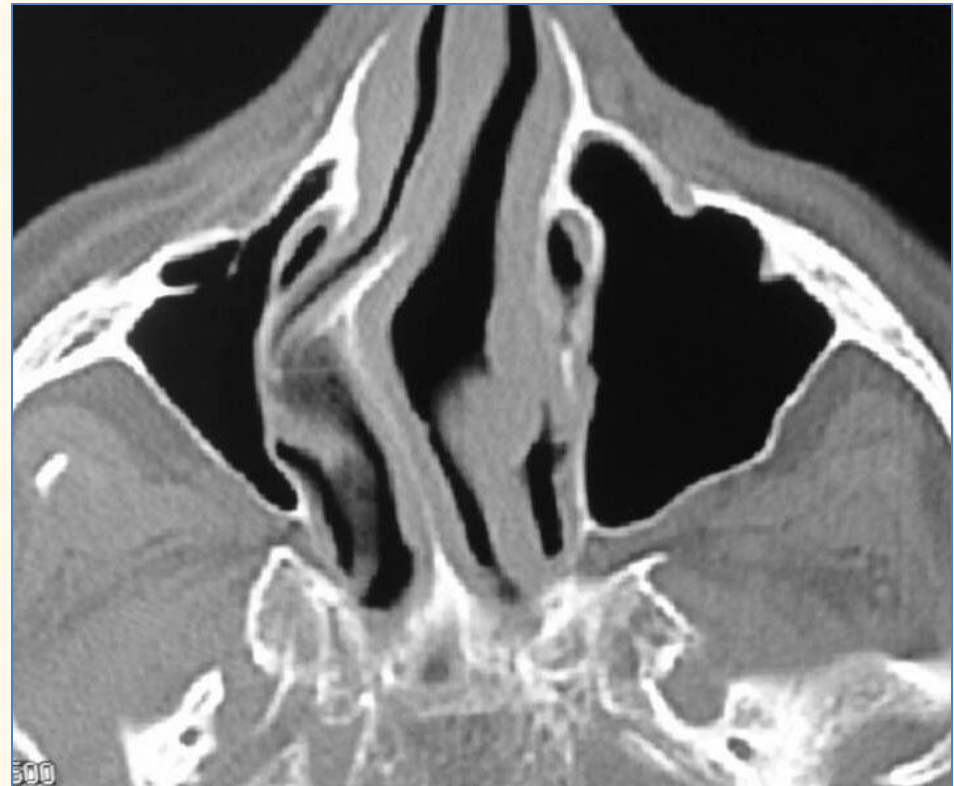
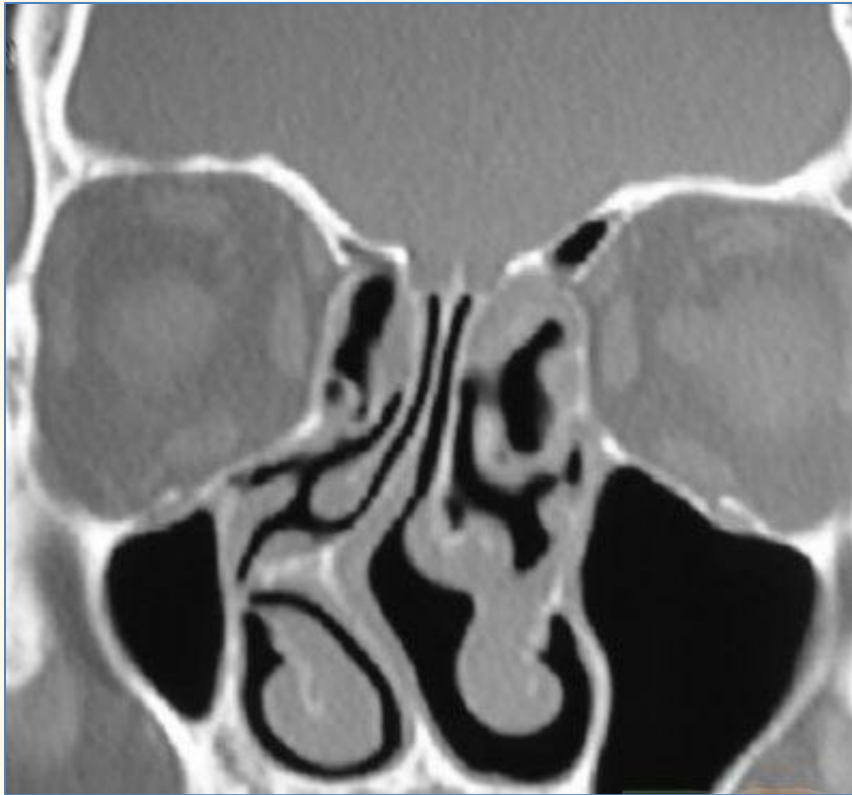
# Смещение перегородки носа - **фиброэндоскопия**



# Рентгенография костей носа



Компьютерная томография –  
**искривление перегородки носа**  
вследствие **перелома**



# Иммобилизация костей носа

