

АО «МЕДИЦИНСКИЙ УНИВЕРСИТЕТ  
АСТАНА»

КАФЕДРА ОБЩЕЙ ХИРУРГИИ

**СРС**

*Тема: Гнойный паротит*

Выполнила: Шуканова С. С.(356-ОМ)

Проверил: Исмаилов А. С.

Астана 2017

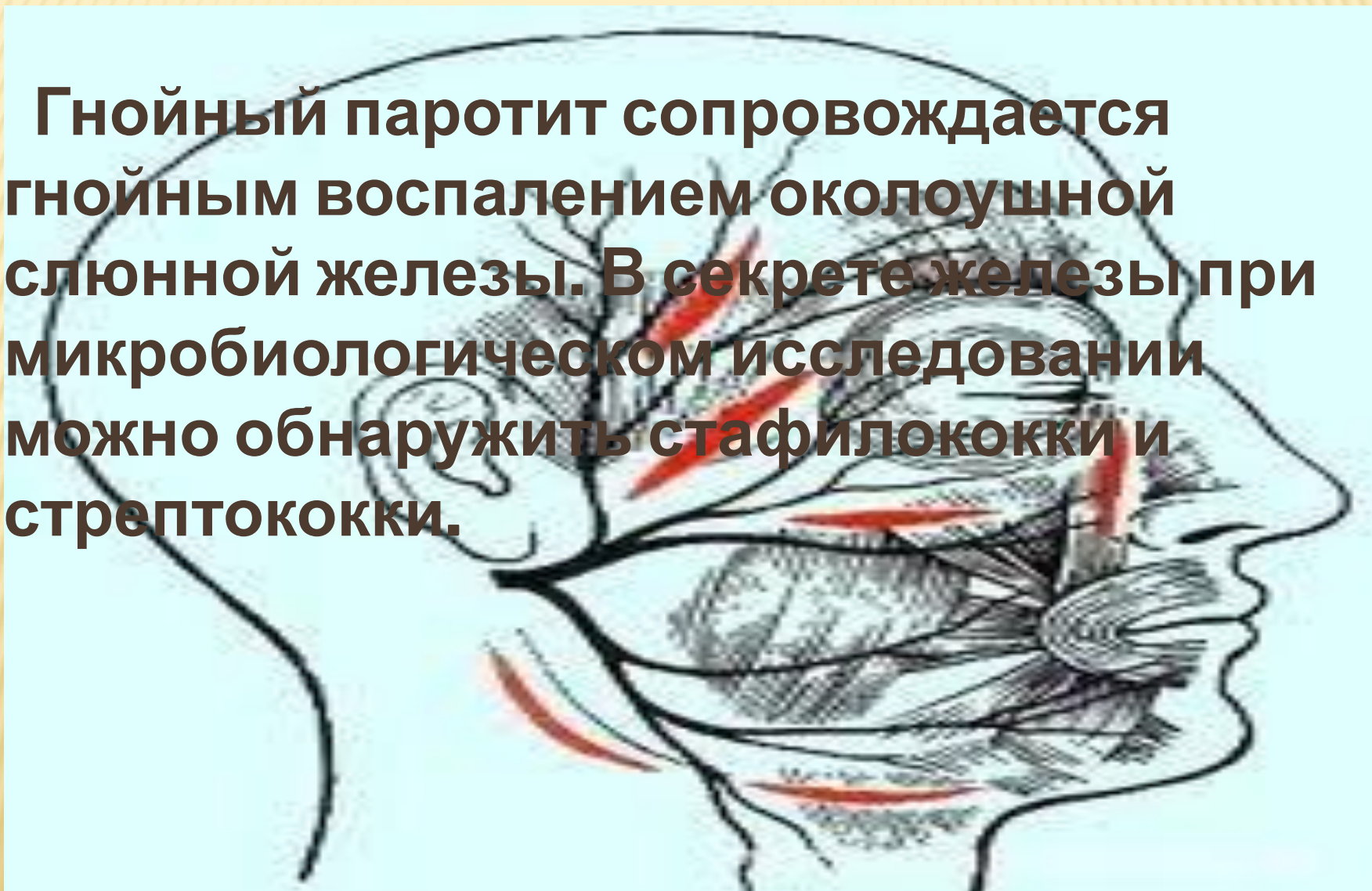
# ПЛАН

---

- Введение
- Этиология и патогенез
- Формы гнойного паротита
- Клиника
- Осложнения
- Лечение
- Заключение

# ВВЕДЕНИЕ

**Гнойный паротит сопровождается гнойным воспалением околоушной слюнной железы. В секрете железы при микробиологическом исследовании можно обнаружить стафилококки и стрептококки.**





# ЭТИОЛОГИЯ И ПАТОГЕНЕЗ

---

Заболевание вызвано стафилококками или ассоциациями микроорганизмов, проникающих в железу из ротовой полости. Ослабление резистентности организма, его адаптационных реакций и нарушение саливации служат причиной паротита в послеоперационном периоде. Микроорганизмы могут проникнуть в железу с током крови или лимфы. В результате этого возникает воспаление выводного протока железы, отек ее слизистой оболочки и нарушение саливации.

# ЭТИОЛОГИЯ И ПАТОГЕНЕЗ

---

Застой секрета усиливает развитие воспаления непосредственно в ткани железы. Сначала развивается серозное воспаление, со временем оно переходит в гнойное. При этом образуются мелкие гнойные очаги, которые сливаются воедино, образуя абсцесс. Тромбоз сосудов, возникающий при этом, приводит к образованию участков некроза.

# ФОРМЫ ГНОЙНОГО ПАРОТИТА

---

- **Катаральная форма:** покраснение слизистой оболочки, отек и густой секрет, выделяющийся из слюнной железы.
- **Гнойная форма** – наиболее распространенная, сопровождается лейкоцитарной инфильтрацией паренхимы железы. В некоторых местах на поверхности железы заметны очаги гнойного расплавления тканей, слюна может отсутствовать совсем или выделяться в очень малых количествах. Для этой формы характерны подтеки гноя в область шеи, височную область и пр.
- **Гангренозная форма:** ткани паренхимы железы подвергаются некрозу и расплавляются, сама железа может быть практически полностью уничтожена.



# КЛИНИКА

- При течении заболевания симптомы гнойного паротита начинаются во второй половине заболевания, если паротит возникает как осложнение после операции, то его симптомы проявляются на четвертый-пятый день после хирургического вмешательства. Заболевание сопровождается лихорадкой, головными болями, болезненными ощущениями в процессе жевания или глотания. Общий анализ крови в этом случае показывает лейкоцитоз и сдвиг лейкоцитарной формулы влево.
- При осмотре можно отметить припухлость, уплотнение и увеличение размеров слюнных желез. Кожа над железой краснеет и отекает. На слизистой ротовой полости появляется отек. В местах выхода каналов околоушной слюнной железы заметно покраснение. Спустя три-четыре дня после начала паротита из канала выделяется

# ОСЛОЖНЕНИЯ

---

- Аррозивные кровотечения из сосудов, находящихся в паренхиме околоушной железы.
- Флегмона окологлоточного пространства
- Глубокие флегмоны шеи вдоль сосудистого пучка и развитие медиастинита при запущенном гнойном паротите с образованием затеков по ходу сосудистого пучка шеи



# ЛЕЧЕНИЕ

- **Консервативное:** антибиотики широкого спектра действия (полусинтетические пенициллины, цефалоспорины, аминогликозиды), тепловые и физиотерапевтические процедуры (согревающие компрессы, УВЧ-терапию, соллюкс)
- **Оперативное:** вскрытие всех гнойных очагов в железе и создание условий для хорошего оттока гноя.

# ЗАКЛЮЧЕНИЕ

---

В профилактике развития паротита огромное значение имеют тщательный уход за полостью рта и борьба с обезвоживанием тяжелобольных, а также усиление саливации, чего достигают, например, сосанием лимона или жеванием жевательной резинки.

# ЛИТЕРАТУРА

---

- С. В. Петров., Общая хирургия
- В. К. Гостищев., Общая хирургия
- [http://www.ayzdorov.ru/lechenie\\_parotit\\_gnoiinii.php](http://www.ayzdorov.ru/lechenie_parotit_gnoiinii.php)
- <https://vse-zabolevaniya.ru/bolezni-hirurgicheskie/parotit.html>