Дыхательная система

systema respiratorium

Нос

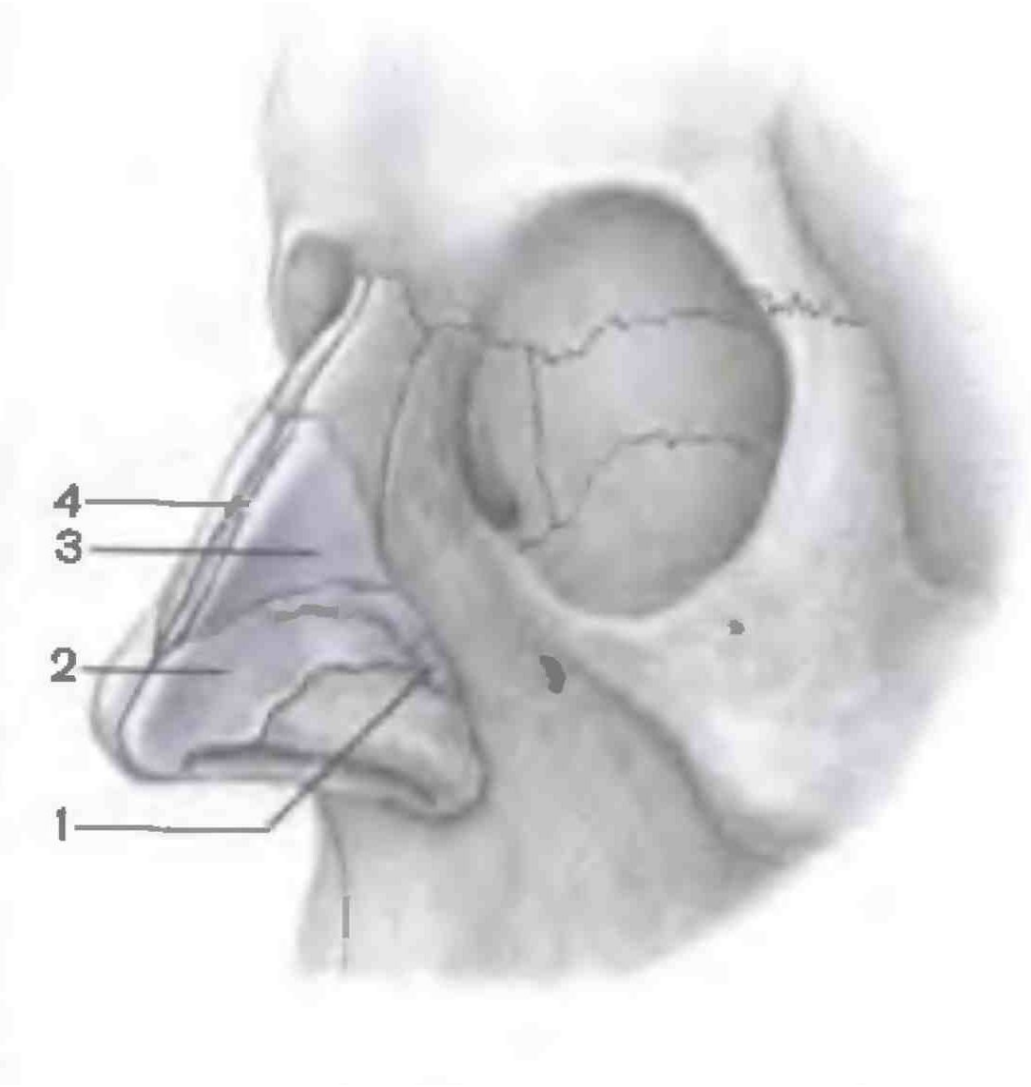

1 – малый хрящ крыла носа
2 – большой хрящ крыла носа
3 – латеральный хрящ
4 – хрящ перегородки носа

Полость носа

1 – лобная пазуха
2 – средняя носовая раковина
3 – верхняя носовая раковина
4 – нижняя носовая раковина
5 – клиновидная пазуха
6 – глоточное отверстие слуховой трубы

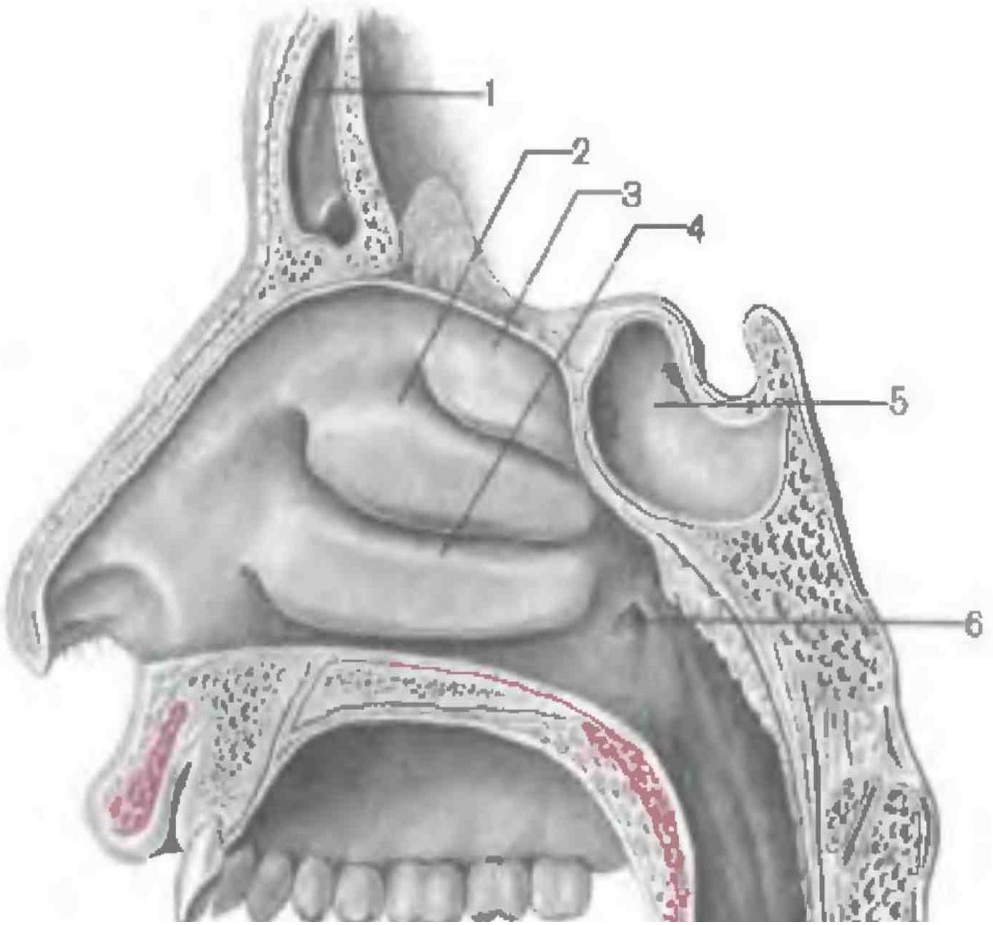

Гортань

1 – небный язычок
2 – корень языка
3 – надгортанник
4 – преддверие гортани
5 – гортанный желудочек
6 – подголосовая полость
7 – пластинка перстневидного хряща
8 – трахея
9 – пищевод
10 – щитовидная железа
11 – хрящи трахеи
12 – дуга перстневидного хряща
13 – щитовидный хрящ
14 – голосовая складка
15 – складка преддеверия

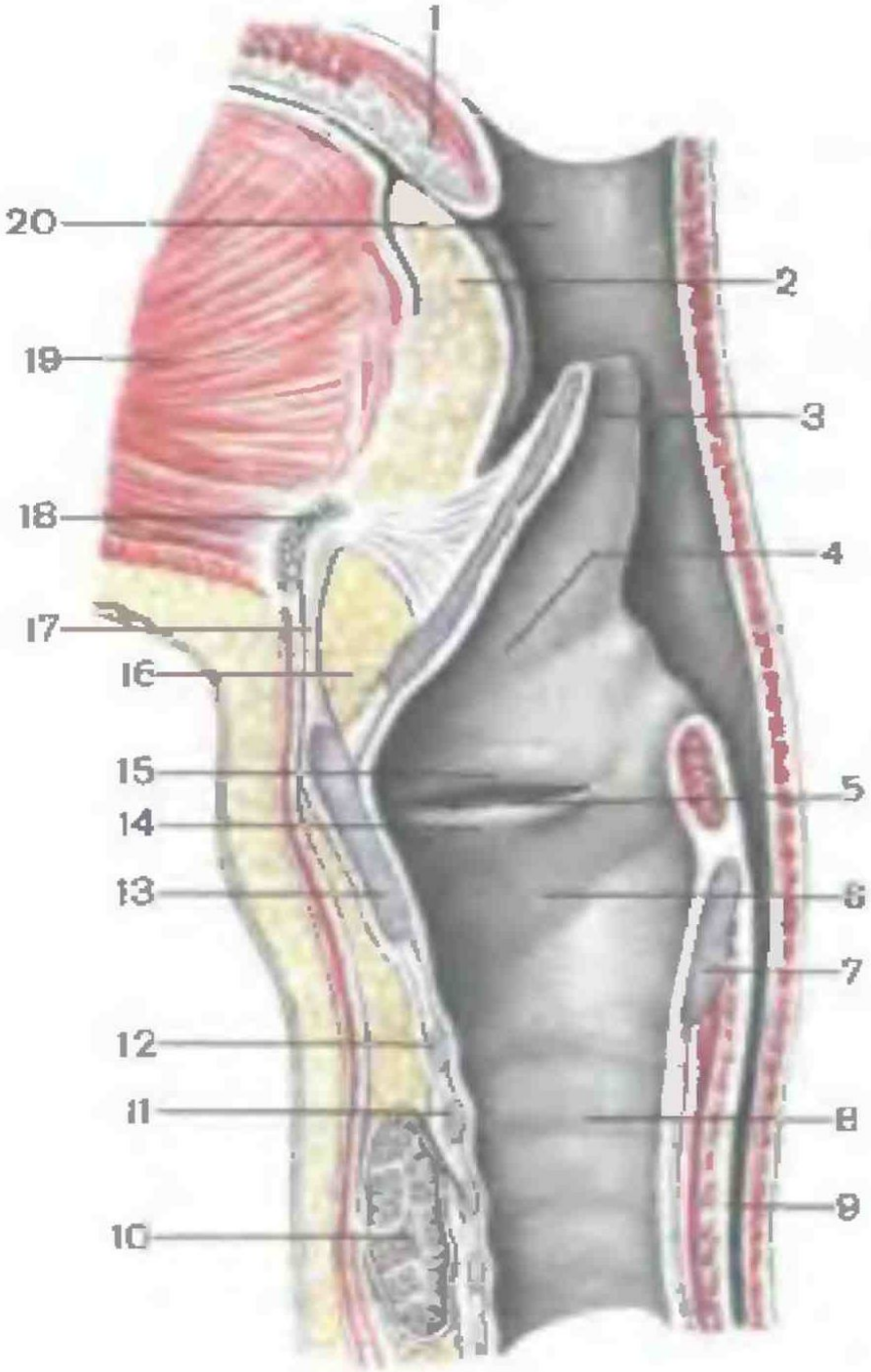

Хрящи гортани

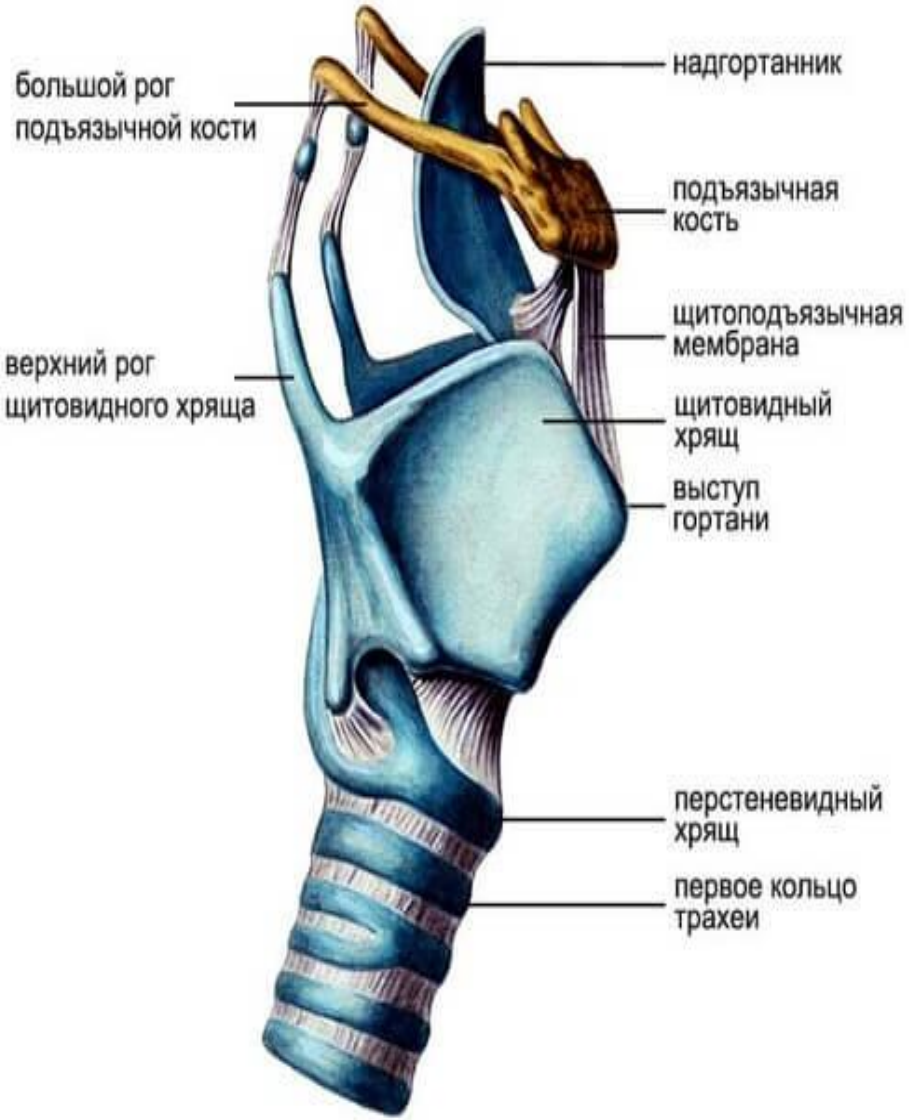

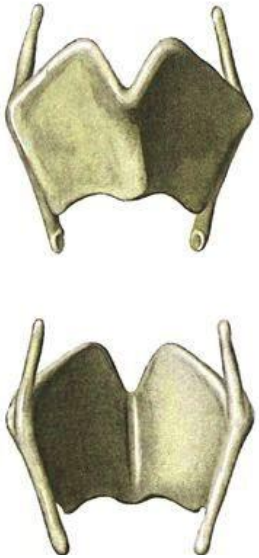

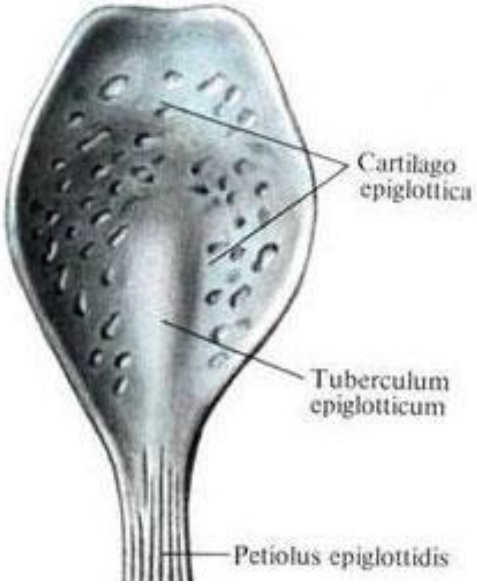

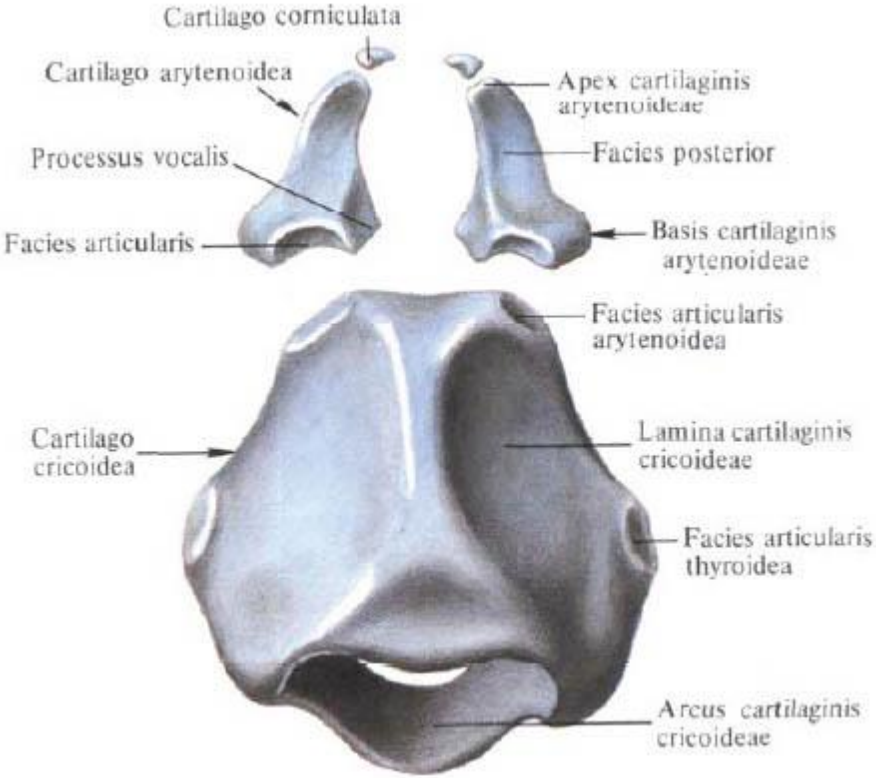

Мышцы гортани

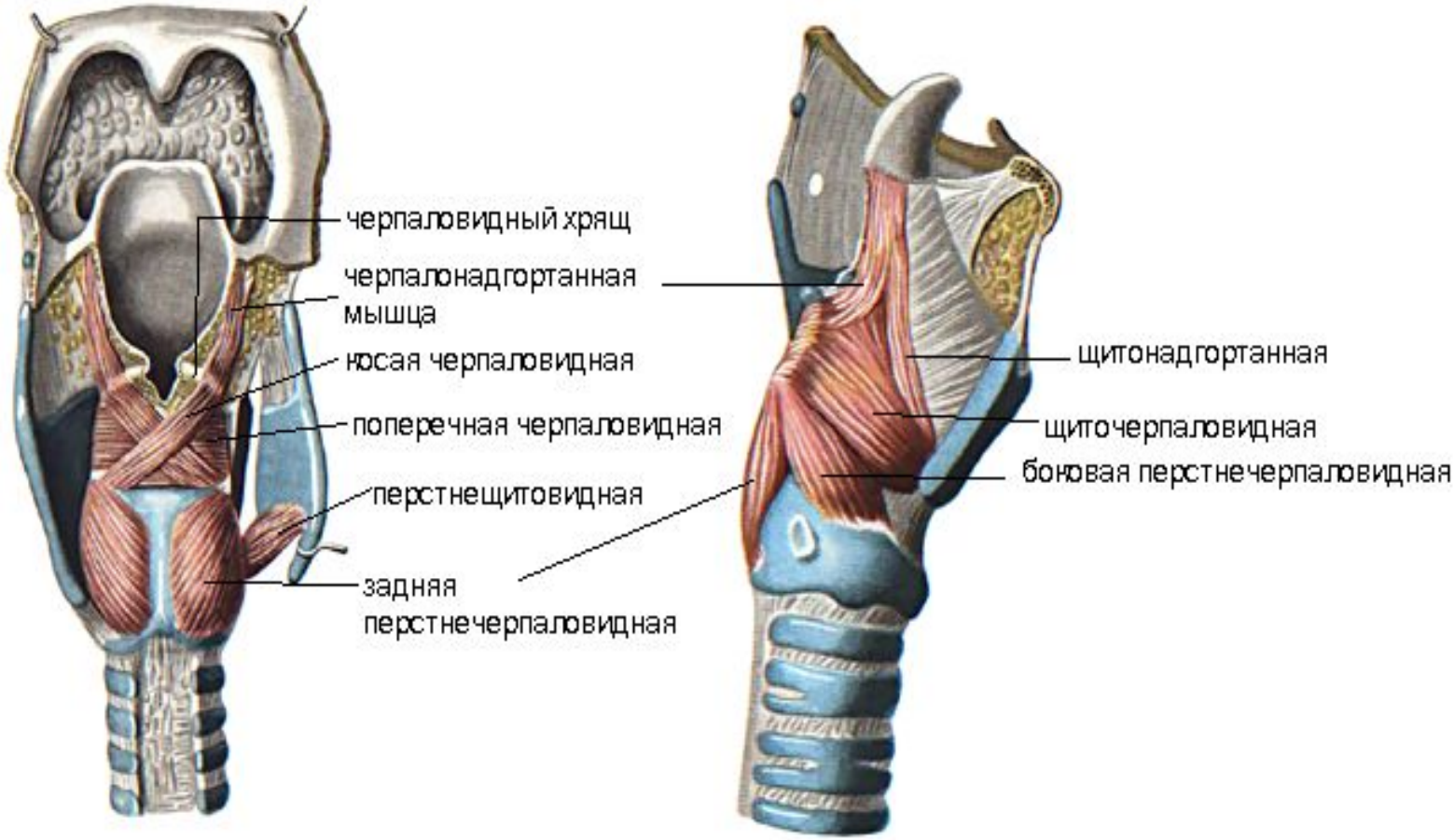

Мышцы гортани

Трахея и главные бронхи

Copyright © The McGraw-Hill Companies, Inc. Permission required for reproduction or display.

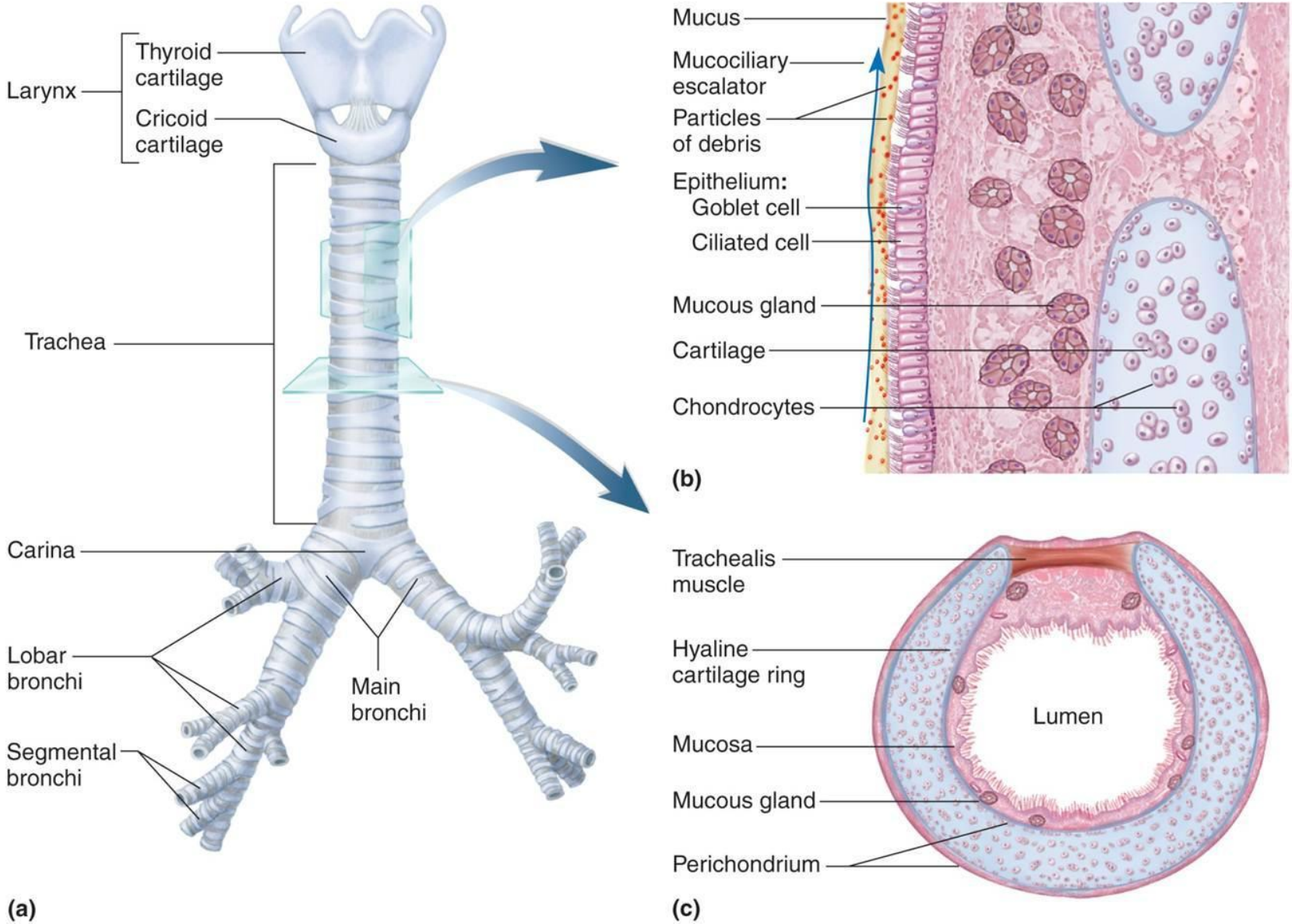

Легкие

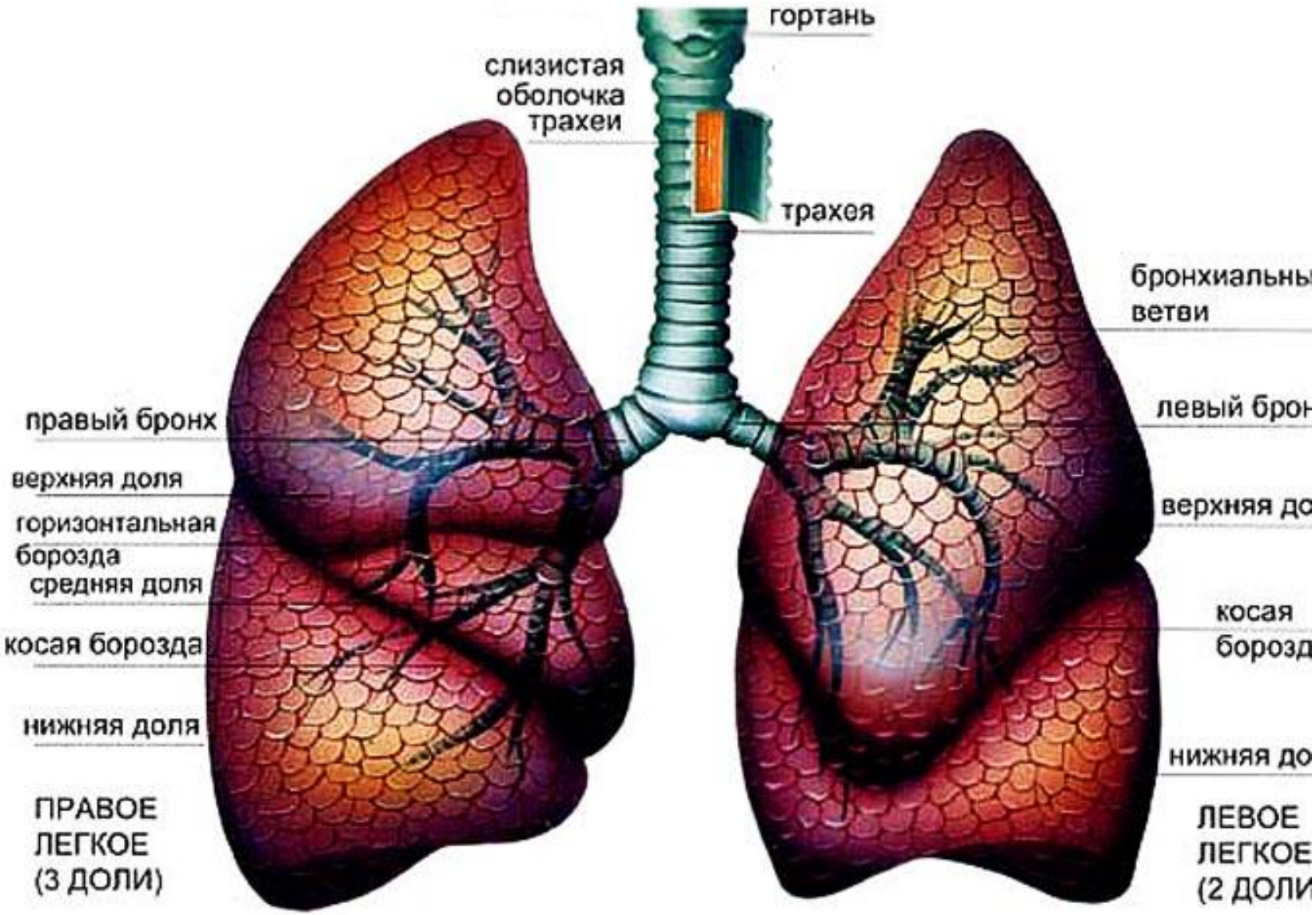
гортань
слизистая оболочка трахеи
трахея
бронхиальны ветви
правый бронх
левый брон
верхняя доля
верхняя до
горизонтальная борозда
средняя доля
косая борозда
косая борозд
нижняя доля
нижняя до
ПРАВОЕ ЛЕГКОЕ (3 ДОЛИ)
ЛЕВОЕ ЛЕГКОЕ (2 ДОЛИ

Бронхиальное дерево

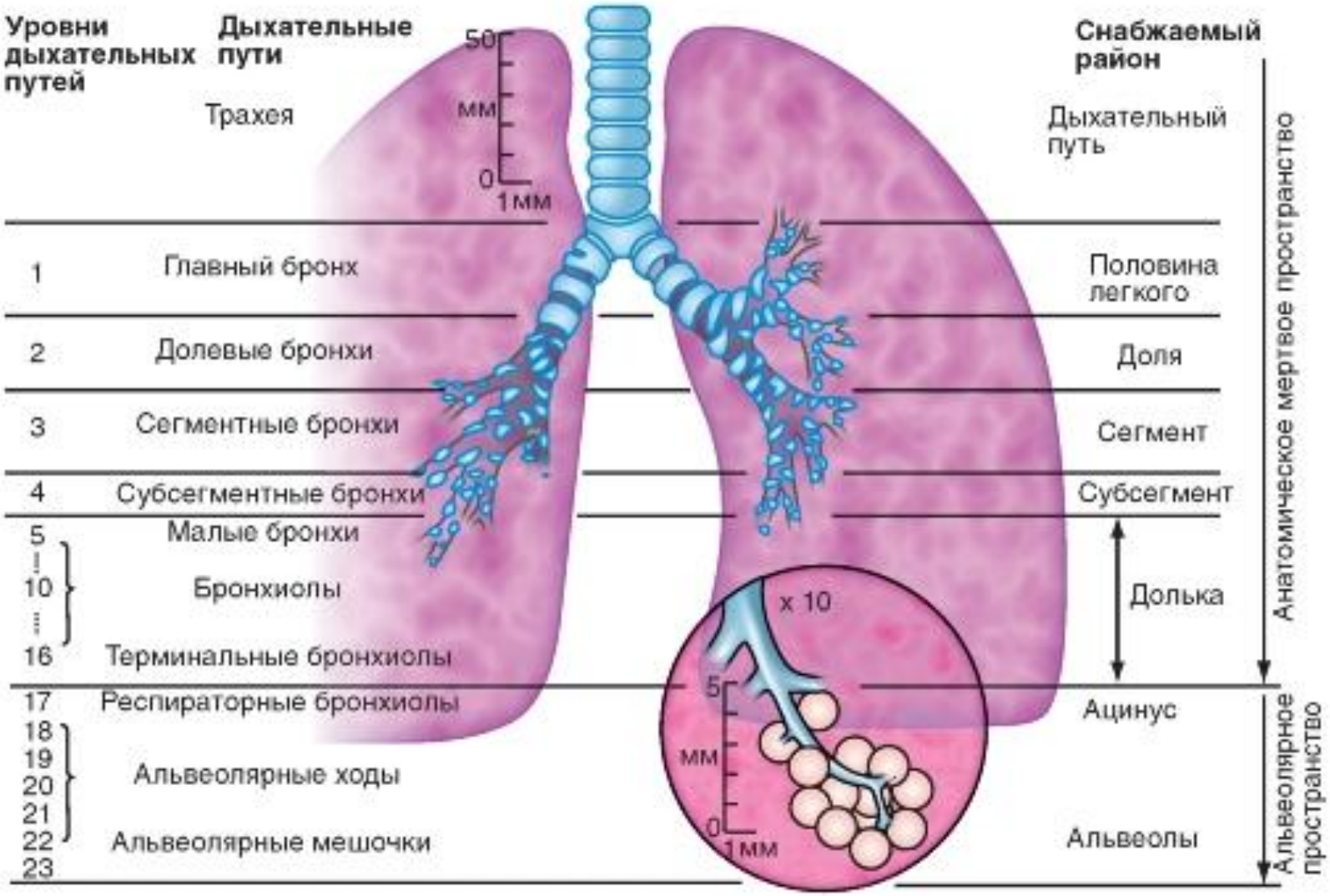

Ацинус

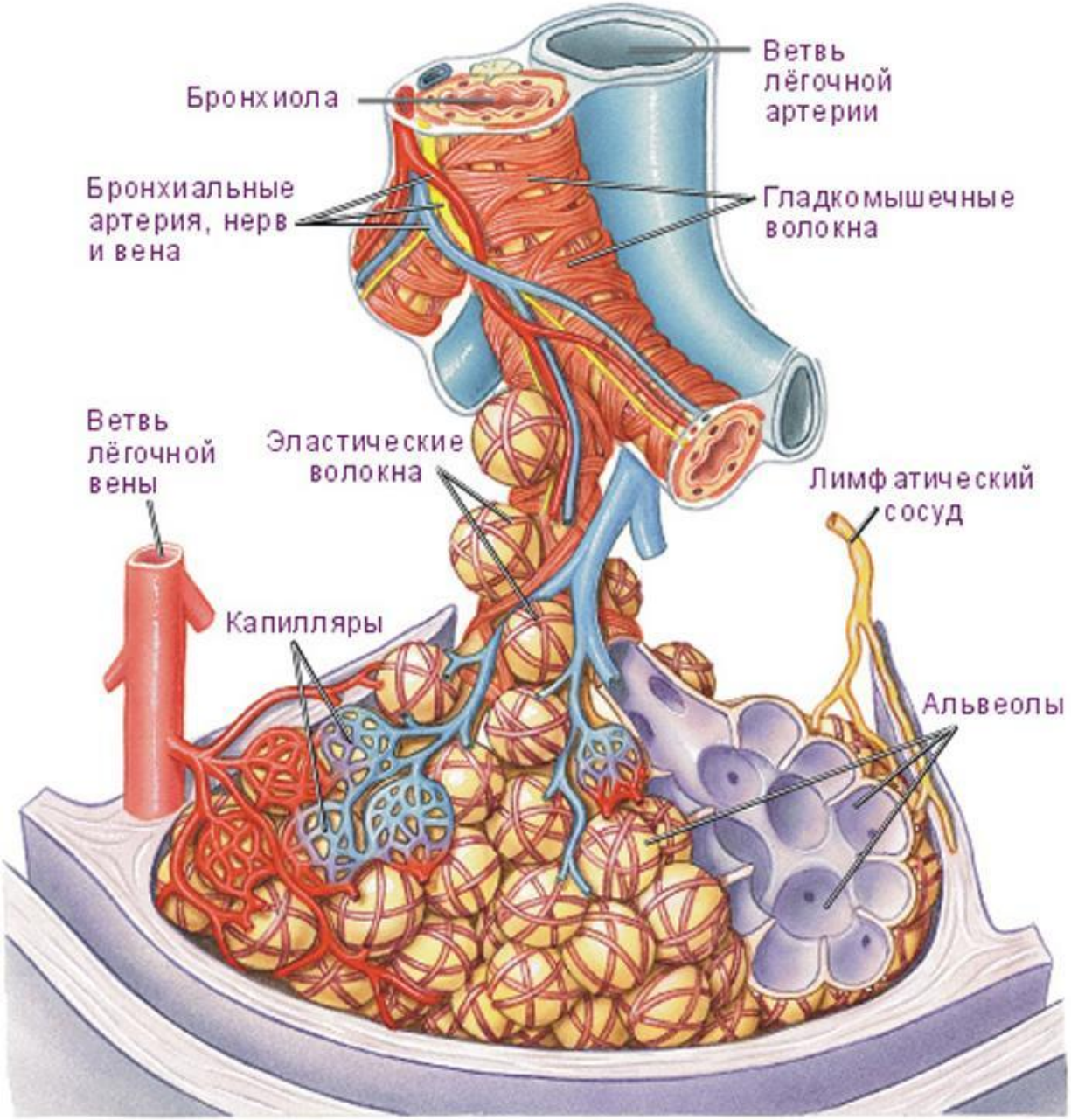
Бронхиола
Ветвь лёгочной артерии
Бронхиальные артерия, нерв и вена
Гладкомышечные волокна
Ветвь лёгочной вены
Эластические волокна
Лимфатический сосуд
Капилляры
Альвеолы

Плевра

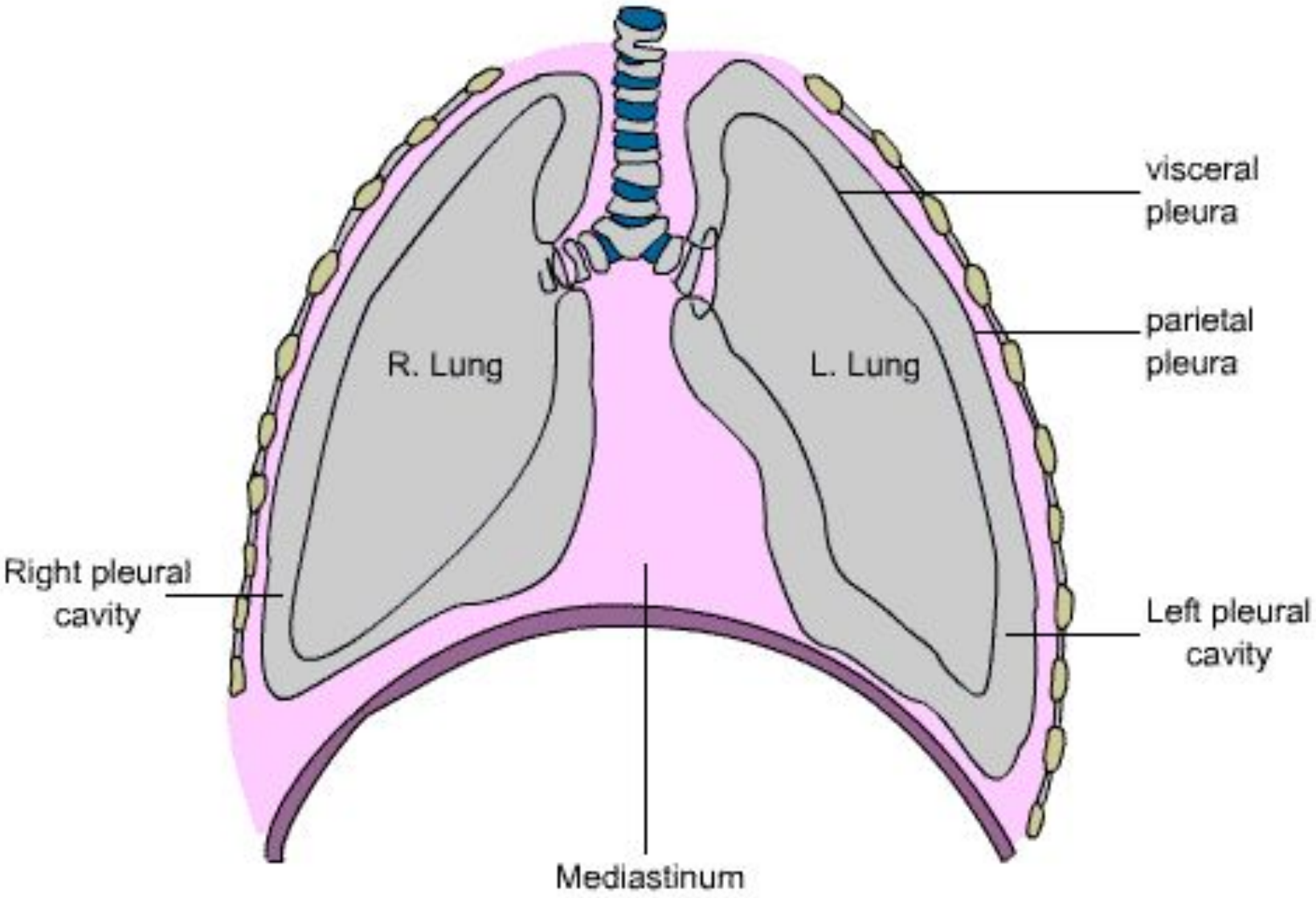
visceral pleura
parietal pleura
R. Lung
L. Lung
Right pleural cavity
Left pleural cavity
Mediastinum