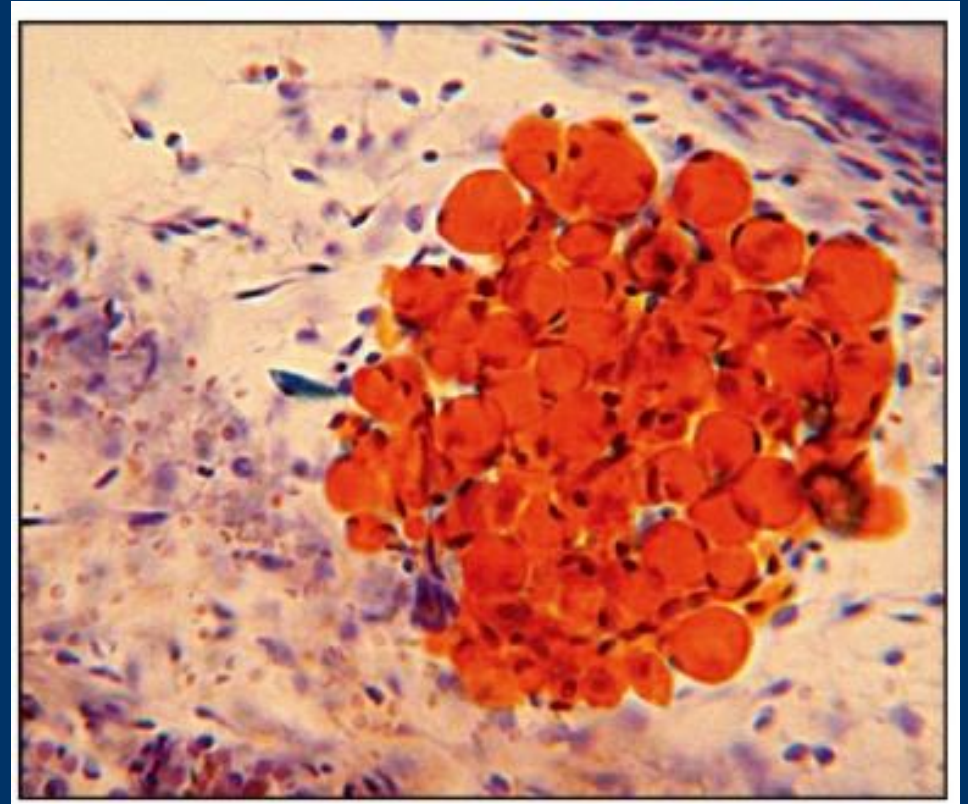
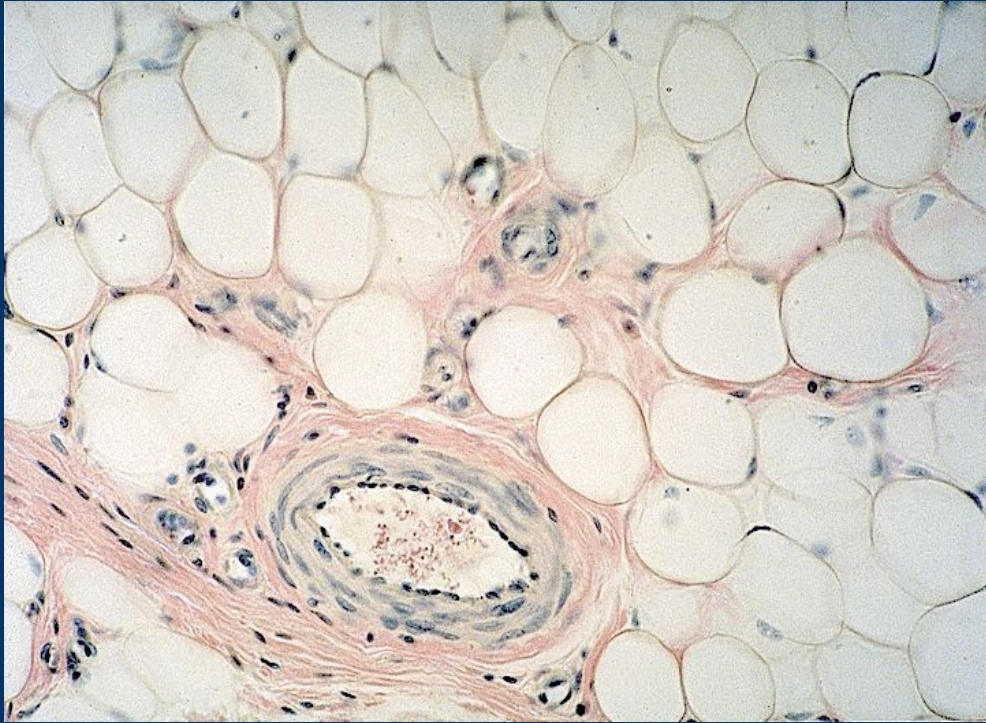


Волокнистые соединительные ткани

*Контрольная
диагностика*

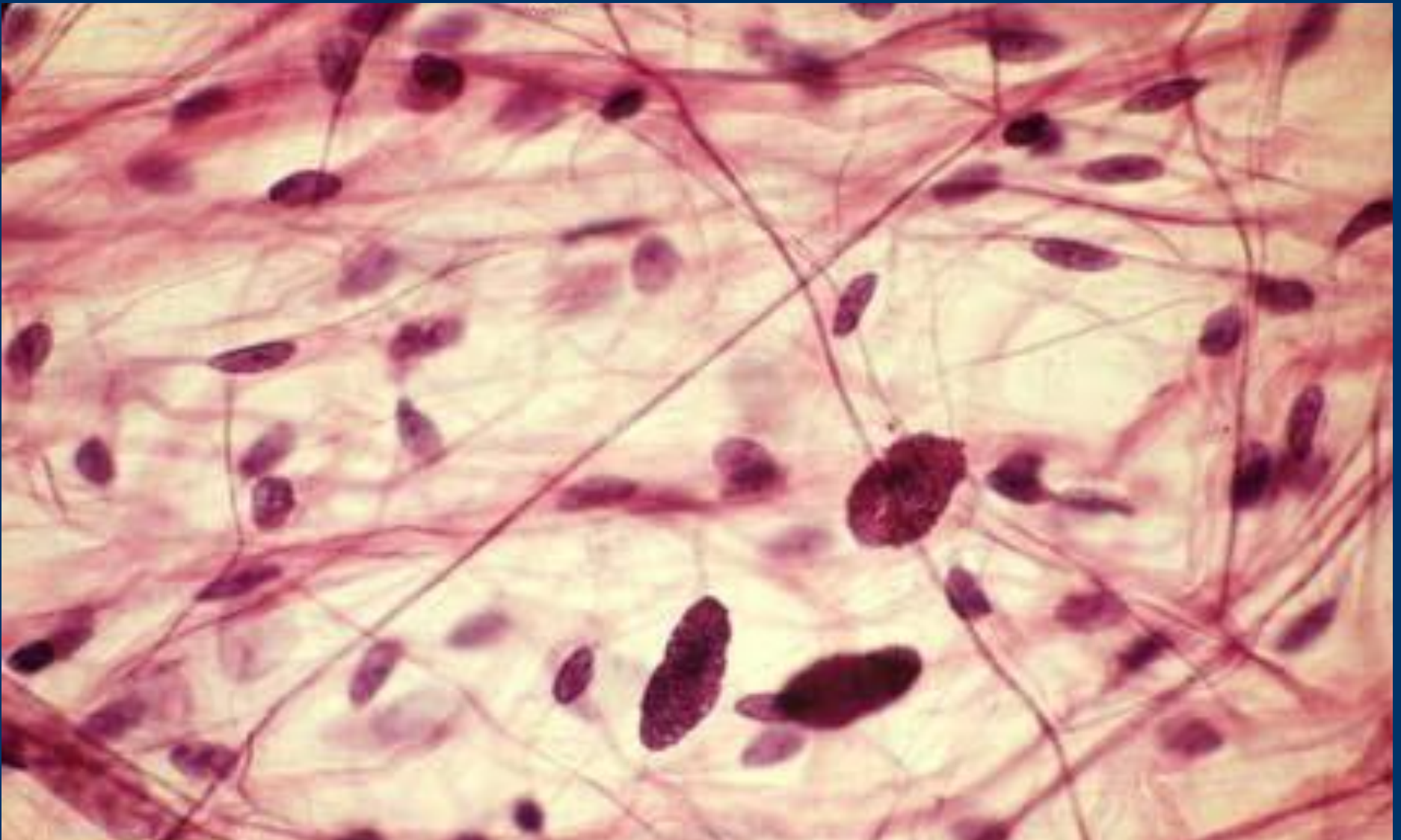



I. Назвать ткань. Указать окраску препаратов

II. Уметь показывать:

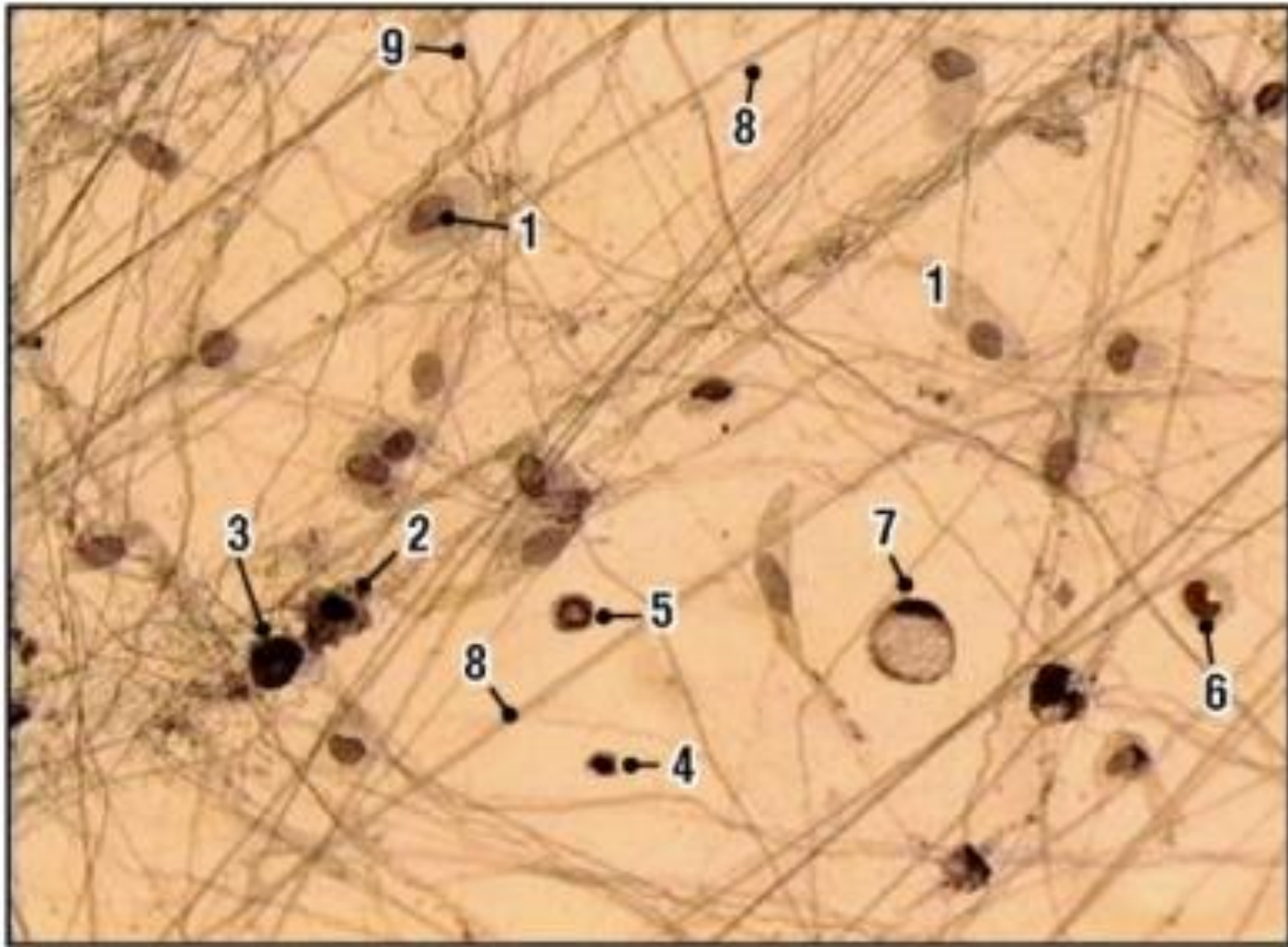
1 - группа липоцитов; 2 – рыхлая волокнистая соединительная ткань; 2 - долька; 3 - липоцит; 3.1 - жировые включения; 3.2 - ядро; 3.3 – плазмолемма.



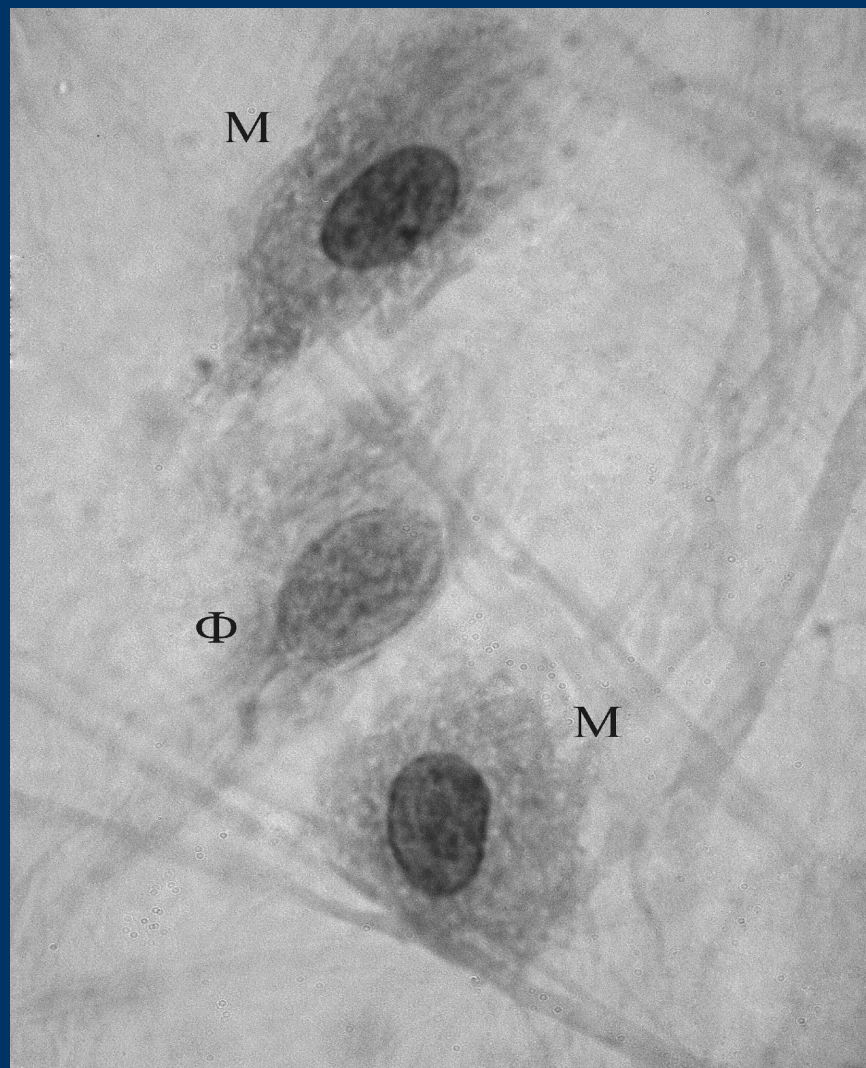
I. Назвать ткань.

II. Уметь показывать:

1 - рыхлая волокнистая соединительная ткань; 1.1 - клетки; 1.2. – волокна; 1.3 – основное вещество



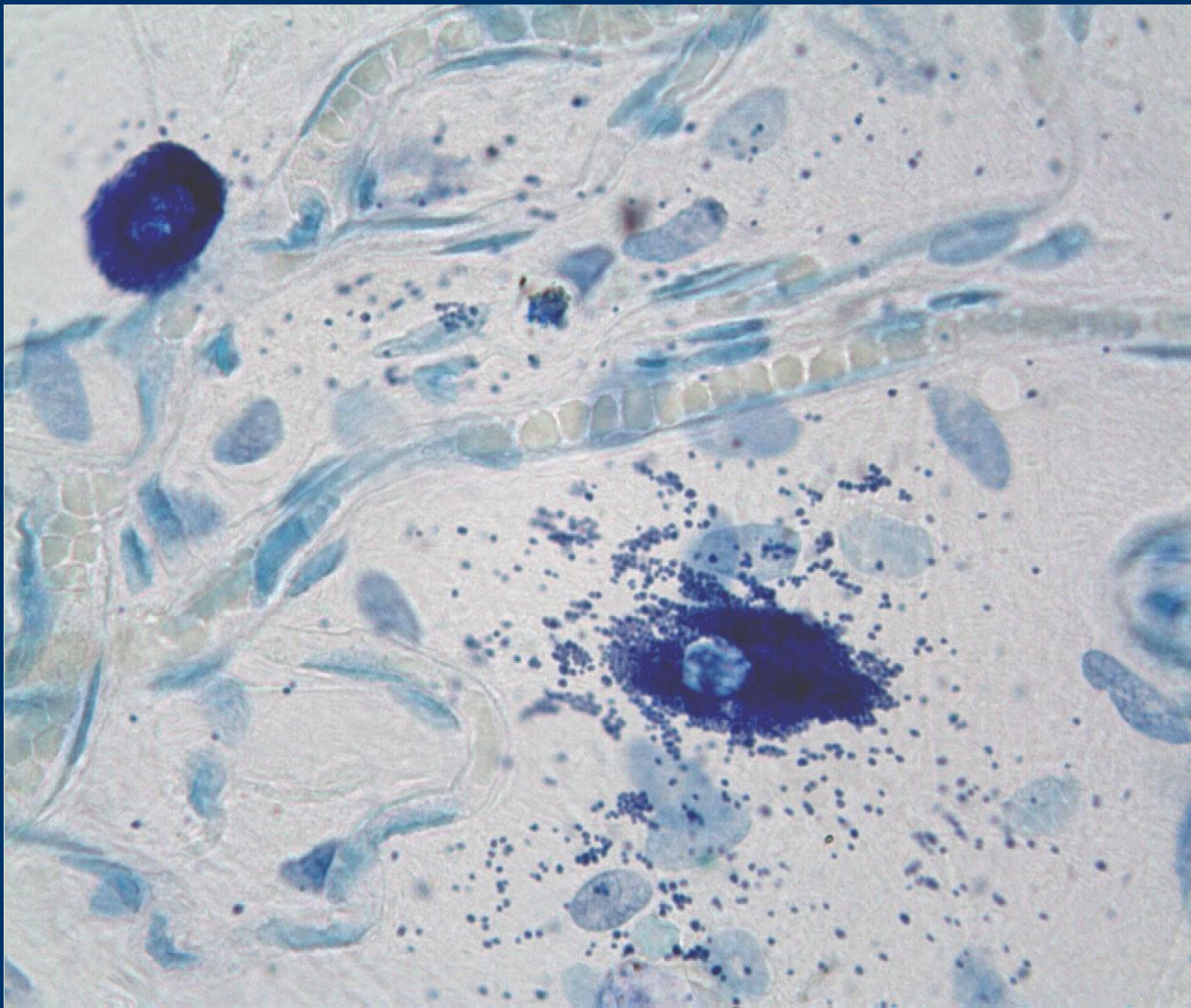
Назвать ткань и ее локализацию. Назвать разные клетки, уметь называть их функции



I. Назвать ткань.

II. Уметь показывать:

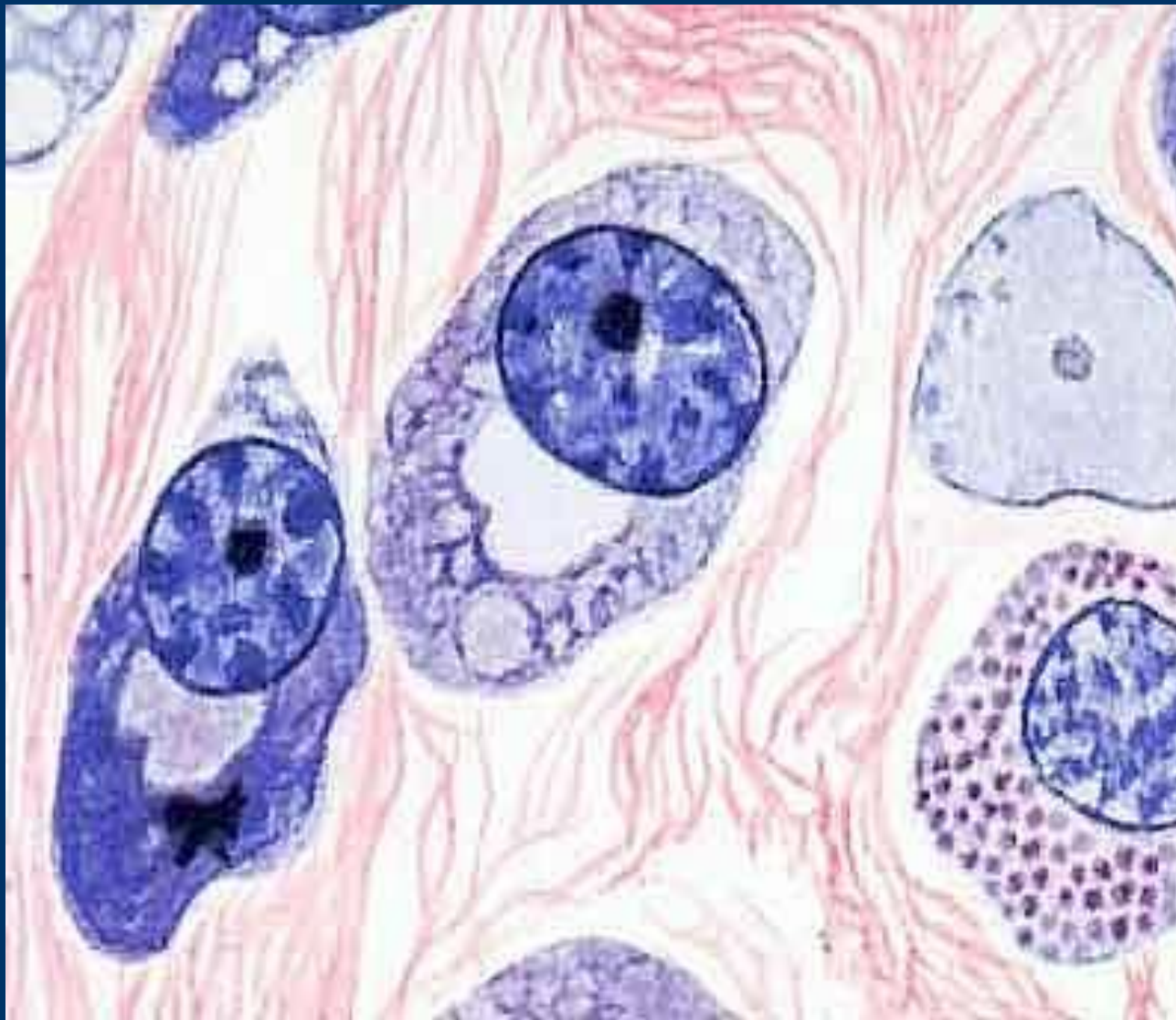
1 - рыхлая волокнистая соединительная ткань; 1.1 - клетки; 1.1.1 – фибробласт; 1.1.2 – макрофаги; 1.2. – волокна; 1.3 – основное вещество



I. Назвать ткань.

II. Уметь показывать:

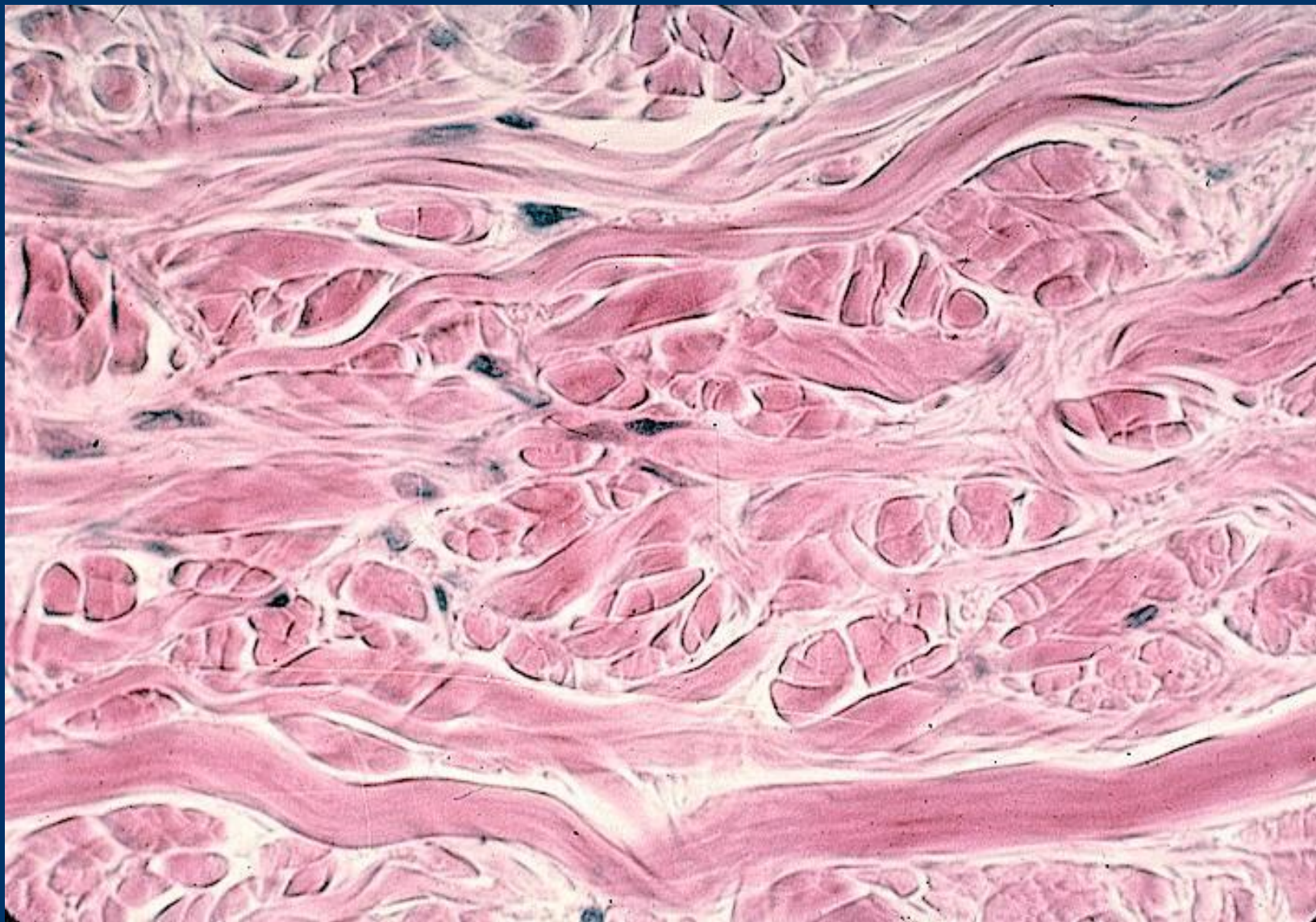1 - рыхлая волокнистая соединительная ткань; 1.1 - клетки; 1.1.1 – тучная клетка; 1.1.2 – тучная клетка (дегрануляция); 1.2. – волокна; 1.3 – основное вещество



I. Назвать ткань.

II. Уметь показывать:

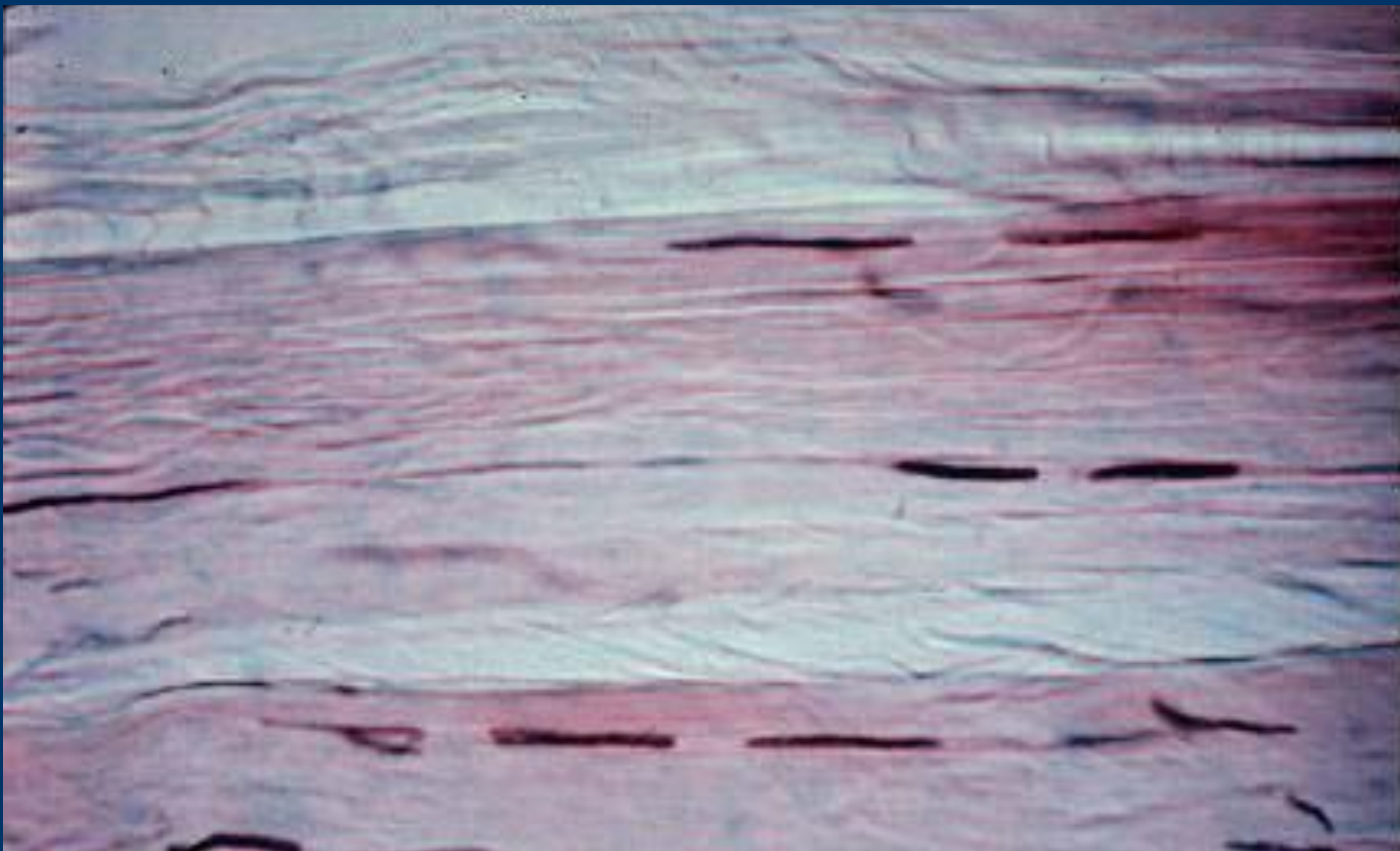
1. – волокнистую соединительную ткань; 2 – плазмотические клетки; 2.1 – эксцентричное расположение ядра; 2.2 – распределение гетеро- и эухроматина, как спицы в колесе; 2.3 – светлый дворик; 3 – тучная клетка (тканевой базофил); 3.1- базофильные специфические гранулы.



I. Назвать ткань.

II. Уметь показывать:

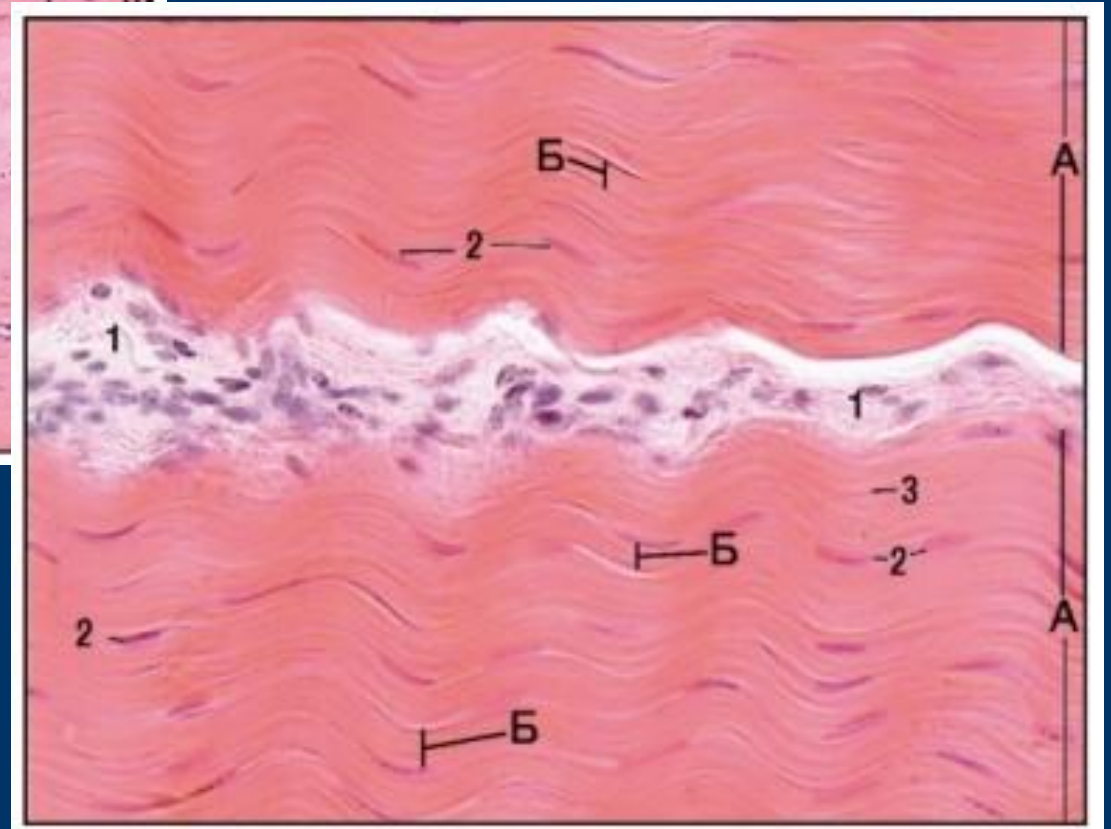
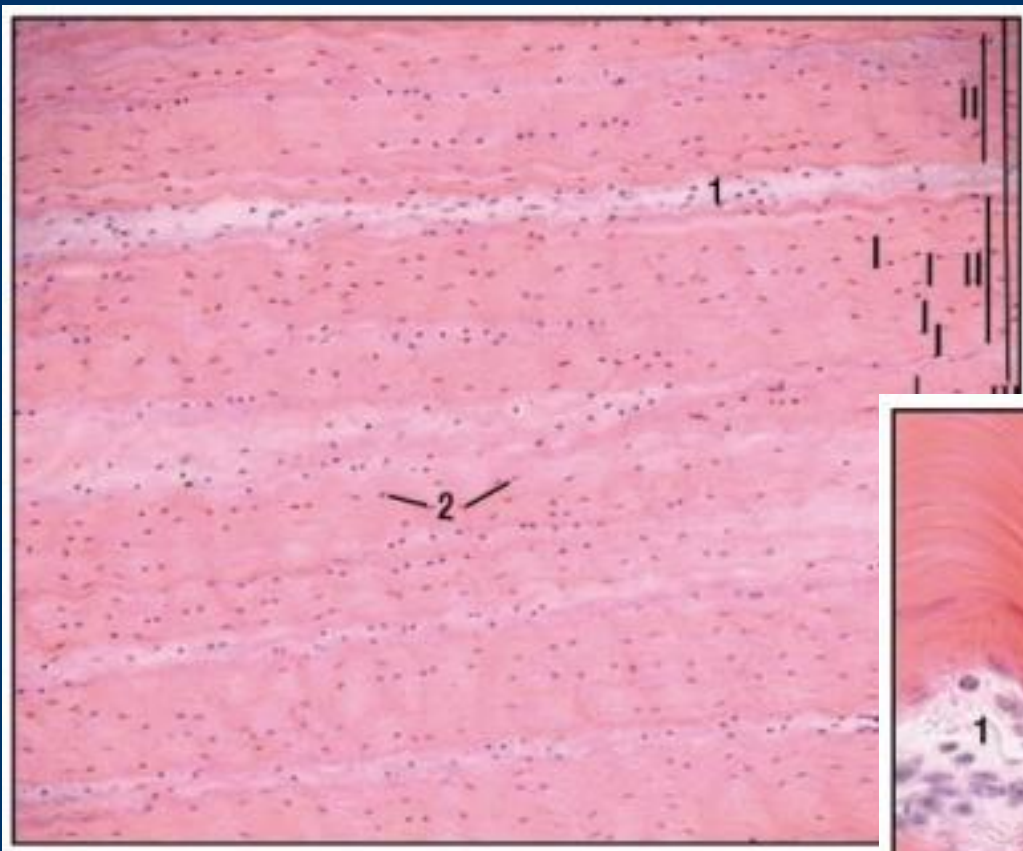
1 - плотная неоформленная волокнистая соединительная ткань; 1.1 – фиброциты; 1.2 - коллагеновые волокна; 1.2.1 - коллагеновые волокна, ориентированные продольно; 1.2.2 - коллагеновые волокна, ориентированные поперечно; 1.2.3 - коллагеновые волокна, ориентированные косо



I. Назвать ткань.

II. Уметь показывать:

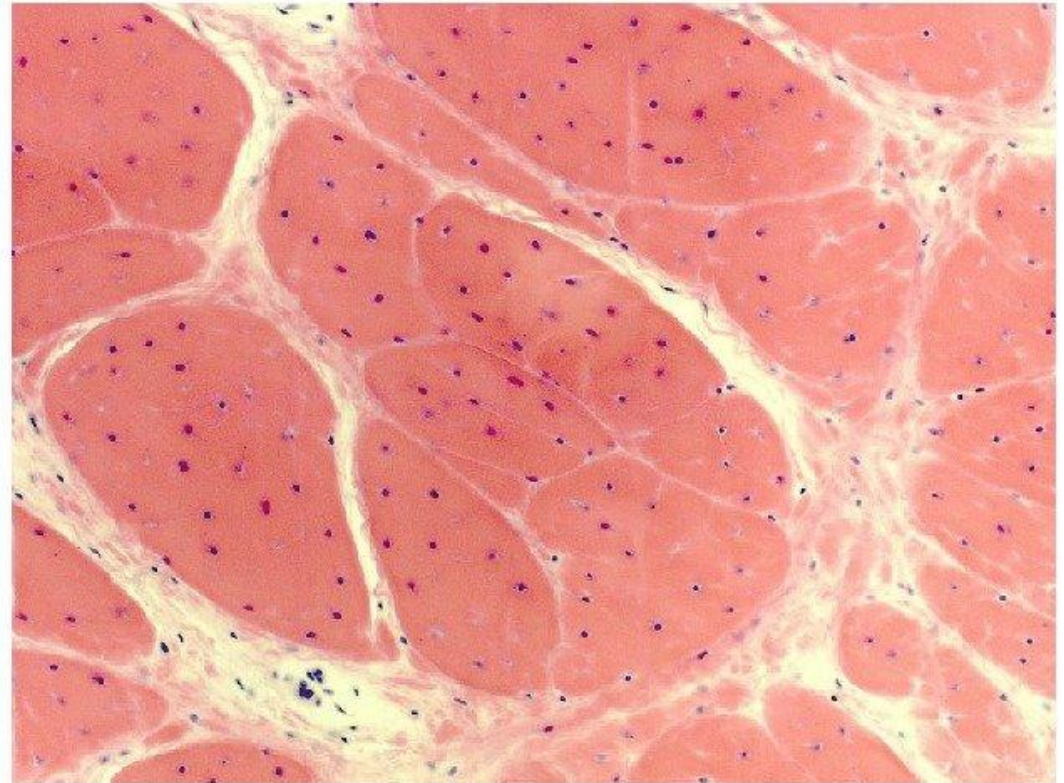
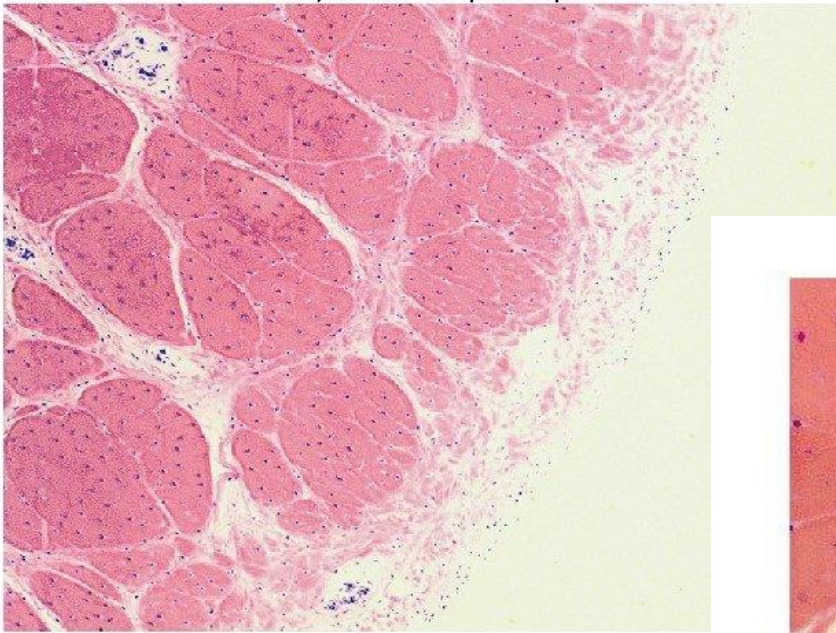
1 - первичные пучки коллагеновых волокон; 1.1 – коллагеновые волокна; 2 - фиброциты; 3 – эндотелий;
3.1 – рыхлая волокнистая соединительная ткань; 3.2 – кровеносные сосуды; 4 - вторичный пучок.



I. Назвать ткань.

II. Уметь показывать:

1 - первичные пучки коллагеновых волокон; 1.1 – коллагеновые волокна; 2 - фиброциты; 3 – эндотелий;
 3.1 – рыхлая волокнистая соединительная ткань; 3.2 – кровеносные сосуды; 4 - вторичный пучок.



I. Назвать ткань и ее локализацию.

II. Уметь показывать:

1 - первичные пучки коллагеновых волокон; 1.1 – коллагеновые волокна; 2 - фиброциты; 3 – эндотелий;
3.1 – рыхлая волокнистая соединительная ткань; 3.2 – кровеносные сосуды; 4 - вторичный пучок; 5 – третичный пучок; 6 - перитендий

Электронные микрофотографии
- см. стенд и рабочую тетрадь



