

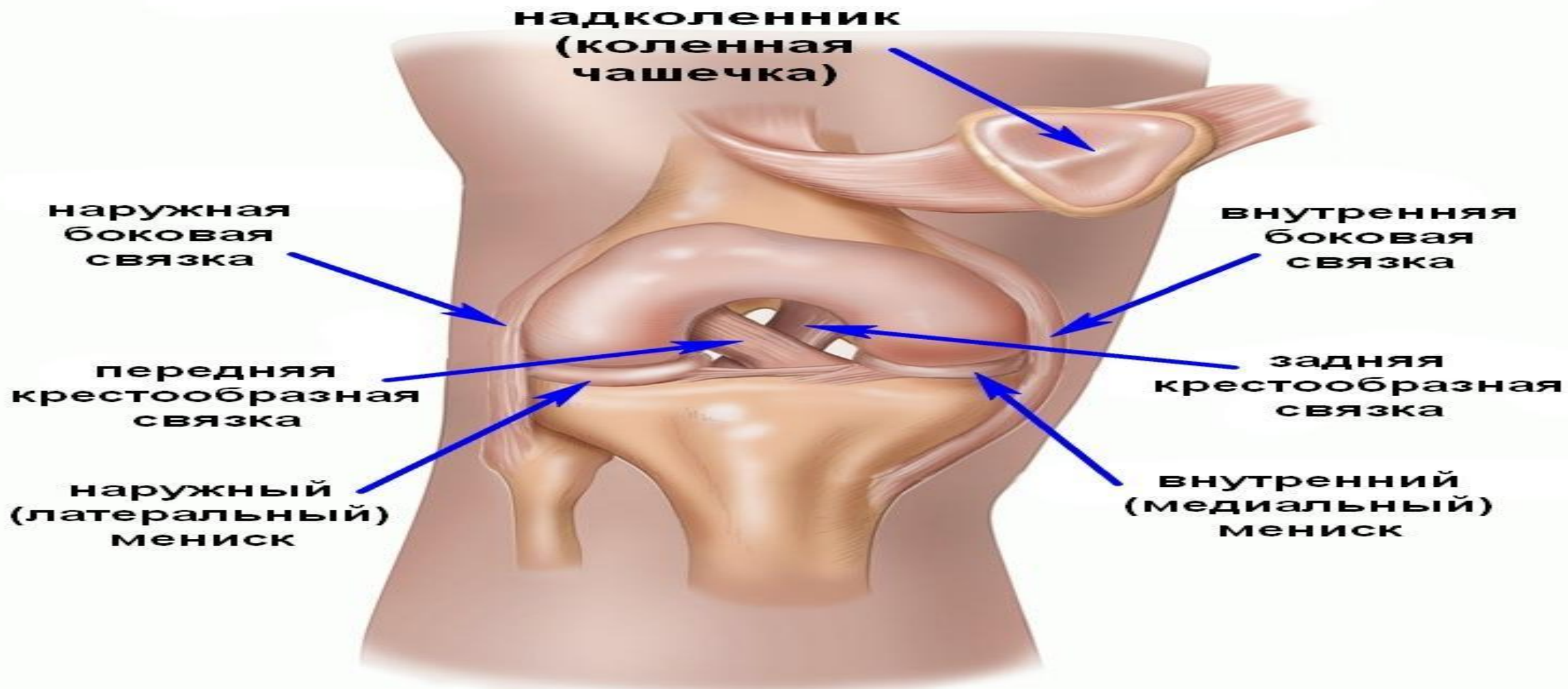
ИЯ КАПСУЛЬНО- СВЯЗОЧНОГО АППАРАТА

Добрый день, добрый вечер,
доброе утро и прекрасного
аппетита...

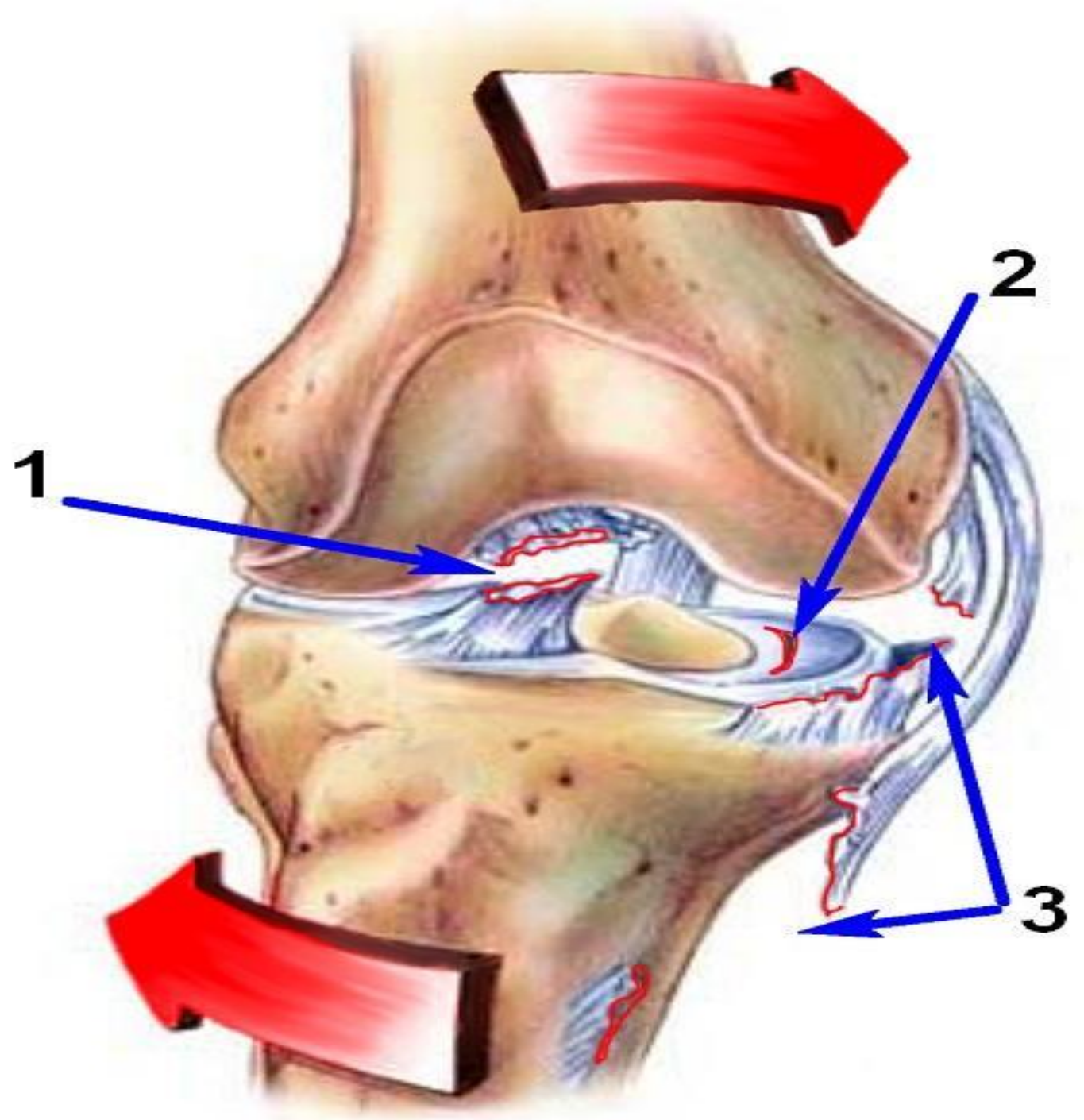
Картонный футбол



ПОВРЕЖДЕНИЯ КРЕСТООБРАЗНЫХ СВЯЗОК



Поломка



Тест «Переднего выдвижного ящика»

Тест «Заднего выдвижного ящика»

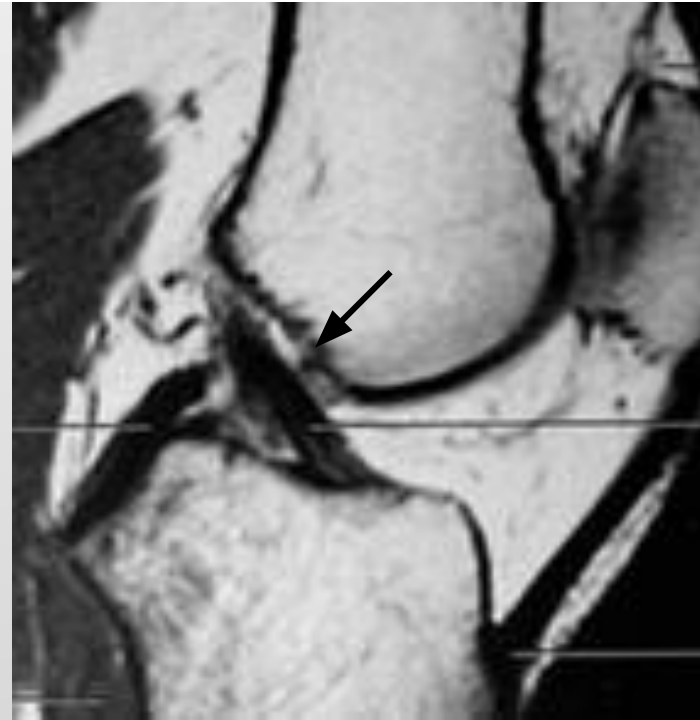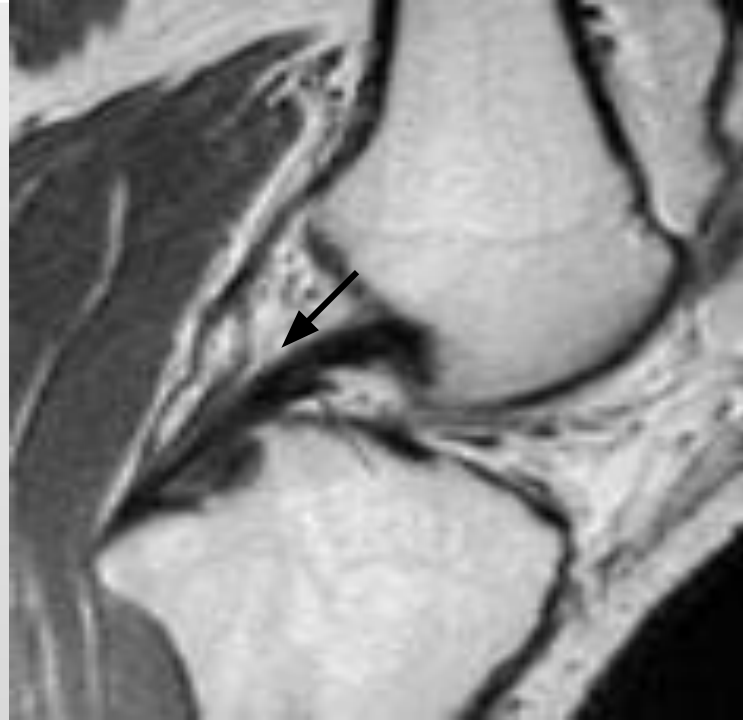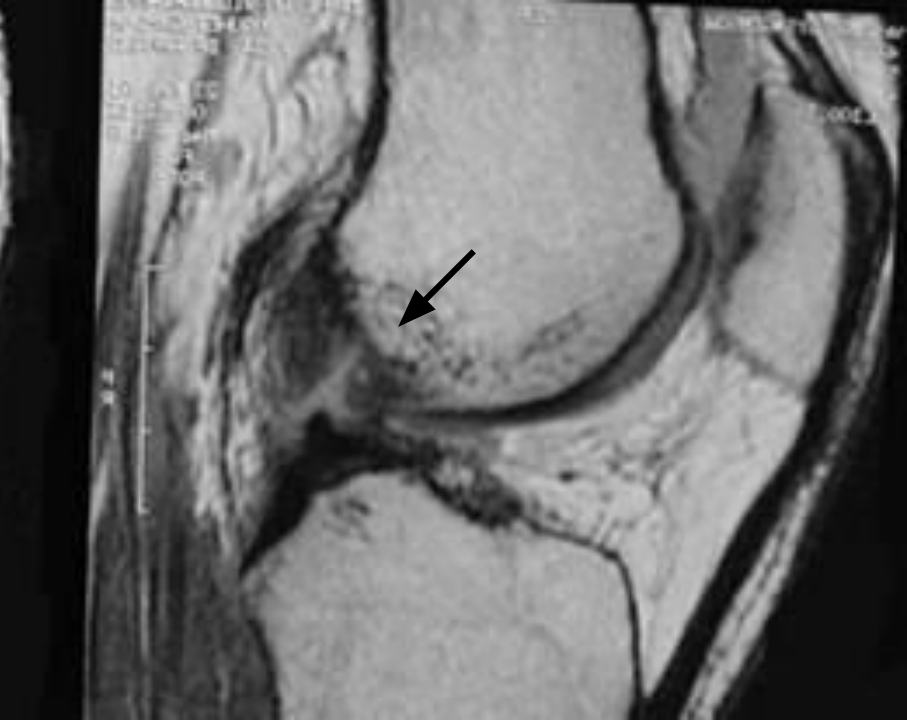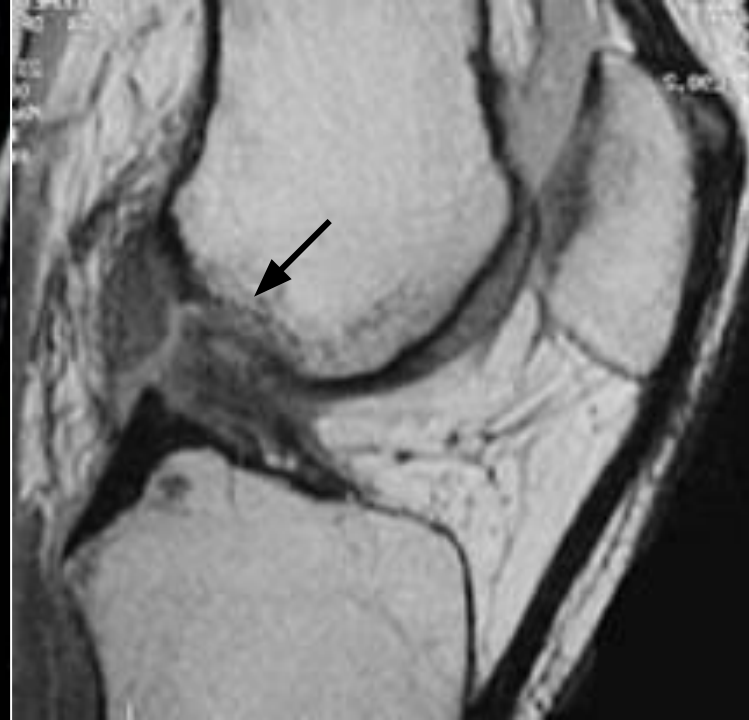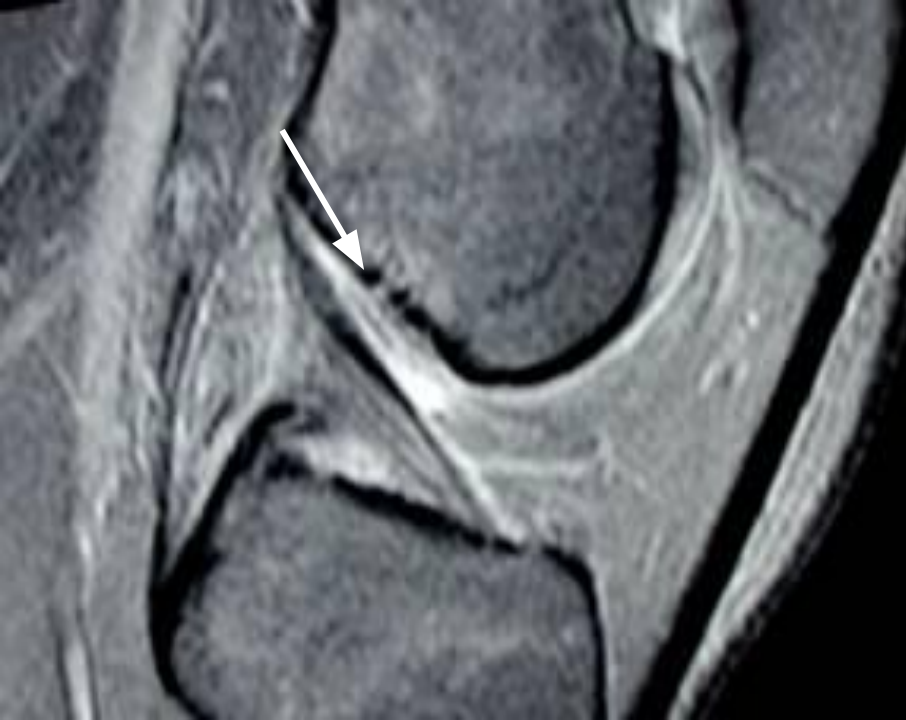общие
проявления:

1.Разлитая
болезненность

2. Ограничение
подвижности

3.Рефлекторное
напряжение мышц

4.Выпот в полость
сустава, отечность
околосуставных
тканей, гемартроз.



Лечение

Показанием для восстановления ПКС

- Формирующаяся нестабильность коленного сустава.
- Свежий разрыв одного из пучков ПКС у лиц активной физической группы (спортсмены, артисты балета)

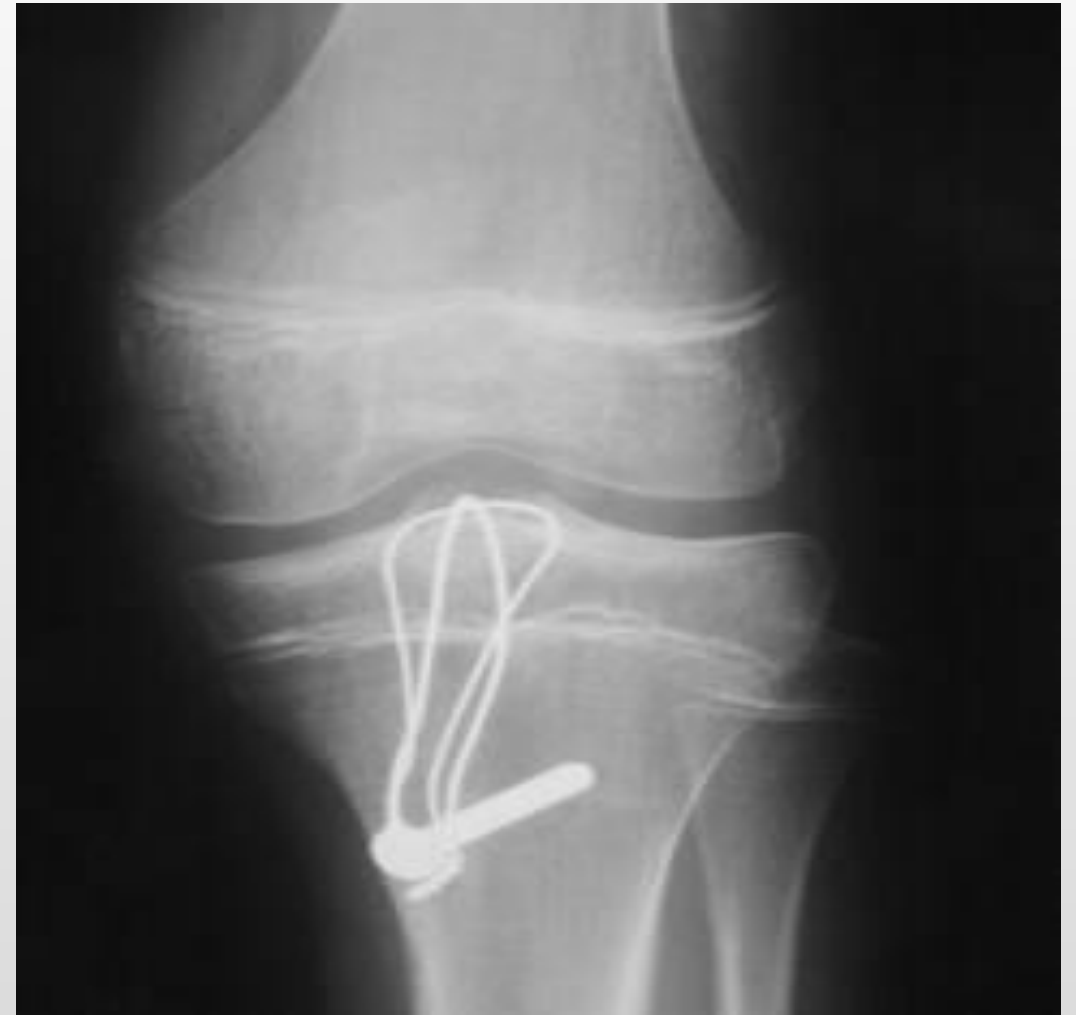Не целесообразно:

- Проведение оперативного восстановления ПКС на фоне выраженного деформирующего артроза (3-4 стадии по Косинской);
- Оперативное восстановление повреждения одного из пучков ПКС у пациентов, у которых физическая активность и требования к стабильности коленного сустава невысоки.



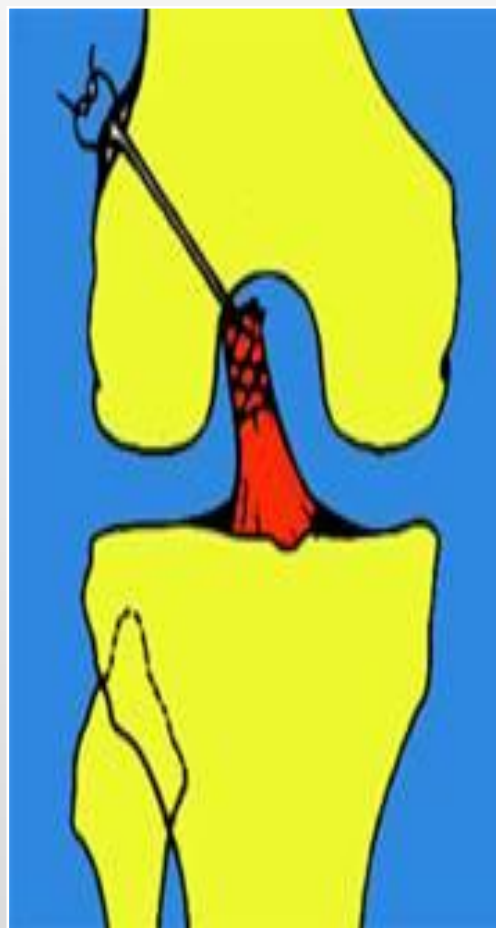

Виды операций

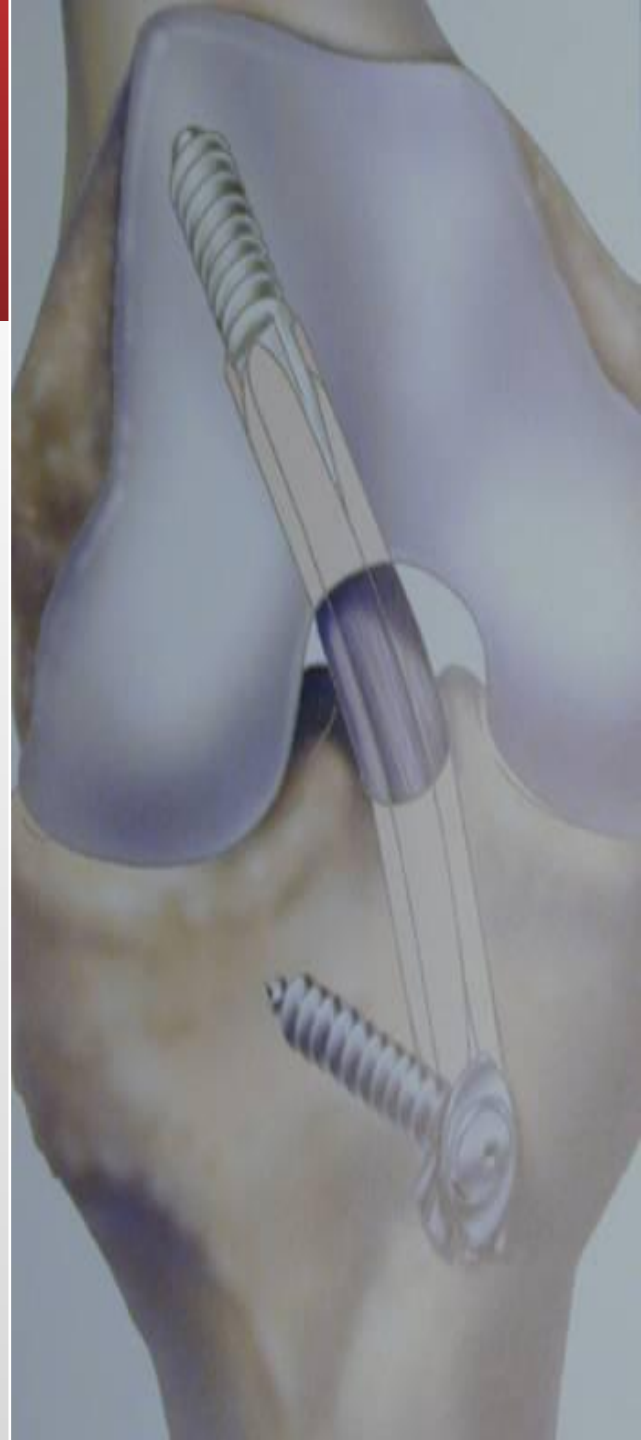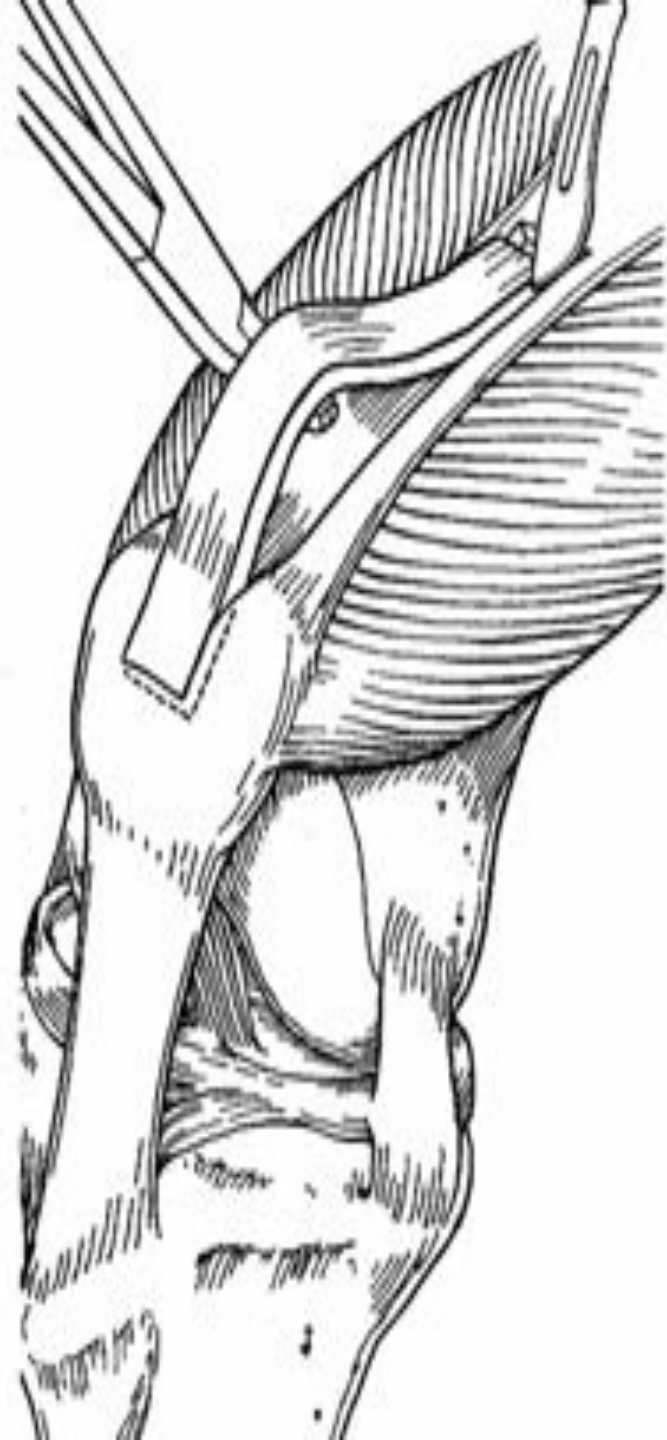Производится пункция коленного сустава для удаления крови из полости сустава, на ногу накладывают гипсовую повязку. Нога при этом несколько согнута в коленном суставе.

- Артроскопическая резекция культи передней крестообразной связки
- Открытое подшивание свежего отрыва ПКС
- Аллопластика ПКС.
- Пластика ПКС синтетическим трансплантатом (эндопротезом)



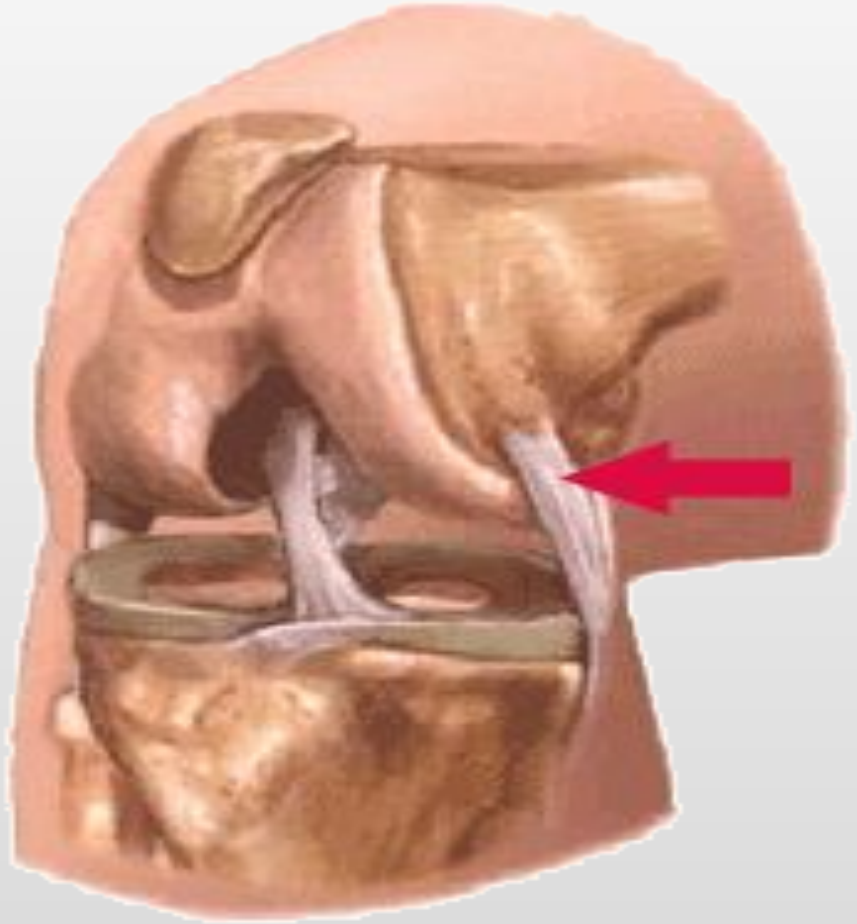
Открытое подшивание и пластика



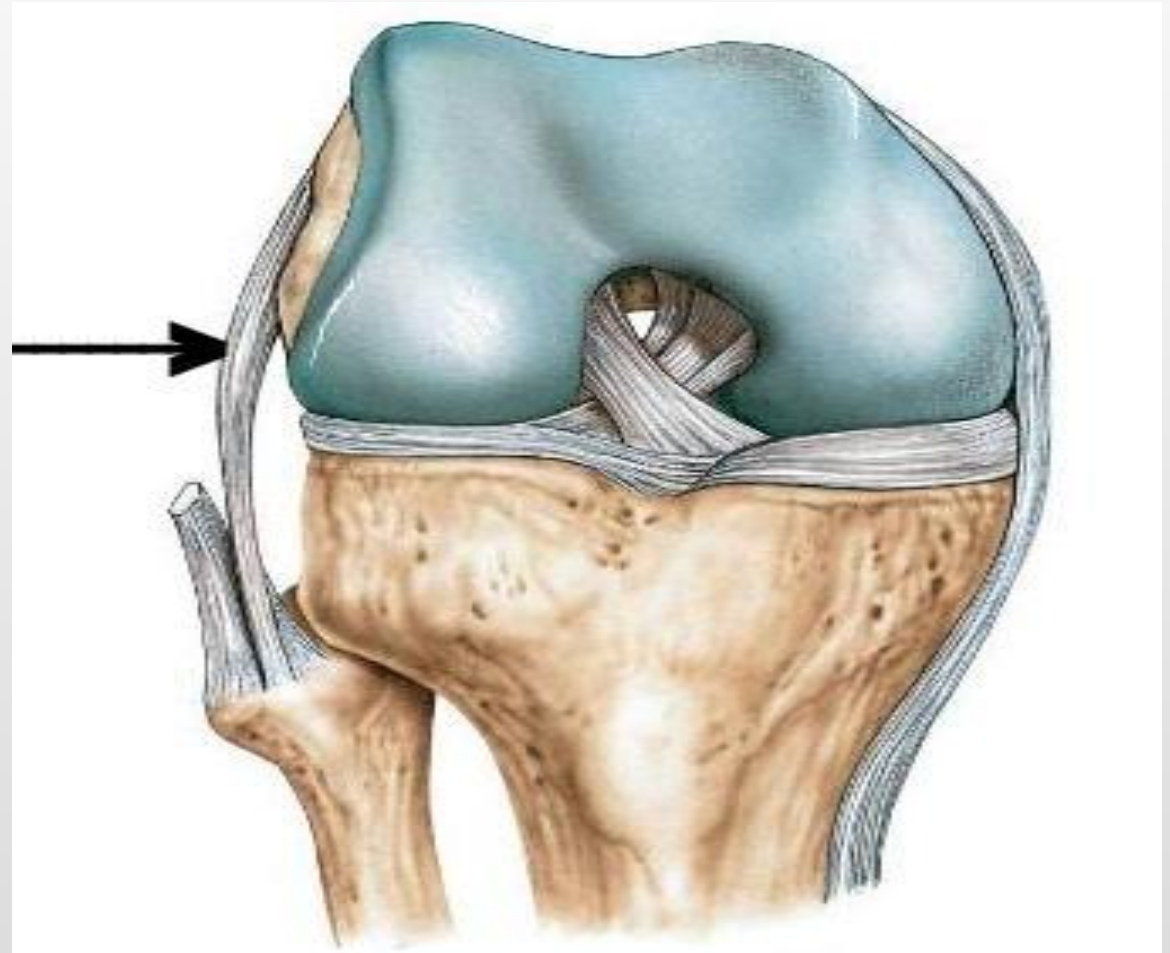


РАЗРЫВЫ БОКОВЫХ СВЯЗОК

Внутренняя боковая связка
(большеберцовая связка,
медиальная коллатеральная
связка)



Латеральная коллатеральная
связка (ЛКС, наружная боковая
связка)



Поломка

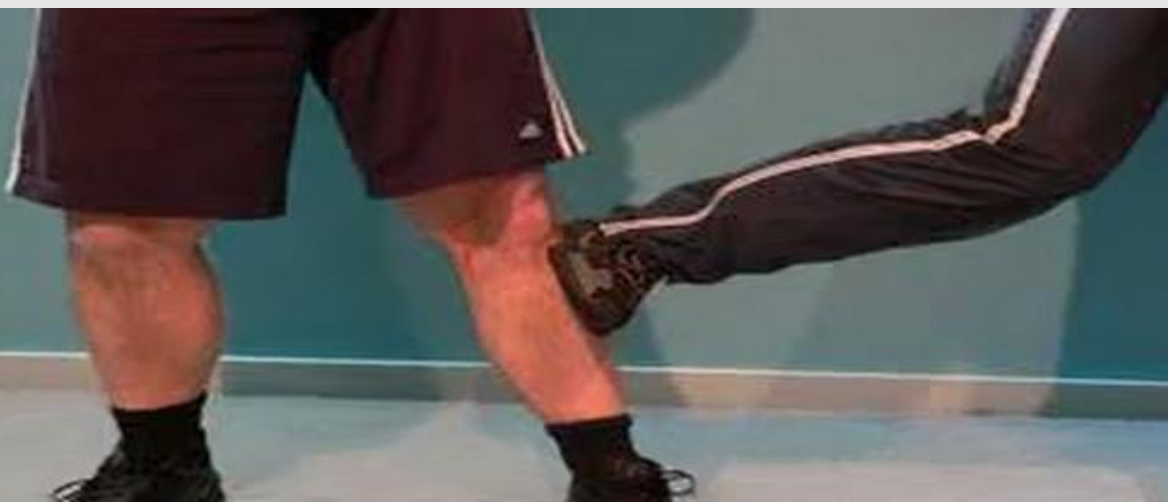

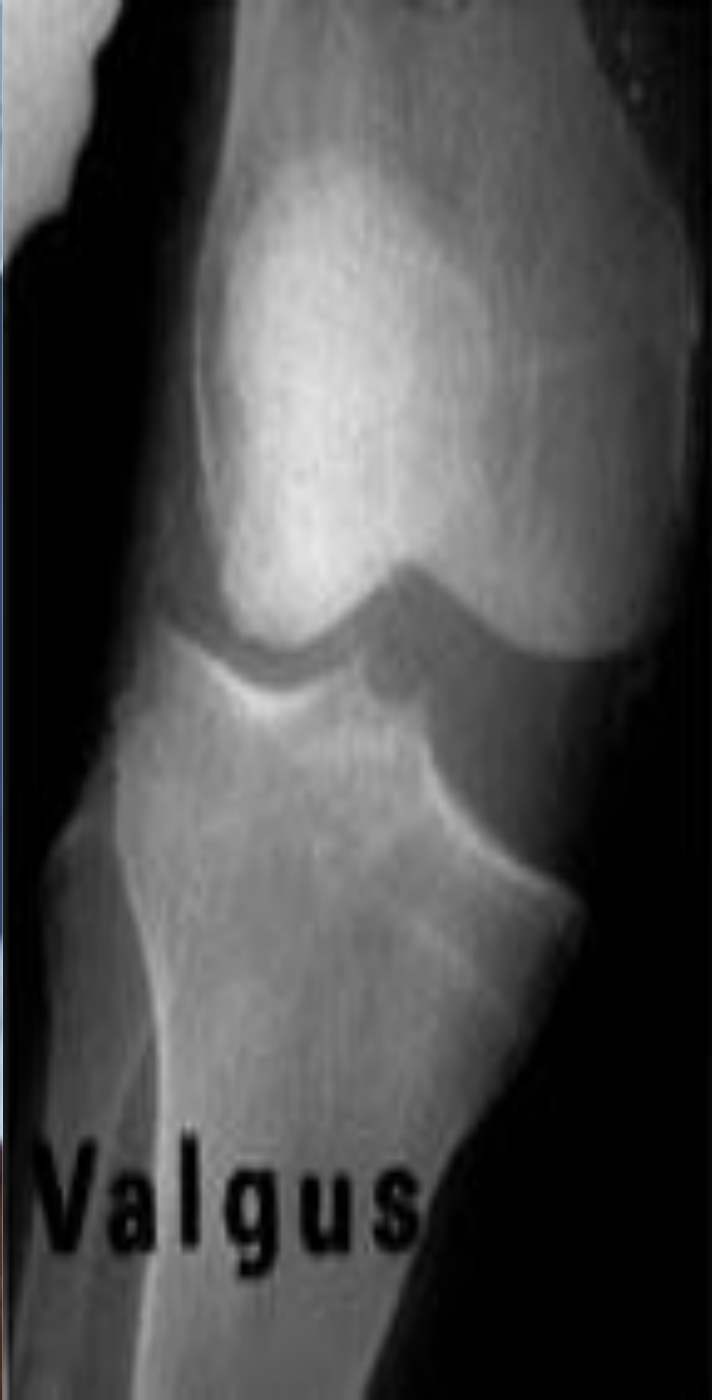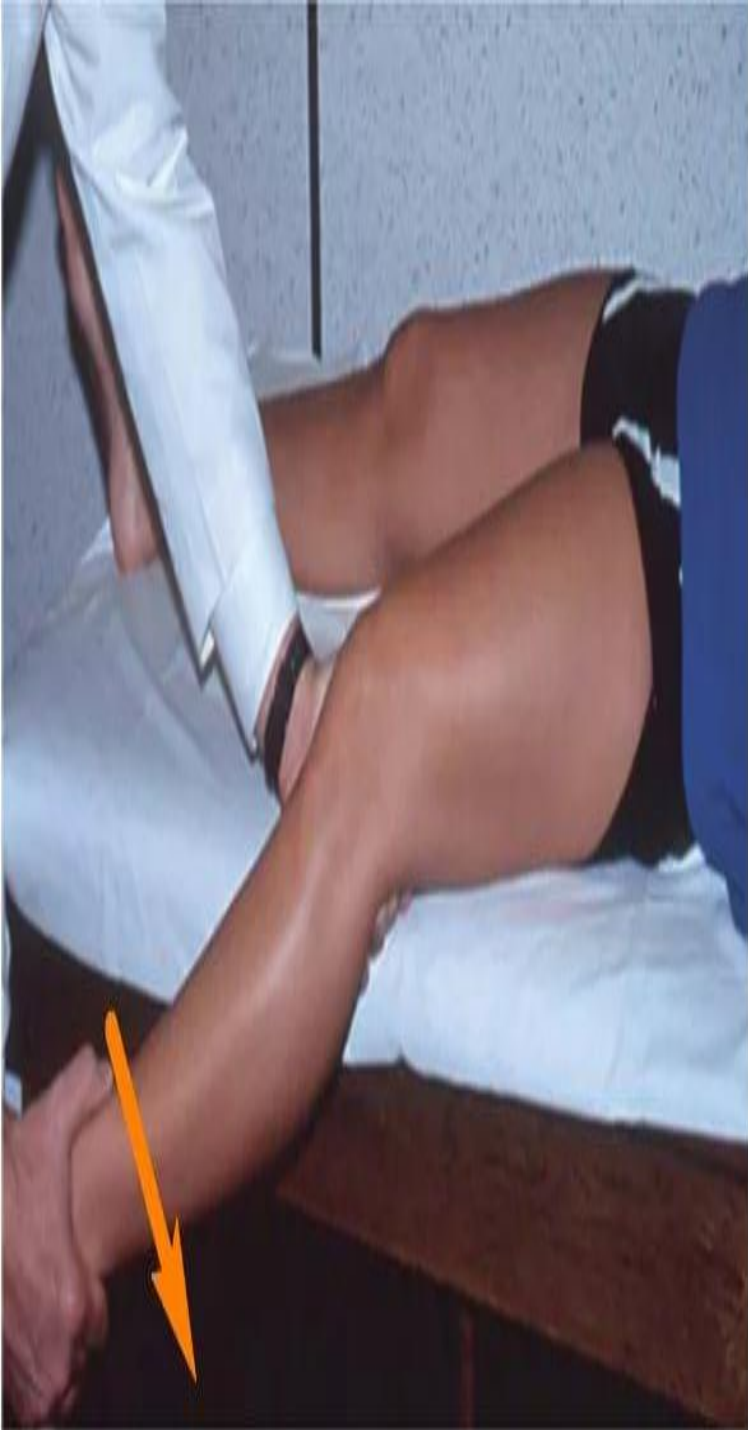Повреждение боковых связок происходит в результате натяжения при отклонении голени.

Если голень отклоняется кнаружи (при подворачивании ноги на каблуке и т.д.)

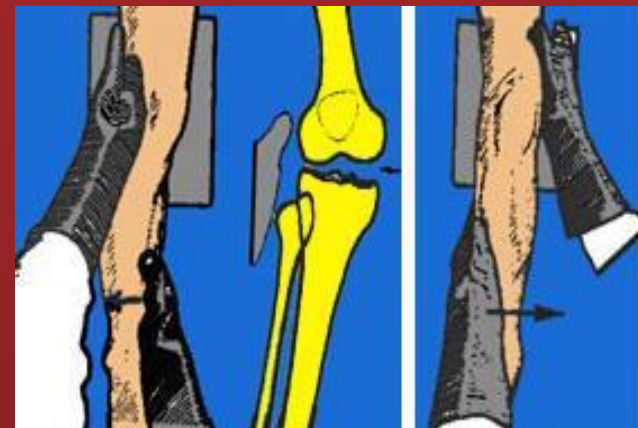связки подвергаются сильному натяжению и разрываются или надрываются.

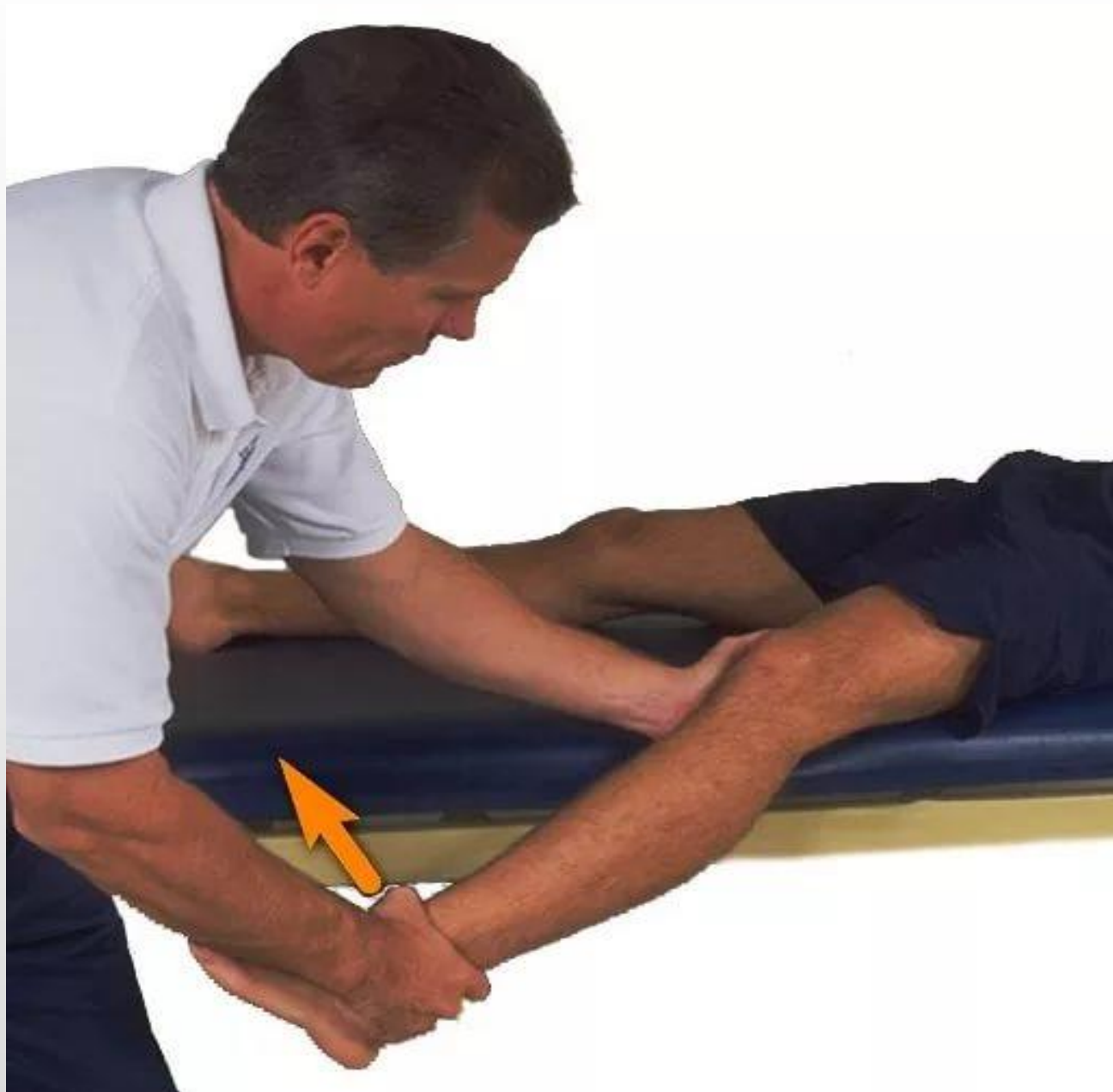При отклонении голени кнаружи происходит разрыв внутренней связки, а если голень отклоняется кнутри – происходит повреждение наружной боковой связки коленного



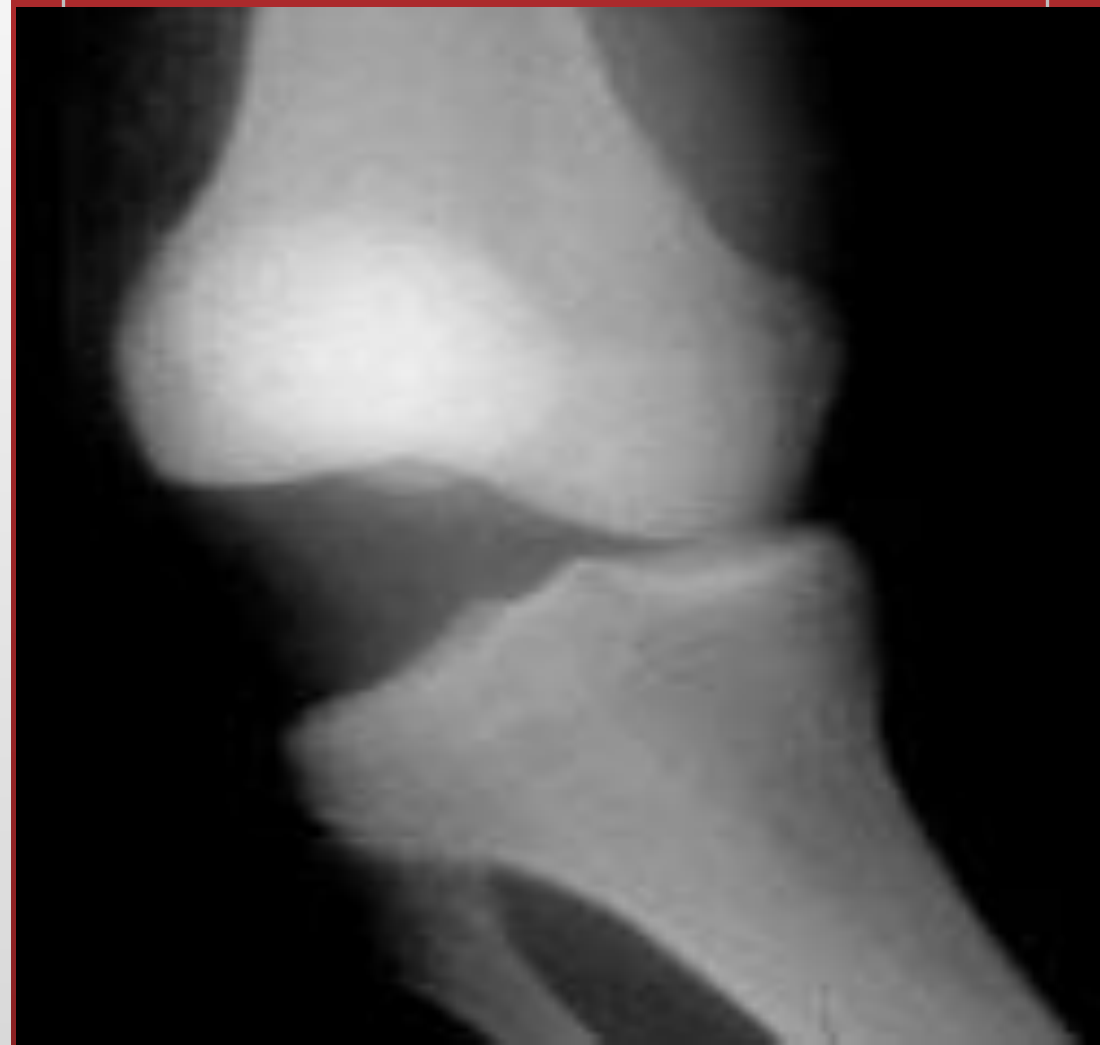

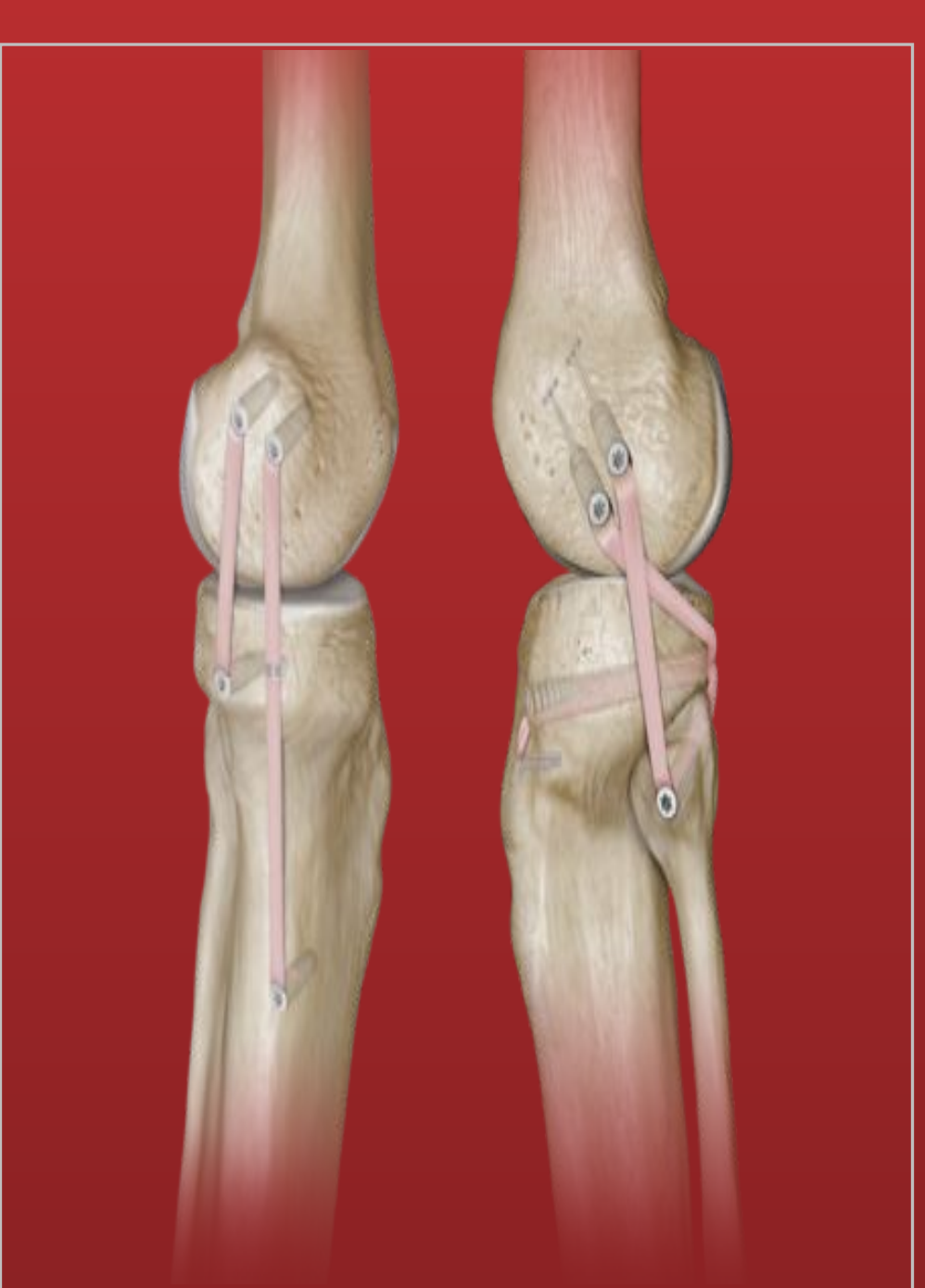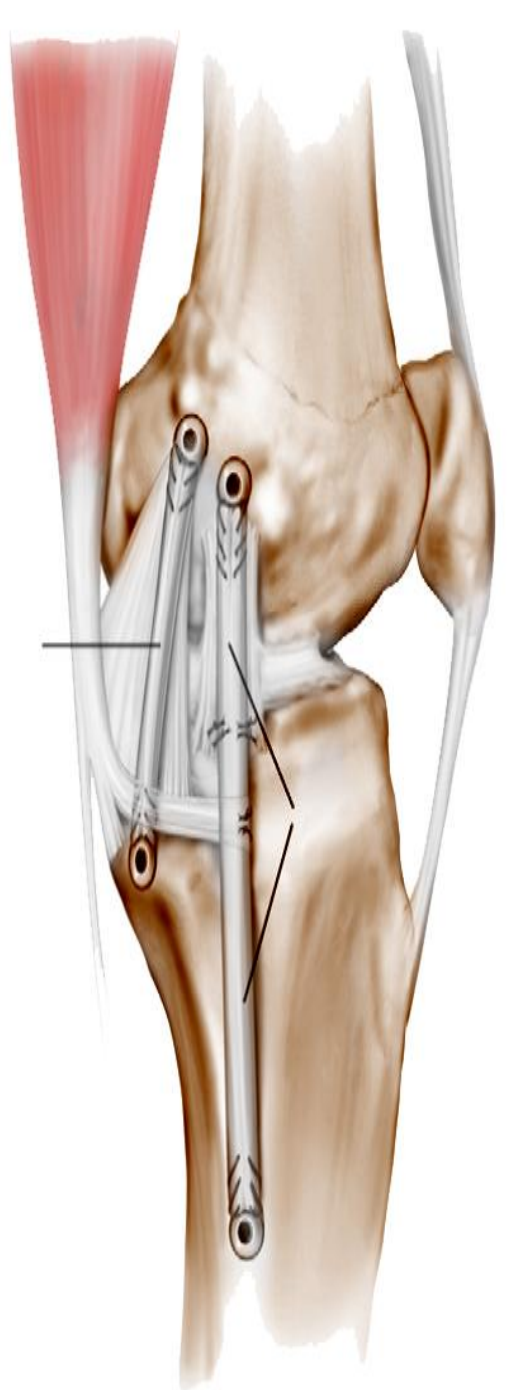
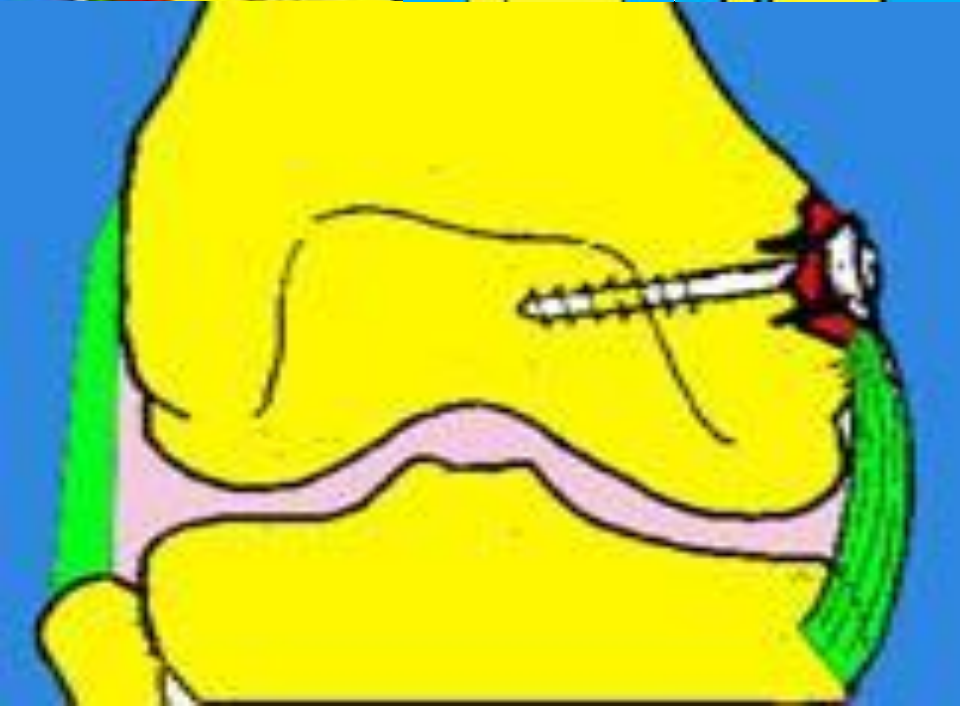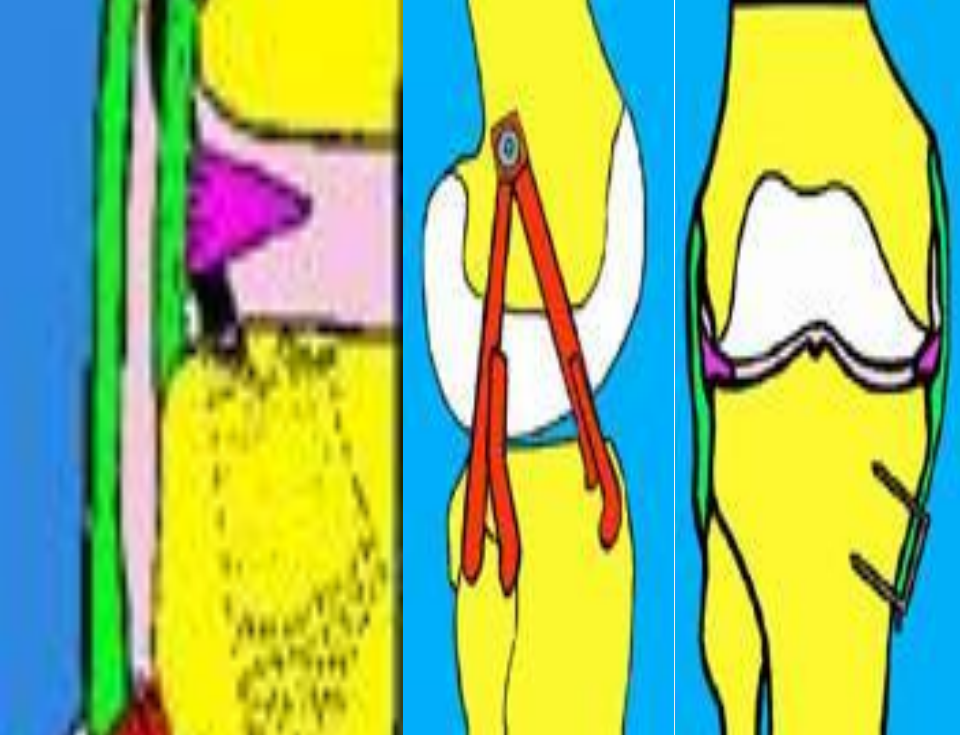
Положительный вальгус-тест при повреждении внутренней боковой связки : повышенное отклонение голени к наружи по сравнению с противоположной стороной

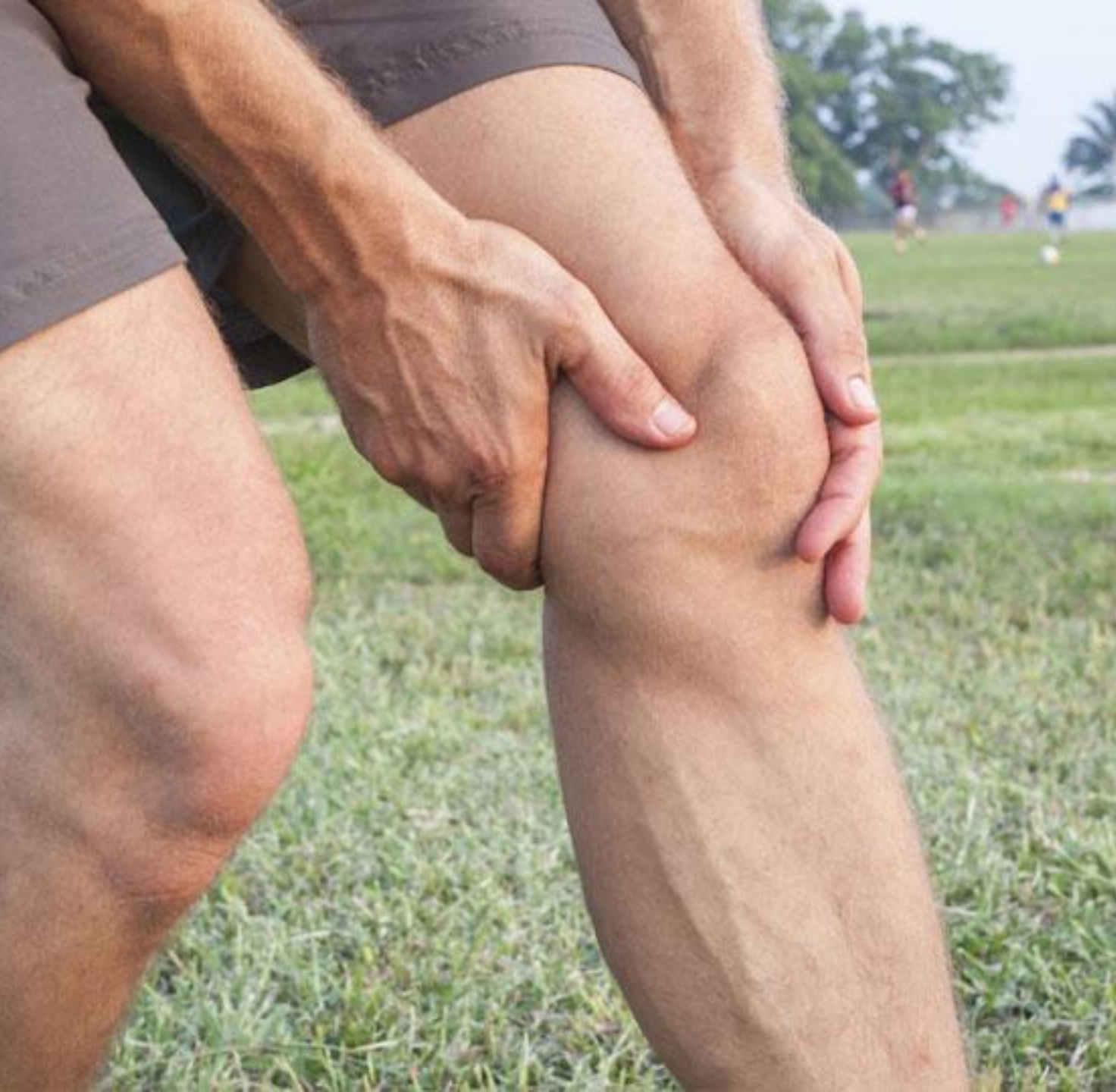



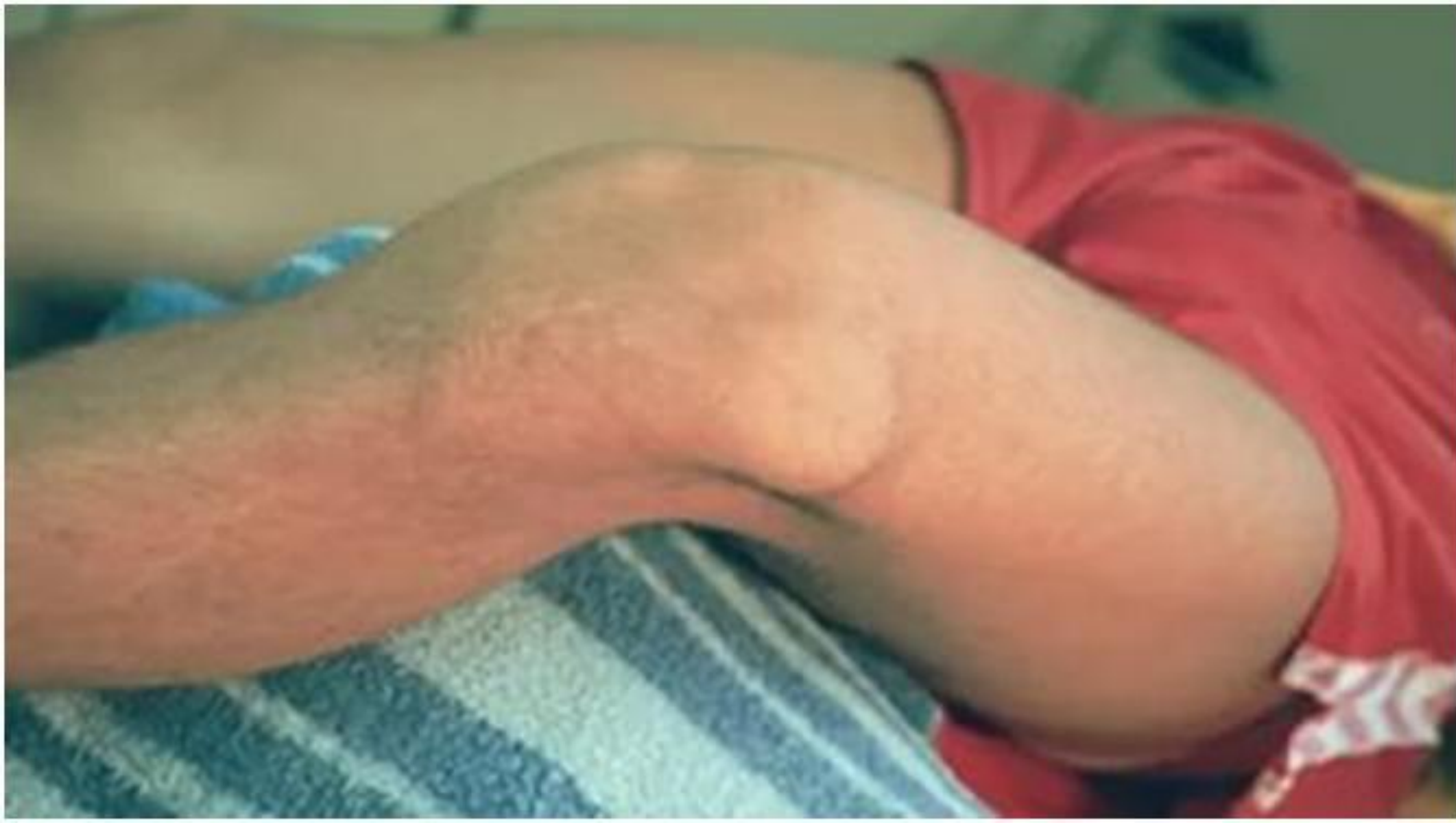Положительный
тест внутреннего
отклонения голени.

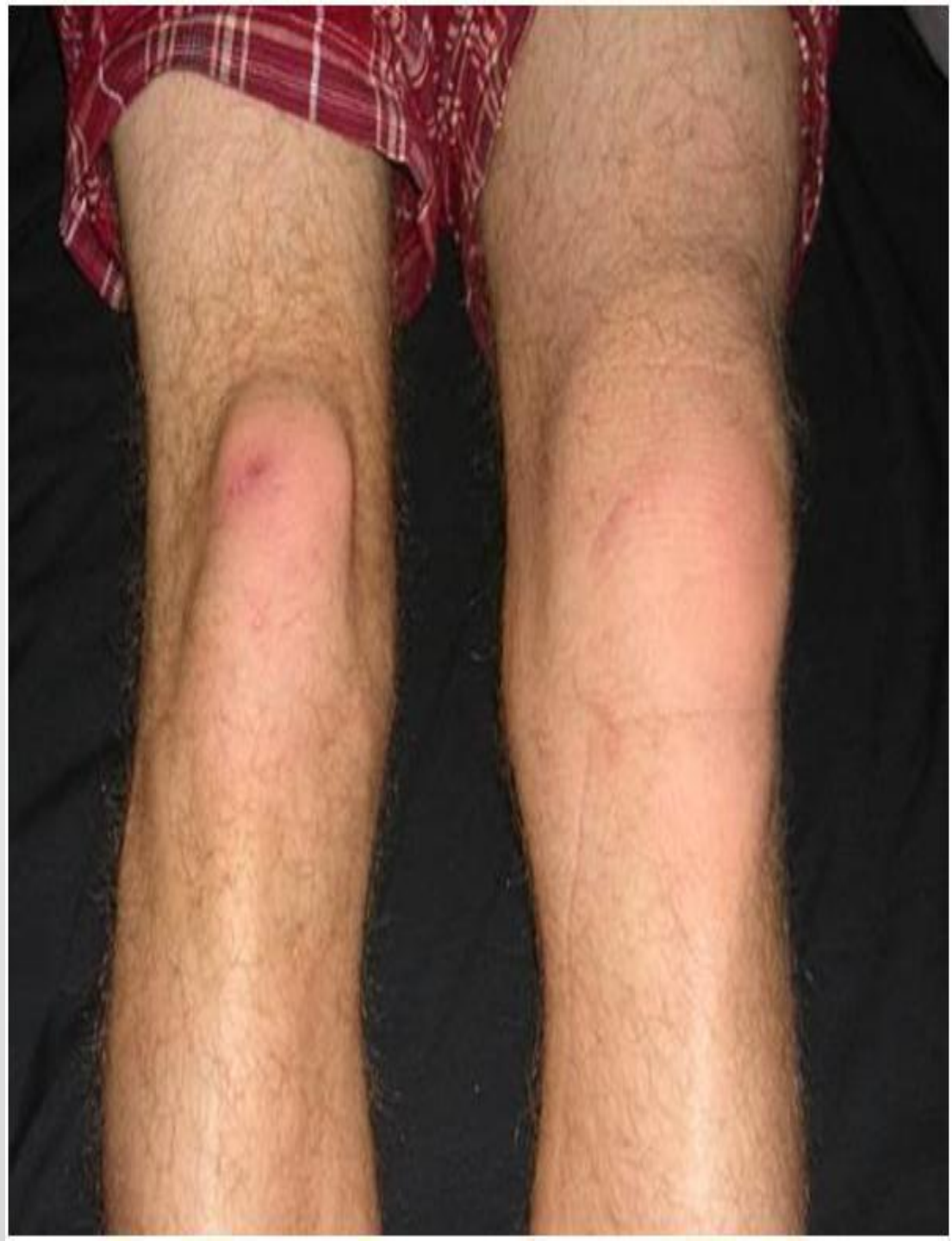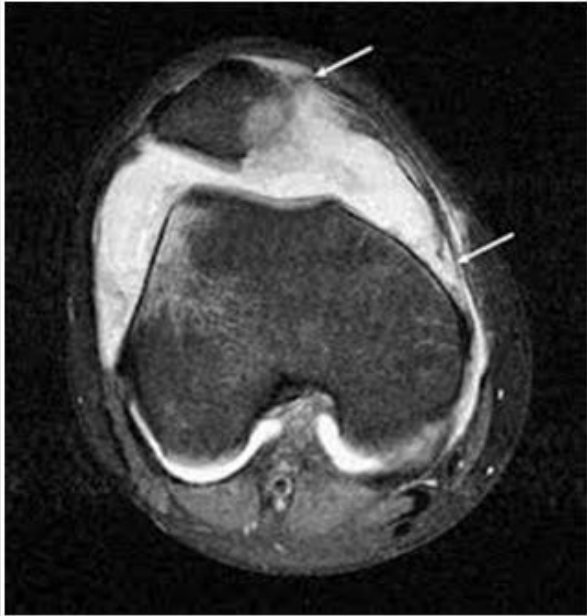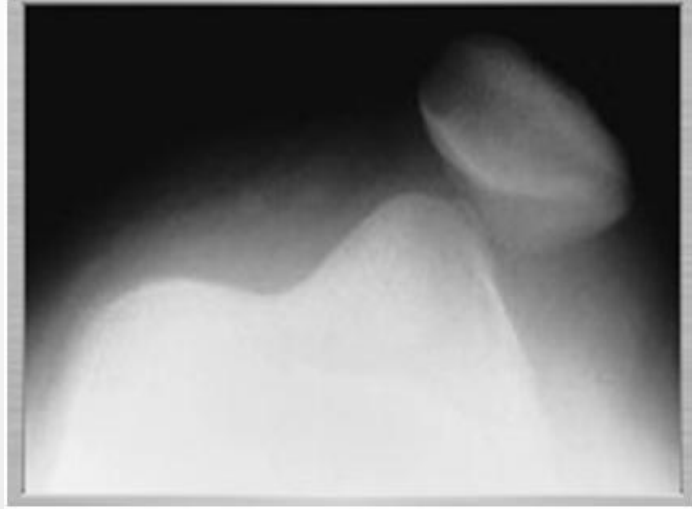


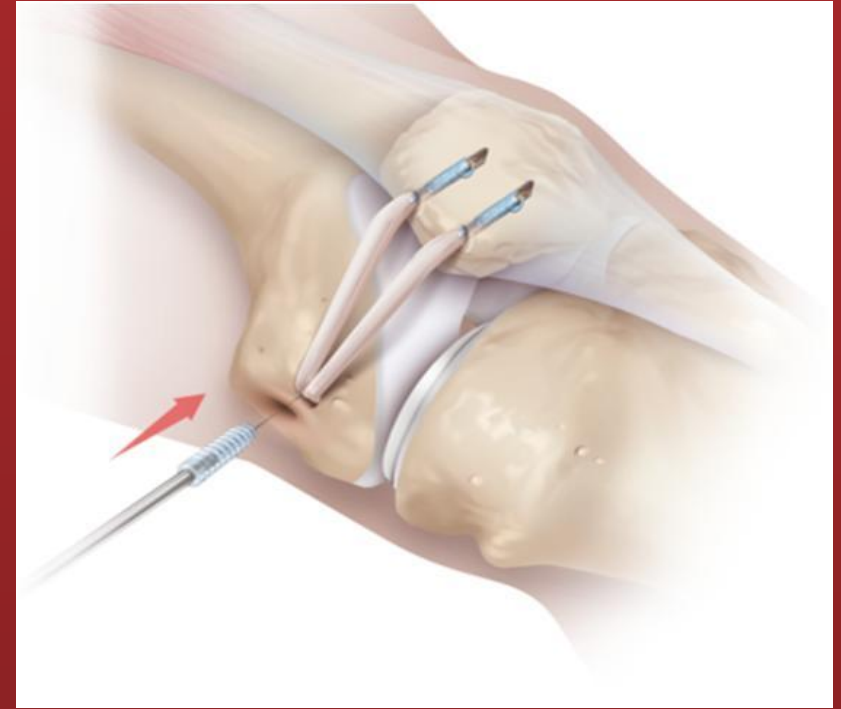
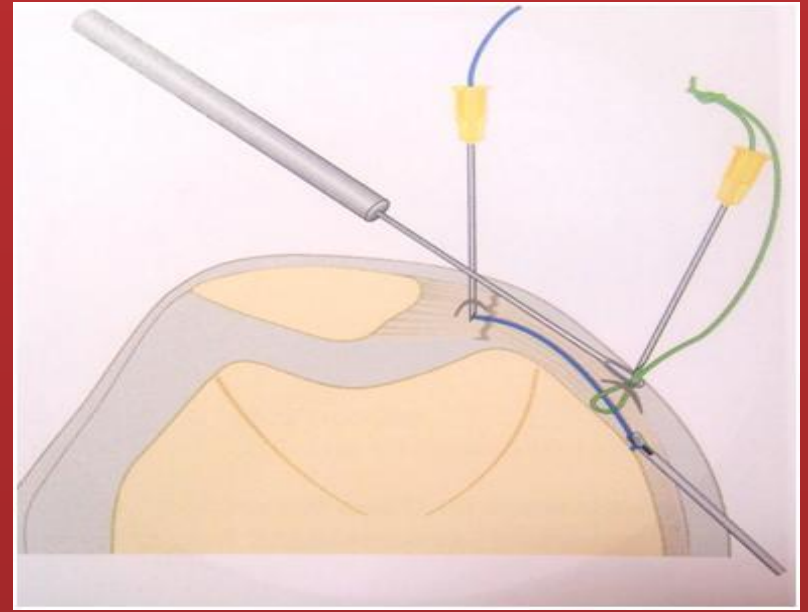


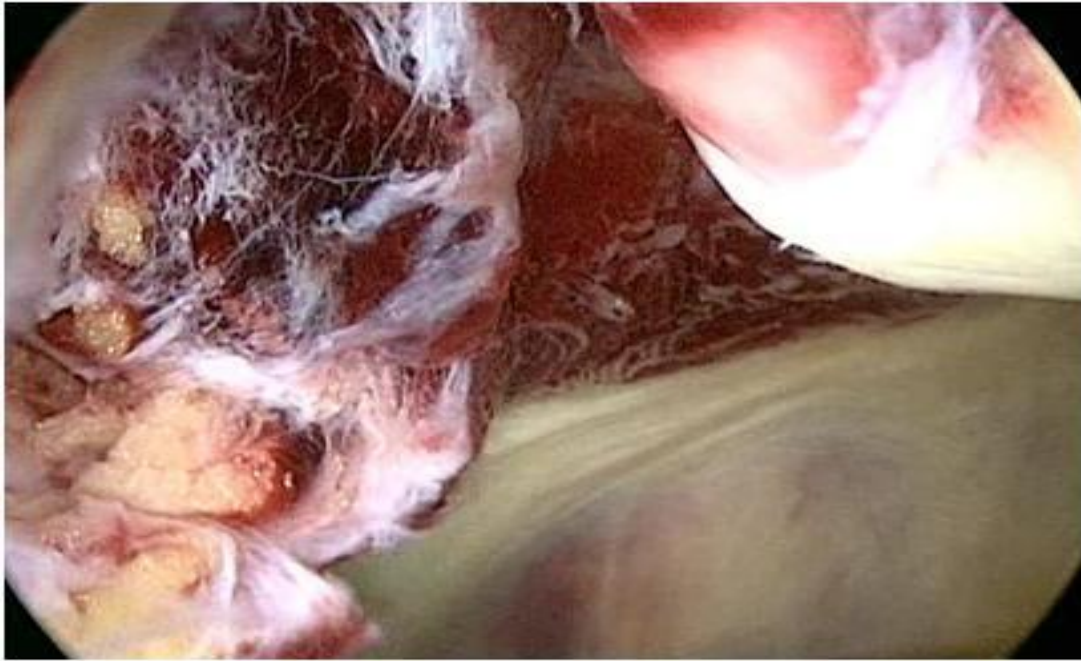
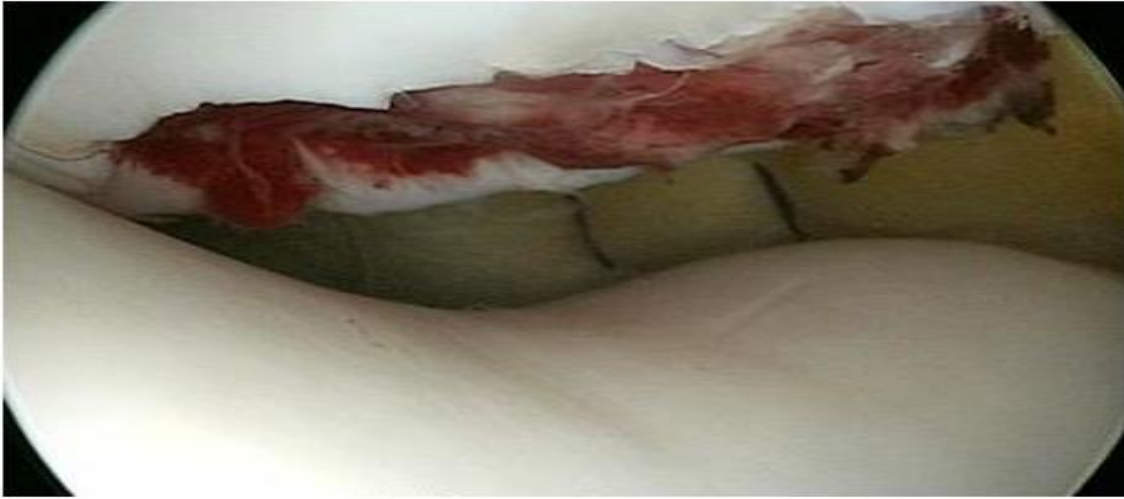
Вывих надколенника







Спасибо за
внимание!

