Государственное бюджетное образовательное учреждение высшего профессионального образования
«Новосибирский государственный медицинский университет»
Министерства здравоохранения Российской Федерации
(ГБОУ ВПО НГМУ Минздрава России)

ПРЕЗЕНТАЦИИ ПРАКТИЧЕСКИХ ЗАНЯТИЙ ДЛЯ СТУДЕНТОВ

по дисциплине «Функциональная анатомия центральной нервной системы»
Индекс С2.Б1

Направление подготовки 37.05.01 *Клиническая психология*
Квалификация (степень) *специалист*
Форма обучения *очная*
Курс *1*
Семестр *1*

Методические указания разработаны на основании Рабочей программы по дисциплине «Функциональная анатомия центральной нервной системы», утвержденной в 2014г. по специальности 37.05.01 *Клиническая психология*

Презентации разработали

Фамилия И.О.	**Должность**	**Ученая степень, ученое звание**	**Кафедра**
Машак А.Н.	Заведующий кафедрой	Д.м.н., профессор	Анатомии человека
Литвинова Т.А.	Профессор	Д.м.н., профессор	
Залавина С.В.	Профессор	Д.м.н., доцент	
Васильева О.В.	Доцент	К.м.н., доцент	

Презентации рассмотрены и одобрены на заседании кафедры анатомии человека

Протокол № 1 от 28.08.14

Зав.кафедрой Машак А.Н., д.м.н., профессор _____

Тема 1.2.
Анатомия спинного мозга. Топография белого и серого вещества. Оболочки и межоболочечные пространства.

ГРАНИЦЫ

Рис. 114. Спинной мозг (позвоночный канал вскрыт); вид сзади.

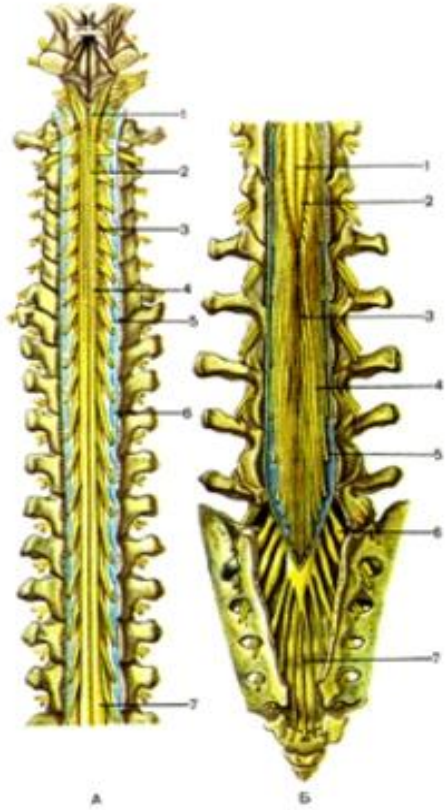

А — шейно-грудной отдел:
1 — medulla oblongata;
2 — sul. medianus posterior;
3 — inturnescentia cervicalis;
4 — sul. dorsolateralis [posterolateralis];
5 — lig. denticulatum;
6 — dura mater spinalis;
7 — intumescentia lumbosacralis.

Б — пояснично-крестцовый отдел:
1 — sul. medianus dorsalis [posterior];
2 — conus medullaris;
3 — filum terminale;
4 — cauda equina;
5 — dura mater spinalis;
6 — gangi. spinale;
7 — filum spinale [terminale externum].

FireAiD - все по медицине.

Внешнее строение

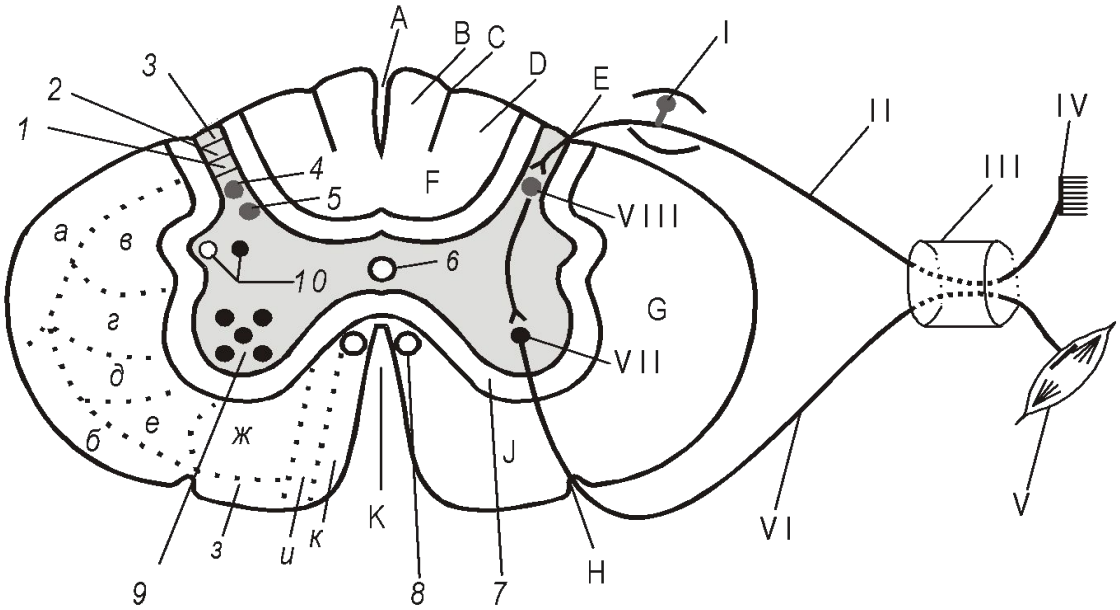

- *Рис. 5.* Спинной мозг:
- A — задняя срединная борозда; B — нежный пучок; C — задняя промежуточная борозда; D — клиновидный пучок; E — заднелатеральная борозда; F — задний канатик; G — боковой канатик; H — переднеелатеральная борозда; J — передний канатик; K — передняя срединная щель
- *1* — студенистое вещество; *2* — губчатая зона; *3* — пограничная зона; *4* — собственное ядро; *5* — грудное ядро; *6* — центральный кнал; *7* — собственные пуски; *8* — медиальный продольный пучок; *9* — медиальные, латеральные, центральное ядра; *10* — промежуточно-медиальное и промежуточно-латеральное ядра
- *а* — *к* — проводящие пути: *а* — задний спинномозжечковый путь (Флексига); *б* — передний спинномозжечковый путь (Говерса); *в* — латеральный корковоспинальный путь; *г* — красноядерно-спинальный путь (Монаков пучок); *д* — латеральный спинноталамический путь; *е* — передний спинноталамический путь; *ж* — ретикулоспинальный путь; *з* — преддверноспинальный путь; *и* — передний корковоспинальный путь; *к* — покрышечноспинальный путь
- I–VIII — рефлекторная дуга (I — чувствительный нейрон; II — задний корешок; III — truncus nervi spinalis; IV — рецептор; V — эффектор; VI — передний корешок; VII — двигательный нейрон; VIII — вставочный нейрон)

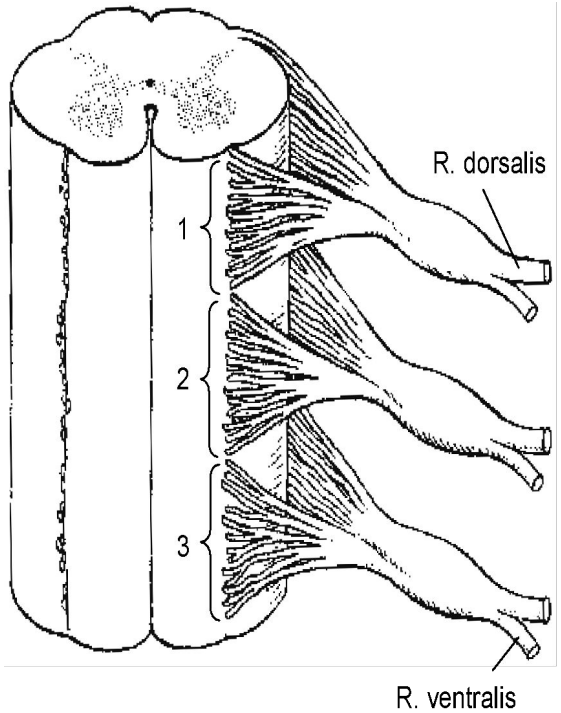

Рис. 6.
Сегменты
спинного мозга

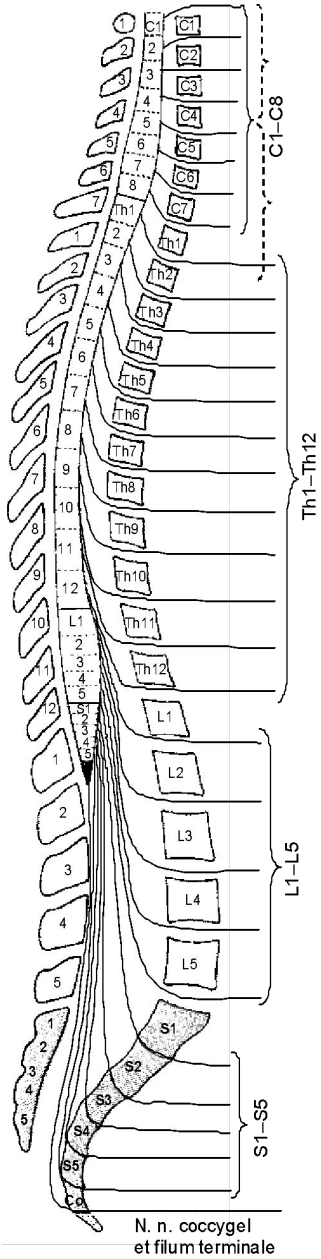

Рис. 7.
Скелетотопия
сегментов
спинного мозга

Внутреннее строение (рисунок)

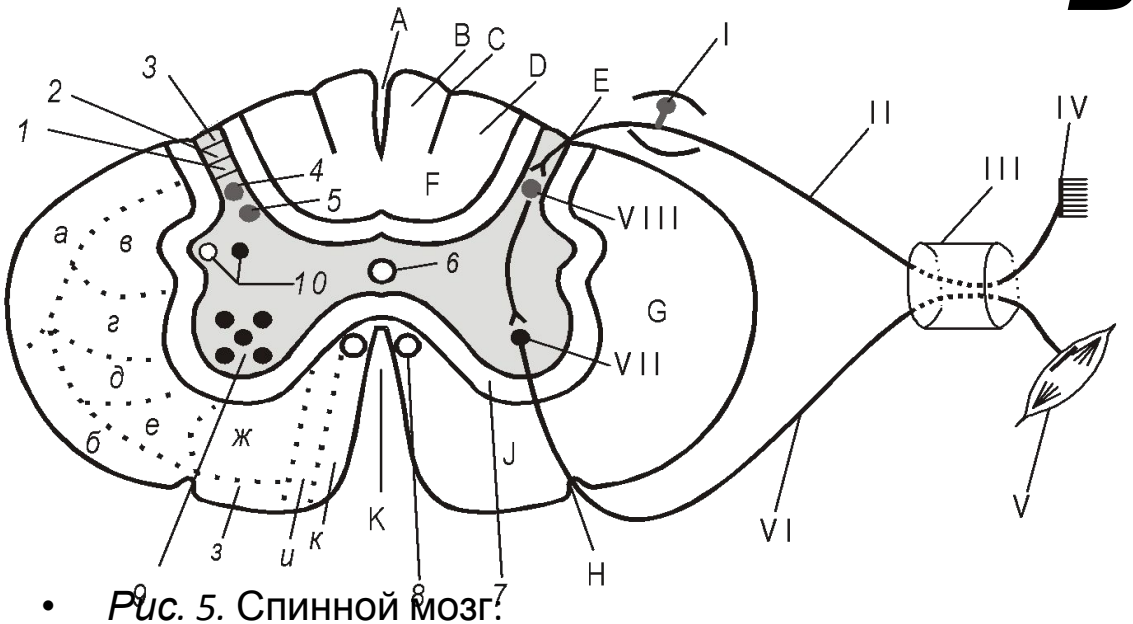

- *Рис. 5.* Спинной мозг:
- A — задняя срединная борозда; B — нежный пучок; C — задняя промежуточная борозда; D — клиновидный пучок; E — заднелатеральная борозда; F — задний канатик; G — боковой канатик; H — переднеелатеральная борозда; J — передний канатик; K — передняя срединная щель
- *1* — студенистое вещество; *2* — губчатая зона; *3* — пограничная зона; *4* — собственное ядро; *5* — грудное ядро; *6* — центральный кнал; *7* — собственные пуски; *8* — медиальный продольный пучок; *9* — медиальные, латеральные, центральное ядра; *10* — промежуточно-медиальное и промежуточно-латеральное ядра
- *а* — *к* — проводящие пути: *а* — задний спинномозжечковый путь (Флексига); *б* — передний спинномозжечковый путь (Говерса); *в* — латеральный корковоспинальный путь; *г* — красноядерно-спинальный путь (Монаков пучок); *д* — латеральный спинноталамический путь; *е* — передний спинноталамический путь; *ж* — ретикулоспинальный путь; *з* — преддверноспинальный путь; *и* — передний корковоспинальный путь; *к* — покрышечноспинальный путь
- I–VIII — рефлекторная дуга (I — чувствительный нейрон; II — задний корешок; III — truncus nervi spinalis; IV — рецептор; V — эффектор; VI — передний корешок; VII — двигательный нейрон; VIII — вставочный нейрон)

Классификация проводящих путей

Чувствительные		Двигательные	
Сознательные	**Безсознательные**	**Сознательные**	**Безсознательные**
Голля и Бурдаха	Передний спинно-мозжечковый	Передний корково-спинно-мозговой	Красноядерно-спинномозговой
Передний спинно-таламический	Задний спинно-мозжечковый	Латеральный корково-спинно-мозговой	Преддверно-спинномозговой
Латеральный спинно-таламический			Ретикуло-спинномозговой
			Покрышечно-спинно-мозговой
			Оливо-спинно-мозговой

Строение соматической рефлекторной дуги (рисунок)

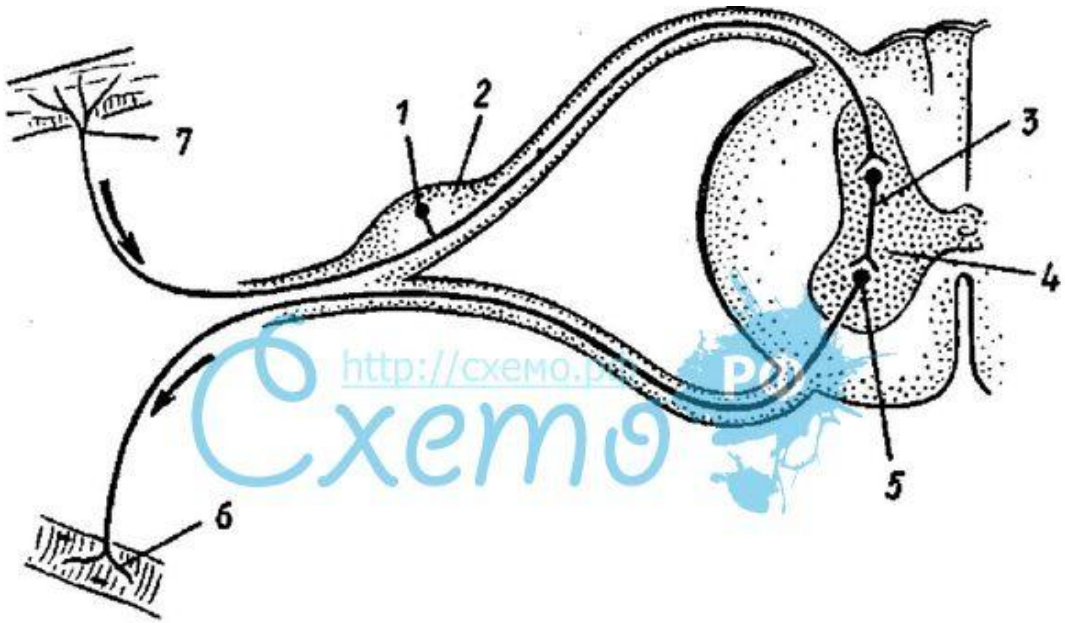

Рис. 10. Схема простейшей рефлекторной дуги:

1 — афферентный (чувствительный) нейрон, 2 — спинномозговой узел, 3 — вставочный нейрон, 4 — серое вещество спинного мозга, 5 — эфферентный (двигательный) нейрон, 6 — двигательное нервное окончание в мышцах; 7 — чувствительное нервное окончание в коже

Оболочки спинного мозга

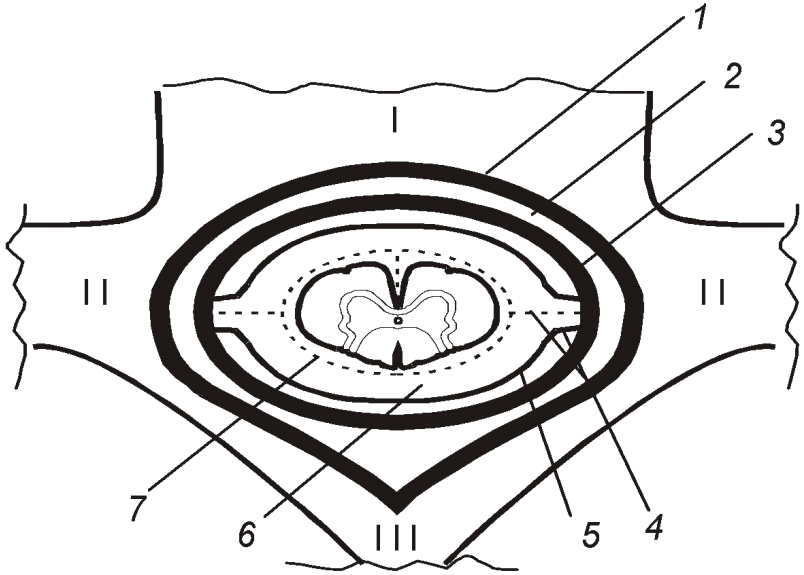

Рис. 8. Оболочки и межоболочечные пространства спинного мозга:

I — тело позвонка; II — поперечный отросток позвонка; III — остистый отросток позвонка

1—надкостница; *2* — эпидуральное пространство; *3* — твердая оболочка; *4* — зубчатая связка; *5* — пайтинная оболочка; *6* — субарахноидальное пространство; *7* — мягкая оболочка