Серцево-судинна система

Узагальнення шкільного курсу з біології.

Підготовка до олімпіад.

http://vk.com/biology_145

ПОВТОРЕННЯ

Назвіть тип тканини та місцезнаходження

1

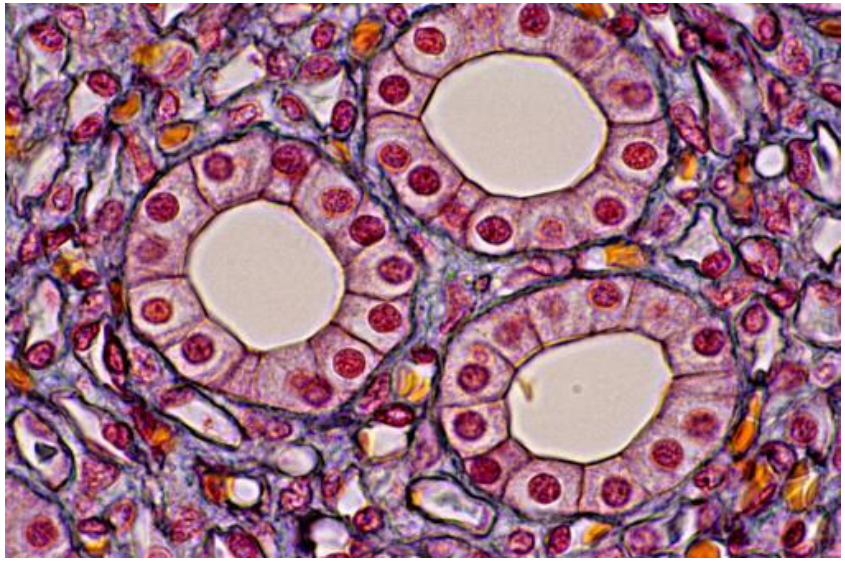

2

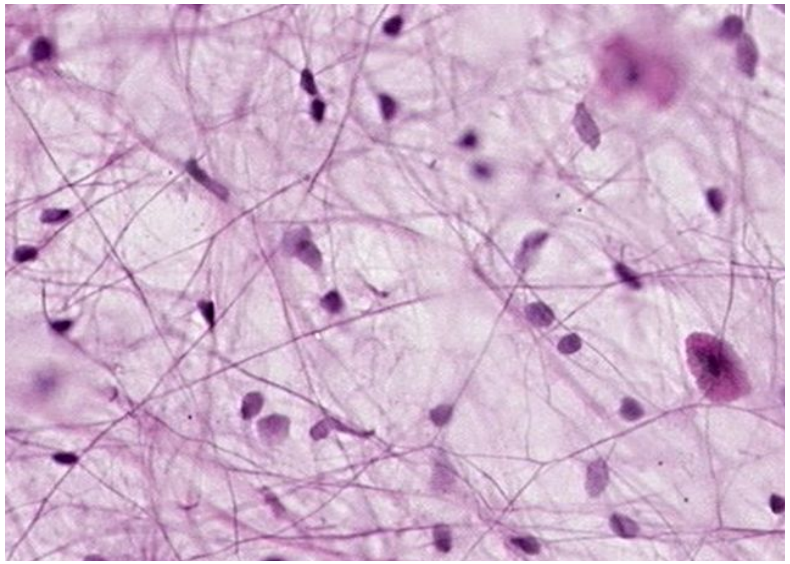

3

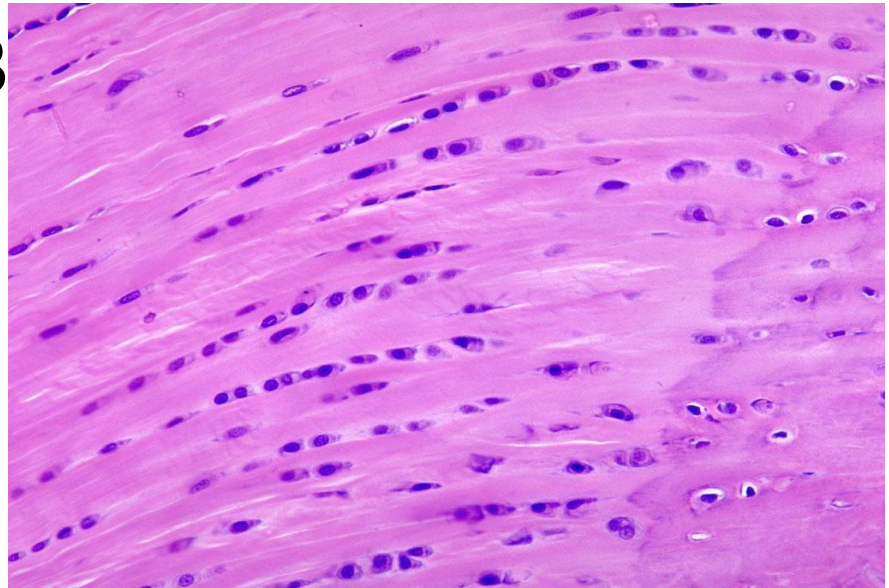

4

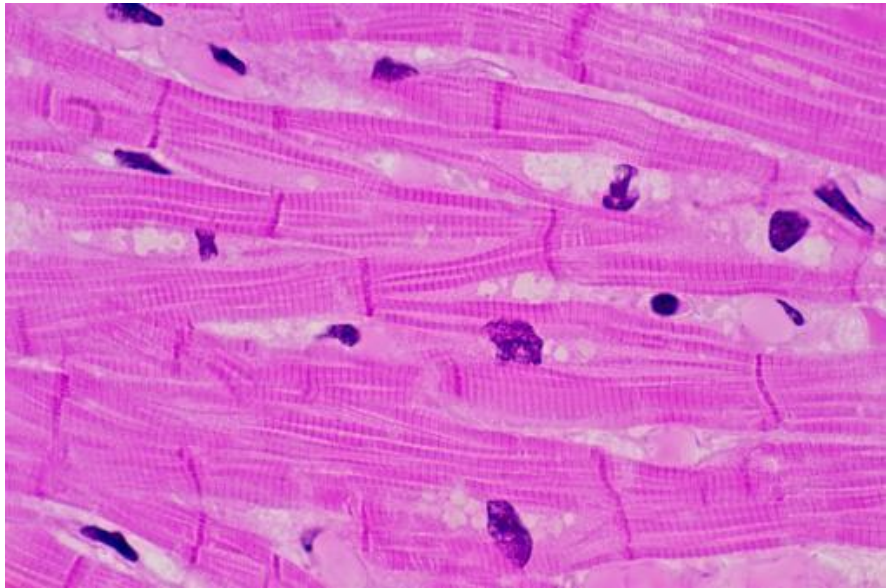

1. Яка тканина не має капілярів?
2. Остеокласти відносяться до … тканини
3. Скоротливі білки м'язової тканини - …
4. Клітини власне сполучної тканини називаються … та …
5. Основний білок епітеліальної тканини - …
6. Волокнистий хрящ присутній у …
7. Клітини глії, що утворюють мієлінову оболонку: … та …

Кров

Плазма = 55%

Вода, білки, транспортні речовини

Формені елементи = 45%

- Еритроцити
- Лейкоцити
- Тромбоцити

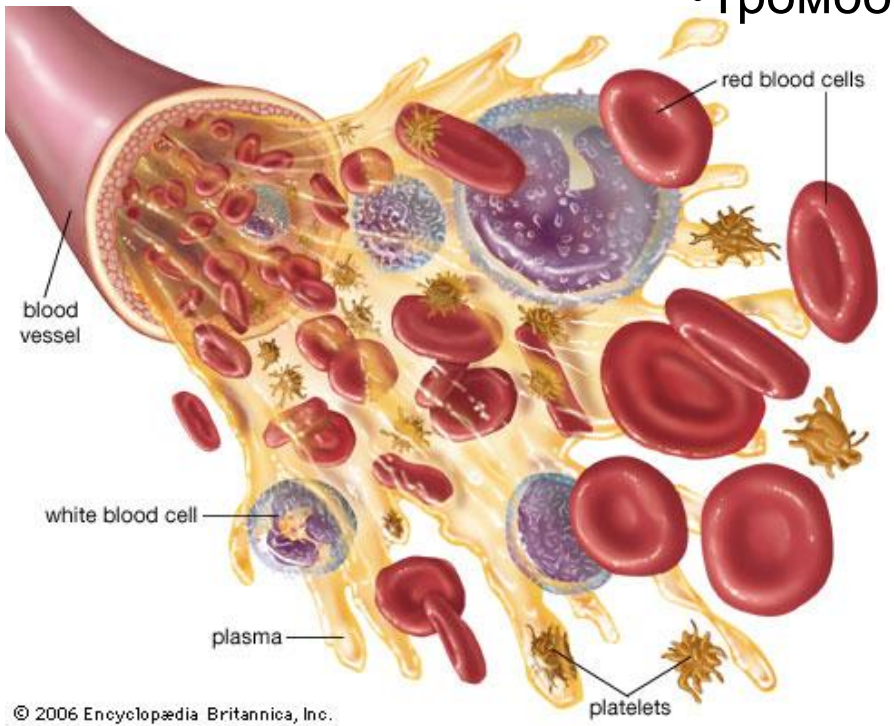

Плазма

- Білки: альбуміни, глобуліни, фібриноген
- Вода – 90%

Формені елементи

Neutrophils

Eosinophils

Basophils

Lymphocytes

Monocytes

Platelets

Erythrocytes

Еритроцити = червоні кров'яні тільця

- Переносять кисень
- Живуть 120 днів
- Утворюються у чкм
- Руйнуються у печінці
- Анемія, поліцитемія, цитопенія

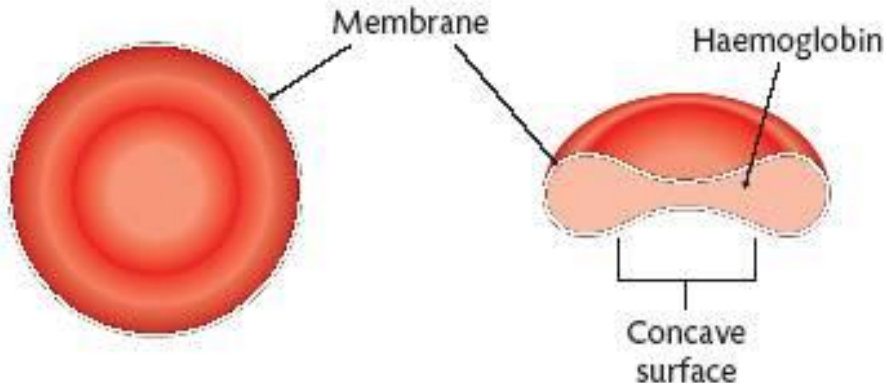

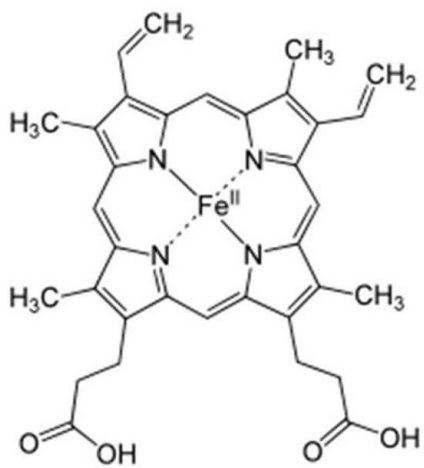

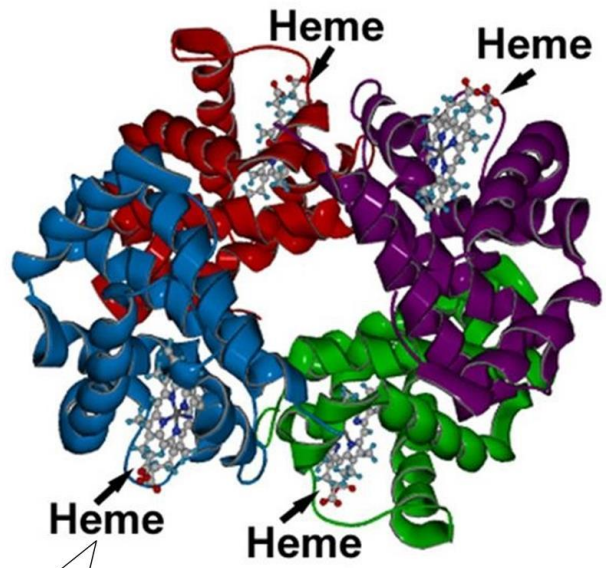

We ♥ oxygen!

Shhh, don't mention it!

What about CO?

	Group A	Group B	Group AB	Group O
Red blood cell type	A	B	AB	O
Antibodies present	Anti-B	Anti-A	None	Anti-A and Anti-B
Antigens present	A antigen	B antigen	A and B antigens	No antigens

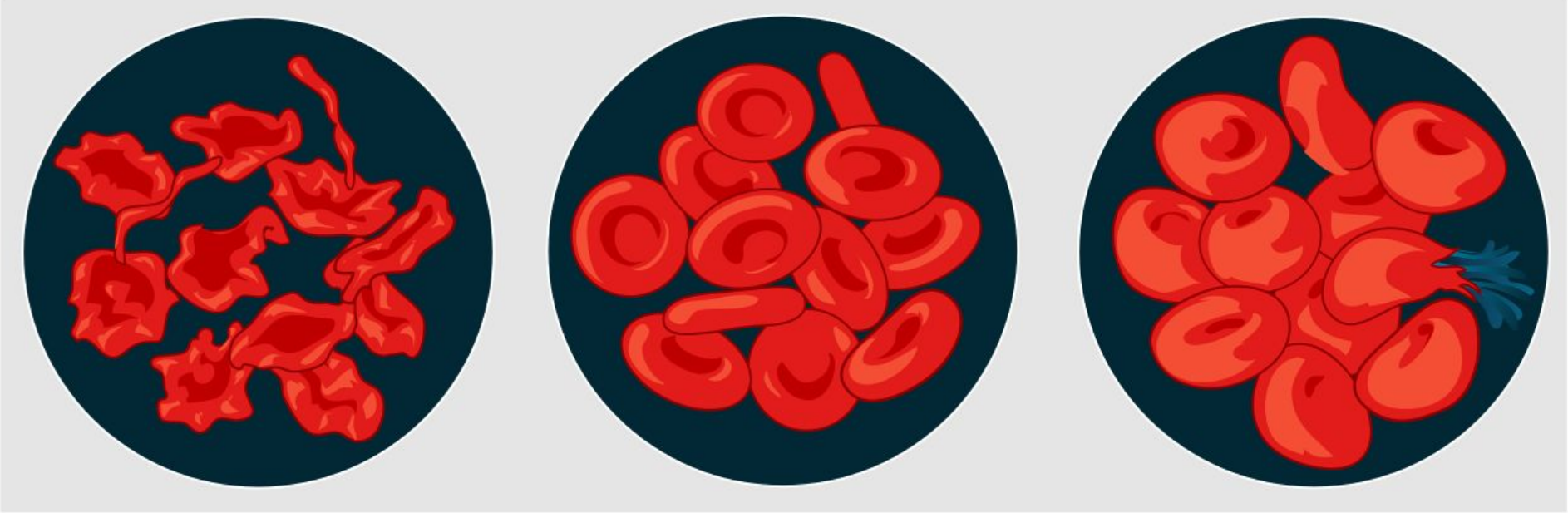

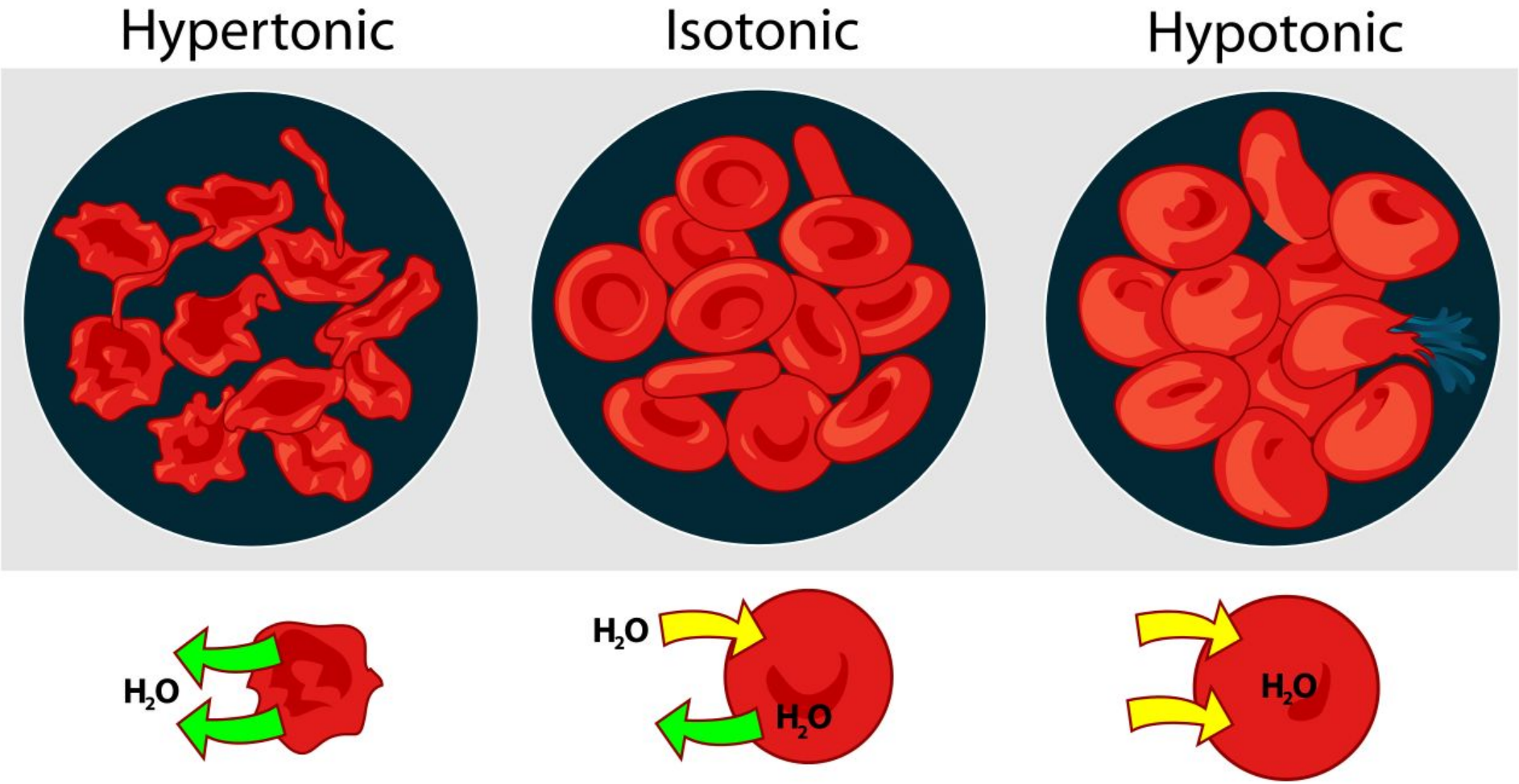
Hypertonic
Isotonic
Hypotonic
H_2O
H_2O
H_2O
H_2O

Лейкоцити = білі кров'яні тільця

- Утворюються у чкм
- Деякі живуть до десятків років
- Лейкоцитоз, лейкопенія

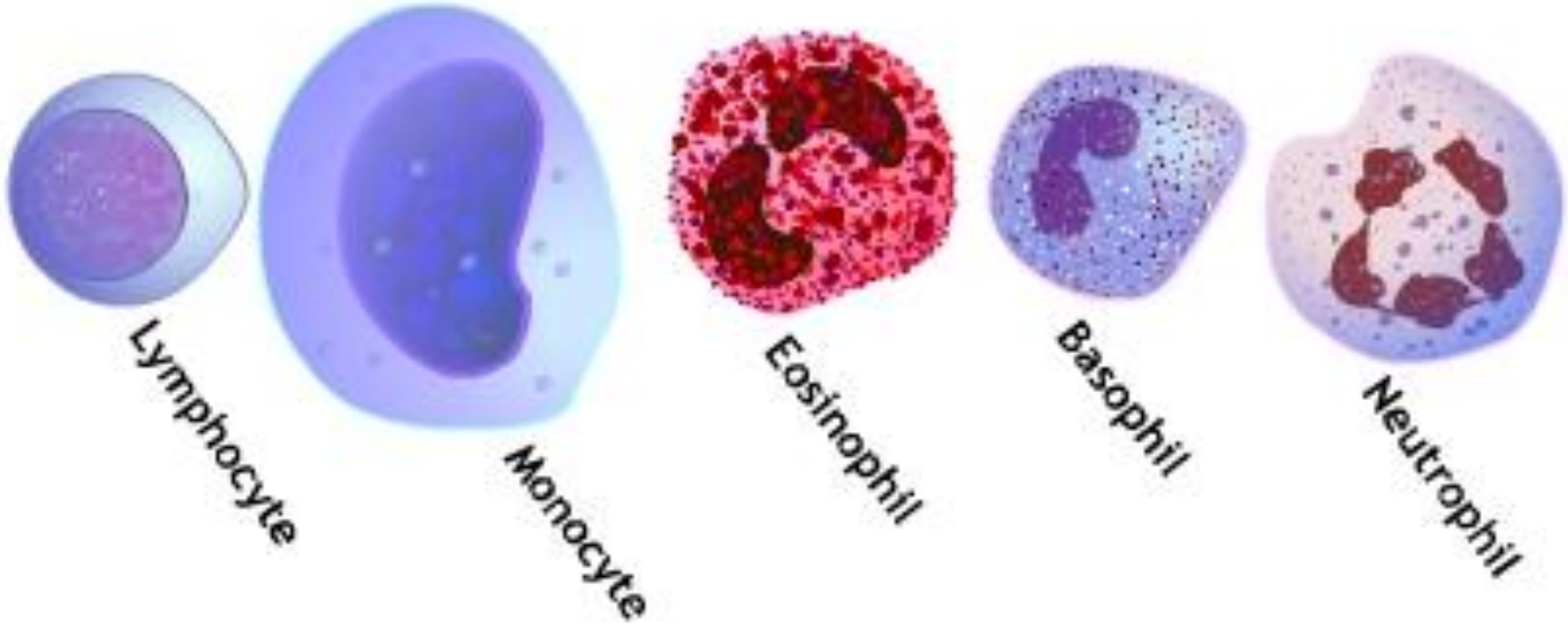

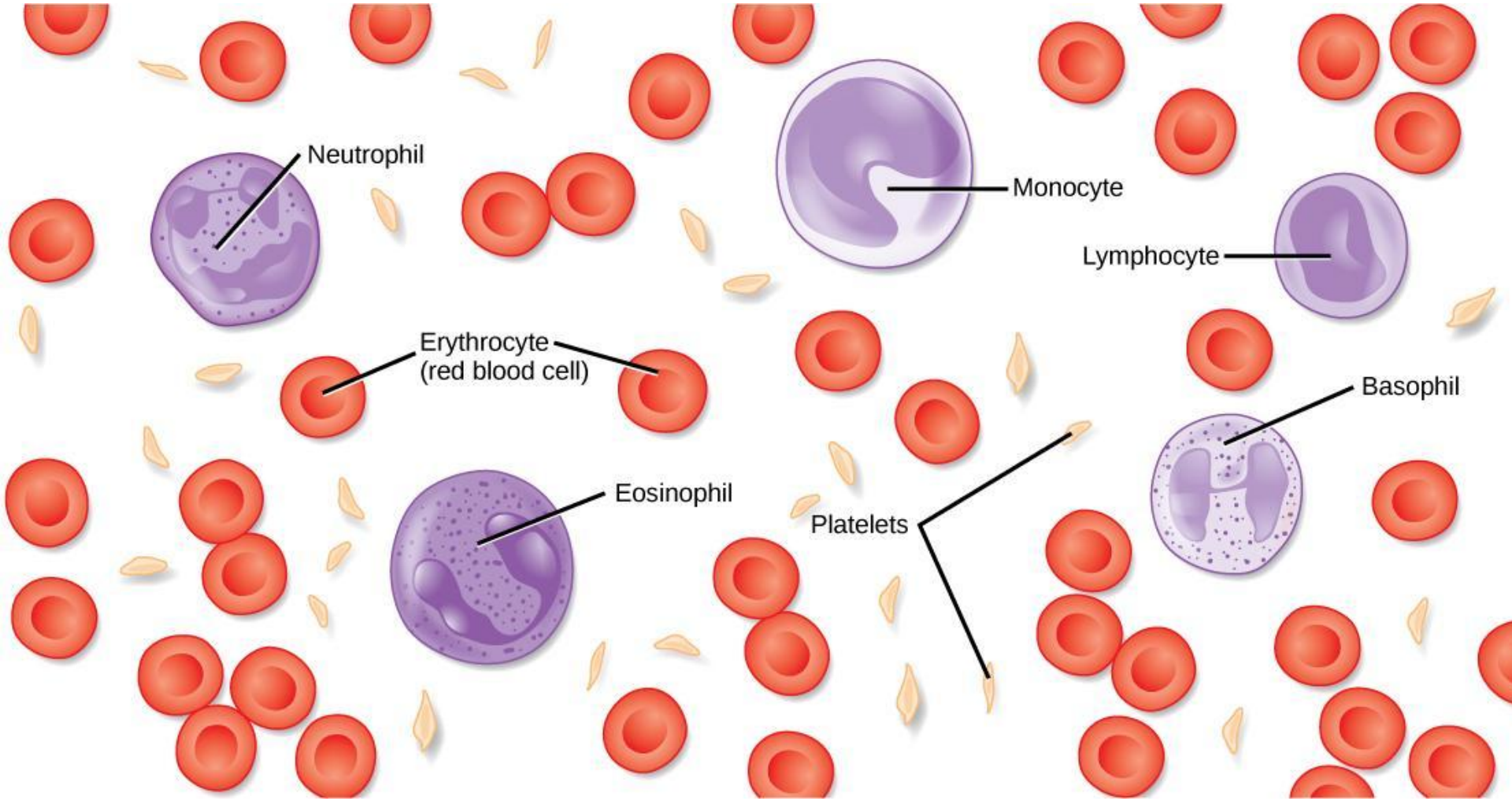
Neutrophil
Monocyte
Lymphocyte
Erythrocyte
(red blood cell)
Basophil
Eosinophil
Platelets

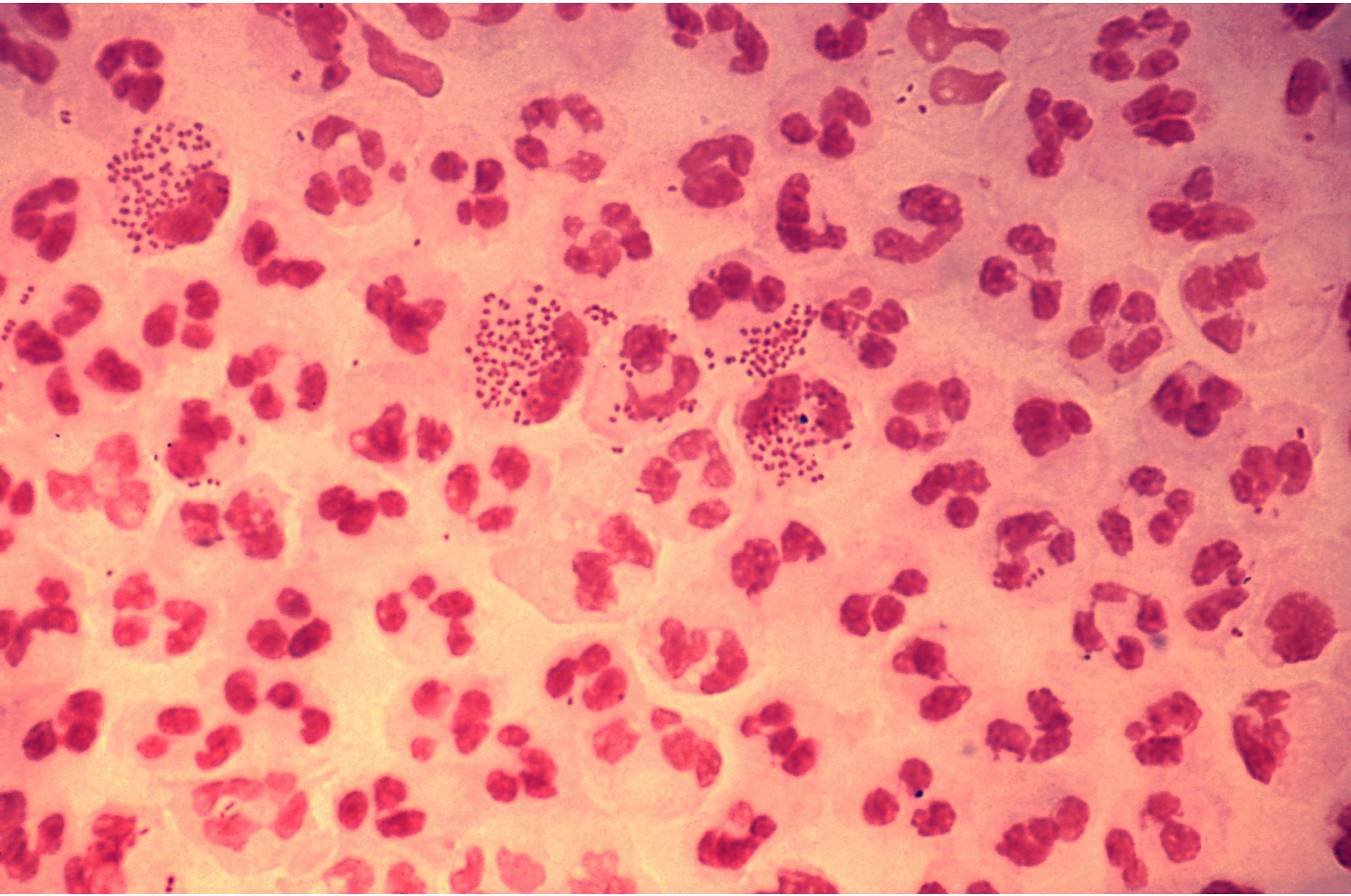

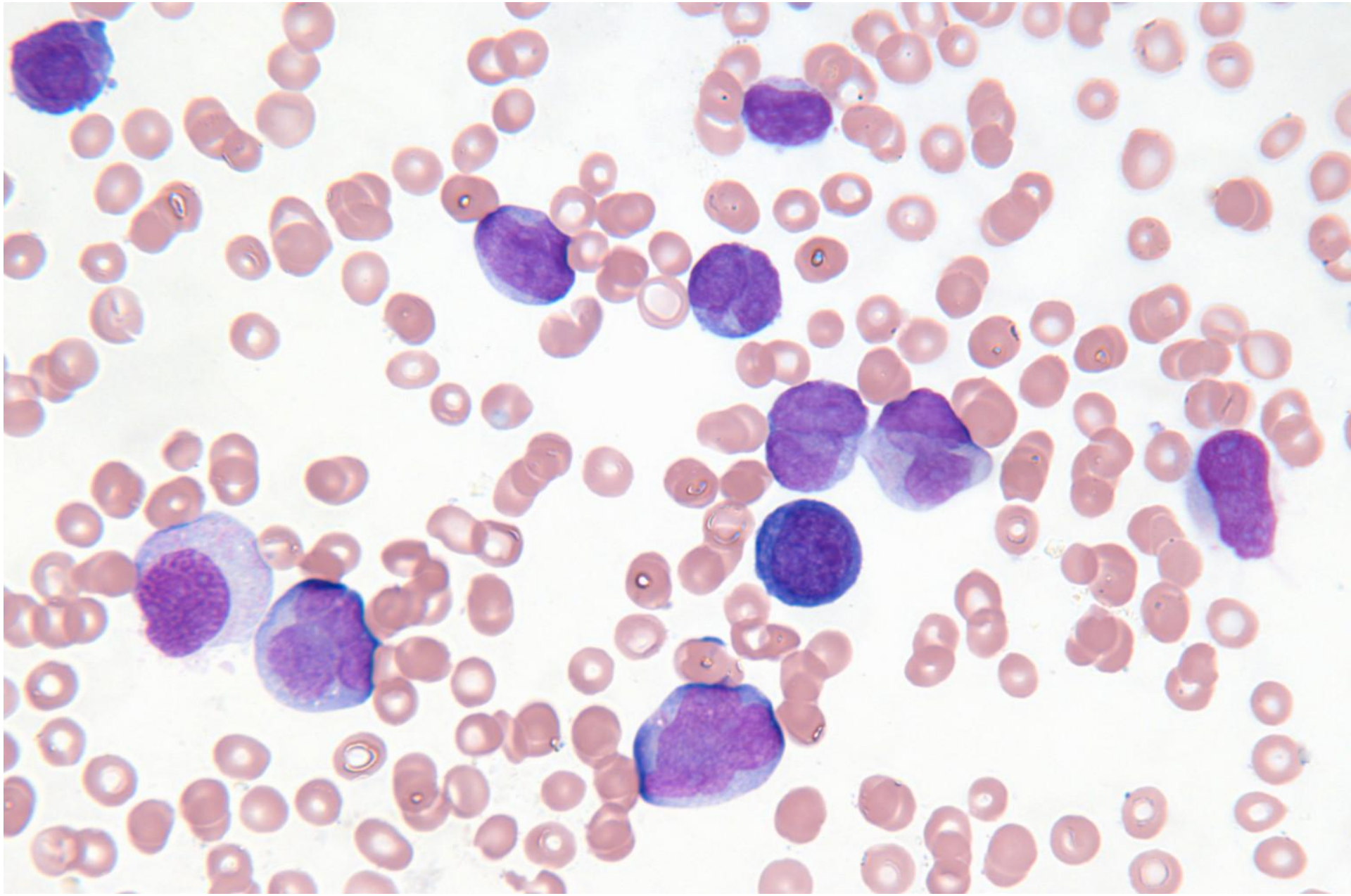

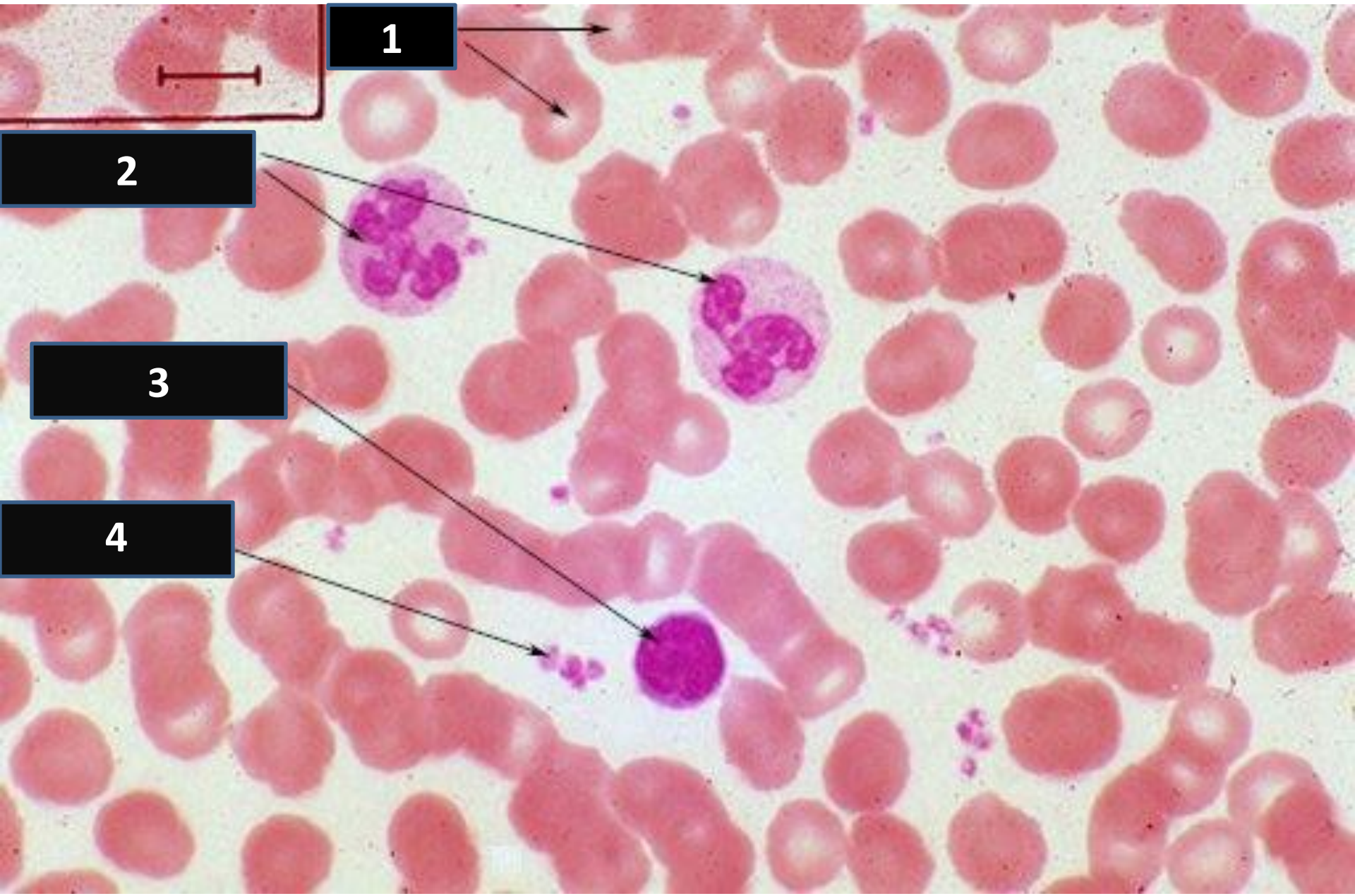
1
2
3
4

Тільця Барра

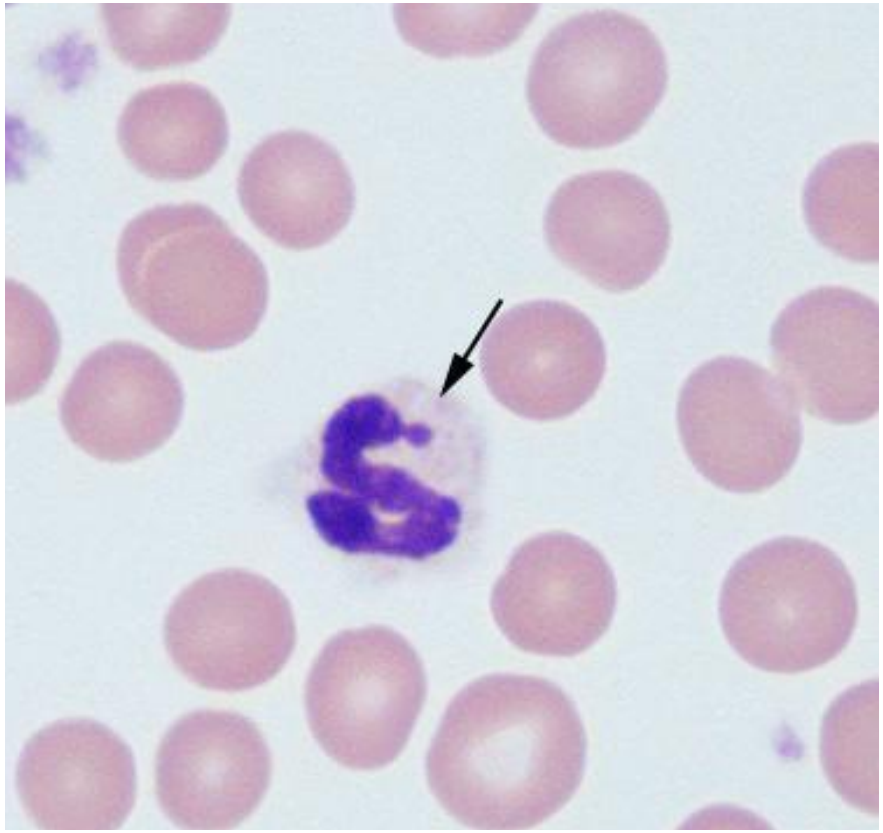

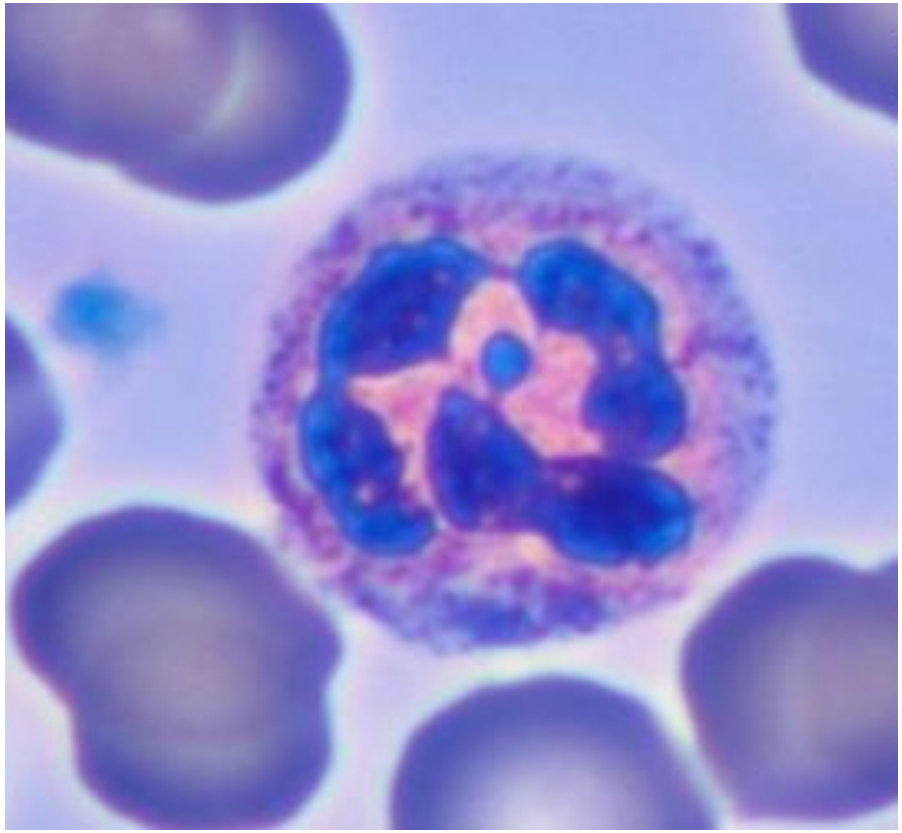

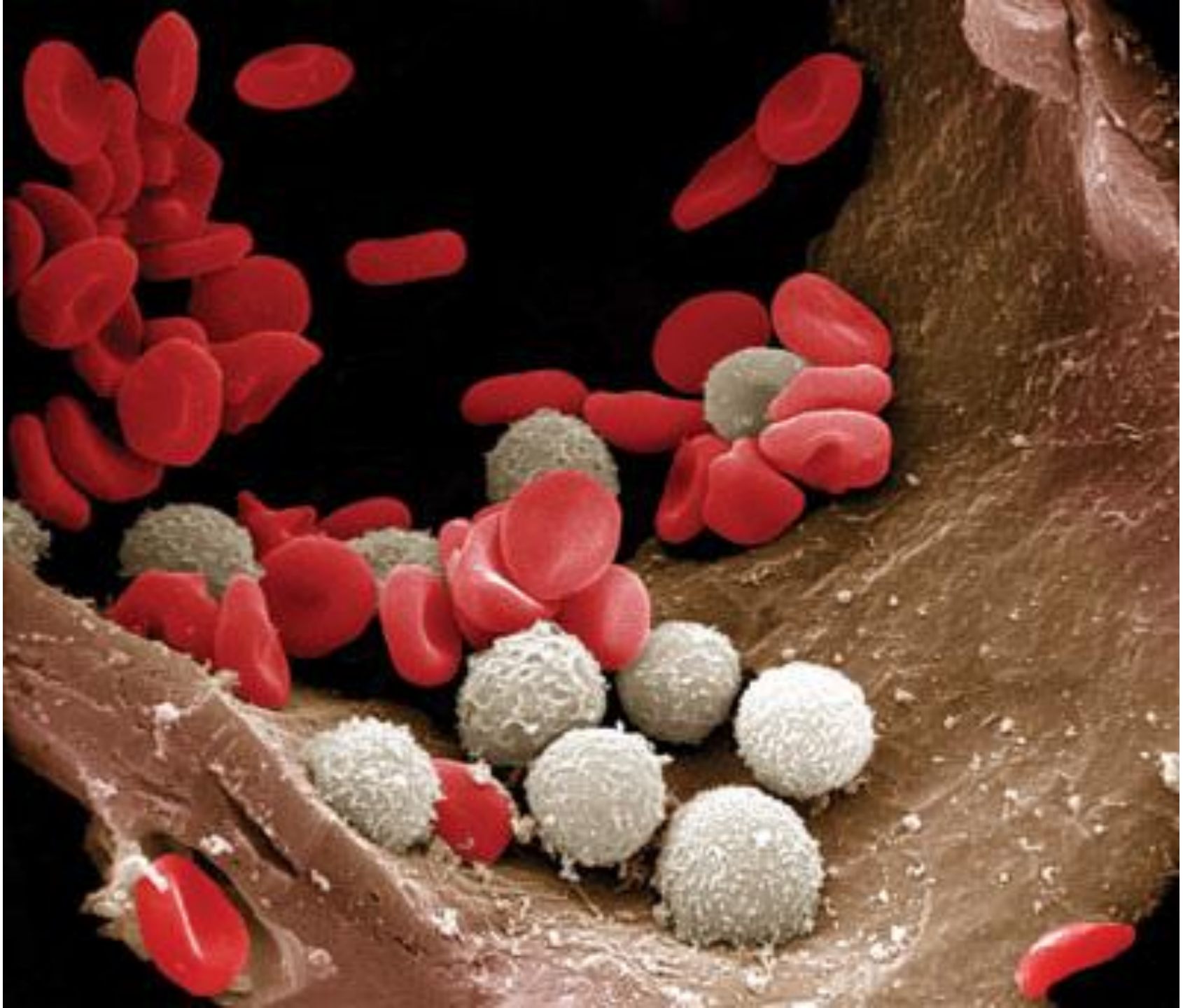

Тромбоцити

- Залишки клітин
- Не мають ядра
- У крові – 5-11 днів
- Забезпечують гемостаз
- Руйнуються у печінці, селезінці, легенях
- тромбоцитопенія

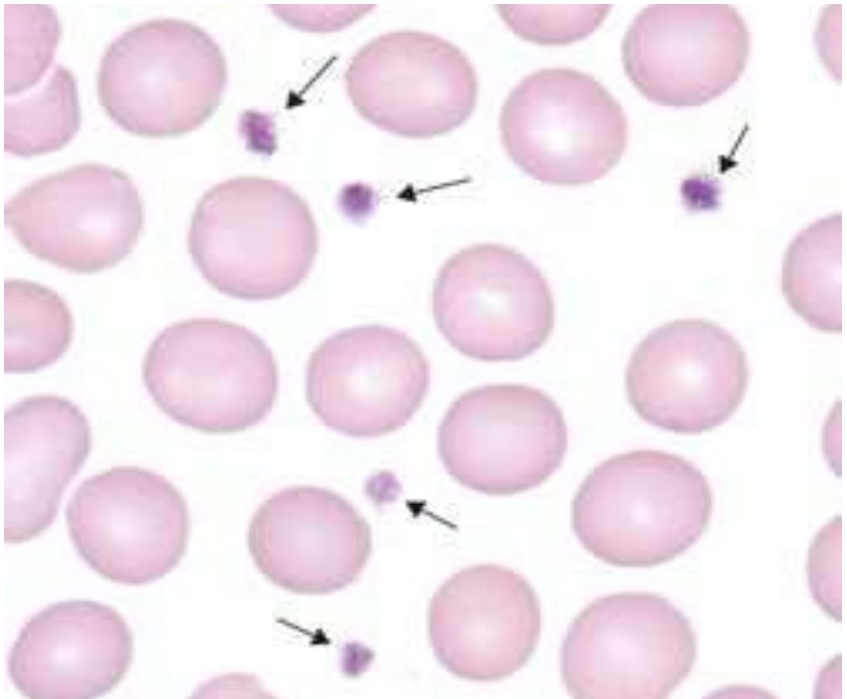

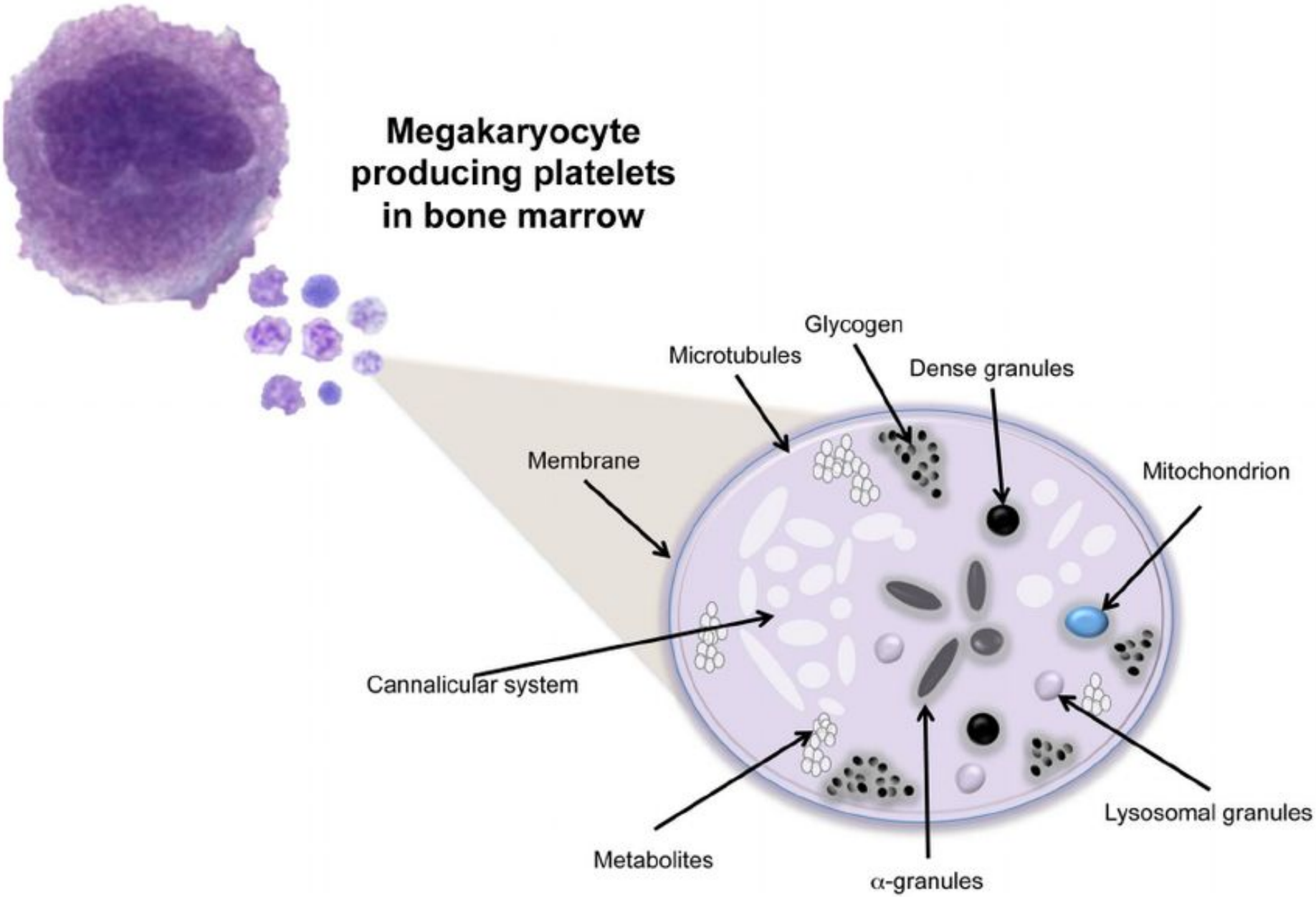

Platelet Structure

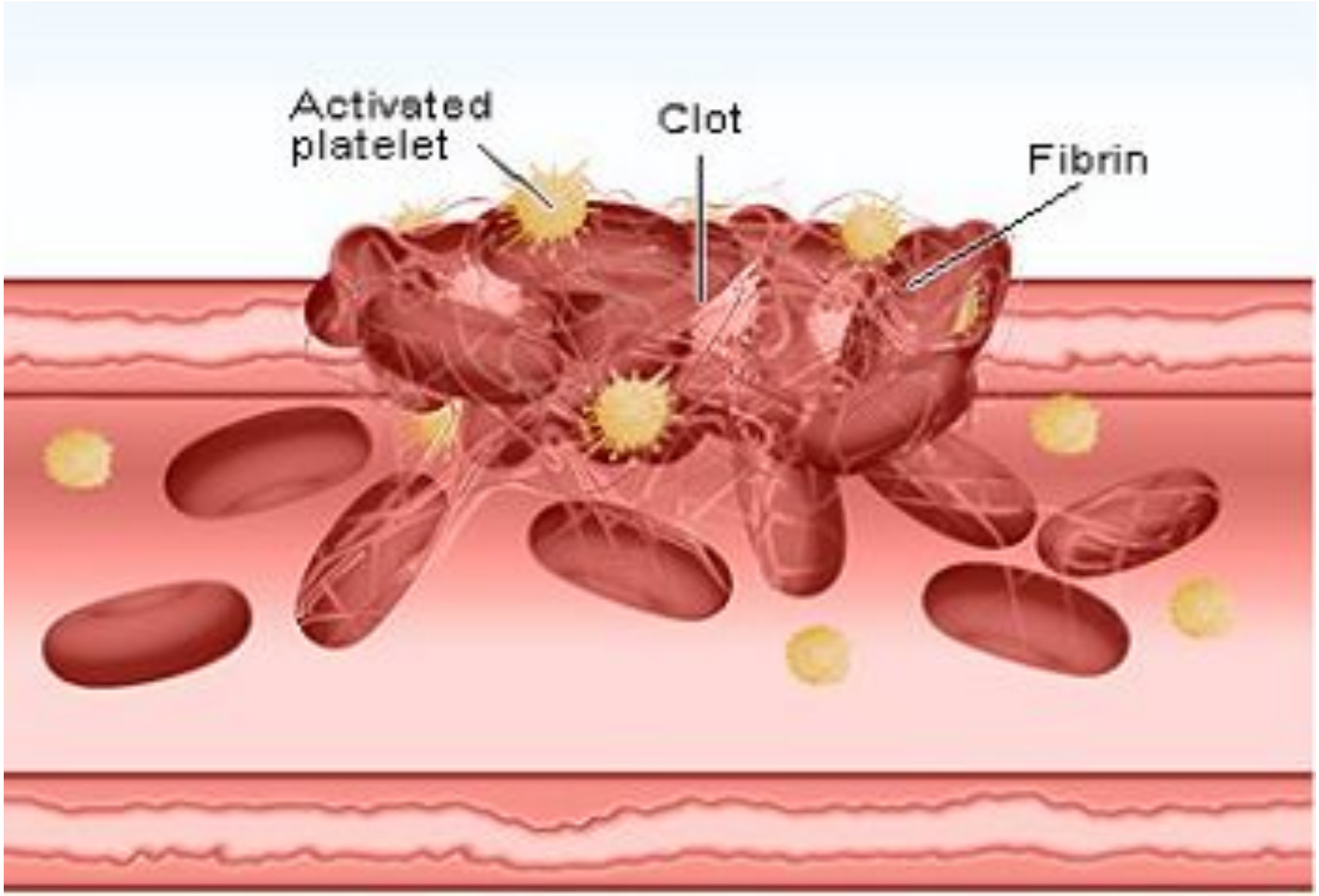
Activated
platelet
Clot
Fibrin

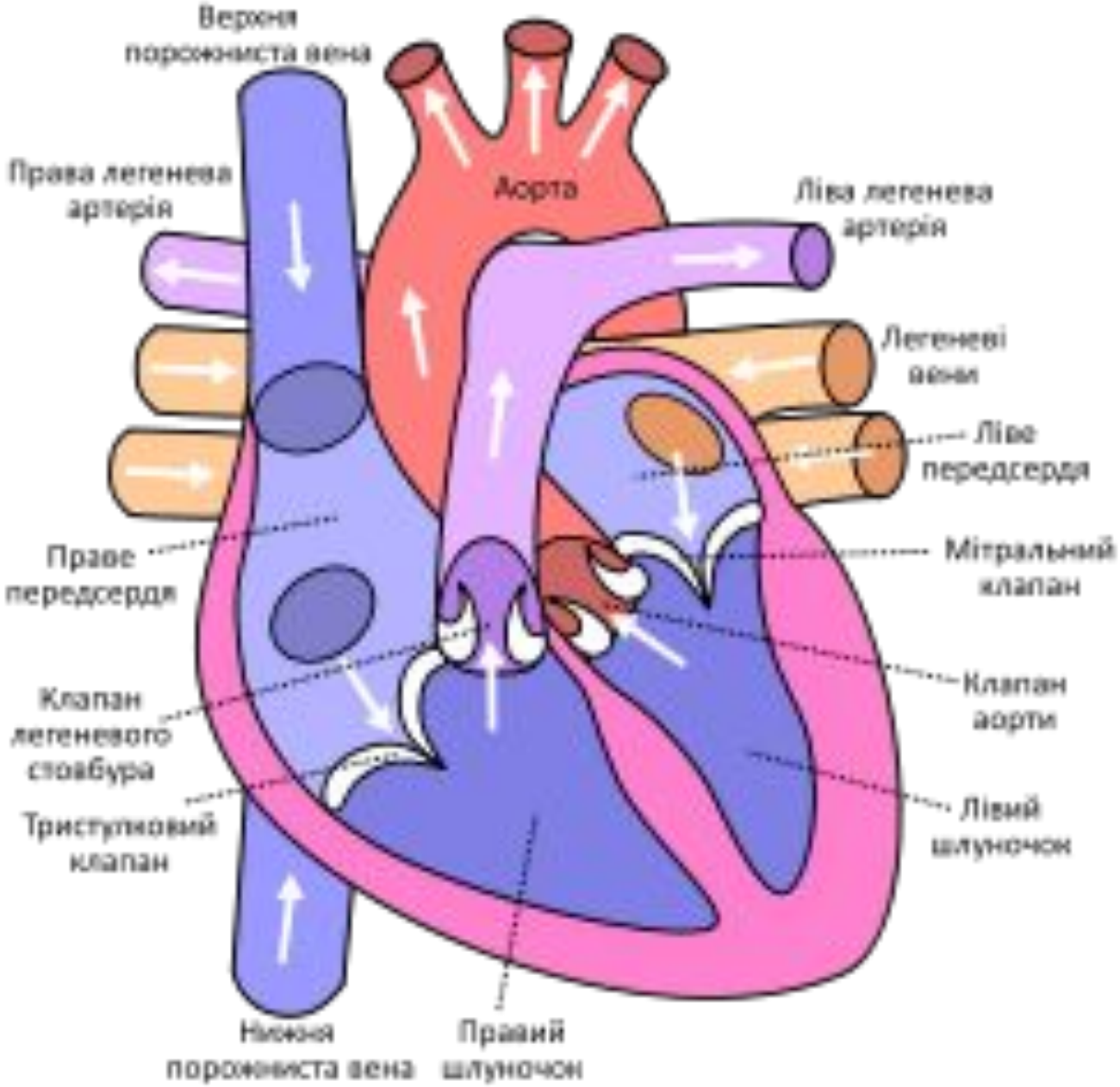
Верхня порожниста вена
Права легенева артерія
Аорта
Ліва легенева артерія
Легеневі вени
Ліве передсердя
Праве передсердя
Мітральний клапан
Клапан легеневого стовбура
Клапан аорти
Тристулковий клапан
Лівий шлуночок
Нижня порожниста вена
Правий шлуночок

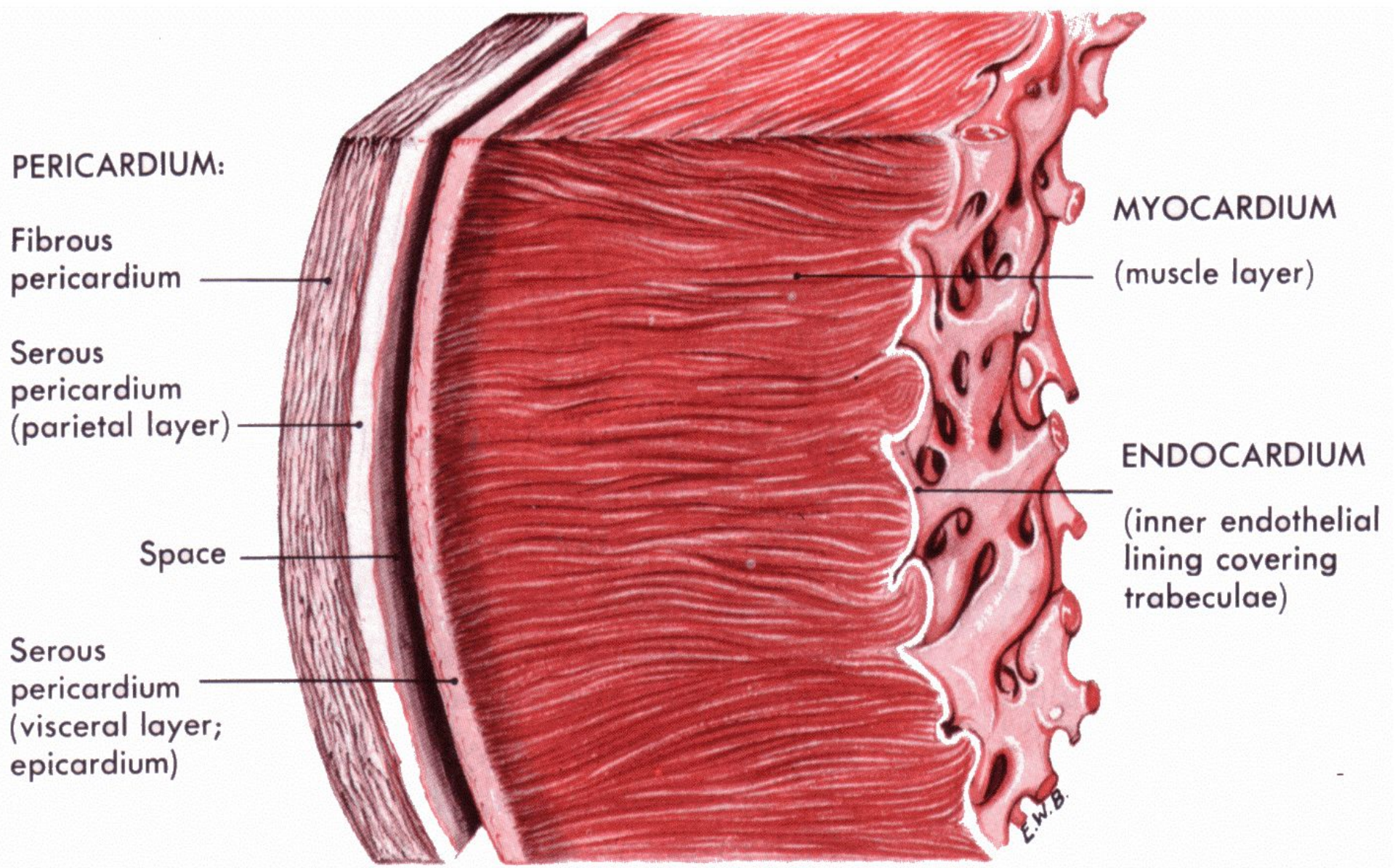

Section of the heart wall showing the components of the outer pericardium (heart sac), muscle layer (myocardium), and inner lining (endocardium).

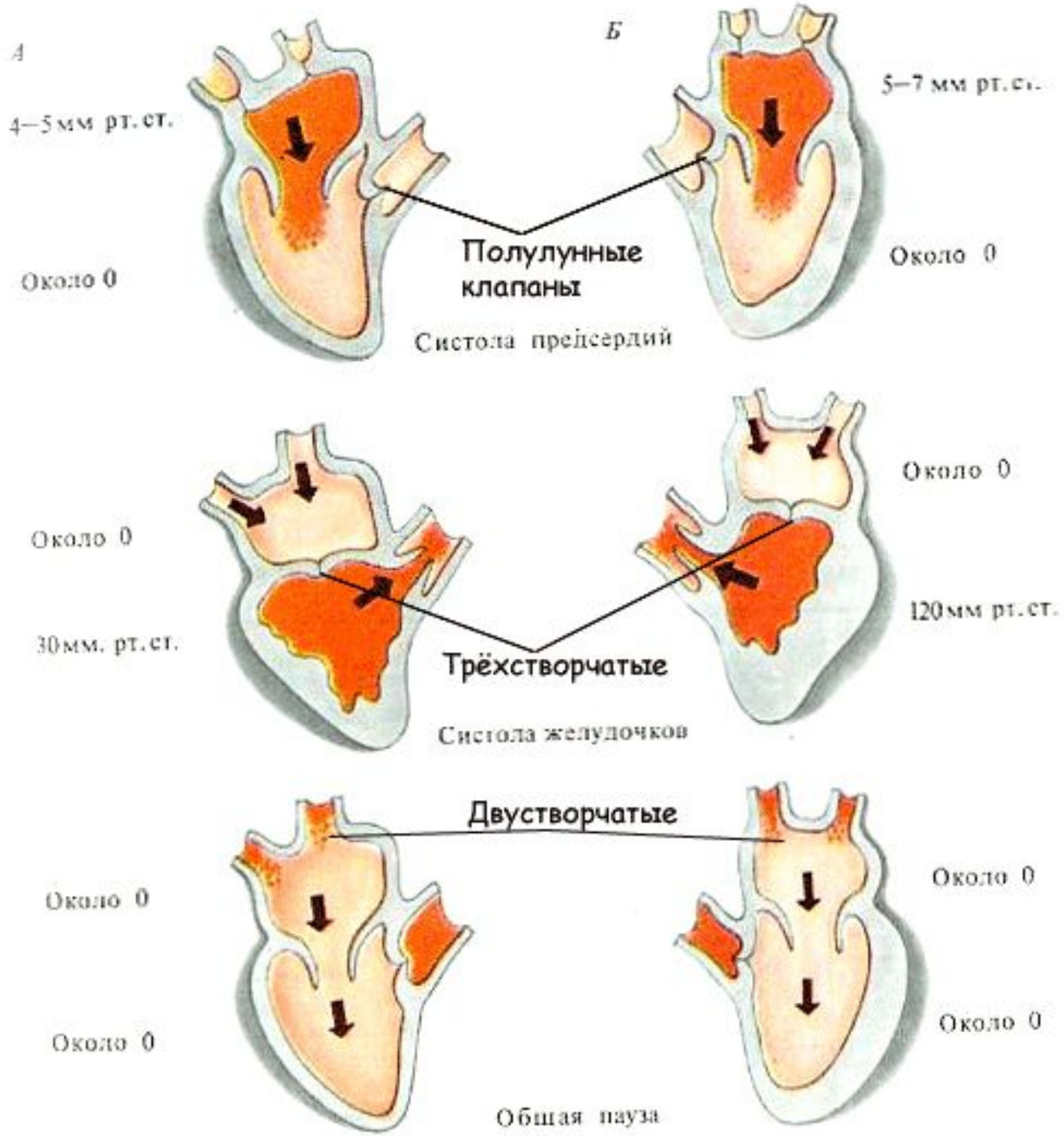
А
Б
4–5 мм рт. ст.
5–7 мм рт. ст.
Около 0
Около 0
Полулунные клапаны
Систола предсердий
Около 0
Около 0
30 мм. рт. ст.
120 мм рт. ст.
Трёхстворчатые
Систола желудочков
Двустворчатые
Около 0
Около 0
Около 0
Около 0
Общая пауза

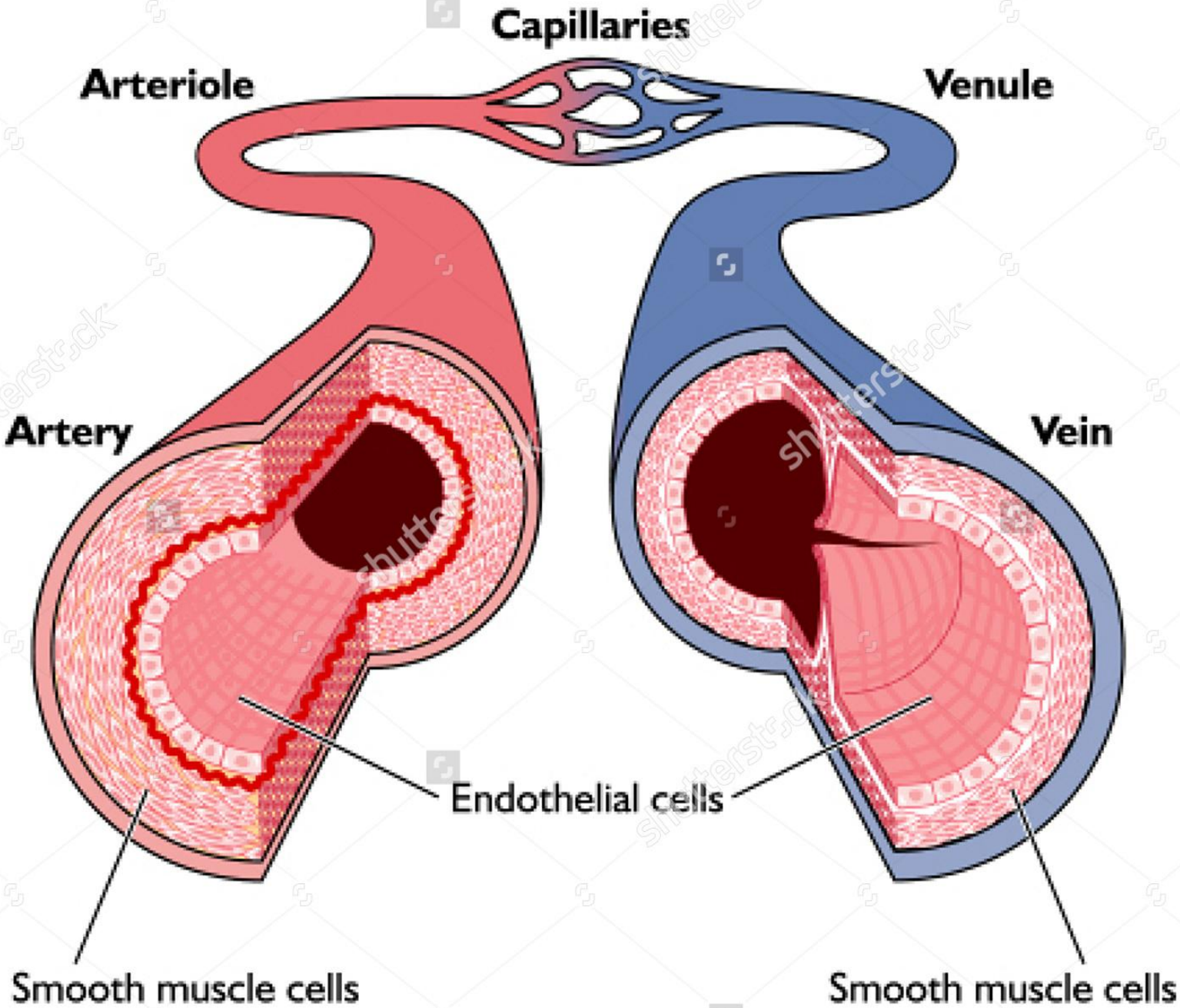
Capillaries
Arteriole
Venule
Artery
Vein
Endothelial cells
Smooth muscle cells
Smooth muscle cells

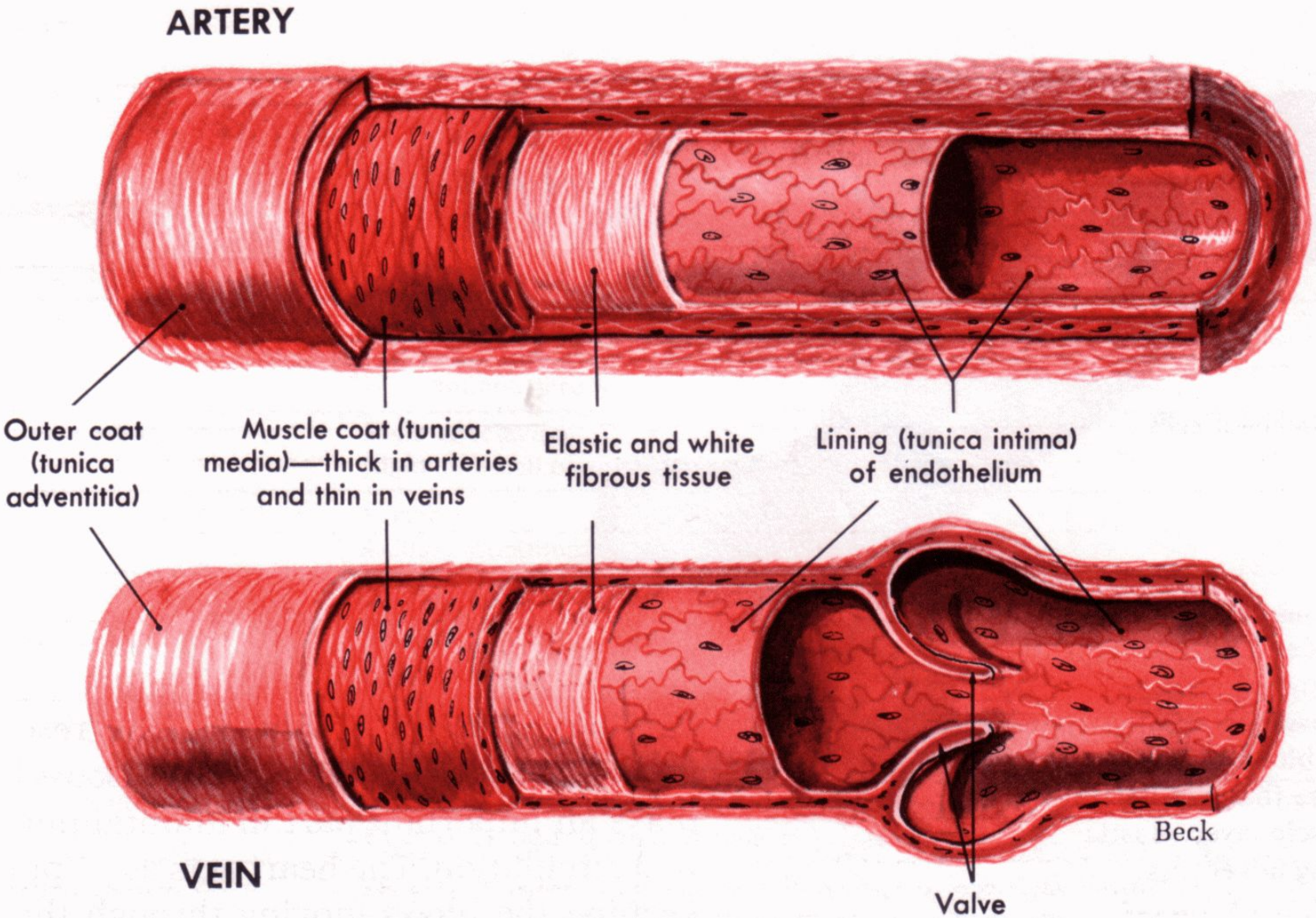

Schematic drawings of an artery and vein showing comparative thicknesses of the three coats: outer coat (tunica adventitia), muscle coat (tunica media), and lining of endothelium (tunica intima). Note that the muscle and outer coats are much thinner in veins than in arteries and that veins have valves.

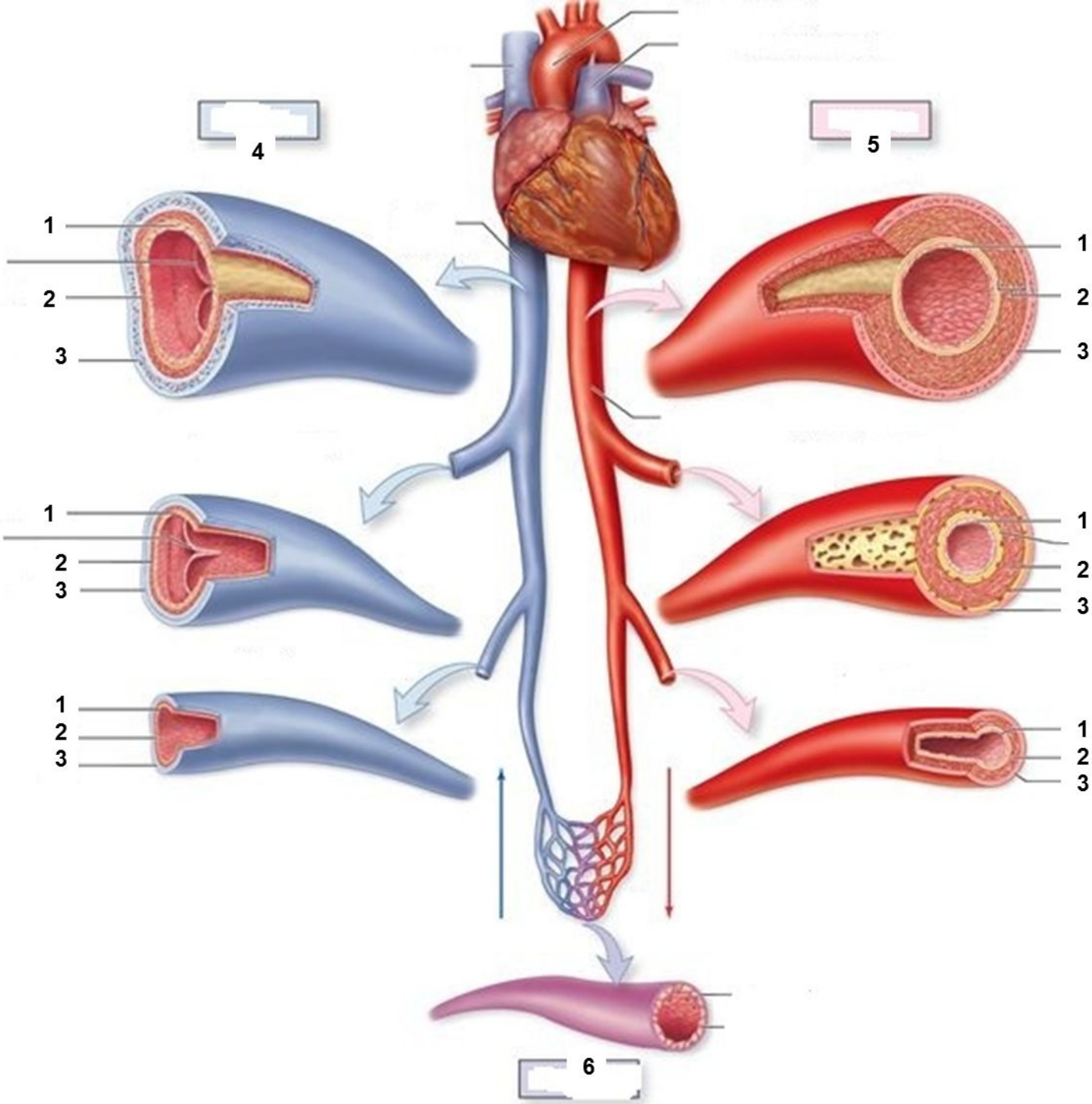
4
5
6
1
2
3
1
2
3
1
2
3
1
2
3
1
2
3
1
2
3

Дякую за увагу