Казахский Медицинский Университет им. С.Д. Асфендиярова

Кафедра: интернатуры и резидентуры по терапии № 1

Тема:Мерцание и трепетание

-

Доцент Ползик Г.Б.

Алматы 2012

МЕРЦАТЕЛЬНАЯ АРИТМИЯ

При МА возбуждение и сокращение предсердий как целого, а имеется возбуждение и сокращение отдельных волокон предсердий. Число хаотических возбуждений предсердий составляет от 350 до 700 в 1 мин. Различные волокна предсердий одномоментно находятся в разных стадиях возбуждения и восстановления.

В АВУ в единицу времени поступает различное количество импульсов из предсердий, при этом часть импульсов имеет недостаточную силу и не доходит до АВУ и желудочков. Другие импульсы застают АВУ в рефрактерной фазе от предыдущего возбуждения.

- АВУ, поступает к желудочкам, вызывая их возбуждение и беспорядочные сокращения.

- В связи с отсутствием возбуждения предсердий на ЭКГ при мерцании предсердий не определяется зубец Р, а регистрируются только предсердные волны f. Эти волны отличаются нерегулярностью, различной формой и амплитудой. Из-за волн мерцания на ЭКГ отсутствует изоэлектрическая линия, регистрируется лишь волнообразная кривая с колебаниями около изолинии большей или меньшей амплитуды.

ФИБРИЛЛЯЦИЯ ПРЕДСЕРДИЙ (МЕРЦАТЕЛЬНАЯ АРИТМИЯ)

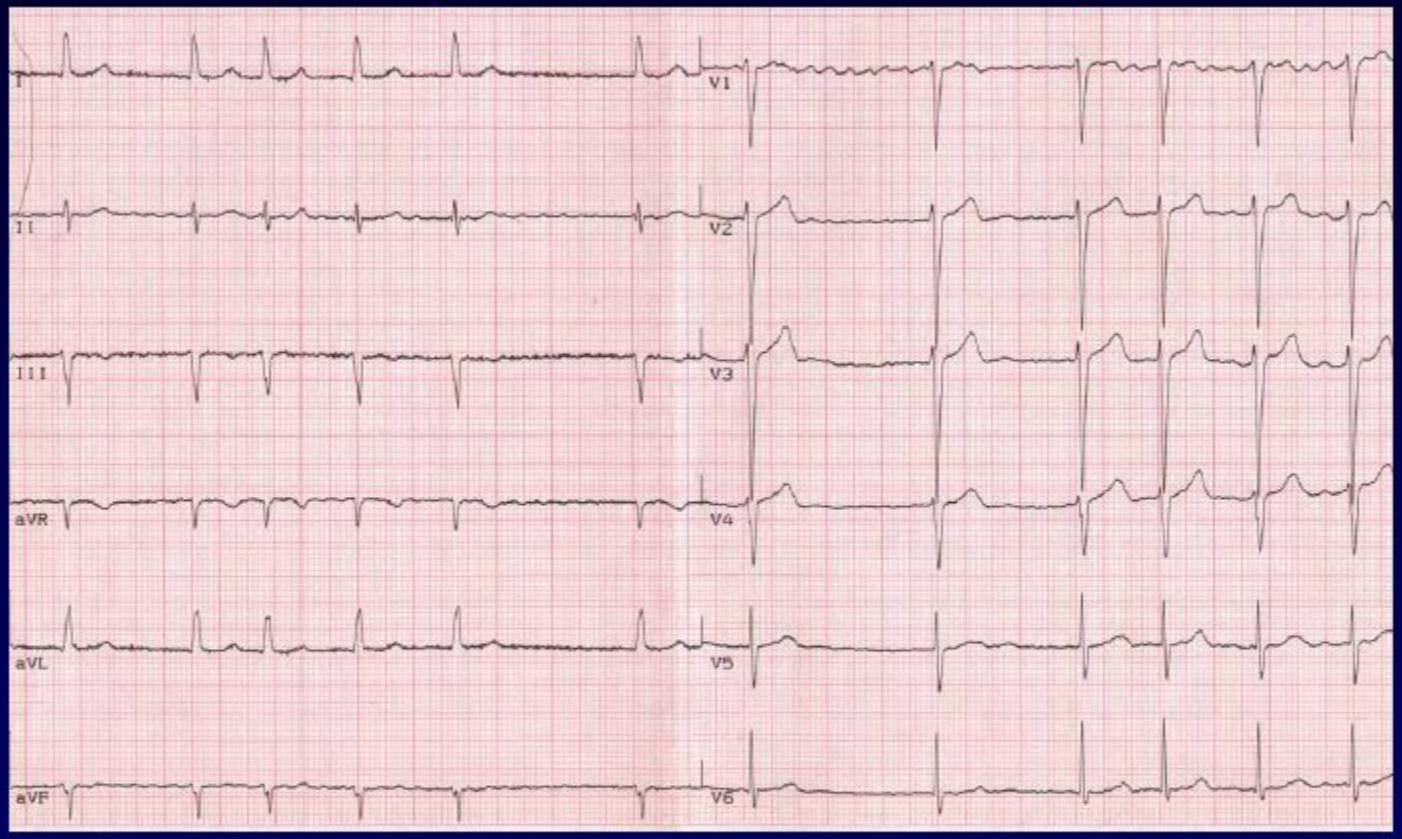

Основные признаки:

- отсутствие зубца P
- полностью неправильный ритм (delirium cordis)
- волны фибрилляции ff, наиболее отчетливые в отведении V_1

Различают крупно-, средне- и мелковолнистую формы мерцания предсердий.

- При крупноволнистой форме мерцательной аритмии волны f крупные, сравнительно большой амплитуды (больше 1 мм), частота их составляет 350—450 в мин.

- Средневолнистая форма –характеризуется волнами f меньшей амплитуды и частотой 450—550 в 1 минартериальной гипертензией.

- При мелковолнистой форме амплитуда предсердных волн f очень мала, иногда, они вообще не видны на ЭКГ. При этой форме МА частота возбуждения отдельных волокон предсердий в большинстве случаев составляет 550—700 в 1 мин. Амплитуда предсердных волн f может несколько увеличиваться при физической нагрузке.

- Предсердные волны f особенно хорошо видны во II, III, aVF отведениях и в правых грудных отведениях V_1 V_2. Еще лучше они выражены в дополнительных отведениях V_{3R} V_{4R} S_5

- Возбуждение желудочков при МА происходит беспорядочно— наблюдается аритмия их сокращений с различным расстоянием между комплексами QRS.
- Возбуждение проходит по внутрижелудочковой проводящей системе обычным путем, поэтому желудочковые комплексы QRS не изменены. Реже наблюдаются аберрантные комплексы за счет функциональной блокады одной из ножек ПГ или частичной

Чем раньше возникает возбуждение желудочков, тем продолжительнее интервал между двумя предшествующими ему сокращениями, тем легче наступают различные функциональные нарушения проводимости (феномен Ашмана).

Различают: брадисистолическую, нормосистолическую и тахисистолическую формы МА.

- При брадисистолической форме число сокращений желудочков меньше 60 в 1 мин
- При нормосистолической - от 60 до 90 в 1 мин
- При тахисистолической — выше 90 в 1 мин
- Различают:
- постоянную форму МА, при которой мерцание предсердий существует длительное время
- пароксизмальную форму, для которой характерны приступы МА большей или меньшей продолжительности.

Фибрилляция предсердий на фоне WPW-синдрома - проведение по дополнительным проводящим путям.

К появлению мерцания предсердий предрасполагают следующие факторы:

- частая групповая или политопная предсердная экстрасистолия
- ранние предсердные экстрасистолы
- значительное уширение зубца Р
- увеличение времени активации левого предсердия
- предсердная тахикардия, особенно при полиморфной форме зубца Р.

ТРЕПЕТАНИЕ ПРЕДСЕРДИЙ

Трепетание предсердий (ТП) наблюдается значительно реже, чем МА. При ТП также отсутствует возбуждение и сокращение предсердий, а имеется возбуждение и сокращение отдельных волокон предсердий. Однако это возбуждение происходит с меньшей частотой, чем при МА, и более правильно. Частота предсердных волн составляет обычно 220—350 в 1 мин, чаще от 280 до 300 в 1 мин.

В АВУ в единицу времени поступает постоянное число предсердных импульсов. В связи с тем, что АВУ из-за его рефрактерности не может провести так много импульсов, возникает функциональная частичная АВ блокада; чаще всего АВУ проводит к желудочкам каждый второй импульс или реже каждый четвертый . Из предсердий к желудочкам может проводиться также каждый 3-й, 5-й, 6 и импульс и т. д. Если степень АВ блокады остается стабильной, то к желудочкам в единицу времени поступает постоянное число импульсов, вследствие чего ритм сокращений желудочков правильный. Это характерно для правильной формы

ТРЕПЕТАНИЕ ПРЕДСЕРДИЙ

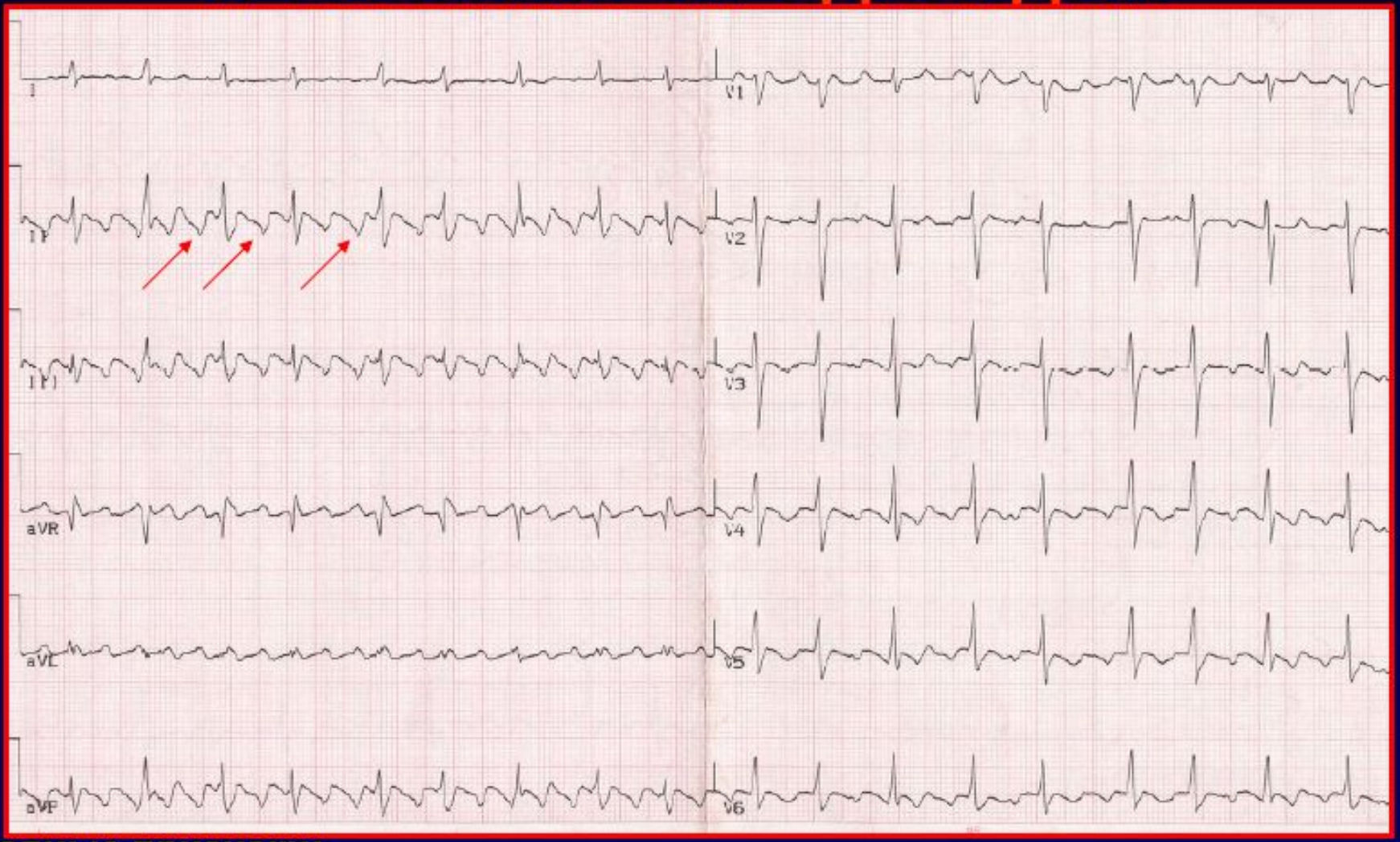

Основные признаки:

- **отсутствие зубца P**
- **ритм правильный или неправильный (зависит от характера АВ проведения)**
- **волны трепетания FF (230-350/мин.), наиболее отчетливые в отв. II, III, aVF, V_1**

На ЭКГ:

- имеются предсердные волны F, характеризующиеся регулярностью. Они большей амплитуды, чем при мерцании, и отличаются меньшей частотой. Предсердные волны F обычно правильной формы, четко переходят одна в другую, и частота их составляет 220—350 в 1 мин.Волны трепетания предсердий обычно лучше выражены в следующих отведениях: II, III, aVF, V_1, а также в $Vз_R$, V_{4R} и S_5. Изредка они лучше видны в I и aVL отведениях. В связи с тем, что к желудочкам поступает постоянное число импульсов в 1 мин, сокращения их происходят ритмично и расстояние RR одинаковое.

- Путь импульса по желудочкам обычный, поэтому комплекс QRS не изменен. Небольшая деформация комплексов может быть обусловлена наложением на них волн трепетания.
- Таким образом, частота сокращений желудочков зависит от условий проведения импульсов в АВУ и находится в строгой зависимости от числа предшествующих им волн трепетания.

трепетание предсердий с проведением 2:1, отклонение ЭОС вправо, неполная блокада правой ножки пучка Гисса, неспецифические изменения сегмента ST, снижение волтажа всех зубцов. По данным ЭХОКГ у пациента увеличение размеров правого желудочка с гипокинезией и выраженная легочная гипертензия.

- Предсердные волны F наслаиваются на сегмент ST и зубец Т, часто вызывая их деформацию. При АВ проведении 2 : 1 вторая волна F может наслаиваться на комплекс QRS. Волны трепетания переходят непосредственно одна в другую, поэтому на ЭКГ отсутствует изолиния. Однако при медленном ритме или малой амплитуде волн трепетания предсердные волны F могут быть малозаметными.

- 1. ***При постоянной форме ТП :***
- трепетание существует у больного длительно — в течение нескольких недель, месяцев или изредка лет. Условно за постоянную форму принимают случаи, когда длительность трепетания предсердий превышает 2 нед. Чаще при длительном трепетании предсердий оно переходит в мерцательную аритмию.
- ***2. При пароксизмальной форме ТП :***
- трепетание возникает в виде приступов различной продолжительности. Эта форма наблюдается чаще всего. Она может переходить в дальнейшем в постоянную форму, не прекращаясь спонтанно. Приступы при пароксизмальной форме ТП (но не всегда) внезапно начинаются и заканчиваются. Пароксизмальная форма обычно переходит в мерцание предсердий или в синусовый ритм.

- При ритмичных сокращениях желудочков, когда каждому комплексу QRS предшествует строго определенное число пресердных волн, говорят о **правильной форме ТП.**
- Различают также **неправильную форму ТП**, для которой характерна меняющаяся степень АВ блокады. В результате к желудочкам в единицу времени проводится различное количество импульсов, что вызывает аритмию их сокращений. Каждому комплексу QRS предшествует различное число волн трепетания, при этом расстояния RR неодинаковые

Правильная форма трепетания предсердий с проведением 2:1

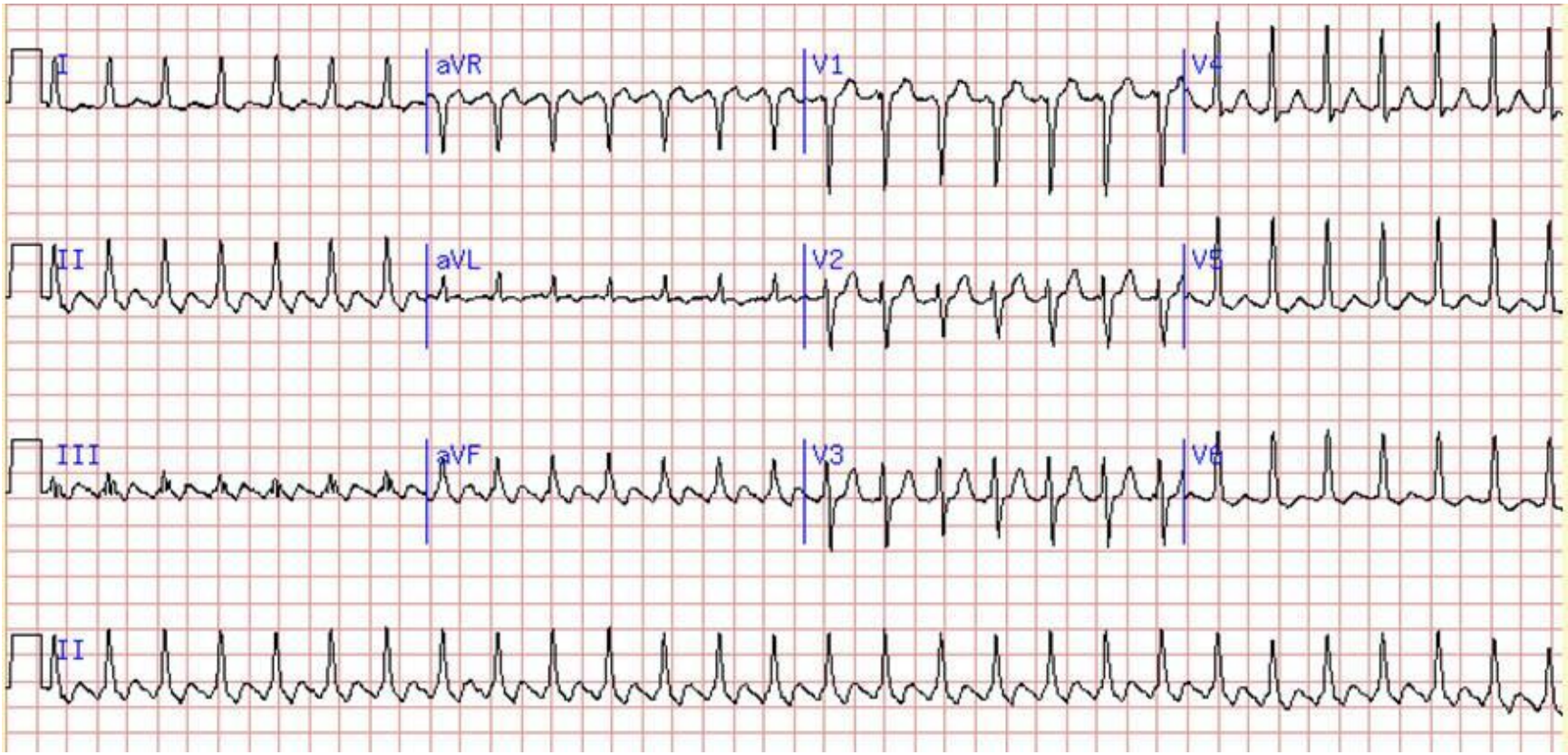

Теория кругового движения волны возбуждения по предсердиям вокруг устьев полых вен.

- Если при мерцании предсердий возбуждение не может повторно проходить по одним и тем же участкам предсердий, так как застает эти участки в рефрактерной фазе, то при трепетании, при котором частота предсердных волн меньше, возбуждение повторно проходит по одним и тем же участкам. Поэтому предсердные волны F правильной формы, крупные и повторяют одна другую. Возбуждение распространяется по предсердиям со скоростью 220—350 кругов в мин, что соответствует частоте волн трепетания.
- Происхождение ТП связывается с существованием эктопического очага возбуждения в предсердиях, который генерирует импульсы с частотой 220—350 в 1

На данном 10-ти секундном отрезке ЭКГ выявляюся следующие нарушения ритма:

1. пароксизмальное трепетание предсердий с различной степенью блокады

2. синусовый ритм

3. пароксизмальная фибрилляция предсердий

4. 2 преждевременных предсердных комплекса

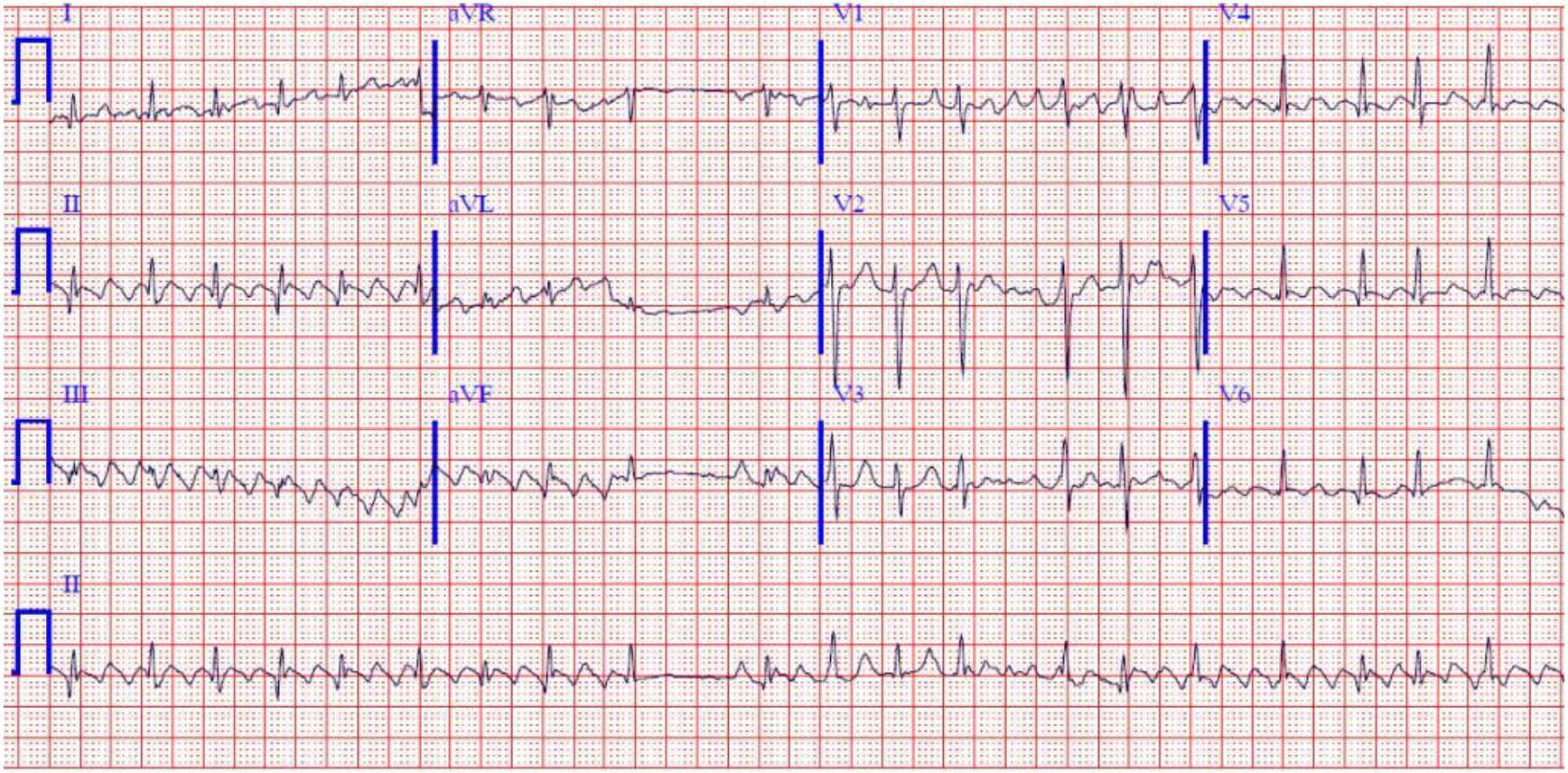

ТРЕПЕТАНИЕ И МЕРЦАНИЕ ЖЕЛУДОЧКОВ

- При трепетании и мерцании желудочков отсутствует возбуждение и сокращение желудочков ,а имеется только возбуждение и сокращение отдельных волокон желудочков. Частота возбуждения отдельных волокон желудочков составляет при их трепетании от 150 до 300 в 1 мин, а при мерцании желудочков от 150 до 500 в 1 мин. Мерцание и трепетание желудочков появляются вследствие того, что желудочки не могут ответить возбуждением и сокращением на каждый возникающий в них импульс, так как часть их мышечных волокон находится еще в рефрактерной фазе.

Трепетанием желудочков (ТЖ)

- называют регулярные волны сокращения отдельных волокон желудочков малой амплитуды, частота которых превышает 220 в 1 мин. Одновременно отмечается резко выраженное нарушение внутрижелудочковой проводимости: комплексы QRS и зубцы Т очень широкие и деформированные и сливаются друг с другом. На ЭКГ трудно или невозможно выделить комплекс QRS, сегмент ST и зубец Т.

- Желудочковые волны крупные, более или менее правильной формы и непосредственно переходят одна в другую. Регистрирующаяся кривая имеет вид синусоиды. Однако небольшие различия в форме отдельных волн обычно все же имеются. Изолиния отсутствует. Фазы деполяризации и реполяризации трудно разграничить. При увеличении длительности ТЖ амплитуда волн уменьшается и трепетание в большинстве случаев переходит в

Трепетание и фибрилляция желудочков

- **1.** При *трепетании* желудочков — частые (до 200–300 в мин) регулярные и одинаковые по форме и амплитуде волны трепетания, напоминающие синусоидальную кривую.
- **2.** При *фибрилляции* (*мерцании)* желудочков — частые (до 200–500 в мин), но нерегулярные беспорядочные волны, отличающиеся друг от друга различной формой и амплитудой.

- ***Мерцание желудочков (МЖ)***

- часто является продолжением и следствием трепетания желудочков.Они отличаются от ТЖ отсутствием регулярности, постоянства формы и полной хаотичностью. Изолиния на ЭКГ отсутствует и в этом случае. Частота возбуждения отдельных волокон желудочков колеблется от 150 до 500 в 1 мин. Высота волн может периодически изменяться, то несколько увеличиваясь, то уменьшаясь.

- ***В первый период* МЖ:** волны обычно достаточно крупные, относительно большой амплитуды и следуют чаще с частотой 250—400 в 1 мин.
- **Во второй период** продолжающегося МЖ желудочковые волны становятся малой амплитуды, нерегулярность их возрастает. Так часто выглядит предагональное мерцание желудочков
- **Первичное МЖ** развивается при отсутствии тяжелого органического заболевания сердца, сердечной недостаточности, кардиогенного шока. Первичное МЖ может иногда возникать на короткий период и самосто ятельно исчезнуть.
- **Вторичное МЖ** появляется при тяжелых органических заболеваниях сердца, при недостаточности кровообращения или кардиогенном коллапсе. Эта форма характеризуется самым тяжелым прогнозом. Обычно это терминальное мерцание желудочков.