Рак щитовидной железы

Распространенность. Актуальность

- В структуре всех онкологических заболеваний рак ЩЖ составляет 3% (2015г.). За последние 10 лет заболеваемость в России выросла в 2 раза.
- Возникновение рака щитовидной железы по данным статистических исследований имеет два пика: в 7-20 лет и 40-65 лет
- значительно чаще встречается у лиц женского пола (в 5 раз чаще).
- Прирост заболеваемости РЩЖ с 2005 по 2015 год составил **22,15%.**

Факторы риска

1. Ионизирующее излучение
2. Прием антитироидных препаратов
3. Нарушения гормонального баланса (повышенный уровень ТТГ, усиливающего пролиферативные процессы в ЩЖ).
4. Йодная недостаточность
5. Генетическая предрасположенность.

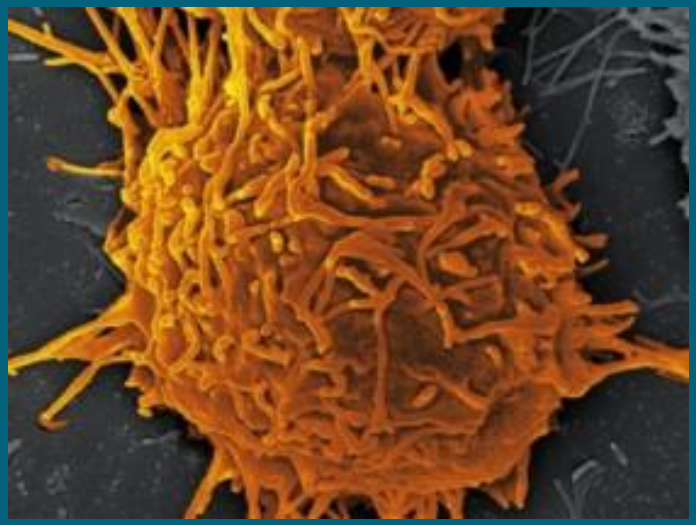

ТОПОГРАФИЯ ЩЖ

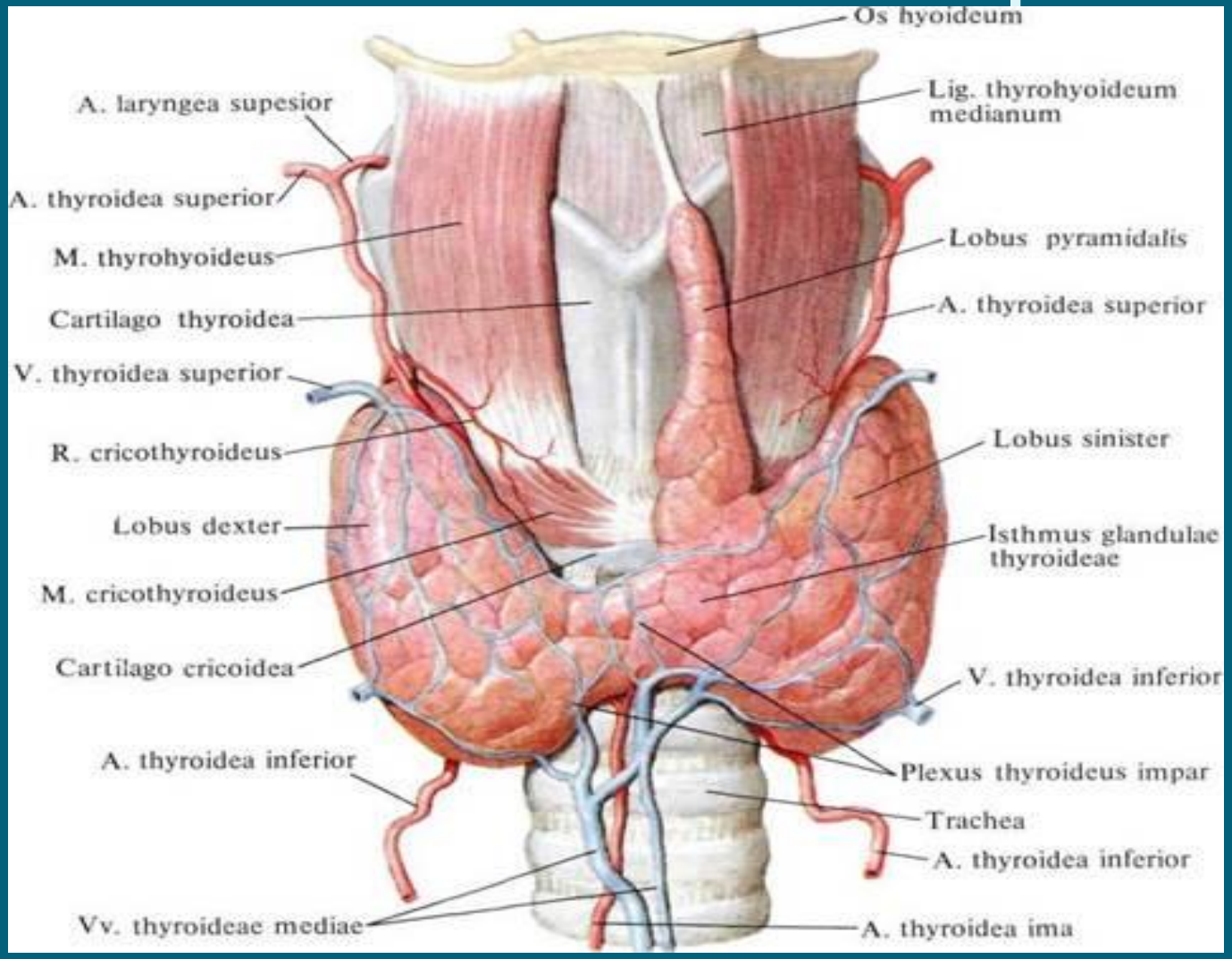

Особенности топографии

- Тесное соприкосновение с гортанью и первыми кольцами трахеи.
- Заднемедиально прилегают возвратные нервы
- К наружным отделам боковых долей железы прилежат сосудисто-нервные пучки шеи.
- Боковые доли соприкасаются с пищеводом
- У детей - на уровне нижнего края щитовидного хряща, а у пожилых людей – может уходить в грудную полость.

Взаимоотношения щитовидной железы и нервов шеи

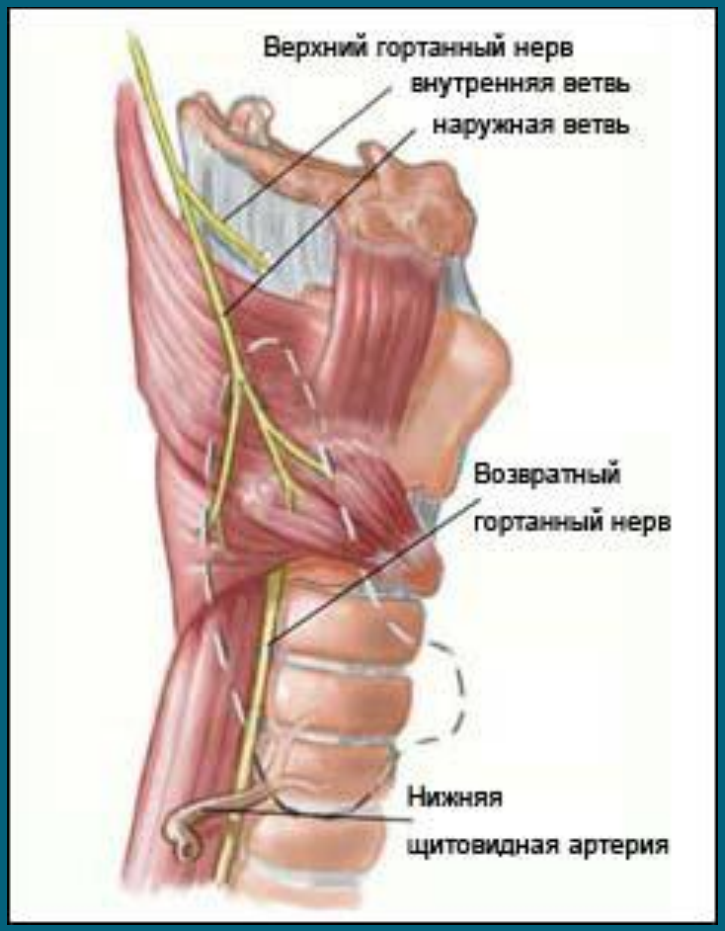

Кровоснабжение

Венозный отток

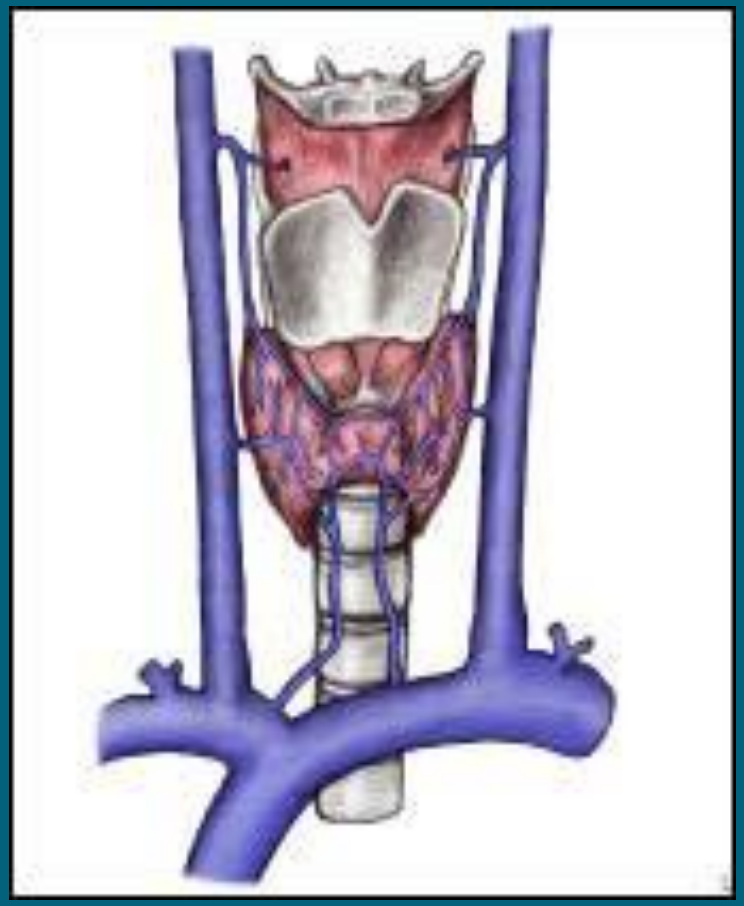

Артериальное кровоснабжение

Лимфоотток

Основные группы л/у:

предтрахеальные л\у
паратрахеальные л\у
щитовидные л\у
задние шейные л\у

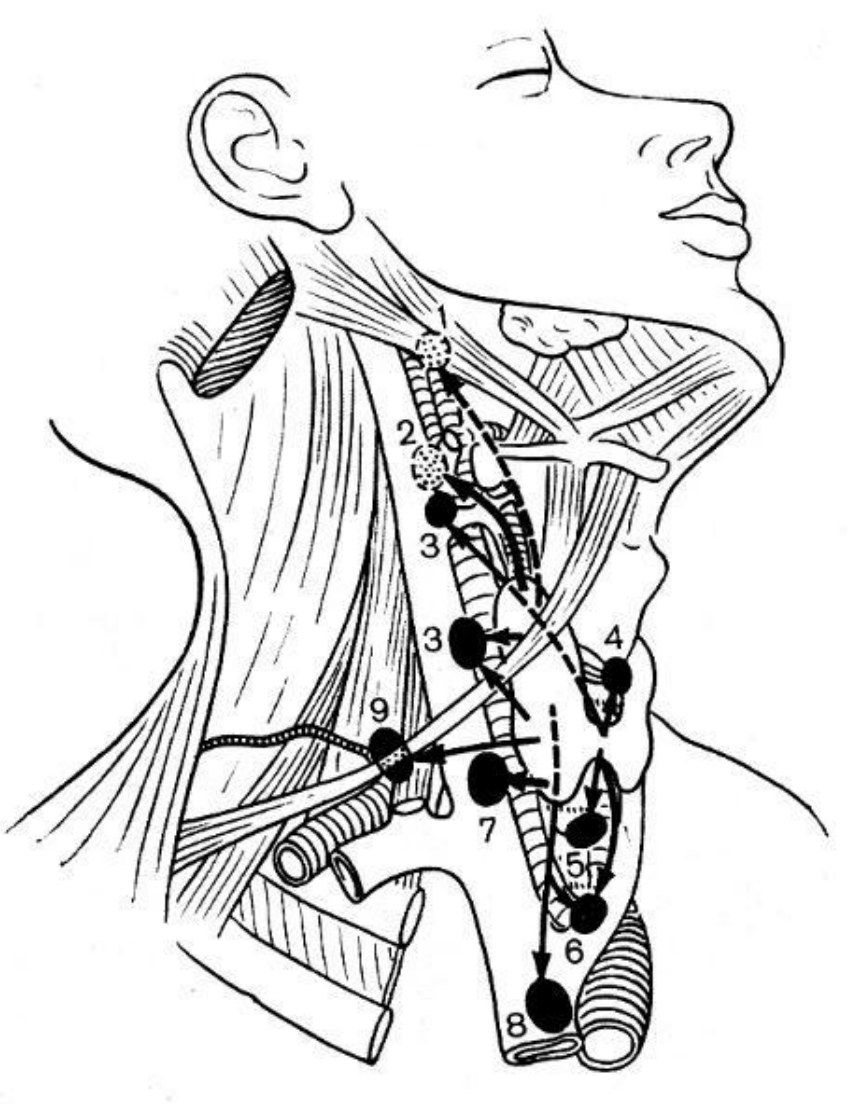

Нормальное строение ЩЖ

- **А-клетки** образуют округлые образования - фолликулы, в центре которых находится коллоид - гелеобразная масса, содержащая запасы гормонов.
- **В-клетки**, которые располагаются между фолликулами(клетки Ашкинази-Гюртля):известно, что они вырабатывают некоторые биологически активные вещества (например, серотонин).
- **С-клетки** (парафолликулярные) вырабатывают гормон кальцитонин, снижающий концентрацию кальция в плазме крови.

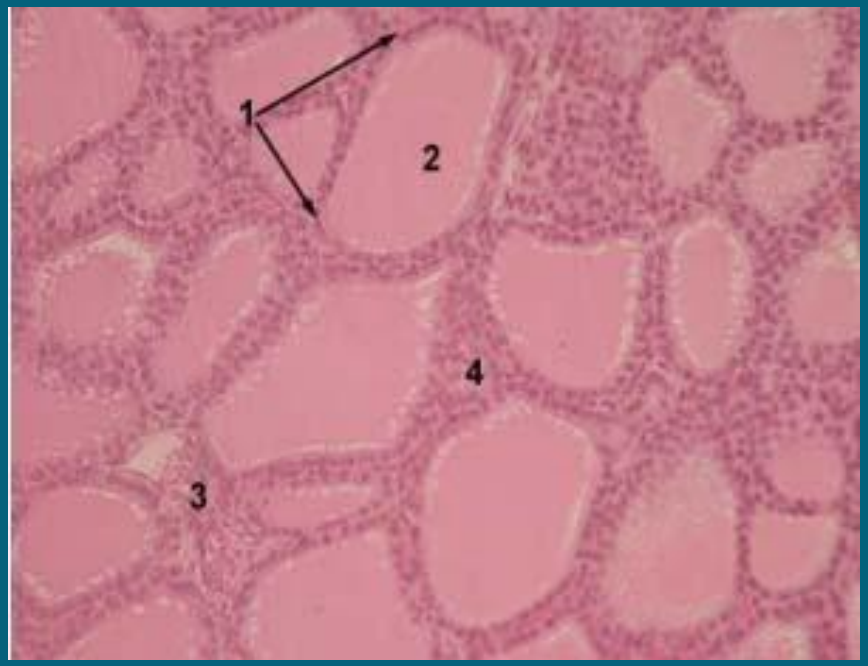

1- А клетки

2- коллоид

3- В и С – клетки

4- сосуды

источник развития опухоли	гистологическая структура	
	доброкачественная	злокачественная
А клетки	фолликулярная аденома папиллярная аденома трабекулярная аднома	фолликулярная аднокарцинома папиллярная аденокарцинома недиффиринцированный рак
В клетки	фолликулярная аденома папиллярная аденома трабекулярная аднома	фолликулярная аднокарцинома папиллярная аденокарцинома недиффиринцированный рак
С клетки	солидная аденома	солидный рак с амилоидозом стромы (медуллярный)
Метаплазированный эпителий		плоскоклеточный рак
Неоэпителиальные клетки	фиброма, лейомиома и др.	лимфосаркома, фибросаркома и др.
Эпите-ые или неэпит-ые клетки	неклассифицируемые опухоли	неклассифицируемые опухоли

Папиллярный рак

- чаще встречается у взрослых
- пик заболеваемости в 30-40 лет.
- Выявляется при сканировании как плотный, одиночный “холодный” узел.
- в 30% случаев при папиллярном раке имеются метастазы.
- У детей (до пубертатного возраста) папиллярный рак протекает более агрессивно, чаще имеют место метастазы как в шейные лимфатические узлы, так и в легкие.

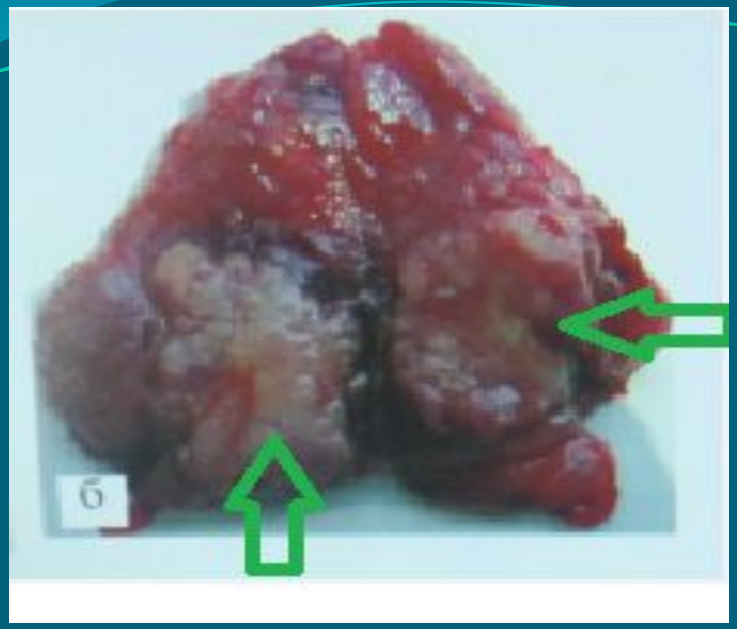

Tumor

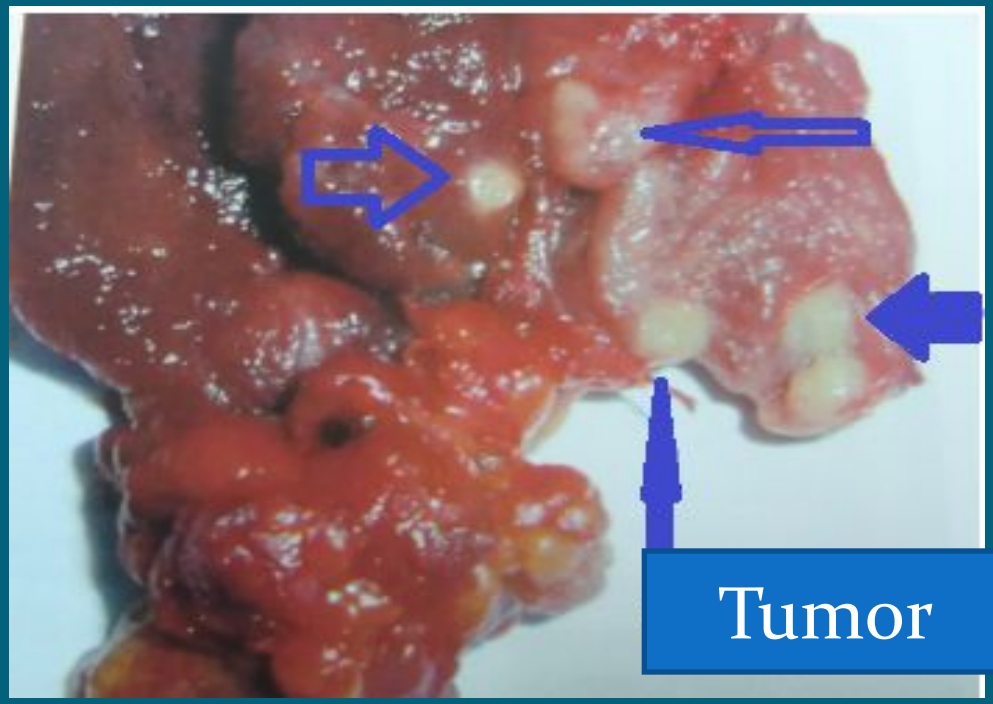

Tumor

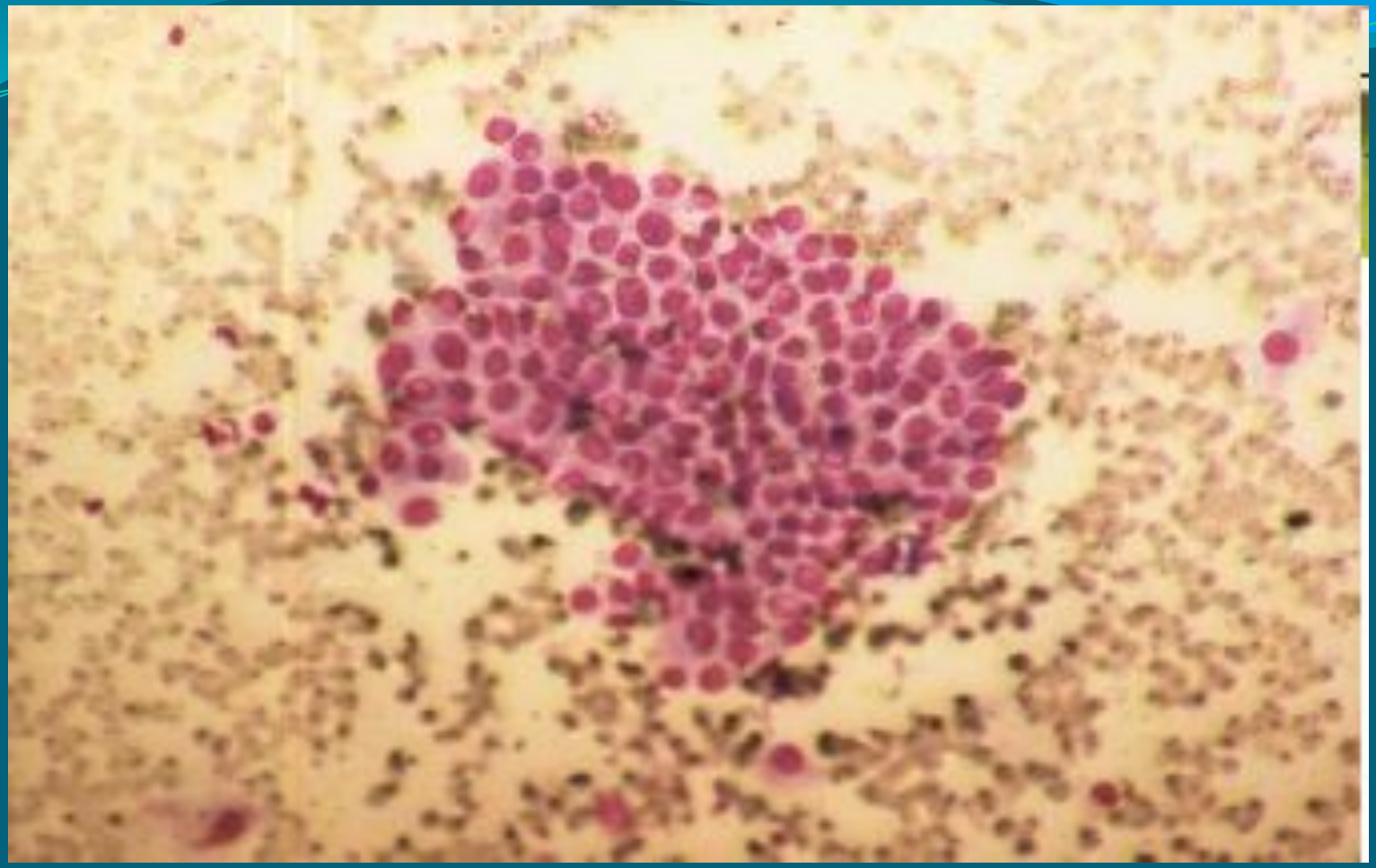

Видны внутриядерные включения

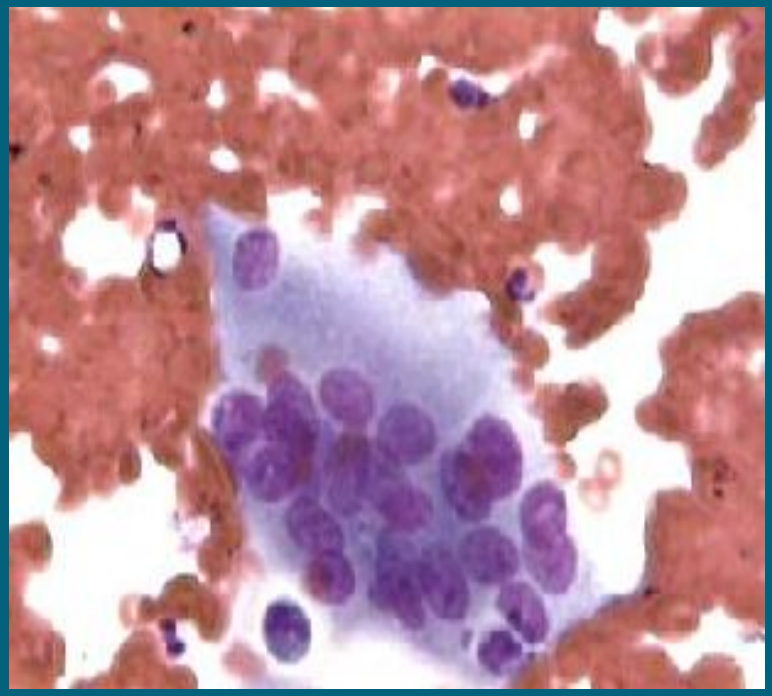

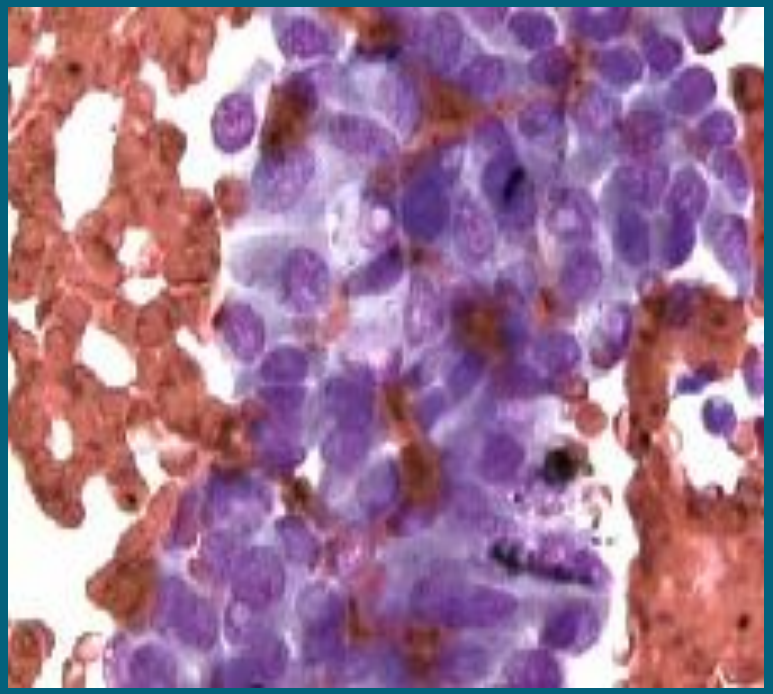

Многоядерная клетка при папиллярном раке

В ядрах клеток видны включения

Фолликулярный рак

- Встречается чаще в возрасте 50-60 лет.
- медленный рост.
- Течение более агрессивное
- Часто дает метастазы в лимфатические узлы шеи
- Реже - отдаленные метастазы в кости, легкие и другие органы.
- Mts могут захватывать йод (осуществлять синтез тироглобулина и реже тироидных гормонов. Как правило, “функционирующая” злокачественная опухоль щитовидной железы является - фолликулярным раком

Внешний вид.
Стадия VI

Tumor

Tumor

Медуллярный рак

- Из околофолликулярных клеток, продуцирующих кальцитонин .
- Часто сопровождается стертой клинической картиной синдрома Иценко-Кушинга, “приливами”, покраснением лица, диареей.
- Еще более агрессивен
- Mts в близлежащие лимфатические узлы и может распространяться на трахею и мышцы.

Маркер - кальцитонин

- Для того, чтобы исключить сомнительные результаты при определении кальцитонина, проводят стимуляцию **пентагастрином**.
- кальцитонин в N < 11,5 нг/мл у мужчин и менее 4,6 нг/мл у женщин.
- Явный подъем уровня кальцитонина (10-ки раз) через несколько минут после инъекции 0,5 мкг пентагастрина на 1 кг веса, наблюдается только при наличии С-клеточного рака.

Tumor
Tumor

Tumor
Tumor

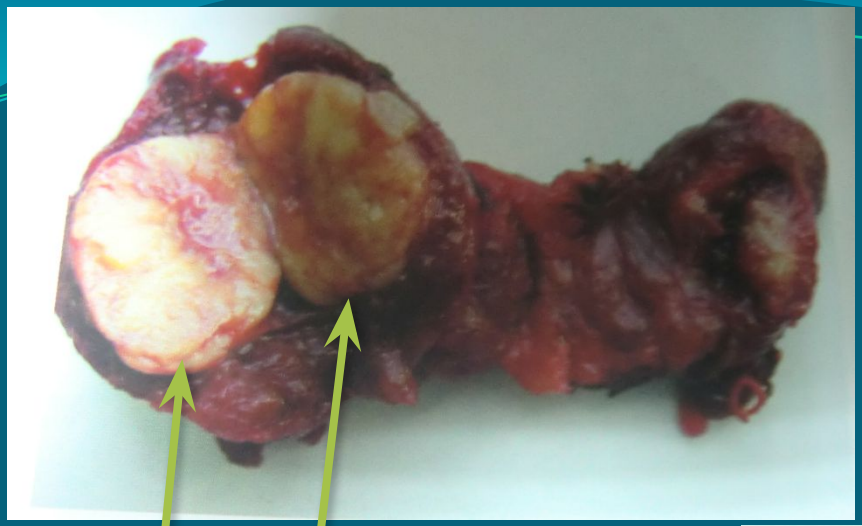

Tumor

Tumor

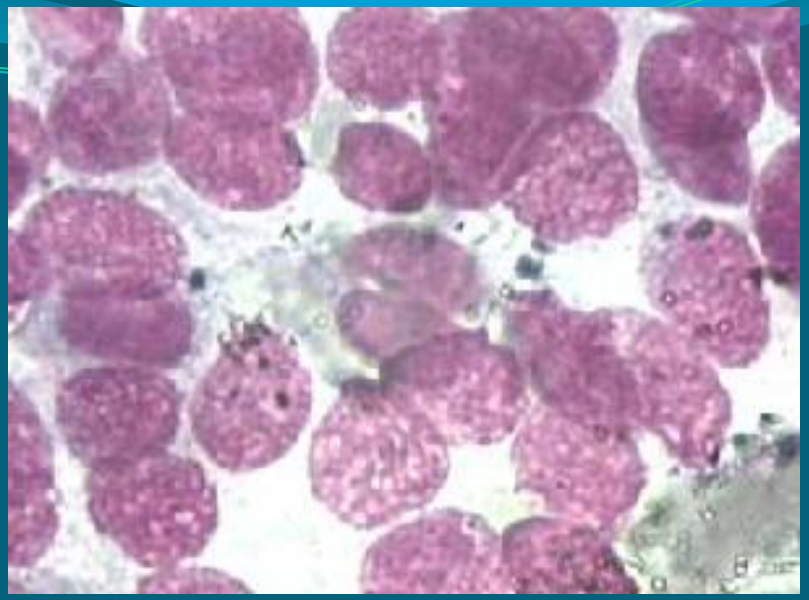

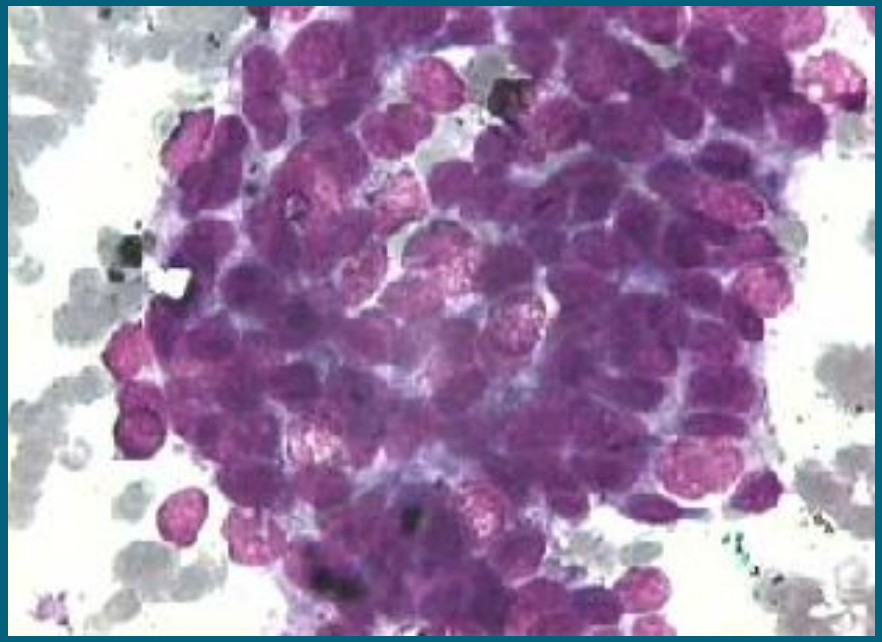

Многоклеточность,
овоидная форма,зернистость цитоплазмы,
включения

Недифференцированный рак

- Малодифференцированный рак
- Инфильтрирующий рост
- Раннее метастазирование (и лимфогенное и гематогенное)
- Очень малая выживаемость

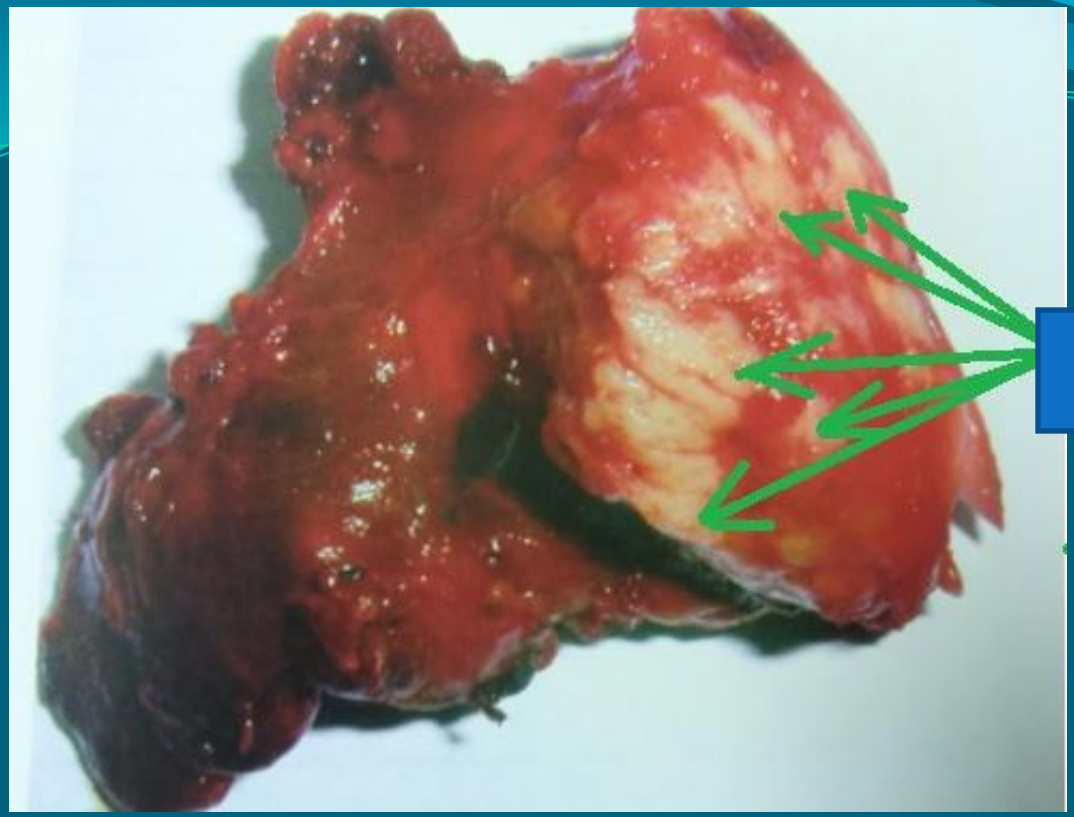
Tumor

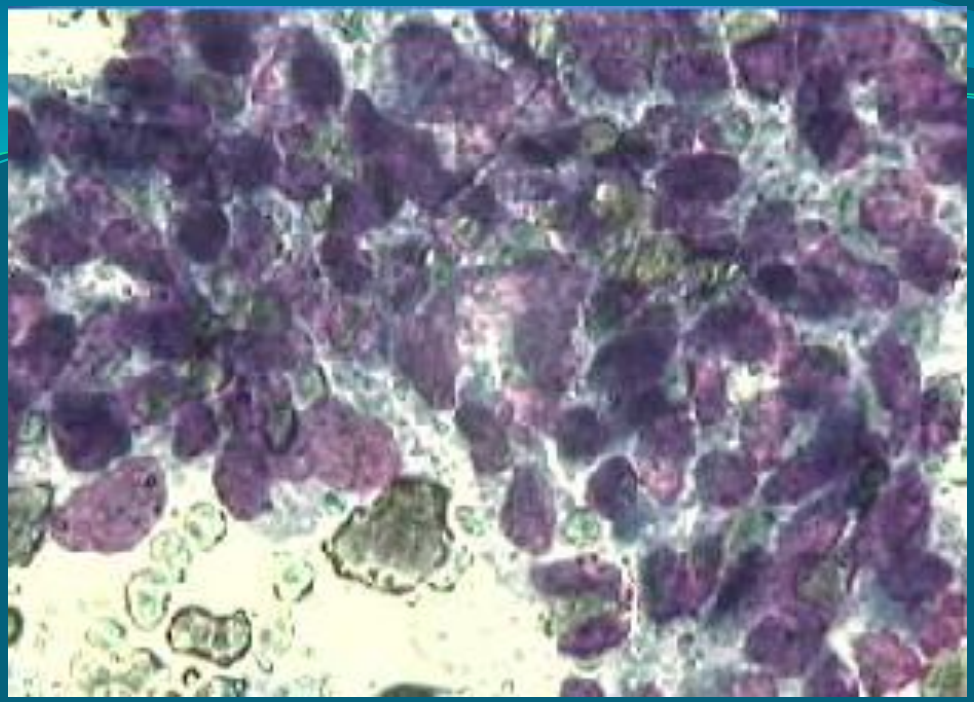

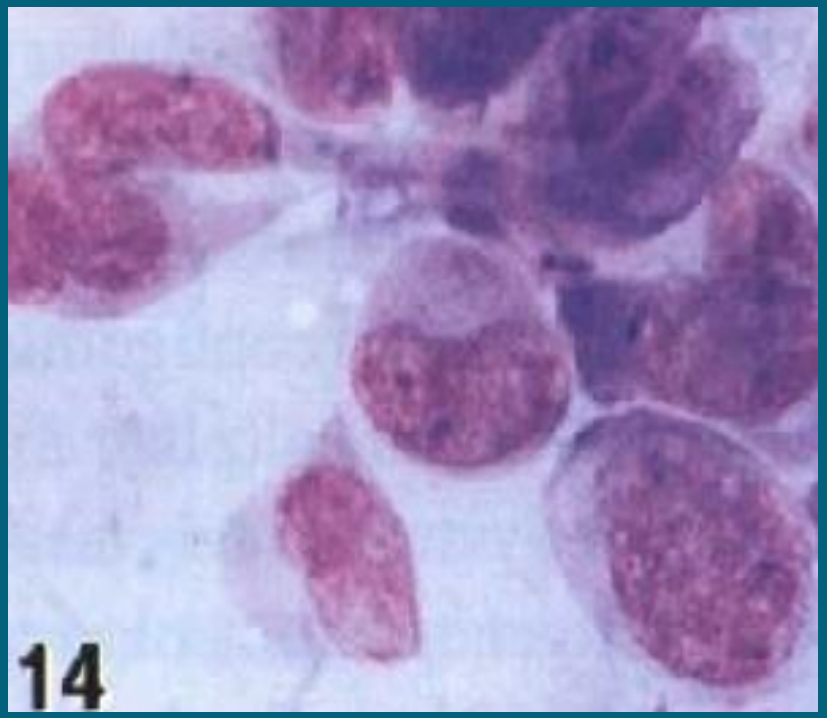

Многоклеточность, деформированные ядра, влючения

Клиника

На **ранних** стадиях симптомов, характерных только для данного заболевания, не установлено

На **поздних** стадиях отмечается увеличение щитовидной железы.

- 1. чувство сдавления в области шеи
- 2. дисфония
- 3. инспираторная одышка
- 4. дисфагия

Классификация первичной опухоли по TNM (T):

- T1 –опухоль до 2 см, не выходит за пределы капсулы
- T2 – от 2,1 до 4 см
- T3 – более 4 см в наибольшем измерении, ограниченная в пределах железы или опухоль любых размеров, с минимальным распространением за пределы железы (грудиноключично-сцев. мыщцу, мягкие ткани вокруг железы)
- T4 – опухоль любого размера с прорастанием капсулы и выход за пределы щитовидной железы.

- N0 – нет поражание л/у.
- N1 – метастатические лимфоузлы имеются

- M0 – нет отдаленных мтс.
- M1 – есть отдаленные мтс.

РЩЖ обладает выраженной способностью к метастазированию. Частота регионального мтс до 65-70%, отдаленного – 5-10%. Поражаются пре-паратрахеальные л/у, л/у передневерхнего средостеня, глуюокие яремные и надклчичные. Отдаленными мтс чаще всего поражаются легкие и кости.

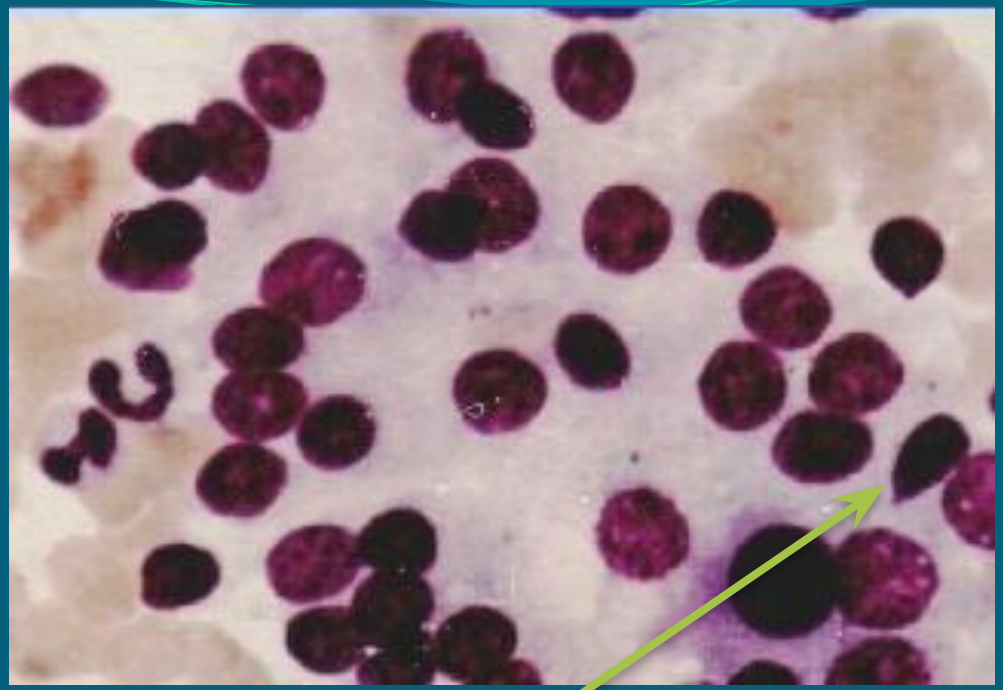

Включения в ядрах, овоидная форма ядер

Диагностика

(основные методы)

1. Сбор анамнеза

Особое внимание уделить:

- Семейный анамнез
- Работа на вредном производстве
- Проживание в эпидемиологически неблагоприятном районе

2. Осмотр и Пальпация

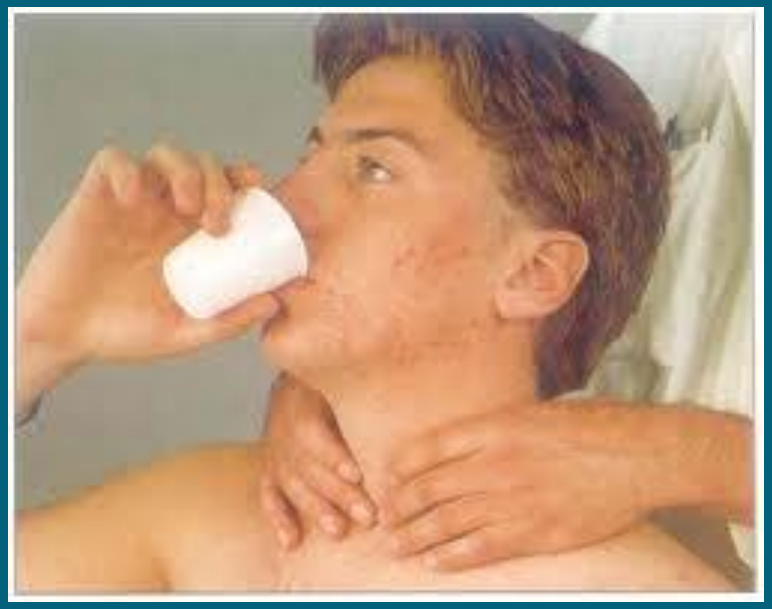

3. УЗИ (норма)

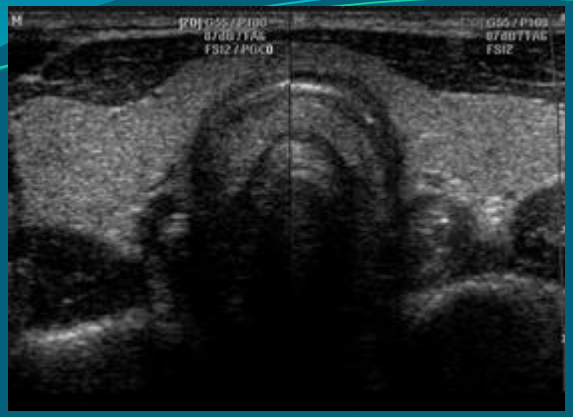

Объемы всей железы:

> 20 см³ для женщин

> 25 см³ для мужчин

Размеры:

- **Длина 4,0-7,0 см**
- **Ширина 1,0-3,0 см**
- **Толщина 1,0-2,0 см**

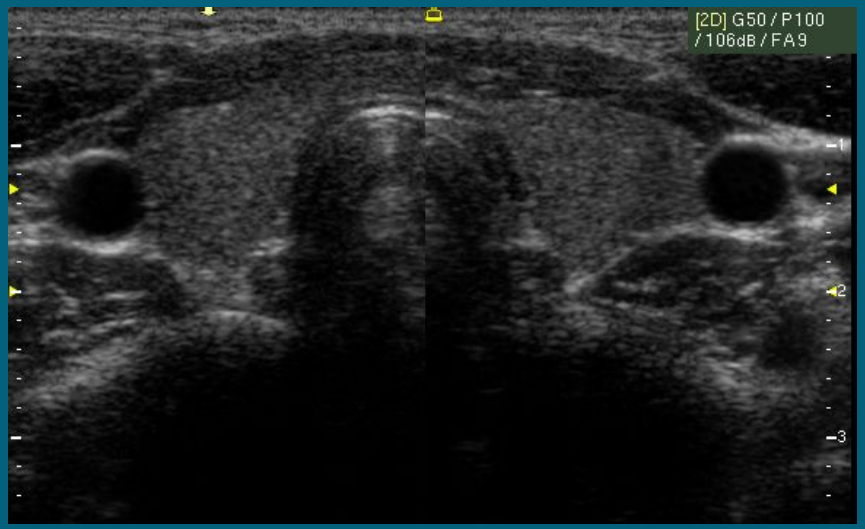

Формы РЩЖ по Узи:

- ГИПОэхогенное образование с четким контуром.
- ГИПОэхогенное образование с четким контуром + Кальцинаты.
- ИЗОэхогенный узел с нечеткими, неровными контурами + множественные, мелкие Кальцинаты.
- Кистозная форма.
- ИЗОэхогенный узел с четкими контурами + ГИПОэхогенный ободок.

Гипоэхогенное образование с четким контуром.

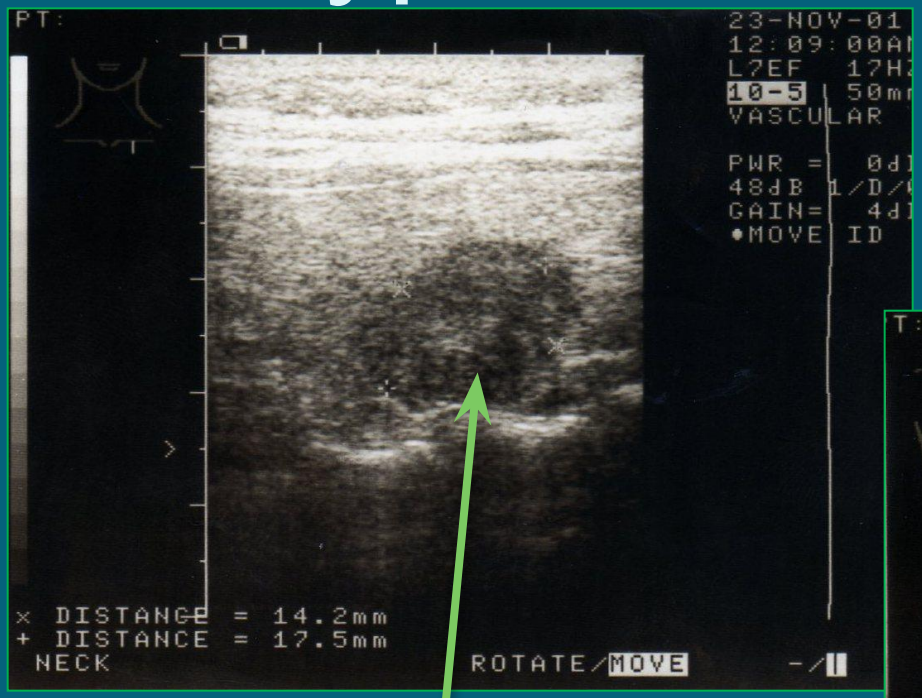

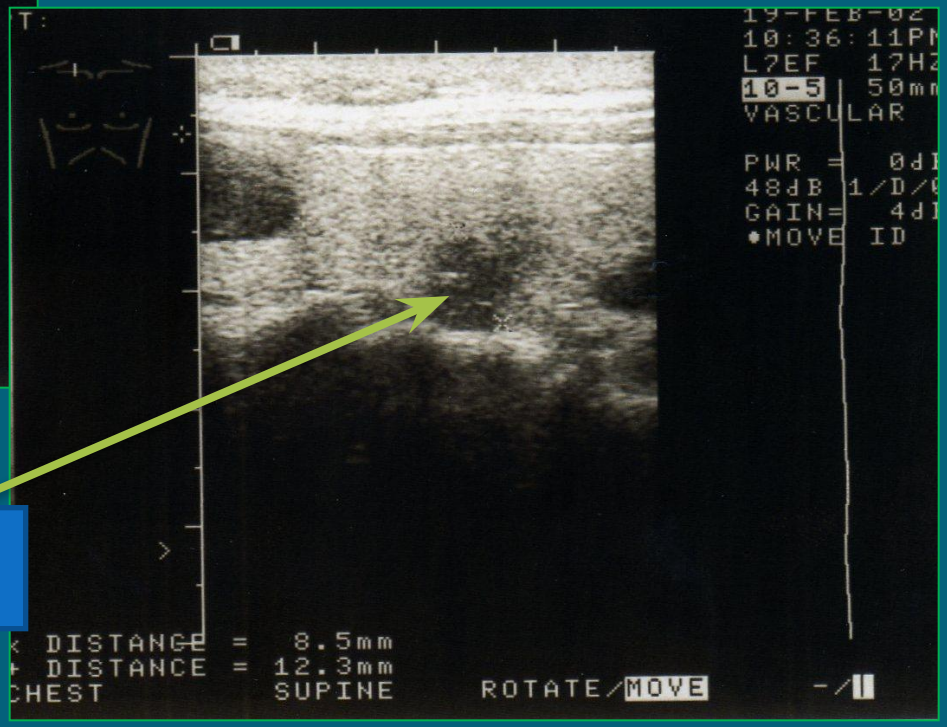

Узел

ГИПОэхогенное образование с четким контуром + КАЛЬЦИНАТЫ

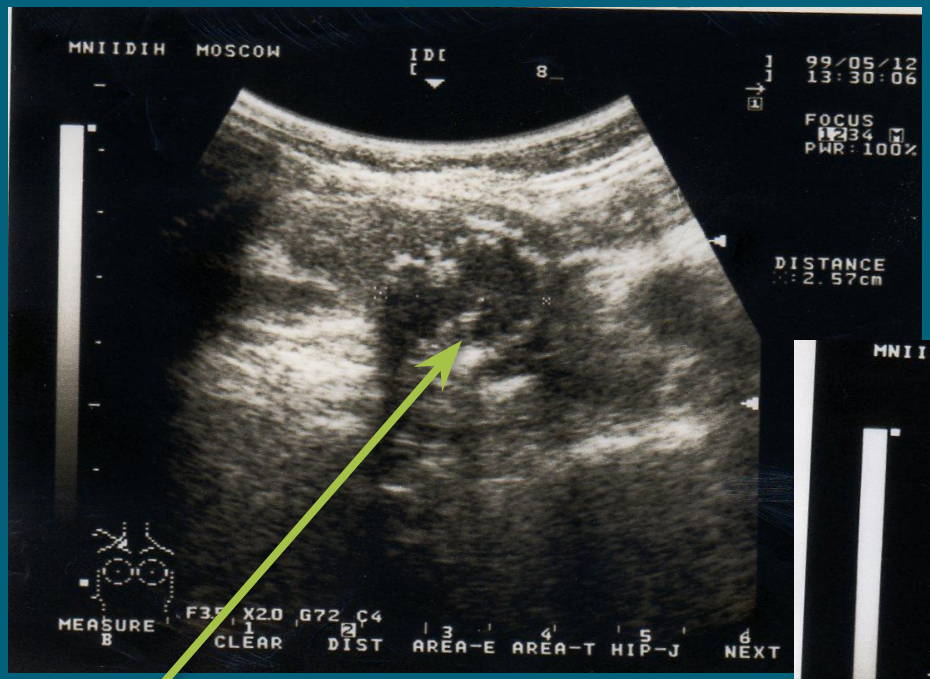

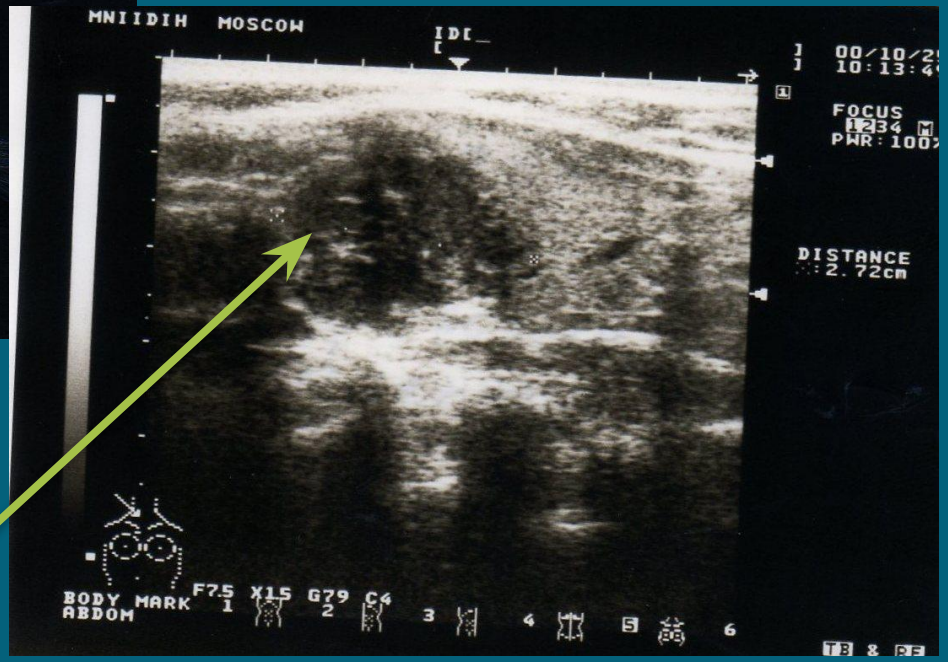

Кальцинаты

неровными контурами + множественные, мелкие Кальцинаты

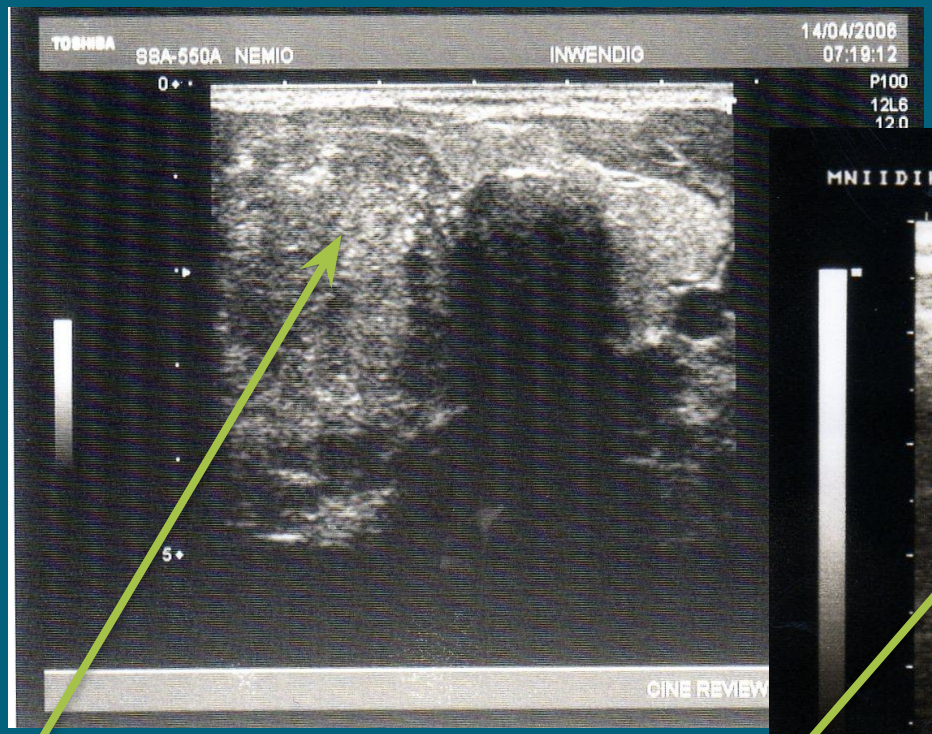

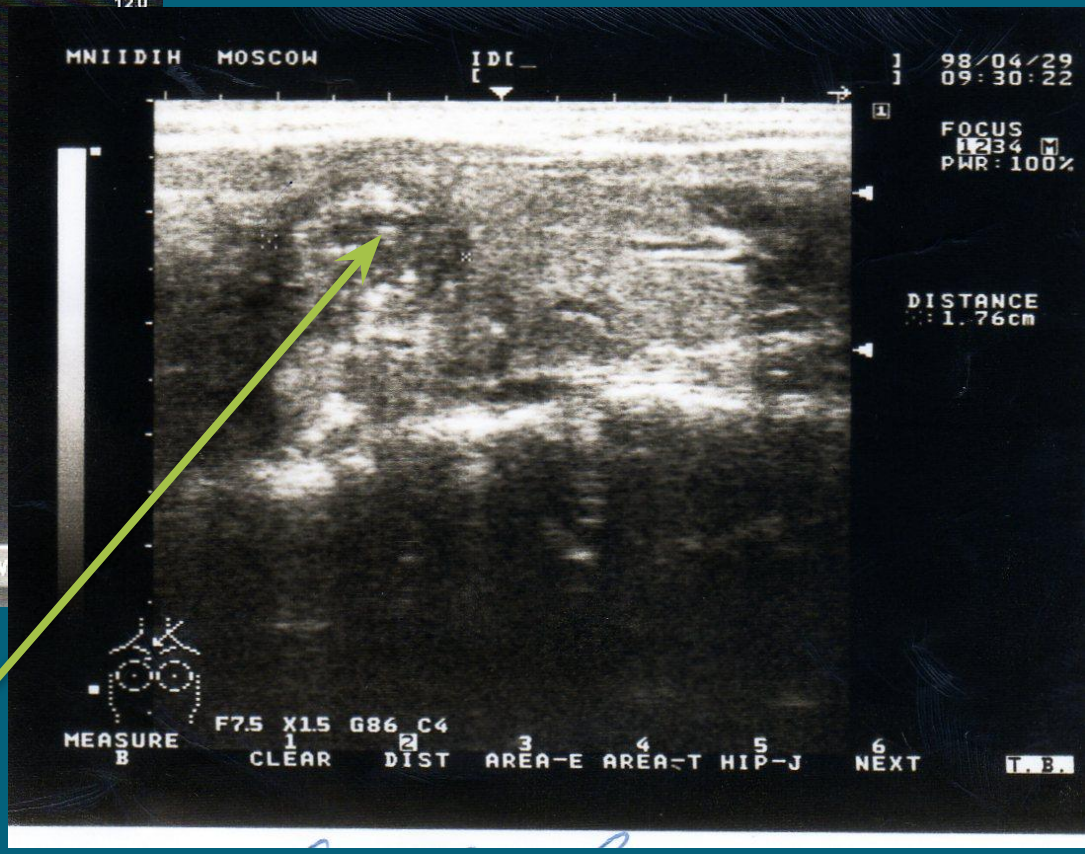

Кальцинаты

неровными контурами + множественные, мелкие Кальцинаты

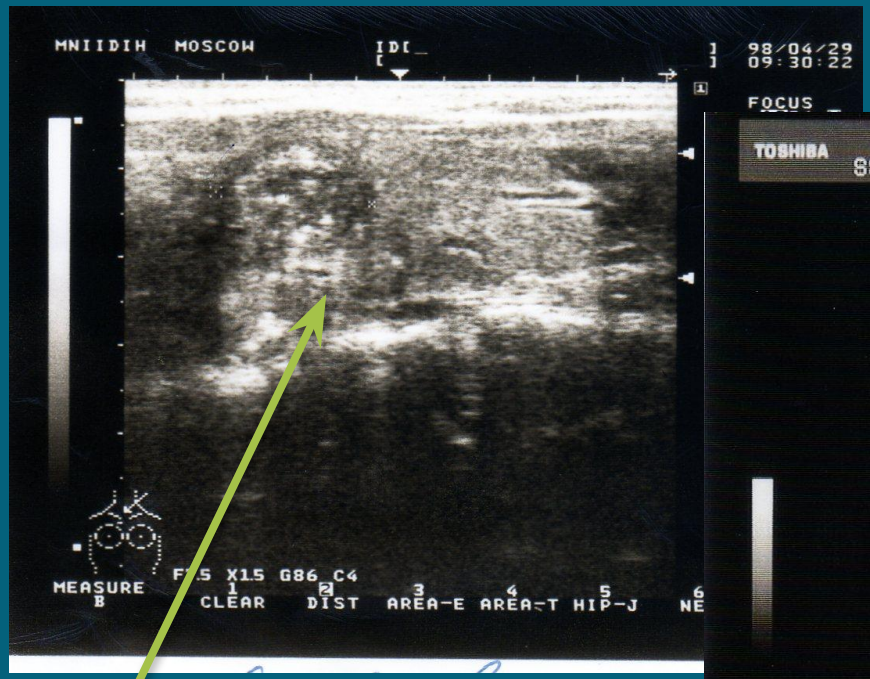

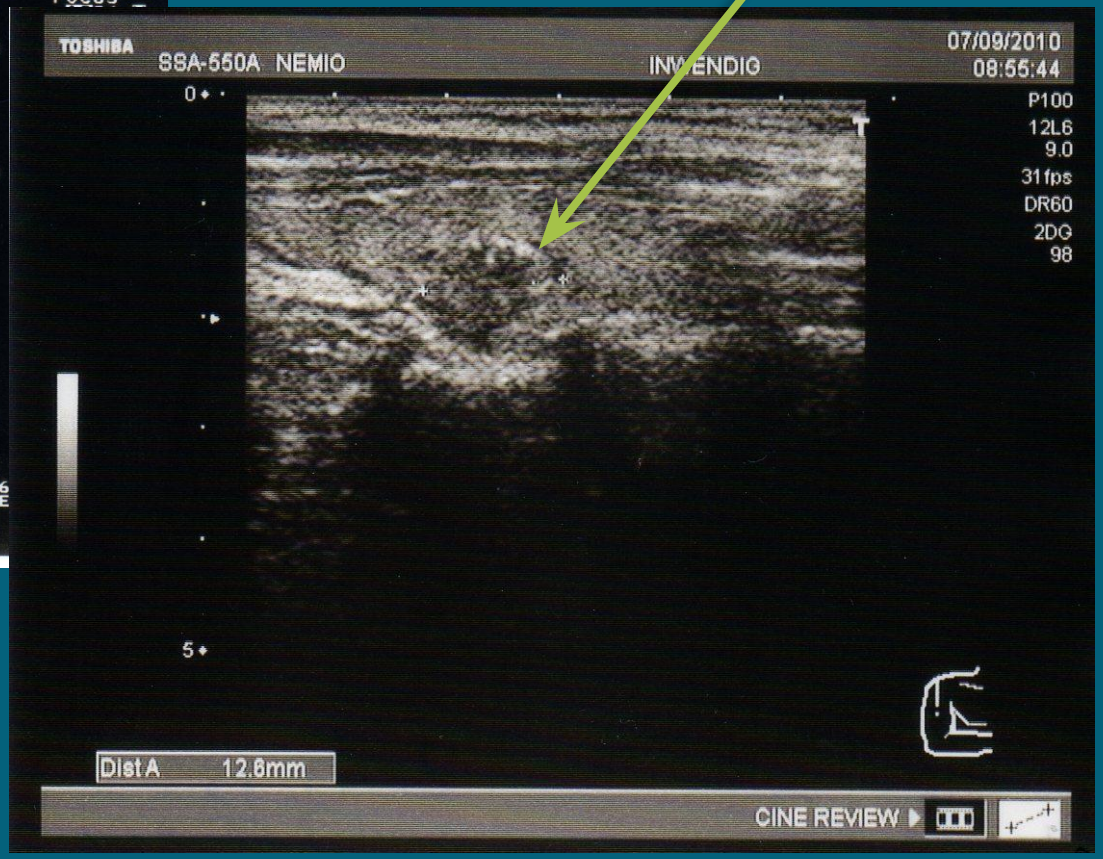

Узел

Кальцинаты

Кистозная форма

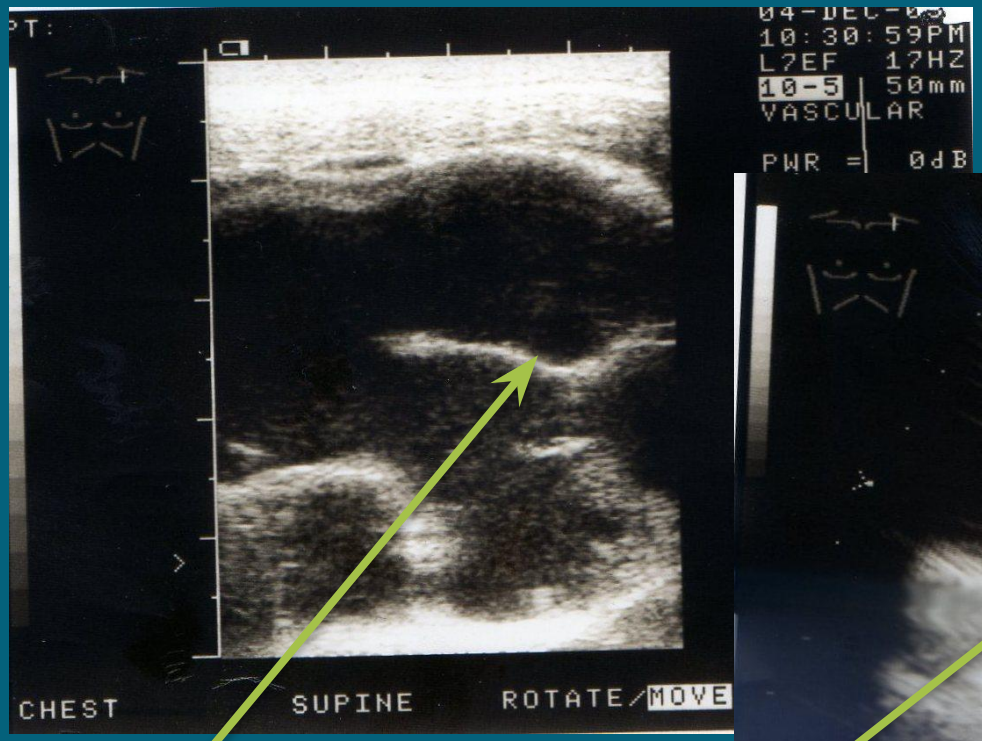

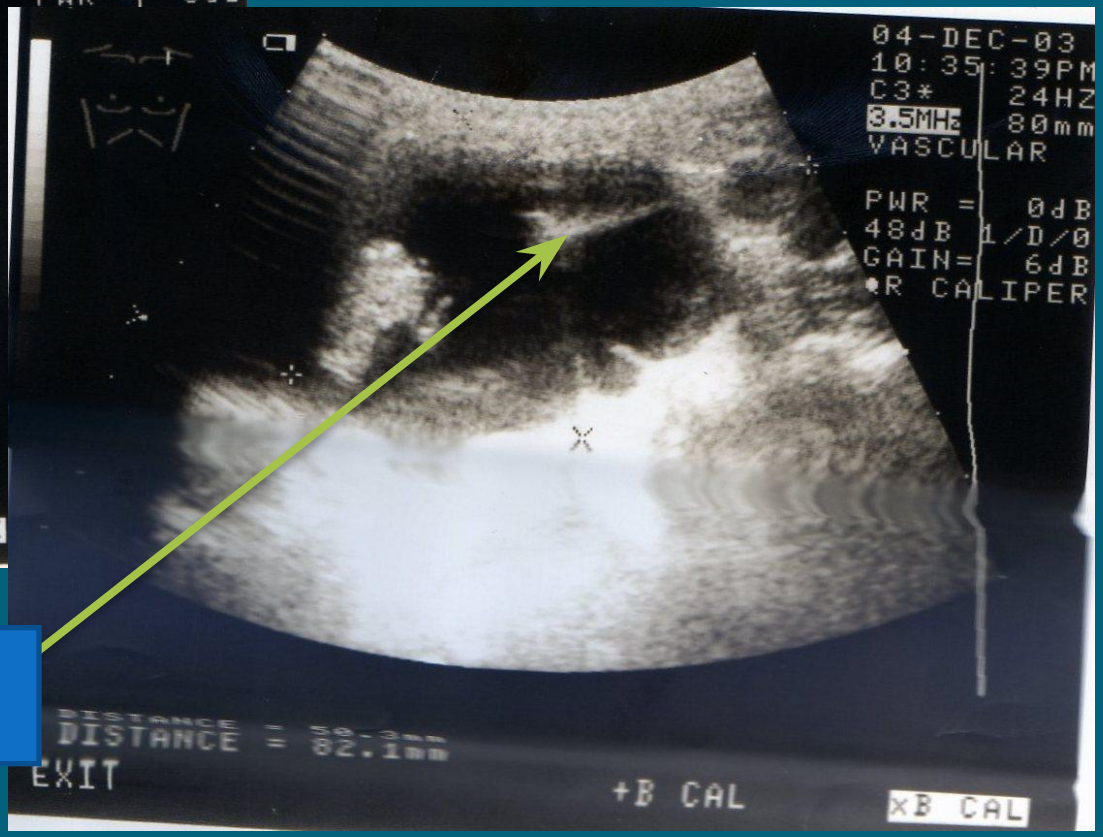

Перегородка

ИЗОэхогенный узел с четкими контурами + ГИПОэхогенный ободок

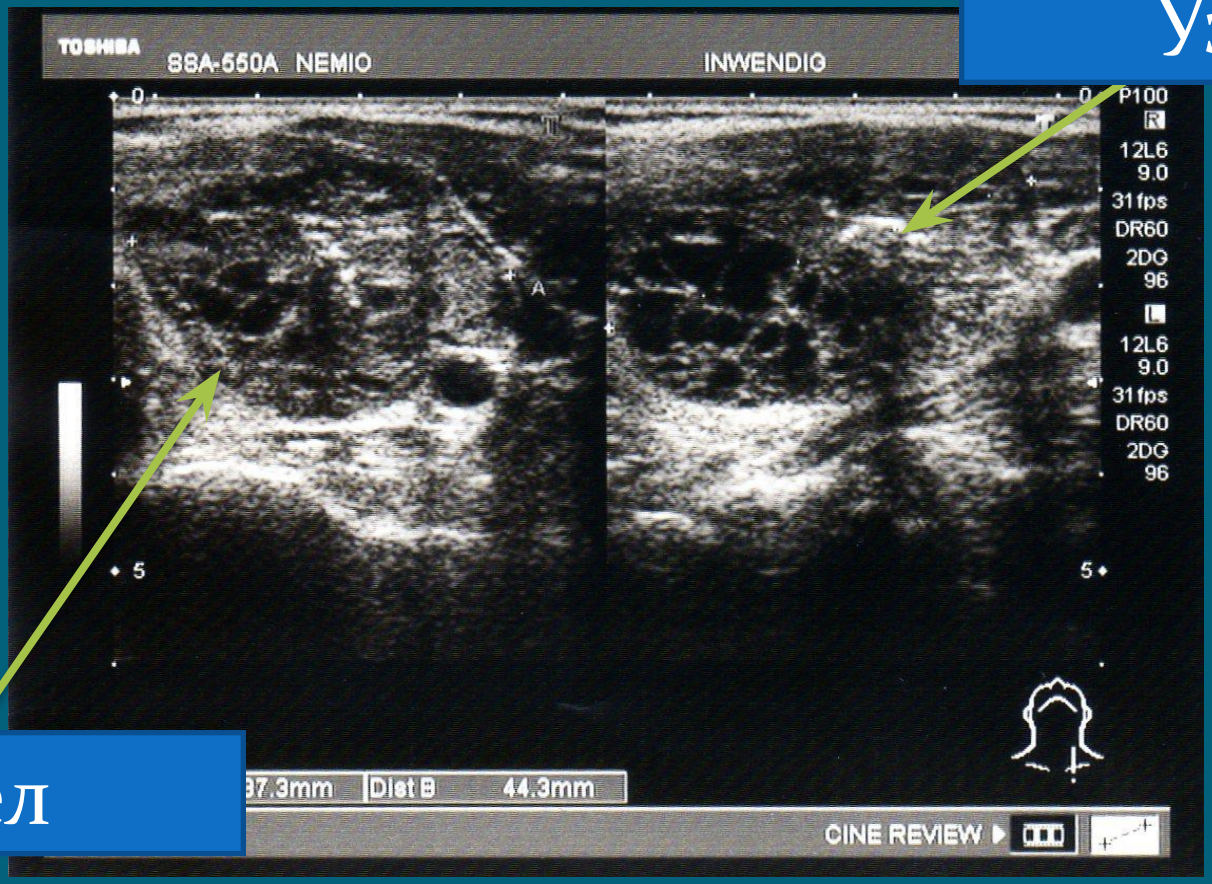

Узел

Узел

ИЗОэхогенный узел с нечеткими, неровными контурами + множественные, мелкие Кальцинаты

+ доплеровское сканирование

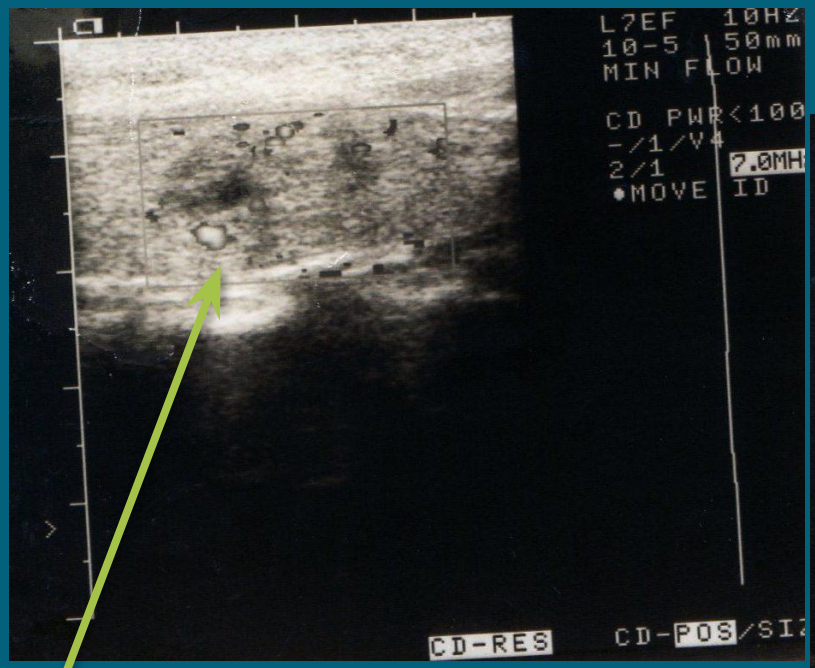

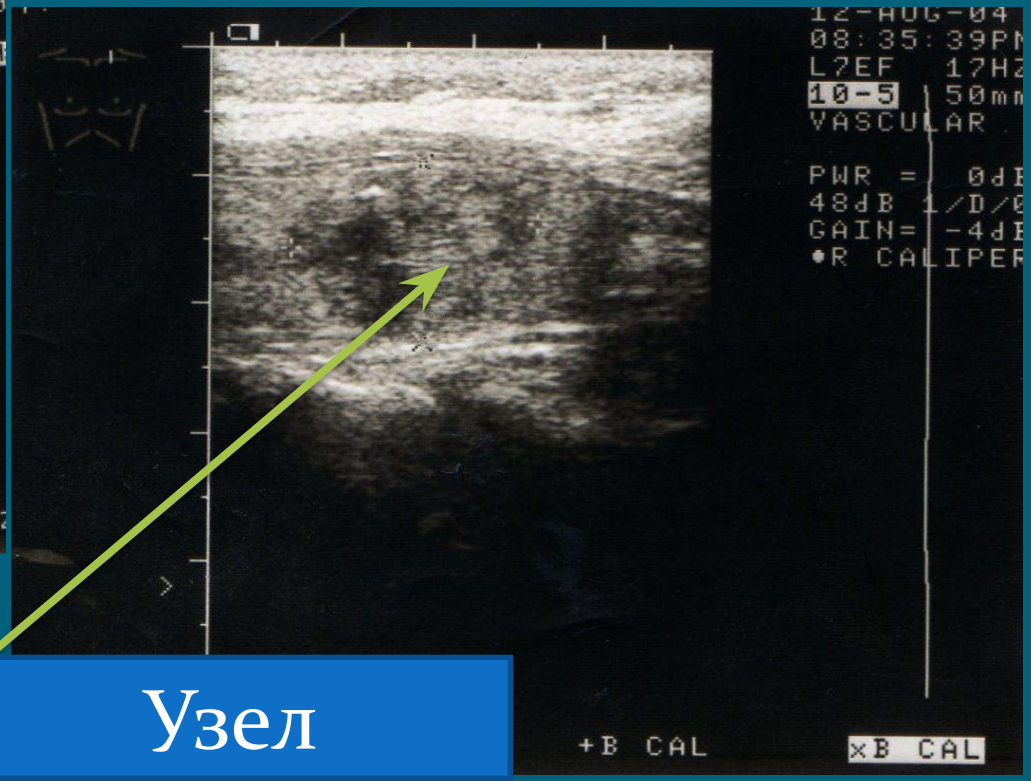

Сосуды только в паренхиме , их нет в капсуле

Узел

4.Биохимические исследования

Нормальные показатели:

ТТГ 0.35-4.94 мМЕ/л

Т3 0.89-2.44 мМЕ/л

Т4 62.6-150.8 мМЕ/л

5. ТАБ
(тонкоигольная аспирационная биопсия) под контролем УЗИ

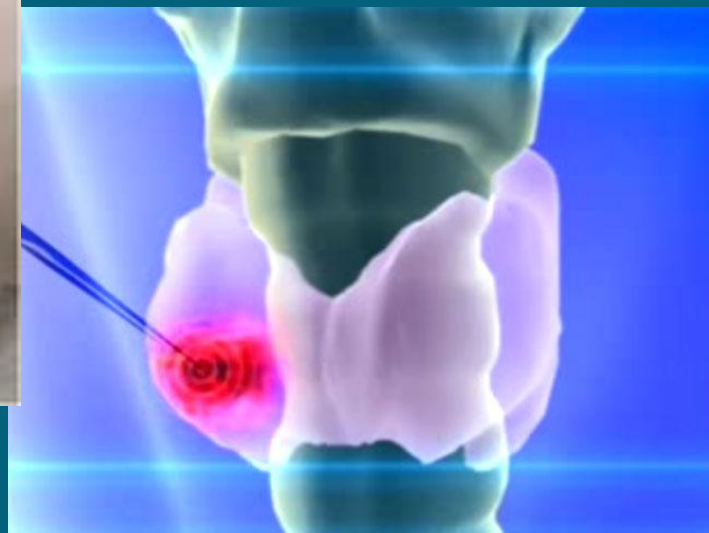

ТАБ под контролем УЗИ с дальнейшим гистологическим исследованием
Показания:

- Пальпируемые узловые образования ЩЖ размером *1 см и более*.
- Узловые образования ЩЖ размером 1 см и более, *случайно* выявленные при УЗИ.
- Образования ЩЖ менее 1 см, пальпируемые или выявленные случайно при УЗИ, при наличии характерных для РЩЖ *ультразвуковых признаков*.
- Все образования ЩЖ при наличии анамнестических, клинических или лабораторных данных о высокой вероятности наличия РЩЖ.

Компьютерная томография

(при невозможности уточнить другими методами связь загрудинно расположенных образований с сосудами и органами средостения)

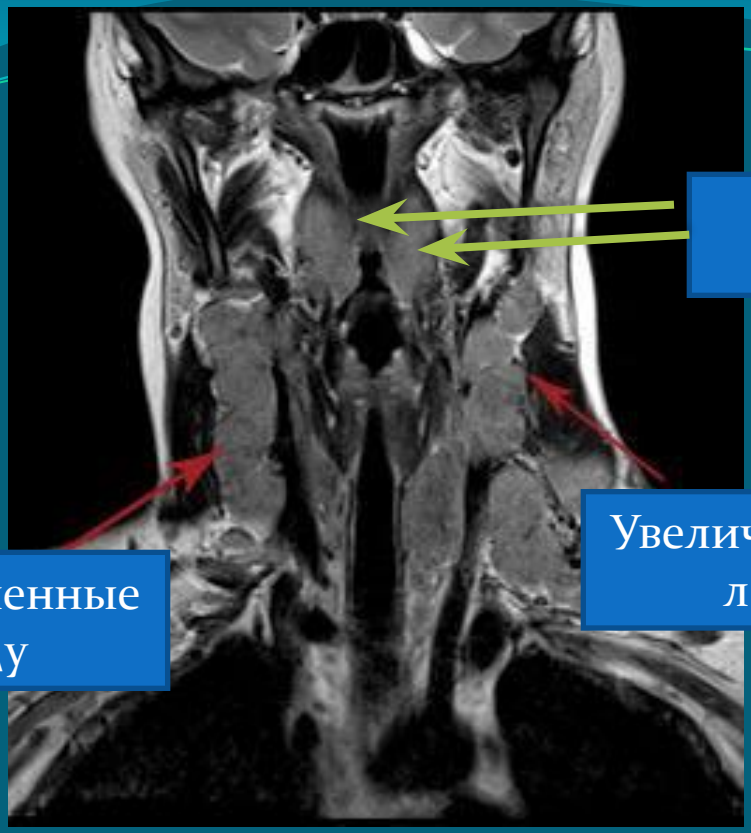
Доли ЩЖ
Увеличенные л\у
Увеличенные л\у

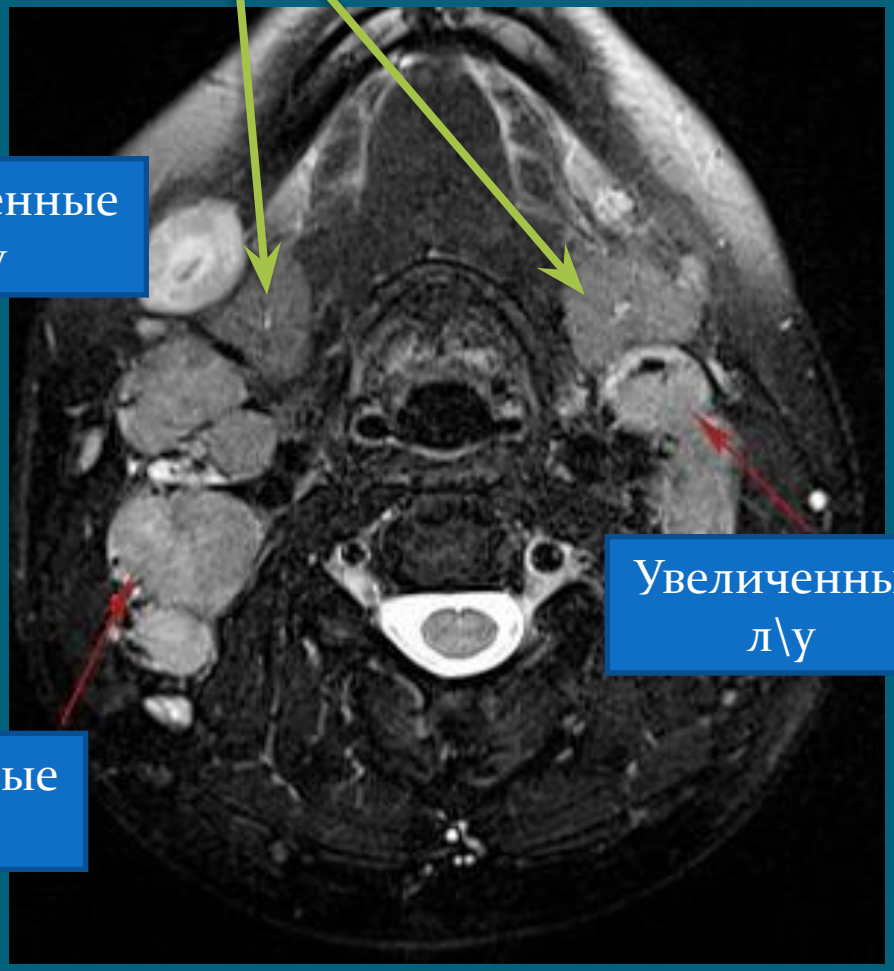
Увеличенные л\у
Увеличенные л\у

Дополнительные методы диагностики

Ангиография
(pat сосуды, mst)

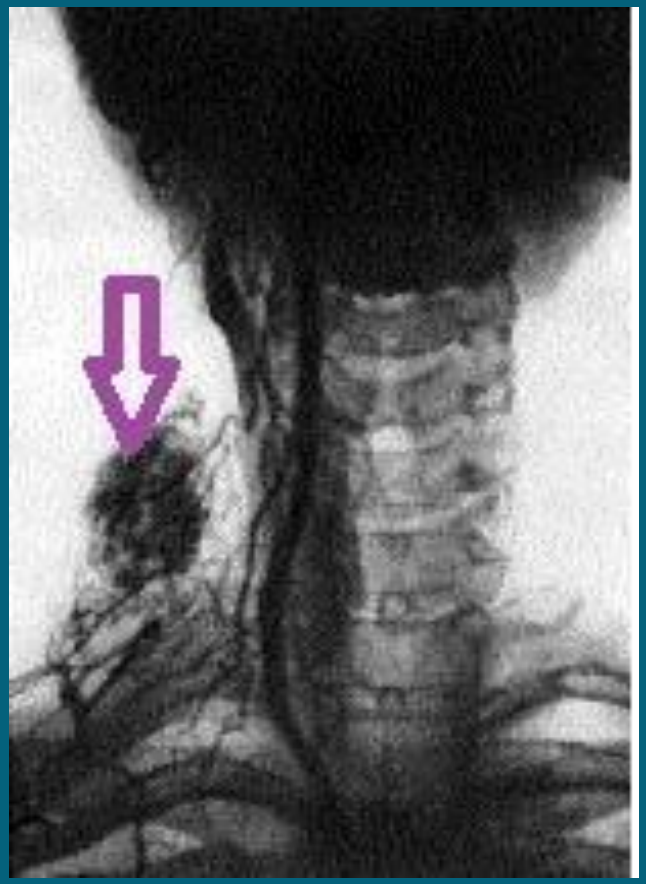

Рентгенография легких в двух проекциях

(высокая вероятность метестазирования)

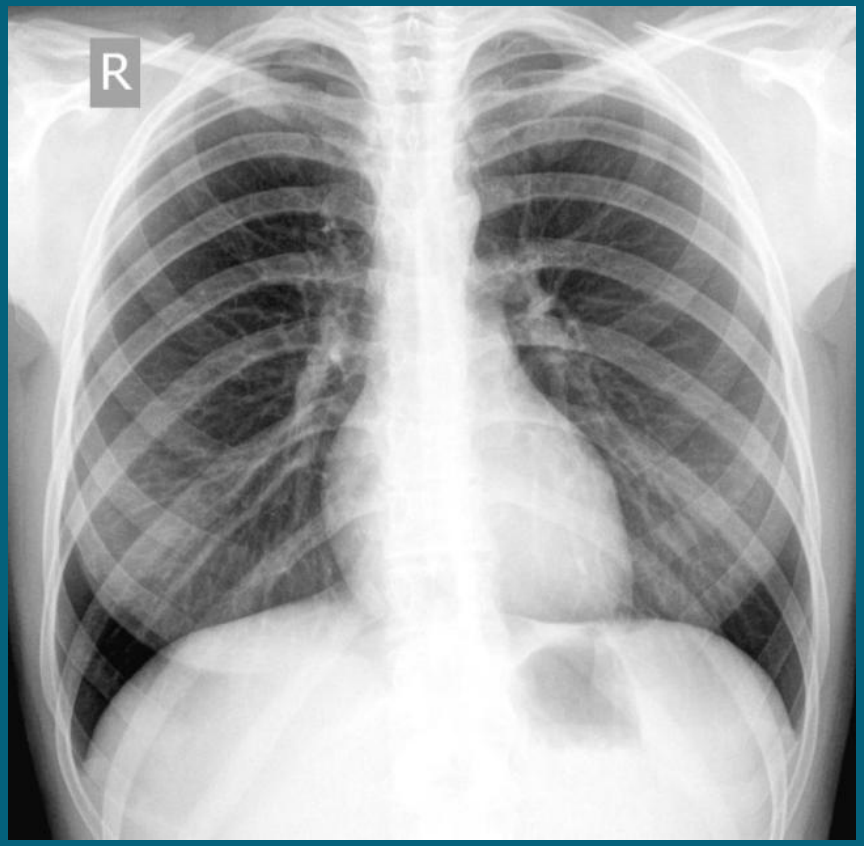

Сцинтиграфия с ^{99}Tc

Сцинтиграфия с 99Тс-пертехнатом

Диагностика ниличия тканией щитовидной железы:

- После радикального удаления (контроль)
- Анатомическая особенность
- Допонительный метод д-ки

Сцинтиграфия с 99Тс-Технетрилом

- При затруднении диагностики «холодных» л\у

Генетический анализ (1)

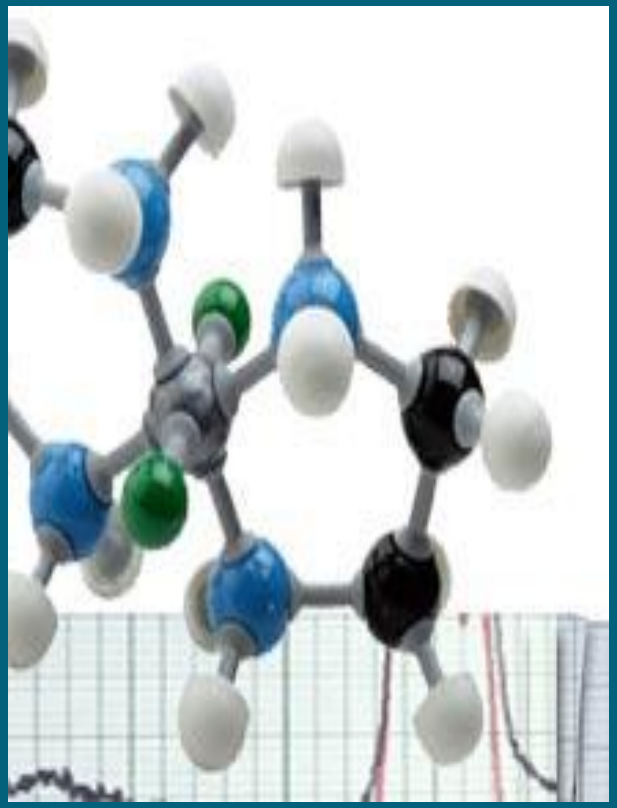

- Имеются сообщения о повышении частоты гена HLA-DR1 и HLA-DR7 у больных с дифференцированным фолликулярным раком щитовидной железы.

Ф-т Мед генетики. Гёттингеский ун-т 2009 г.

Генетический анализ (2)

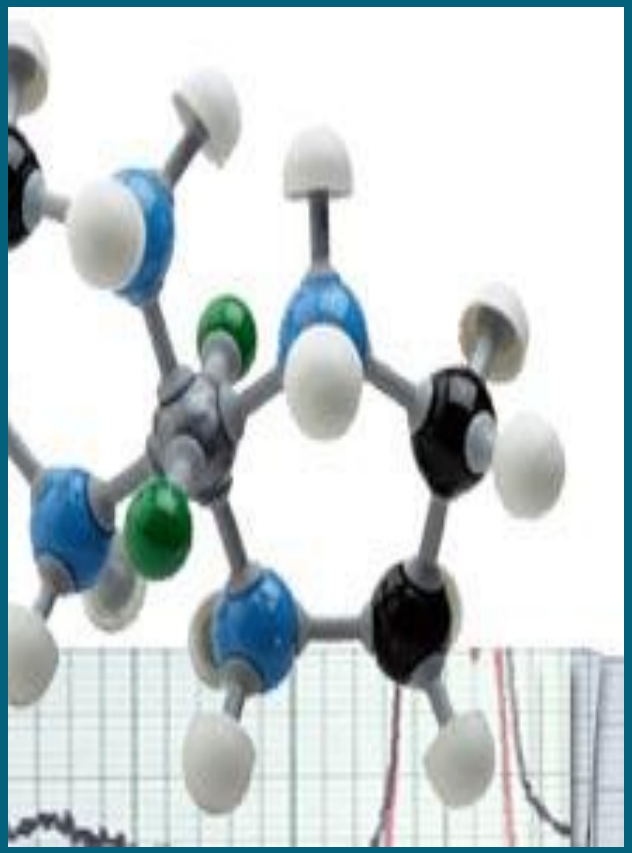

- Экспрессия матриксных металлопротеиназ 2 и 9 и их тканевых ингибиторов при выявлении и прогрессировании папиллярного рака.

Дилекторская В.В. 2010 г

Дифференциальная диагностика.

- Подострый тиреоидит
- Очаговая форма ХАТ (хронического аутоимунного тиреоидита)
- Киста ЩЖ

Подострый тиреоидит и РЩЖ (почти неотличимы по УЗи)

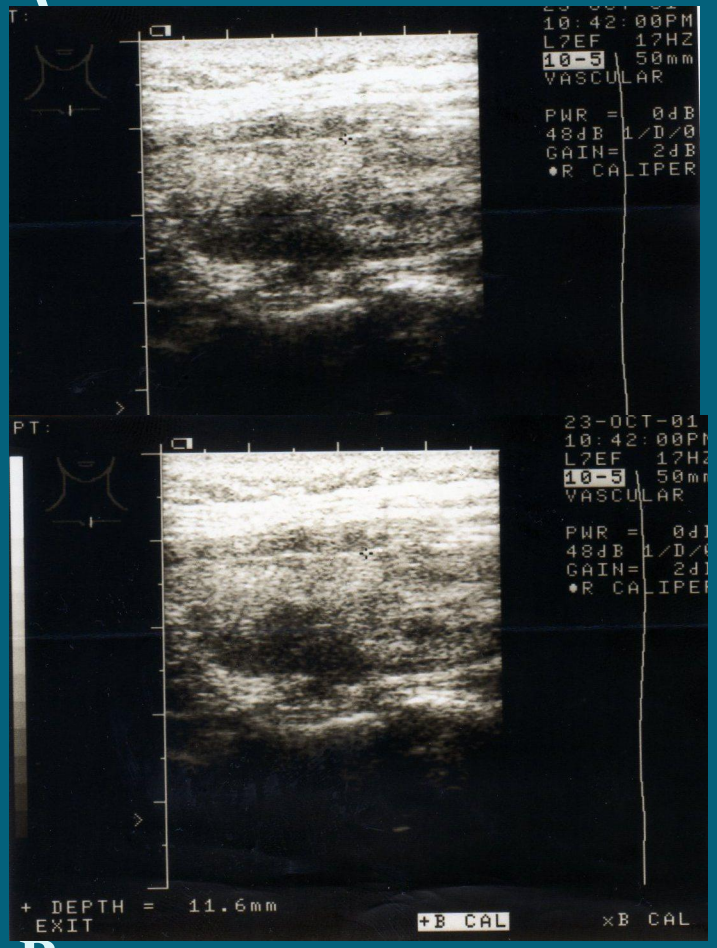

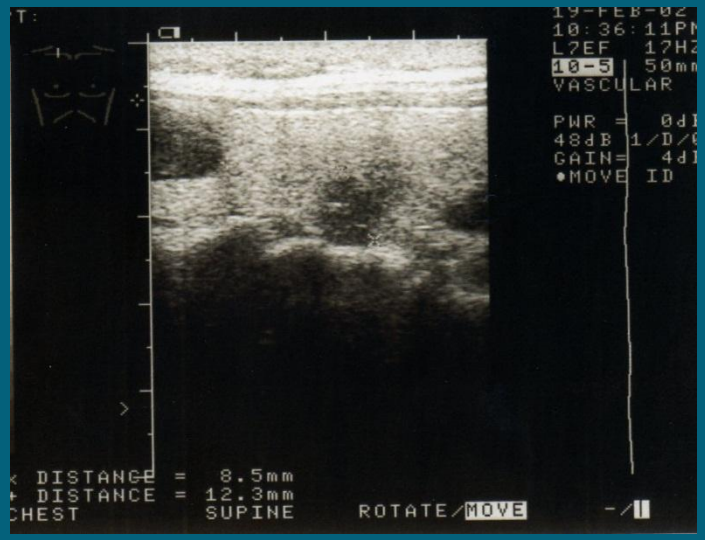

РЩЖ

В анамнезе- недавно перенесенное инфекц. Заболевание. КЛИНИКА! Маркеры воспаления в крови.

РЩЖ
(по УЗИ почти не отличимы)

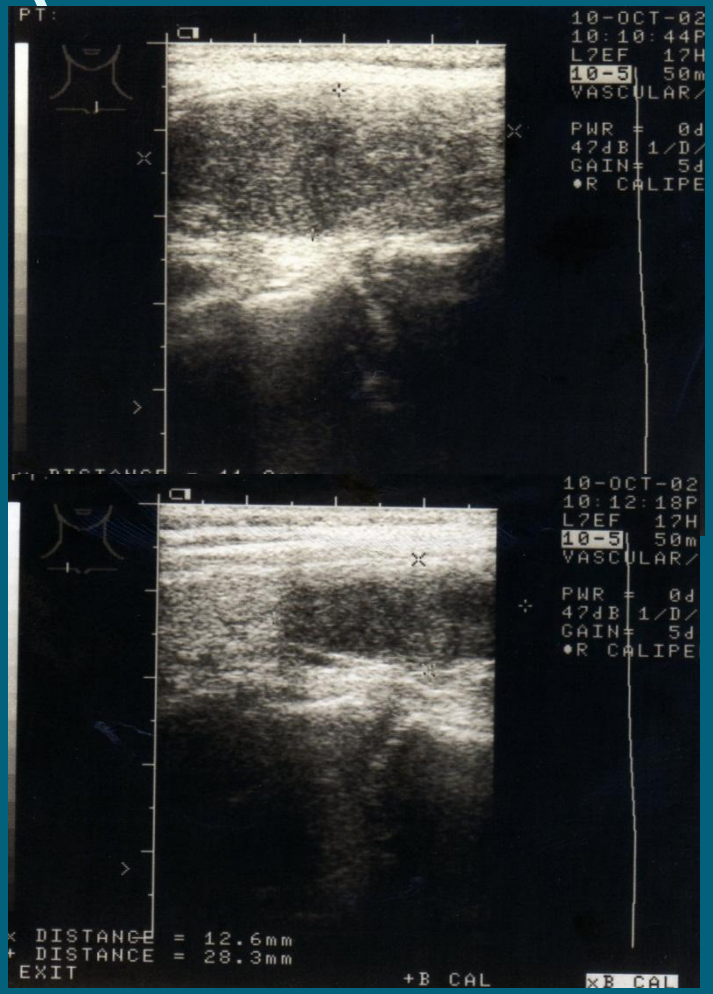

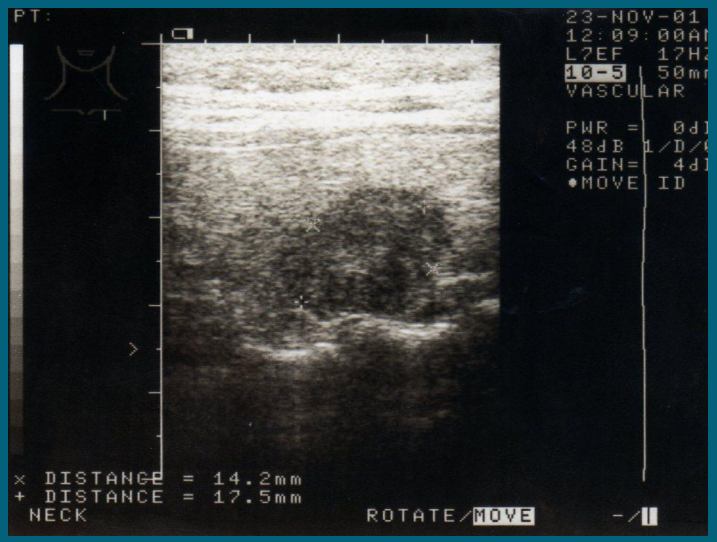

РЩЖ

Пальпация (опухоль более плотная). АТ в крови, вторая доля имеет неоднородное строение (зернистость) .

РЩЖ и киста ЩЖ

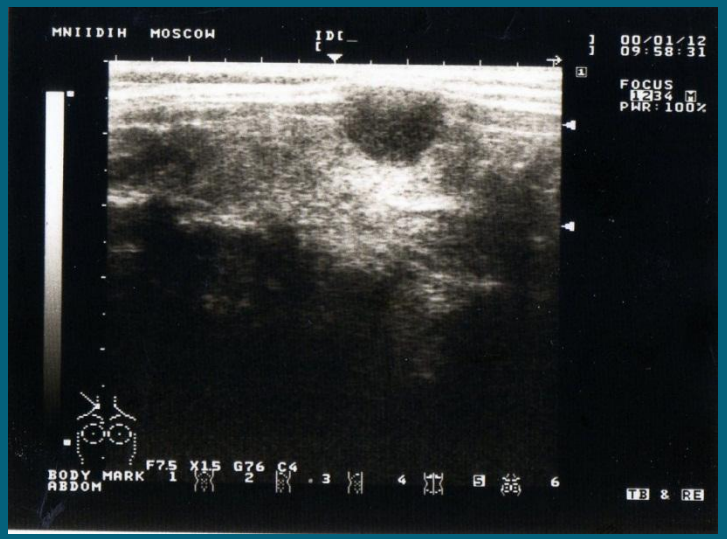

КИСТА

Видна ткань щж

Перегородки внутри образования. разная эхогенность, нет ткани щж.

Метастатическое поражение

Лимфогенное метастазирование

- 1- глубокие яремные,
- 2- паратрахеальные,
- 3- бокового треугольника шеи
- 4 - предгортанные.

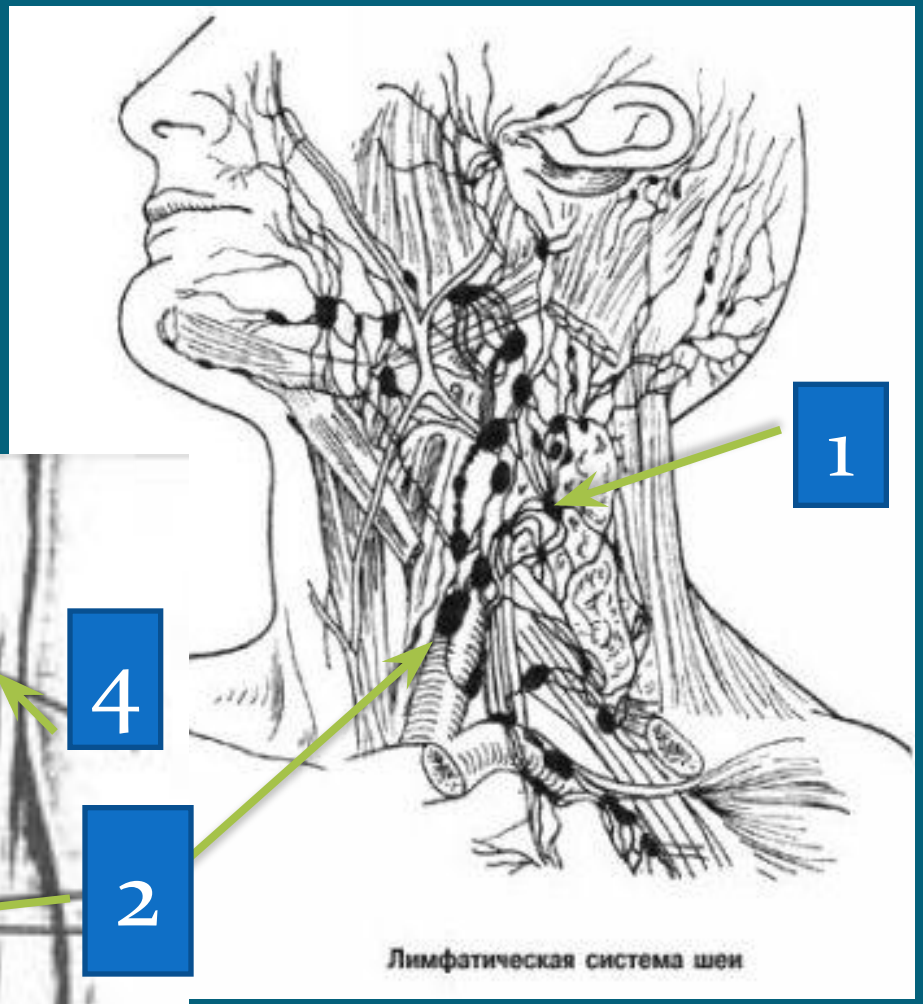

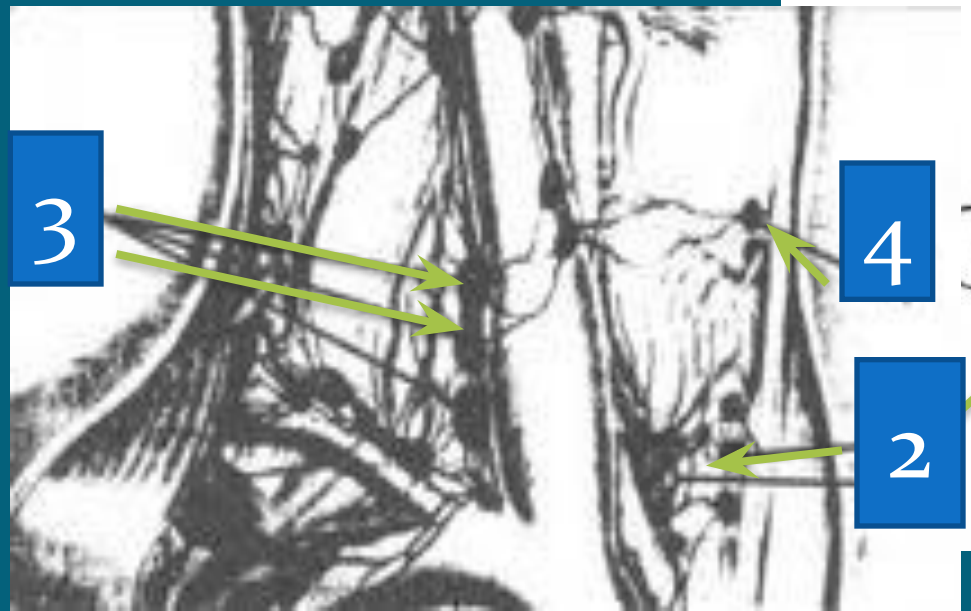

Увеличенные надключичные л/у (в N не более 1 см)

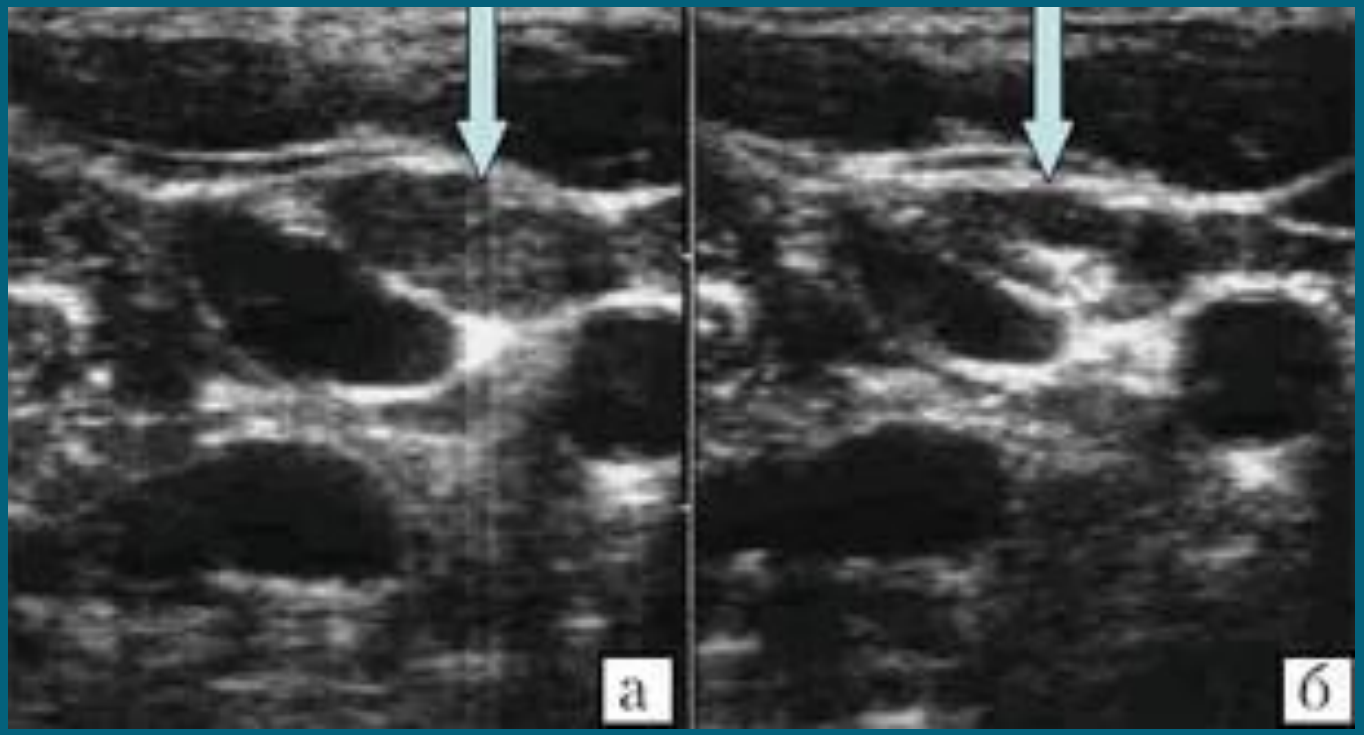

Гематогенное метастазирование

гематогенное метастазирование:

- легкие - от 4,4 до 14% случаев,
- кости - от 1 до 8% наблюдений
- печень, головной мозг (более редко, в основном при недифферецированных формах заболевания)

(Пачес А. И., Пропп Р. 2008)

В легкие (рентгенография)

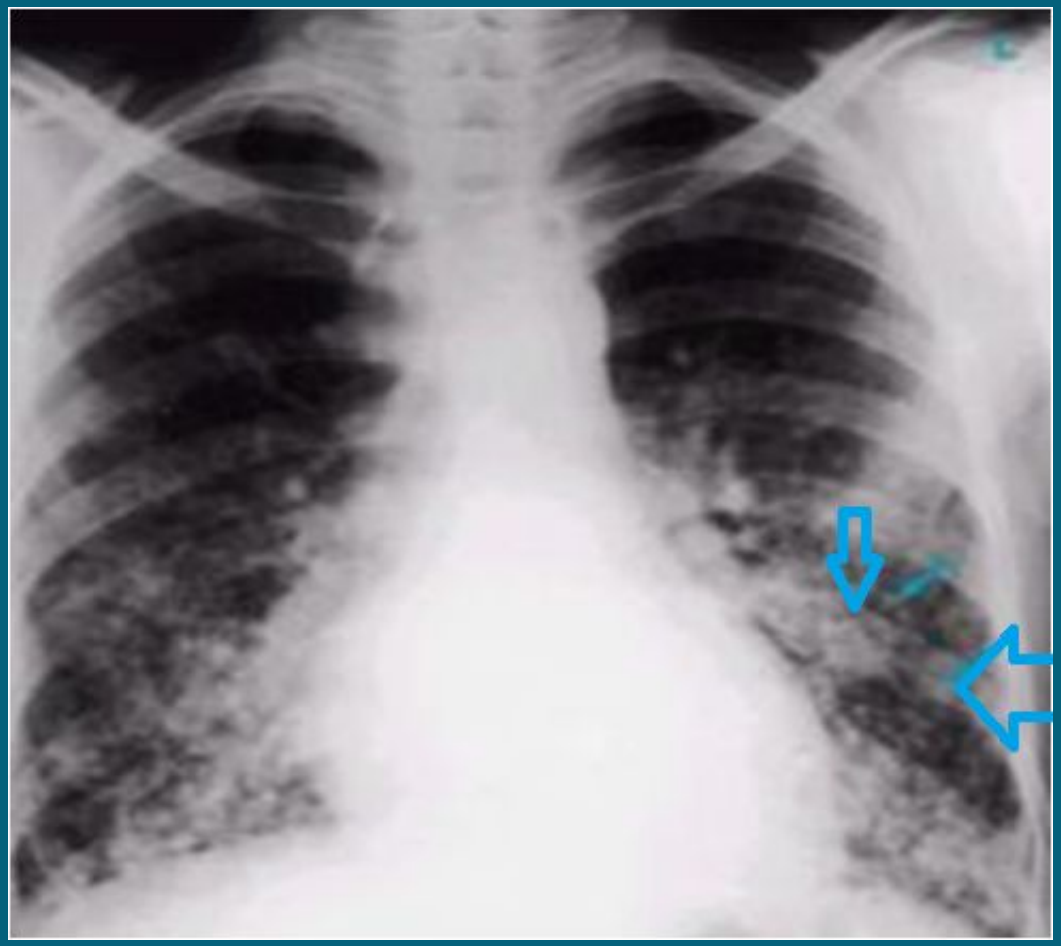

В кости (сцинтиграфия)

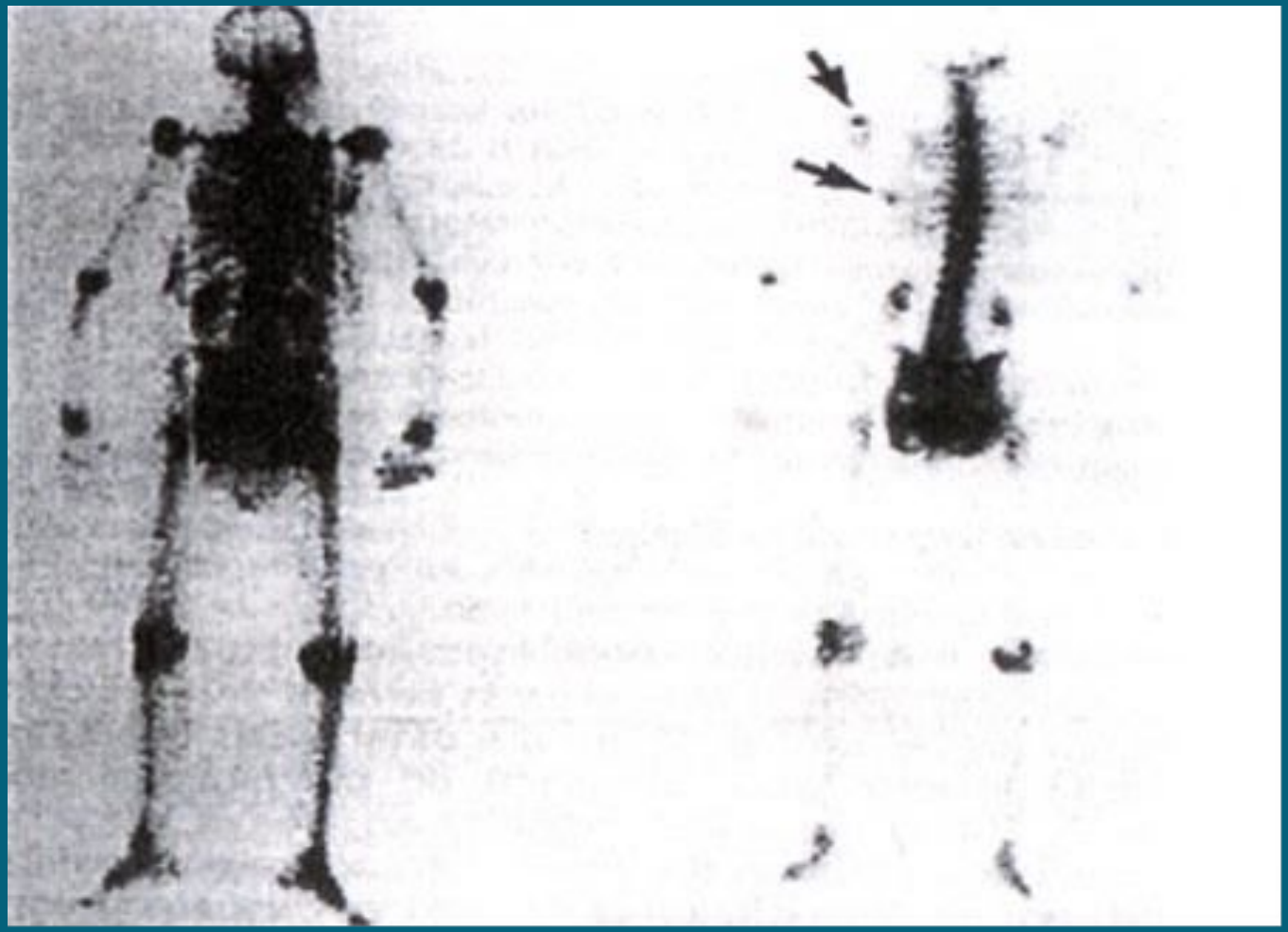

В головной мозг (КТ)

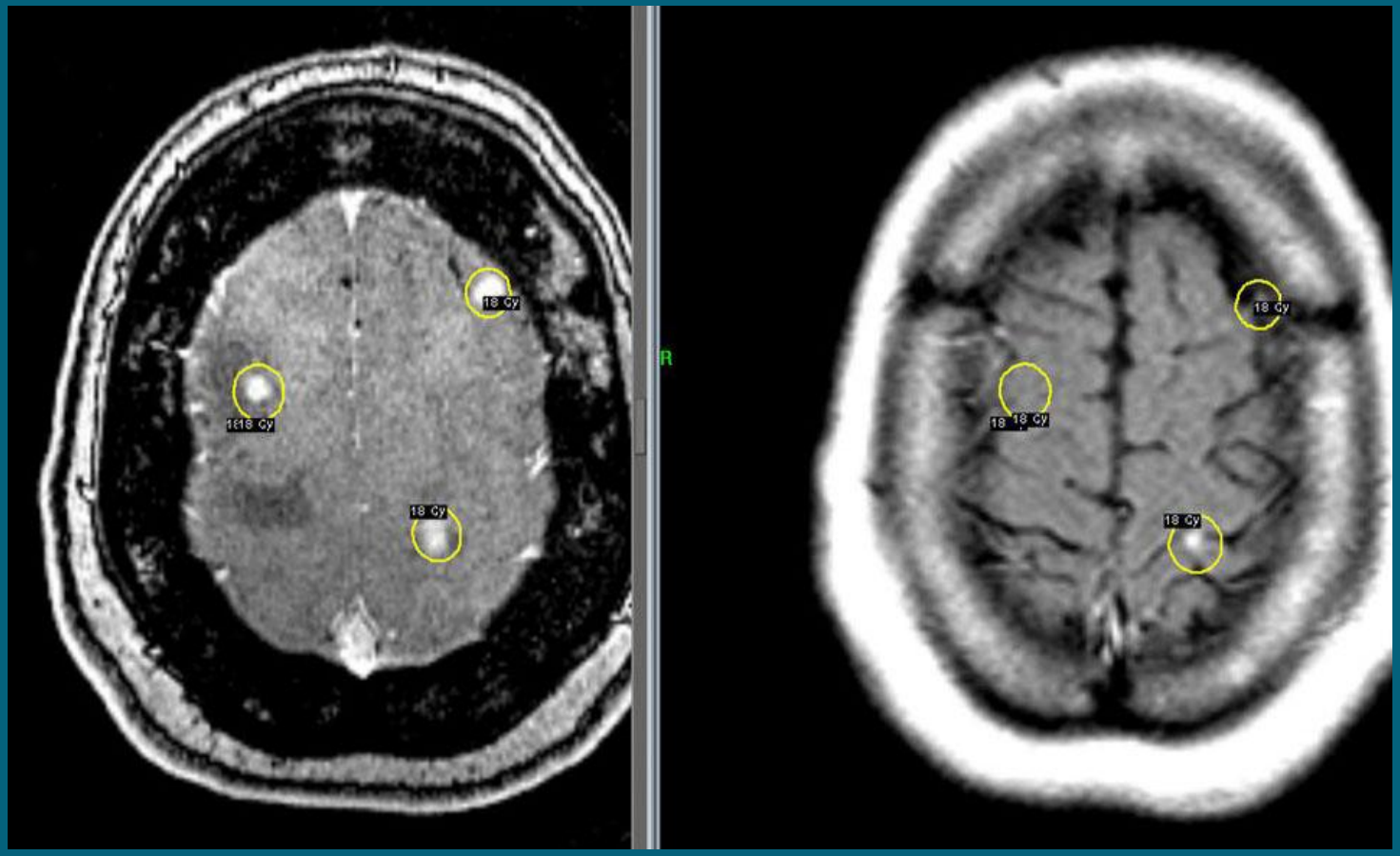

В печень (КТ)

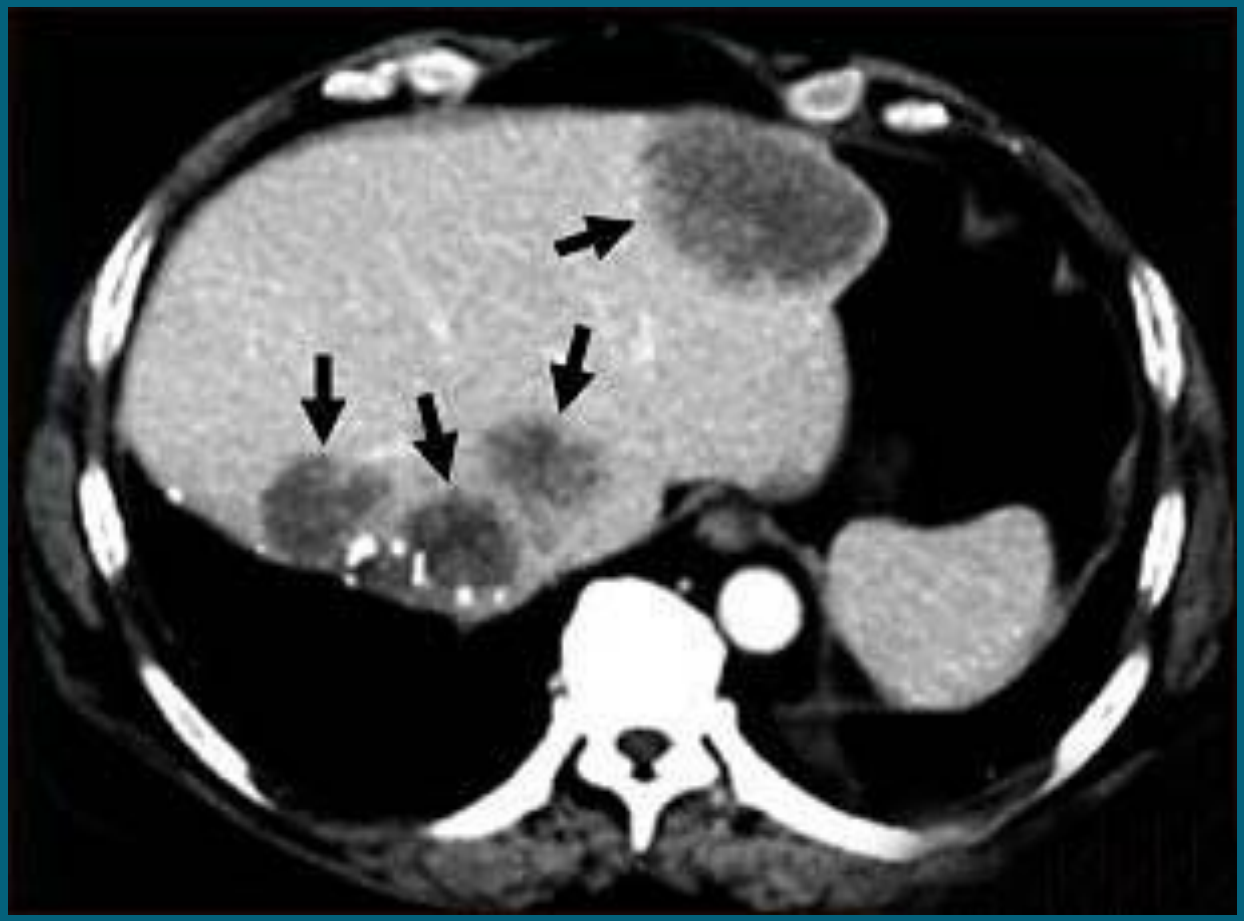

Виды лечения

- Хирургическое
- Лучевая терапия
- Химиотерапия

Виды операций, выполняемых при раке щитовидной железы

- тиреоидэктомия (полное удаление ткани щитовидной железы)
- гемитиреоидэктомия с резекцией перешейка (удаление одной доли щитовидной железы)

1 СТАДИЯ.

- гемитиреоидэктомия (1 пораженная доля) + перешеек

2 СТАДИЯ

- субтотальноая резекция (одна доля полностью+ перешеек+ 1\2 второй доли)

- тиреоидэктомия

3 СТАДИЯ

- пред\о ЛТ СОД 40-42 Гр РОД 2 Гр мелкими фракциями. I 132

- тиреоидэктомия с футлярно-фасциальной лимфаденэктомией

Если удалить радикально невозможно:

ЛТ СОД 60-62 Гр

Приемы, позволяющие добиться максимальной эффективности операции при ее минимальной травматичности:

- кожный разрез имеет минимальную длину
- без пересечения коротких мышц шеи
- визуальный контроль за состоянием возвратных (нижних гортанных, "голосовых") нервов;
- использование шовного материала, который полностью рассасывается ;
- косметический шов, что дополнительно улучшает применение кожного клея DermaBond.

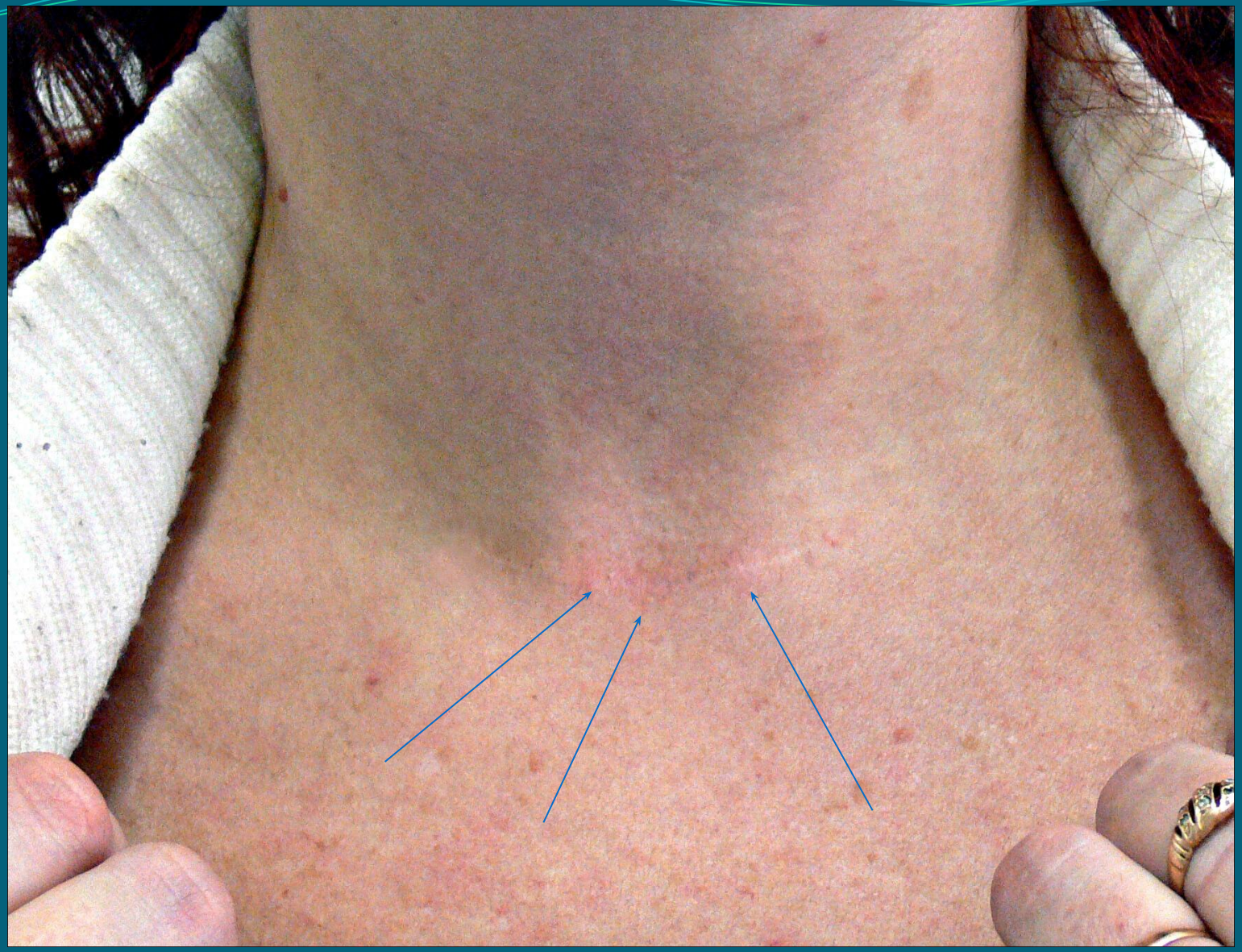

Послеоперационное определение стадии процесса

1. **Группа низкого риска** — солитарная опухоль T1 (менее 2 см) N0M0 без признаков экстратиреоидного распространения.
2. **Группа среднего риска** — T2N0M0 или первично-множественный T1N0M0.
3. **Группа высокого риска** — любой T3 и T4 или любой T, N1 или M1, пациенты с персистенцией РЩЖ, пациенты после паллиативных операций.

Виды лимфодиссекций (удаления жировой клетчатки с расположенными в ней лимфатическими узлами)

- центральная шейная лимфодиссекция (селективная шейная лимфодиссекция VI уровня) - удаление прегортанной, претрахеальной и паратрахеальной жировой клетчатки с л\у;
- боковая шейная лимфодиссекция (селективная шейная лимфодиссекция II, III, IV уровня) - удаление жировой клетчатки с л\у, расположенными вдоль основного сосудисто-нервного пучка шеи;
- лимфодиссекция бокового треугольника шеи (селективная шейная лимфодиссекция V уровня) - удаление жировокй клетчатки с л\у, расположенной на боковой поверхности шеи.

тироксина после тиреоидэктоми

(направлена на коррекцию послеоперационного гипотиреоза и подавление ТТГ-зависимого роста резидуальных опухолевых клеток)

- Через 3 недели назначают L-Тироксин в дозе от 2,2 мг/кг веса людям до 60 лет (150-200 мг/день) или в дозе 1,5-1,8 мг/кг веса больным в возрасте старше 60 лет.
- Уровень ТТГ от 0,05 до 0,1 мЕд/л.
- Контроль эффективности :через 2-3 недели терапии проводится сканирование всего тела с использованием I-131 /доза 5-10 мКю/.

Лучевая терапия

ПРЕДоперационная ЛТ:

- Проводится с переднего поля
- Режим обяного фракционирования
- СОД 35-40 Гр
- Операция не позднее 2-3 нед после окончания ЛТ

ПОСЛЕоперационная ЛТ:

- Если не было ПРЕД\о ЛТ при Т3-Т4, N2-N3
- При недиффер-й форме
- При нерадикальном удалении опухоли или метастазов
- СОД 45-50 ГР
- на нерадикально удаленную опухоль СОД до 70 Гр

Дистанционная лучевая терапия

применяется при отсутствии накопления опухолевой тканью или метастазами ^{131}I.

Показания:

- У пациентов с остаточной опухолевой тканью ЩЖ (паллиативная операция с удалением основного массива опухоли).
- При местнораспространенных опухолях, когда имела место опухолевая инвазия в соседние органы и ткани.
- У пациентов с нерезектабельными отдаленными метастазами (кости, головной мозг).

Прогноз

определяется

- **степенью дифференцировки** опухоли (время диагностирования и обращения пациентов),
- ее первичной распространенностью
- адекватностью проведенного лечения.

- При высокодифференцированных формах опухоли: папиллярном и фолликулярном раке достигается излечение более чем 80-90% больных со сроками наблюдения 10-15 лет. В литературе описаны достоверные случаи излечения папиллярного рака щитовидной железы более чем чрез 20 лет.

- при недифференцированном и плоскоклеточном раке описаны лишь единичные благоприятные исходы.

Клинический случай

- Пациент: Ч.

- Анамнез: без особенностей (семейный анамнез не отягощен, проживание в эпид. неблагоприятных регионах отрицает, ранее заболеваний ЩЖ не выявлялось)
- Жалобы: при обследовании в феврале 2011 года, перед планируемой беременностью, по УЗИ выявилось образование ЩЖ.

Осмотр

- Нет никаких внешних проявлений

УЗ- исследование

- Р-ры правой доли:
- Р-ры левой доли:
- Гипоэхогенное обрахование пр. доли , р-рами 0.7*1.2*0,6
- Вторая доля не изменена
- Объем ЩЖ: 18 см^3

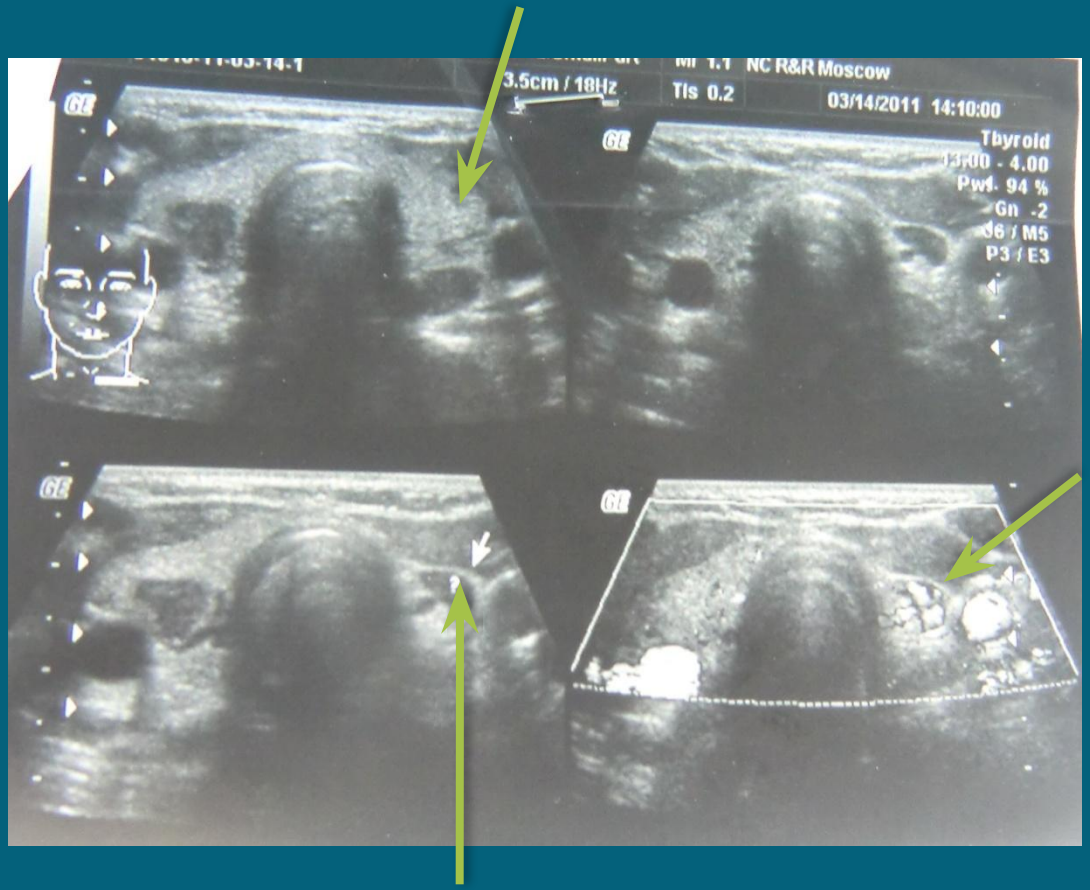

УЗИ + Доплер. картирование

Видны сосуды в паренхиме, но их НЕТ в капсуле

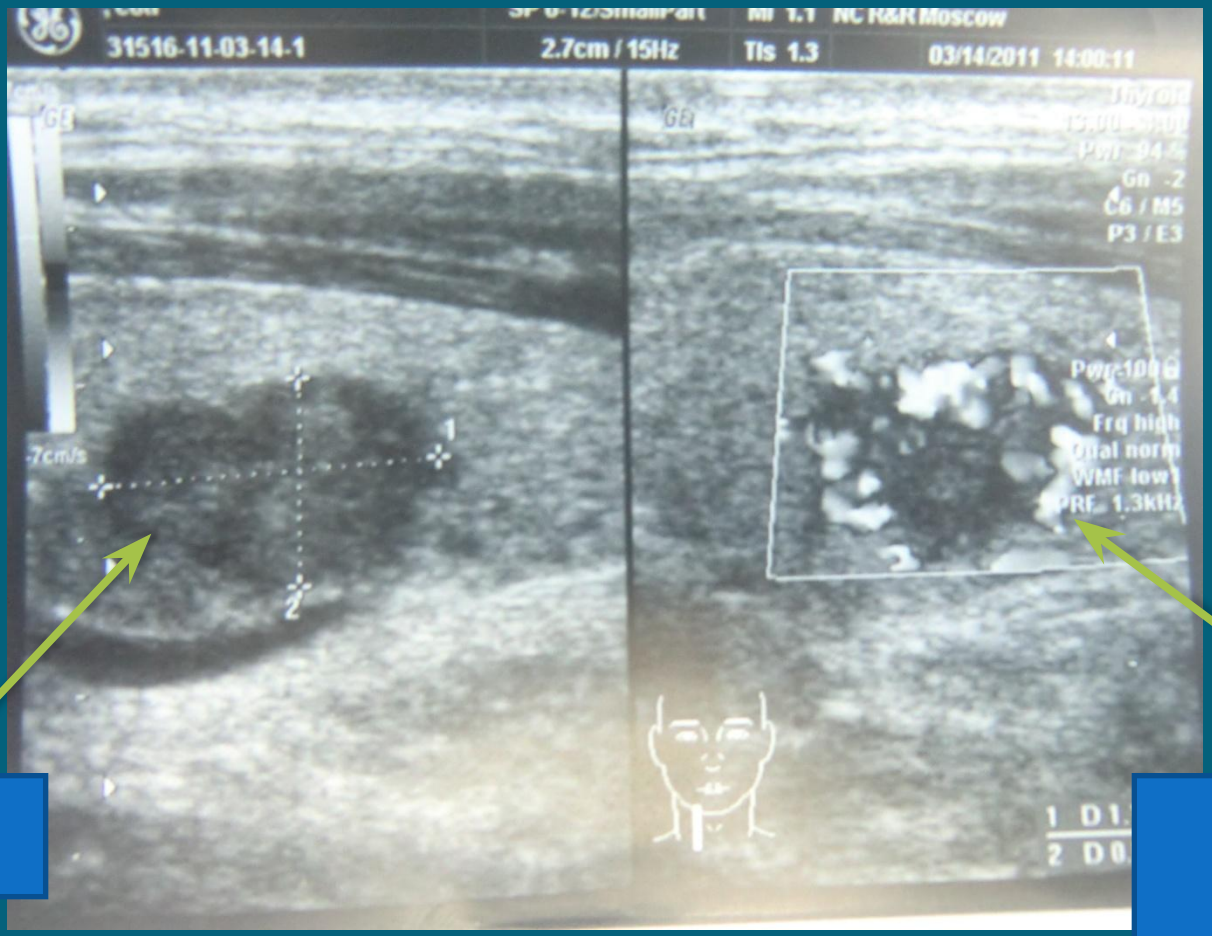

Tumor

Tumor, сосуды

ТАБ под контролем УЗи

- ЗАКЛЮЧЕНИЕ:
- Цитологическое исследование(узел в правой доле Щ\Ж): пласты умеренно полиморфных клеток, принадлежащих солидному раку.

Предоперационный диагноз:

C73. Рак правой доли щитовидной железы T1N0M0. Аденомы паращитовидных желез.

Лечение:

Гемитиреоидэктомия справа с резекцией перешейка. Удаление аденом паращитовидных желез со срочным гистологическим исследованием.

Гистологическое заключение.

Клетки щитовидной железы соответствуют нормальному строению. В препарате паращитовидной железы имеется умеренная оксифильная гиперплазия.

Изучаемое

Рак щитовидной железы у беременных

- Считается возможным **сохранить** беременность у больных, **радикально** оперированным по поводу дифференцированных карцином щитовидной железы, при длительности послеоперационного **периода более года**, **при отсутствии рецидивов** заболевания и не менее, чем год спустя после облучения йодом - 131 в дозах до 250 мКюри.
- При недифференцированных карциномах наступление беременности и ее пролонгирование абсолютно противопоказано.

Заболевания щитовидной железы, запечатленные в искусстве.

Спасибо за внимание!