Диабетическая фетопатия.

докладчик: Торегельды Арайлым

Алматы, 2019

Сахарный диабет и беременность

- 0,1-0,3% рожающих женщин больны диабетом;
- Около 2-14% беременных женщин страдают гестационным диабетом (ACOG, 2000, Brody S. et al., 2003) ;
- Перинатальная смертность при диабете составляет 3-5%,что в 2 раза превышает показатели в норме.
- Частота ВПР детей превышает популяционный в 2-8 раз.

Особенности метаболизма глюкозы при беременности 1 триместре:

Уровень глюкозы в плазме натощак снижается до 5,3 ммоль/л.
Причины :

1. ТорможеУсиление поглощения глюкозы плацентой. В 5 раз увеличивает содержание плацентарных глюкозо-транспортных протеинов Glut-1(Illse 2000);
2. ние глюконеогенеза из-за падения уровня аминокислот в крови;
3. В среднем у здоровой беременной глюкоза в плазме крови натощак -3,8 ммоль/л, через 1 час после еды не более 6,6ммоль/л, HвA1c 3,8-4,5 (Jovanovic-Peterson L, 1995)

повышается чувствительность к инсулину (Whiteman V. et al., 1996);

В первом триместре часто развиваются гипогликемичес состояния

Особенности метаболизма глюкозы при беременности во 2 триместре:

- **повышается инсулинорезистентность** (в 2-3раза) (Catalano P. et al., 1999, Friedman J. et al., 1999), за счет плацентарного гормона роста, плацентарного лактогена, прогестерона, глюко- и минералокортикостероидов и снижается экспрессия глюкозо-транспортных протеинов Glut-4 в материнской жировой и мышечной тканях (Okuno S. et al., 1995);
- Под действием плацентарного лактогена усиливается липолиз, повышается содержание глицерина и свободных жирных кислот, **усиливается кетогенез** (на поздних стадиях), кетоновые тела могут использоваться печенью и мозгом плода как источник энергии
- **Гликемия у беременной женщины после еды выше,** чем у не беременной женщины

Особенности метаболизма глюкозы при беременности:

- Материнский инсулин не проникает через плаценту;
- С 10-12 нед. дифференцируются в-клетки плода;
- при повышение уровня глюкозы повышается уровень инсулина у плода, формируется гиперплазия в-клеток плода
- Гипергликемия тормозит секрецию глюкагона и усиливается синтез триглицеридов;.

Группы риска по развитию ГСД		
Группа высокого риска	**Группа среднего риска**	**Группа низкого риска**
Наличие одного из следующих факторов: • наследственность по СД у родственников первой линии родства • нарушение углеводного обмена в анамнезе • избыточный вес/ожирение • глюкозурия в данную беременность • Возраст старше 25 лет	Наличие одного и более факторов: ▪ Глюкозурия во время предшествующих беременностей ▪ Многоводие в анамнезе ▪ Рождение ребёнка (детей) весом более 4000г ▪ Внутриутробная гибель плода ▪ Привычное (3 и более раз) невынашивание ▪ Врожденные пороки развития плода в анамнезе ▪ Гестационная артериальная гипертензия в анамнезе ▪ Преэклампсия/эклампсия в анамнезе ▪ СПКЯ	Отсутствие всех факторов риска

Диабетическая фетопатия (ДФ) - это изменения плода, возникающие с 76-го дня внутриутробной жизни (т.е. после 12 нед от 1-го дня последней менструации).

- **К внешним проявлениям ДФ относят:**
- Одутловатое
- лунообразное лицо
- заплывшие глаза
- короткая шея
- плечевой пояс
- общая пастозность и ожирение туловища
- Гипертрихоз
- короткие конечности

Эхо-признаки:

1. утолщение мягких тканей теменной области головы плода (r = 0,56)
2. увеличение отношения среднего диаметра живота к межполушарному размеру мозжечка (r = 0,40)
3. увеличение отношения среднего диаметра живота к длине бедра (r = 0,39)
4. увеличение расстояния между поверхностями кожи и кости черепа плода, которое может достигать в области теменных бугров 8-10 мм (2 мм.)
5. многоводие
6. макросомия

Диабетическая фетопатия

УЗИ-признаки:

- крупный плод
- гепато- и спленомегали
- кардиомегалия/кардиопатия
- двуконтурность головки плода
- отек и утолщение ПЖС
- утолщение шейной складки

Проект Российского консенсуса «Гестационный сахарный диабет: диагностика, лечение, Послеродовое наблюдение» Дедов И.И., Краснопольский В.И., Сунчик Г.Т. 2012 г.

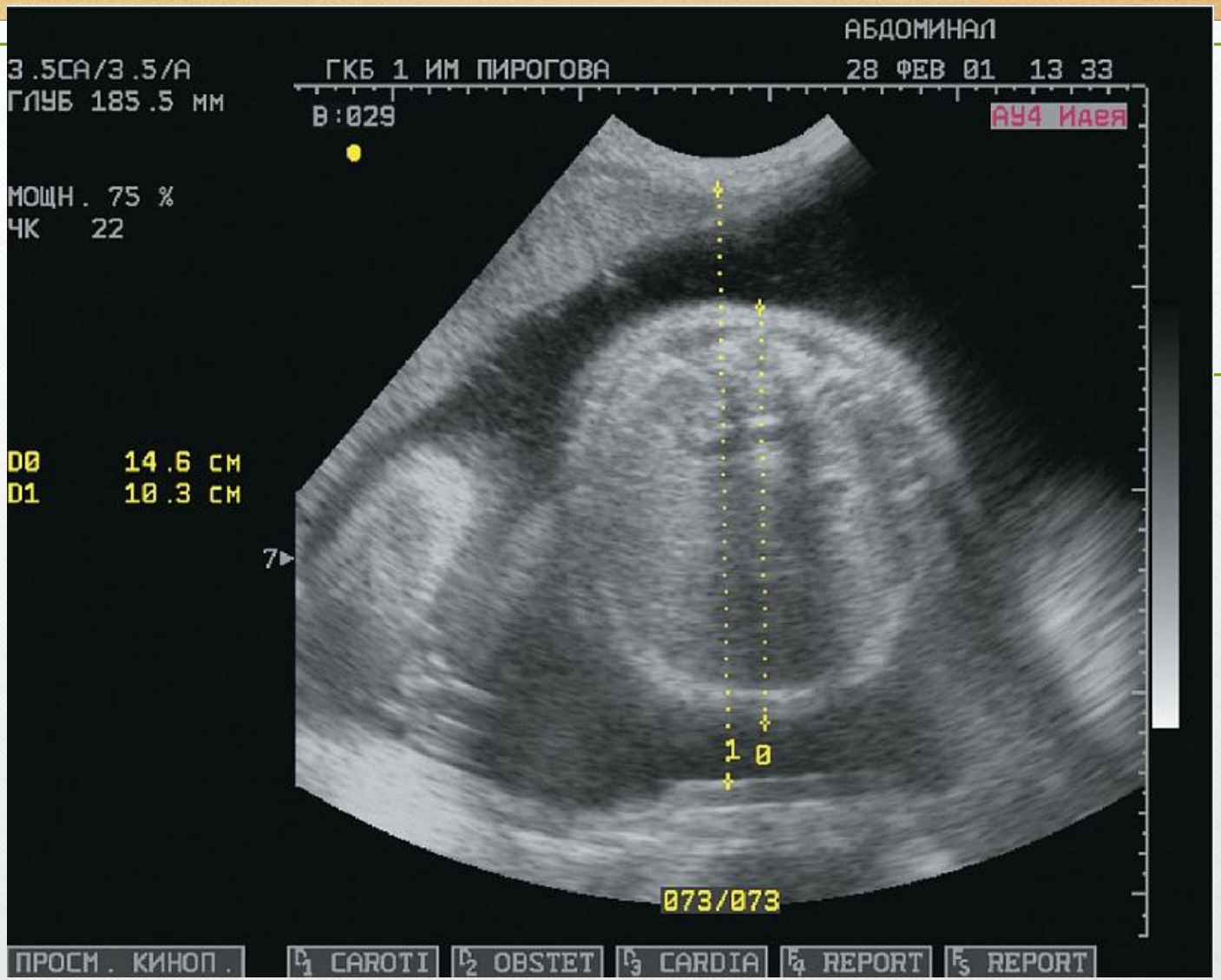

Определение разницы между передне-задним размером полости матки и средним диаметро живота плода (ПЗРПМ-СДЖ)

Измерение мягких тканей теменной области головы плода

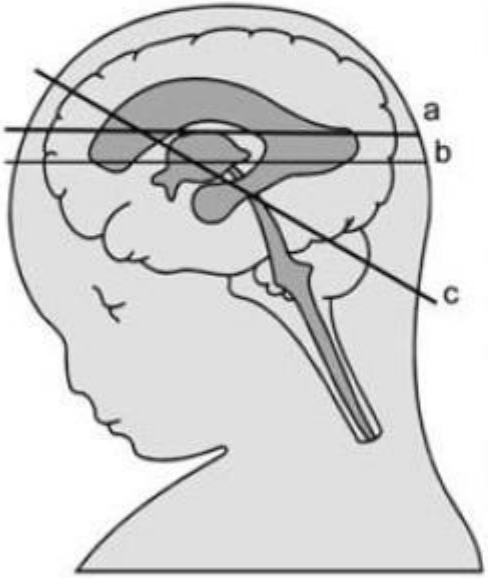

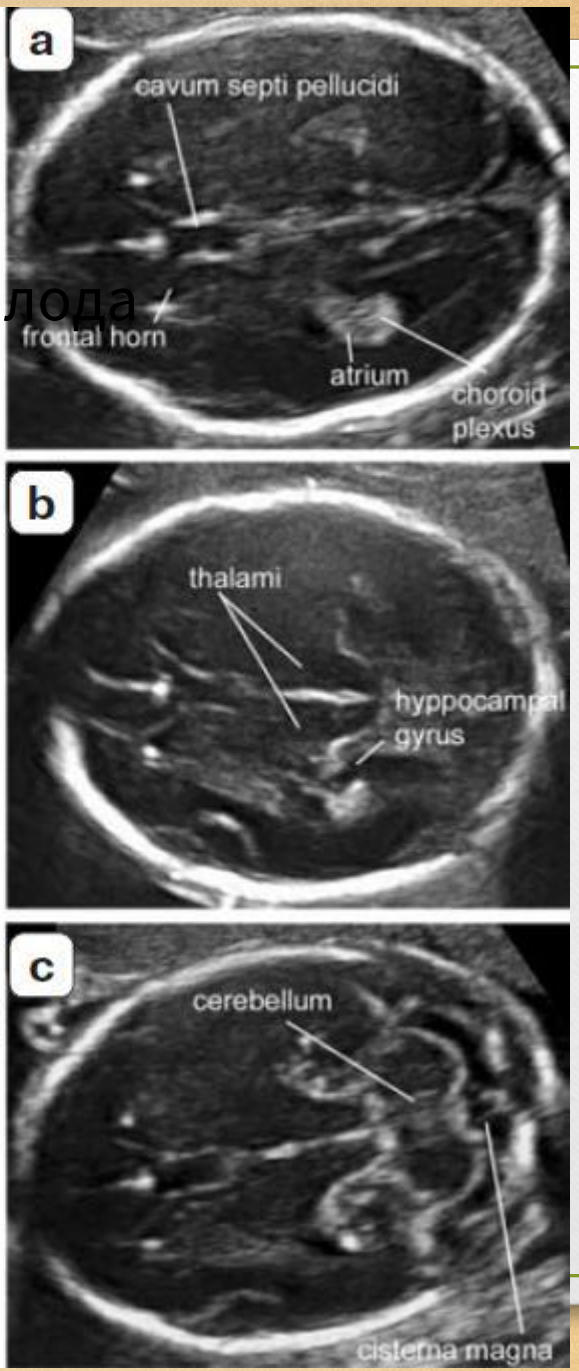

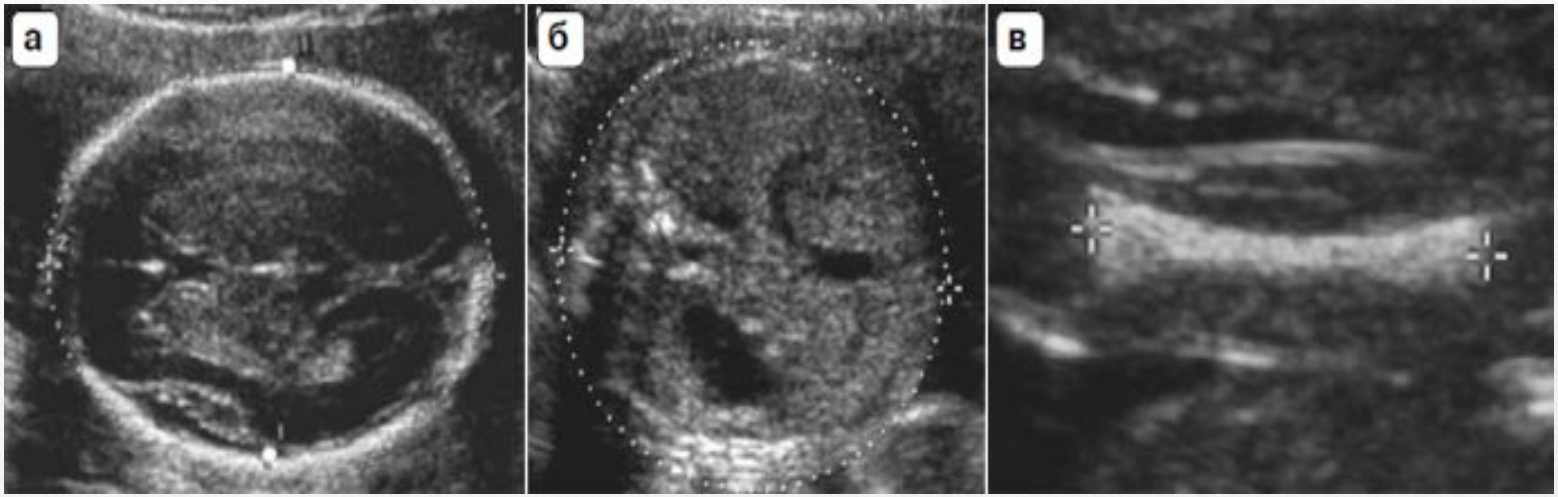

Стандартная биометрия плода: эхографические измерения бипариетального размера и окружности головки (а), окружности живота (б) и длины диафиза бедренной кости (в). В данном случае, для измерения БПР курсоры размещены на наружном и внутреннем краях костей черепа (большие белые точки на изображении (а)); разработаны таблицы нормативов с использованием различного положения курсоров для данного измерения (например, от наружного до наружного края костей черепа).

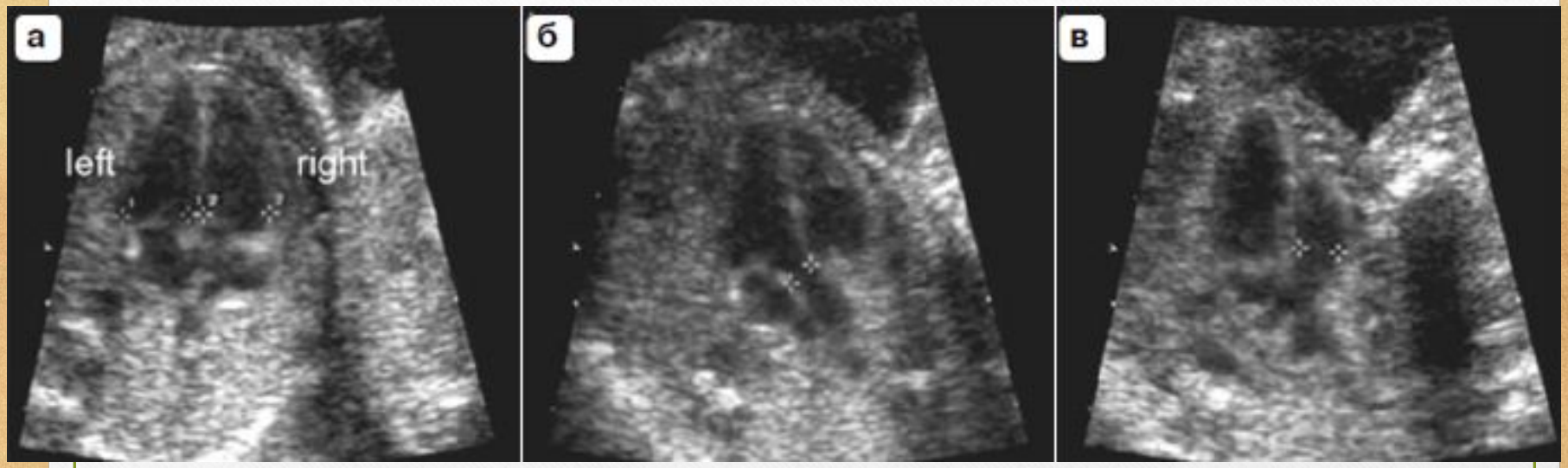

- *Сечения “базаисного” и “расширенного базисного” исследований сердца плода. “Базисное” исследование: проекция четырёх камер сердца (а); оба желудочка изображены в конце диастолы (маркеры курсоров). “Расширенное базисное” исследование: главные сосуды визуализируются в проекциях выводных отделов левого (б) и правого желудочков (в). В норме главные сосуды (отмечены маркерами курсоров) приблизительно равны по размеру, отходят от соответствующих желудочков и их направления пересекаются. Left - лево, right - право.*

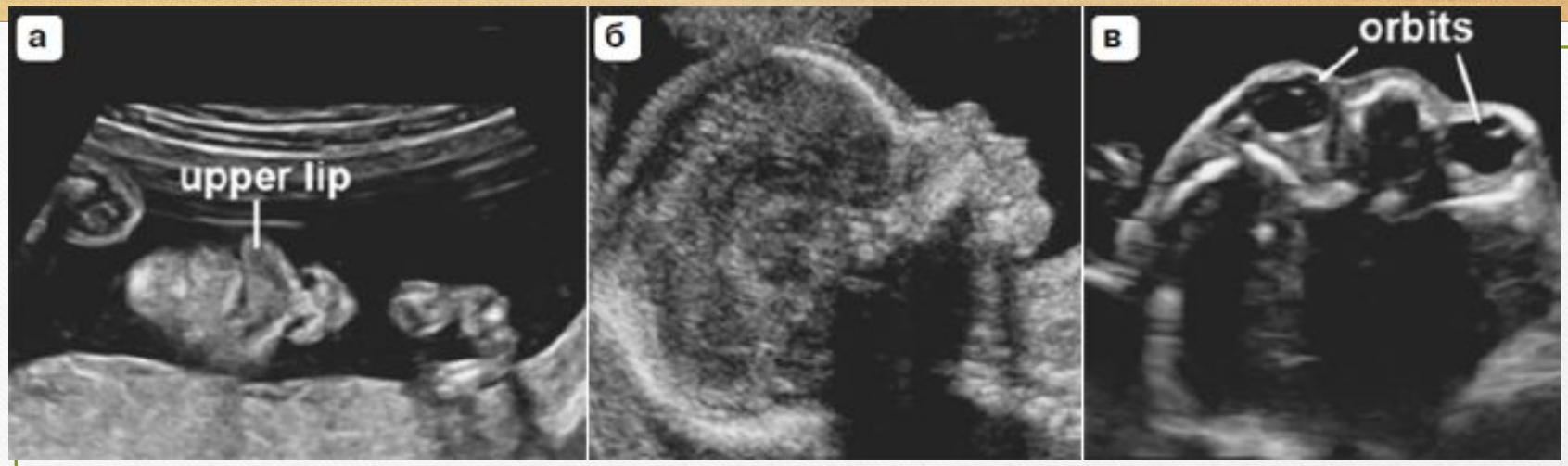

- *Ультразвуковая визуализация лица плода. Рот, губы и нос плода обычно оценивают в коронарном сечении (а). Если технически возможно, нужно оценить профиль лица плода в среднесагиттальном сечении. Этот используется для выявления важных диагностических признаков в отношении расщелины верхней губы, выступающего лба, микрогнатии и аномалий носовых костей (б). Обе глазницы плода должны быть симметричны и интактны (в). Upper lip - верхняя губа, orbits - глазницы.*

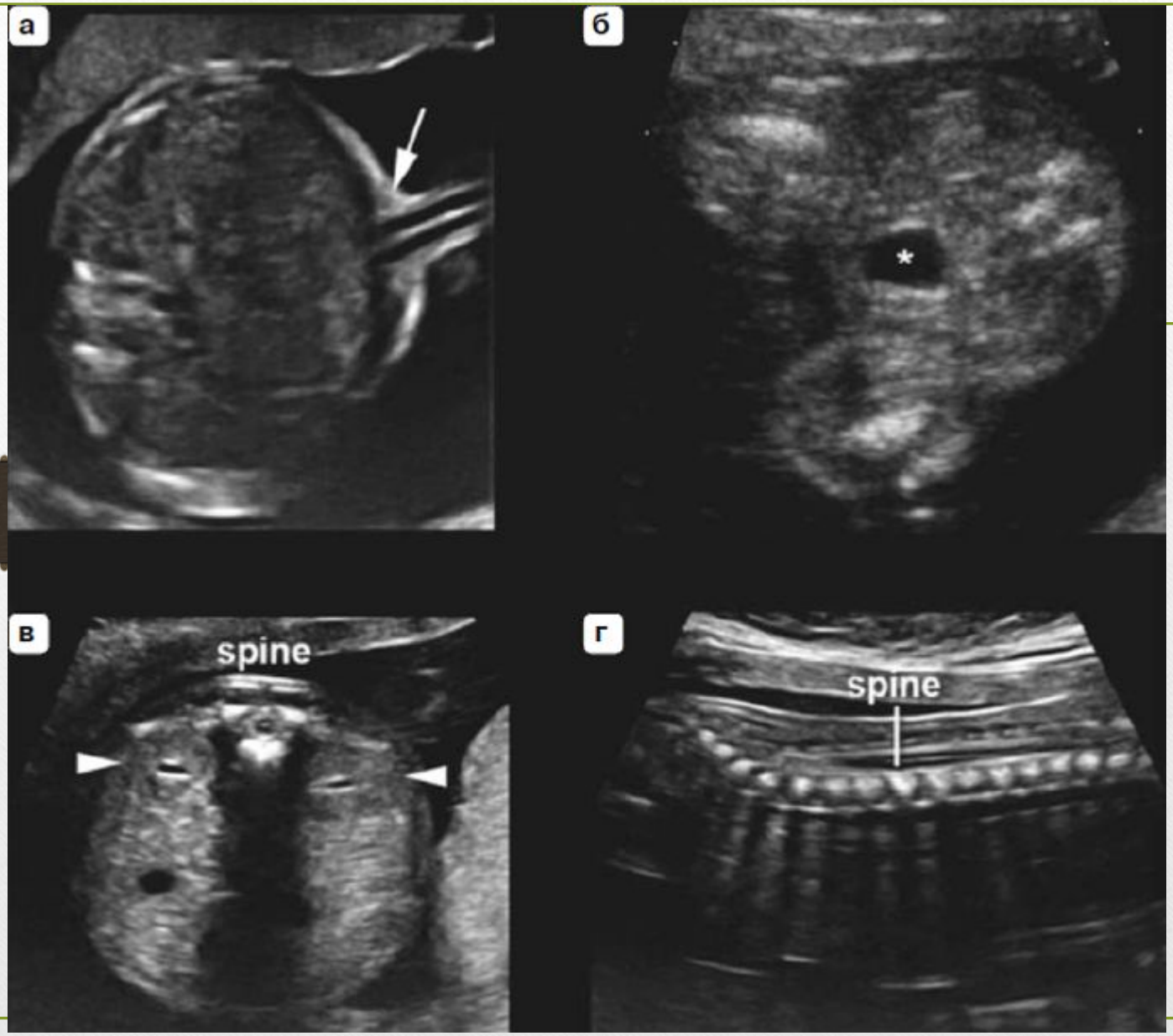
а
б
в
spine
г
spine

- *Ультразвуковая визуализация области прикрепления пуповины к передней брюшной стенке, мочевого пузыря с пупочными артериями, почек и позвоночника. Проекция области прикрепления пуповины (стрелка) к передней брюшной стенке плода (а) демонстрирует важные диагностические признаки в отношении возможного наличия дефектов передней брюшной стенки таких как омфалоцеле или гастрошизис. Должны быть визуализированы мочевой пузырь плода (обозначен звездочкой) (б) и обе почки (головки стрелок) (в). Продольные и поперечные сечения позвоночника обеспечивают эффективный скрининг расщелины позвоночника (spina bifida), особенно когда аномальное изображение этих срезов сочетается с наличием деформации костей лобной части черепа и облитерацией большой цистерны (в, г). Spine - позвоночник.*

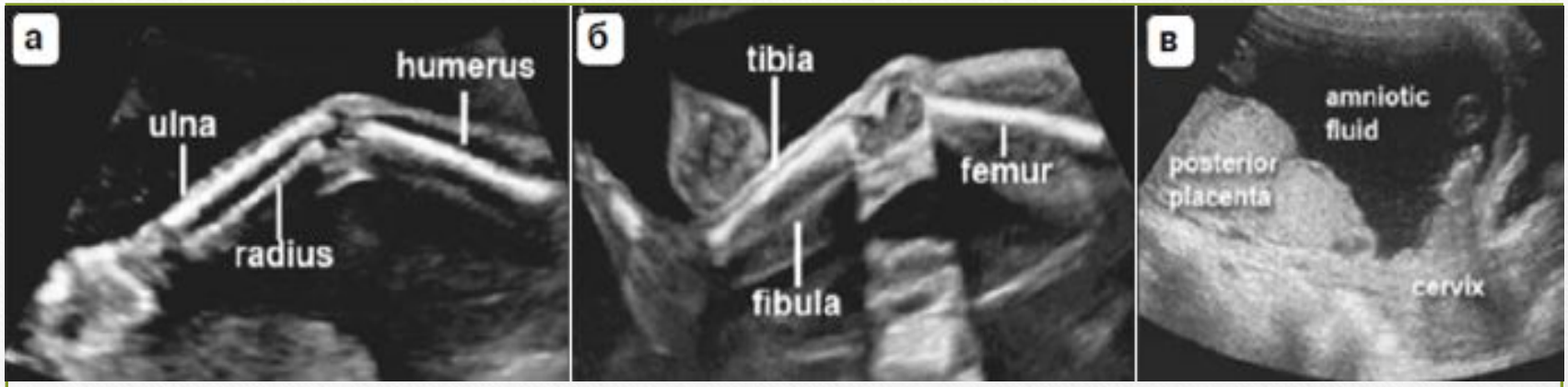

- *Ультразвуковая визуализация верхних и нижних конечностей плода и плаценты. Наличие или отсутствие верхних и нижних конечностей должно быть задокументировано в рутинном порядке за исключением случаев, когда их визуализация ограничена по техническим причинам (а, б). Локализация плаценты должна оцениваться с учетом положения относительно шейки матки (в).*