

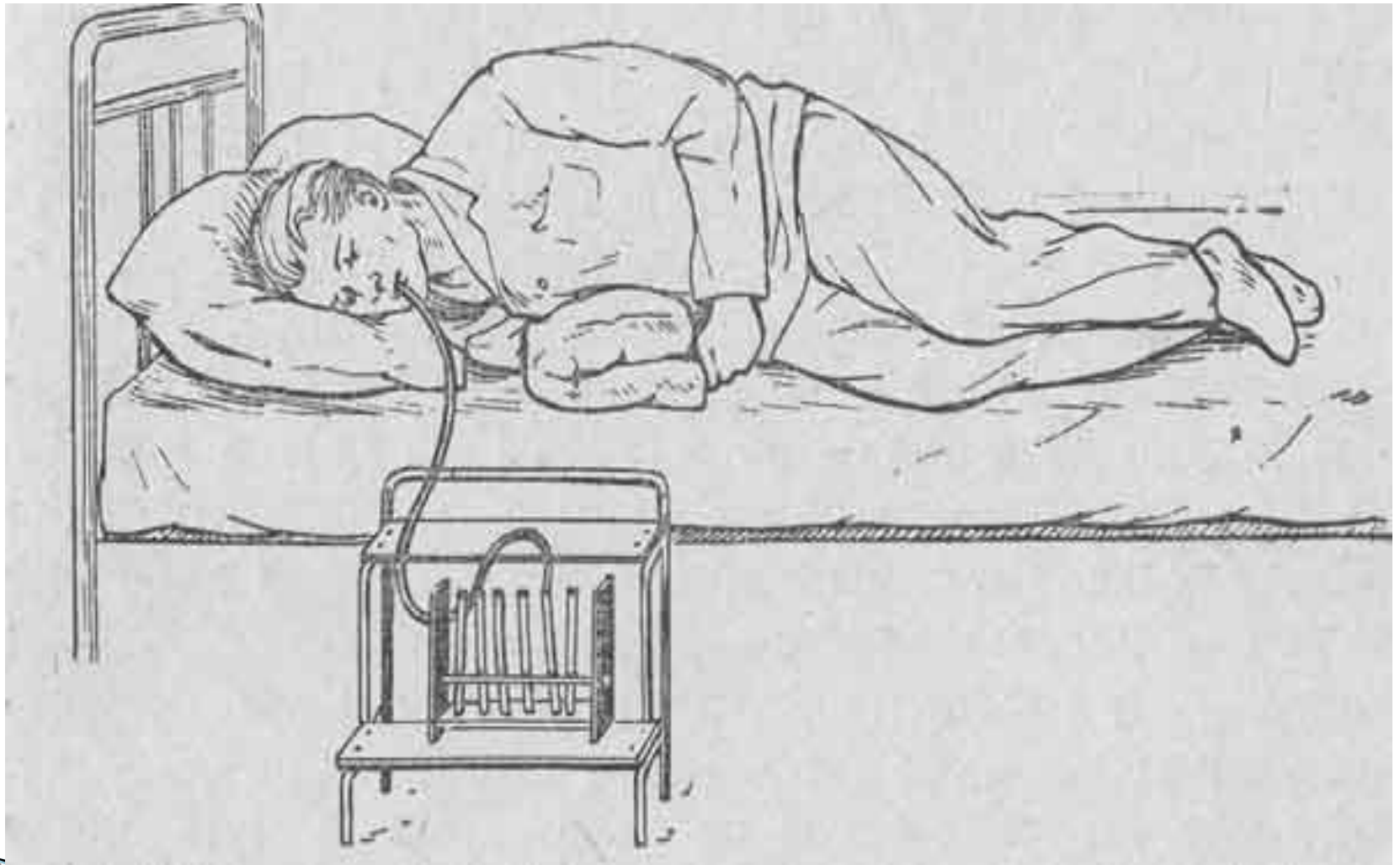
# **Лабораторные и инструментальные методы обследования желчного пузыря**



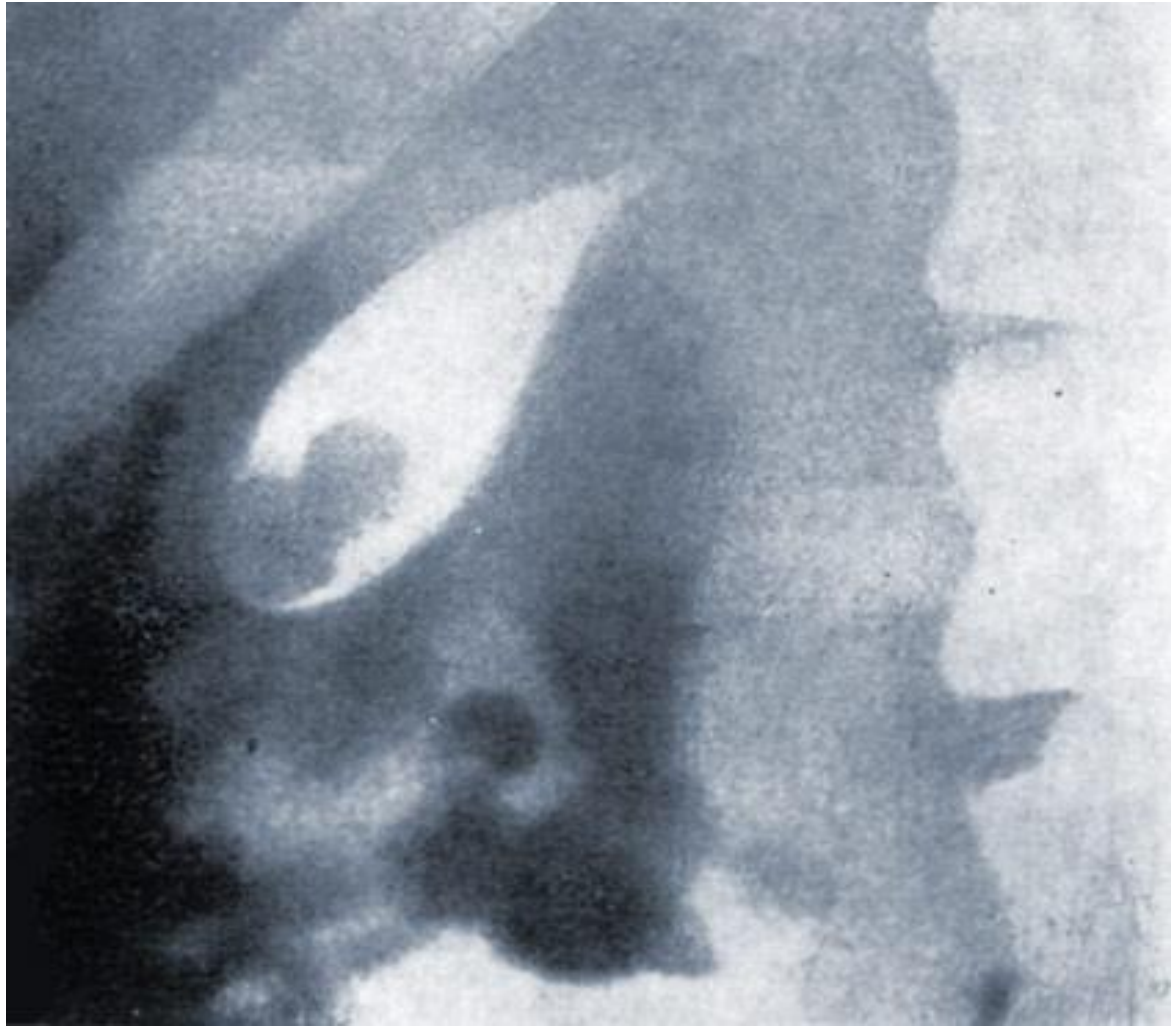В диагностике заболеваний жёлчного пузыря помимо изучения анамнеза, характера, локализации и иррадиации болей большое значение имеют лабораторные, рентгенологические и инструментальные исследования.

# Дуоденальное зондирование

позволяет оценить тонус и моторно-эвакуаторную функцию жёлчного пузыря, установить характер имеющейся в пузыре микрофлоры, наличие паразитов, опухолевых клеток, химический состав и физические свойства желчи.

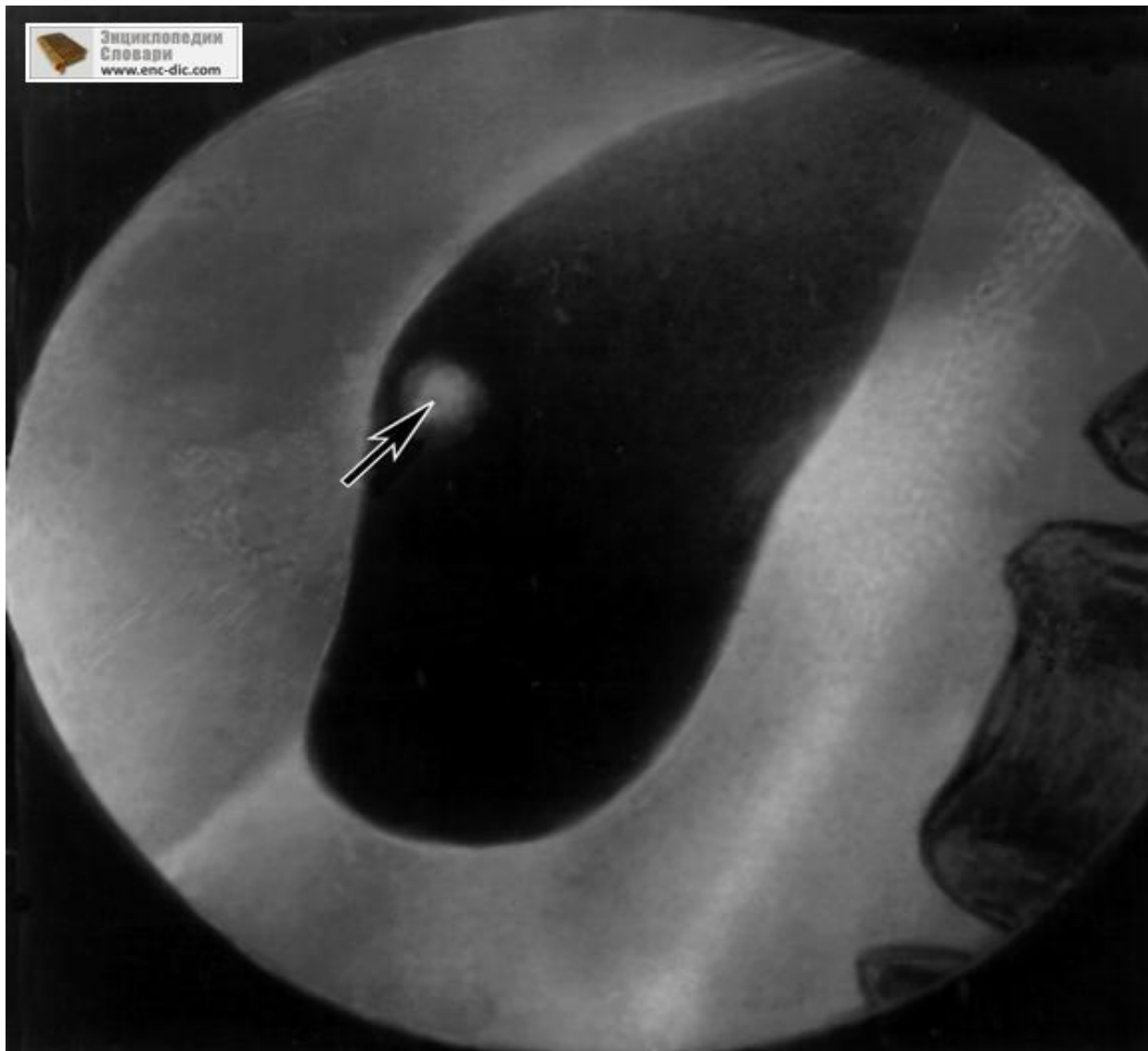

В зависимости от клинической картины и предполагаемого диагноза используют соответствующие рентгенологические методы — обзорную рентгенографию, исследования с применением рентгеноконтрастных веществ (холецистографию, холеграфию), холангиографию, целиако- и гепатографию), а также контрастное исследование желудочно-кишечного тракта. С помощью рентгеноконтрастных методов можно выявить различные варианты и пороки развития жёлчного пузыря, а также необычное положение его, наличие перегибов и перетяжек.



# Холецистография

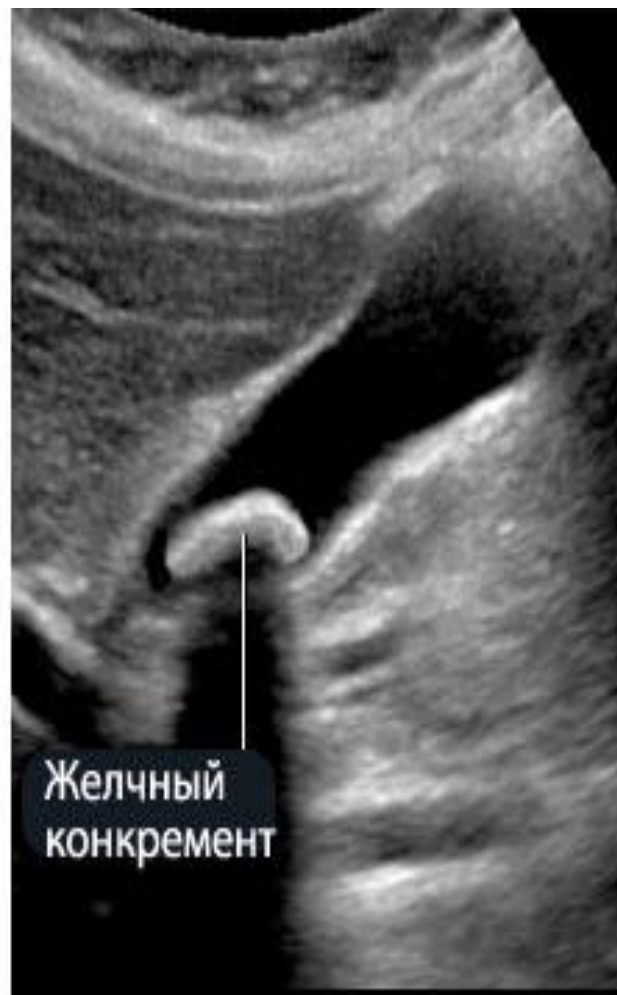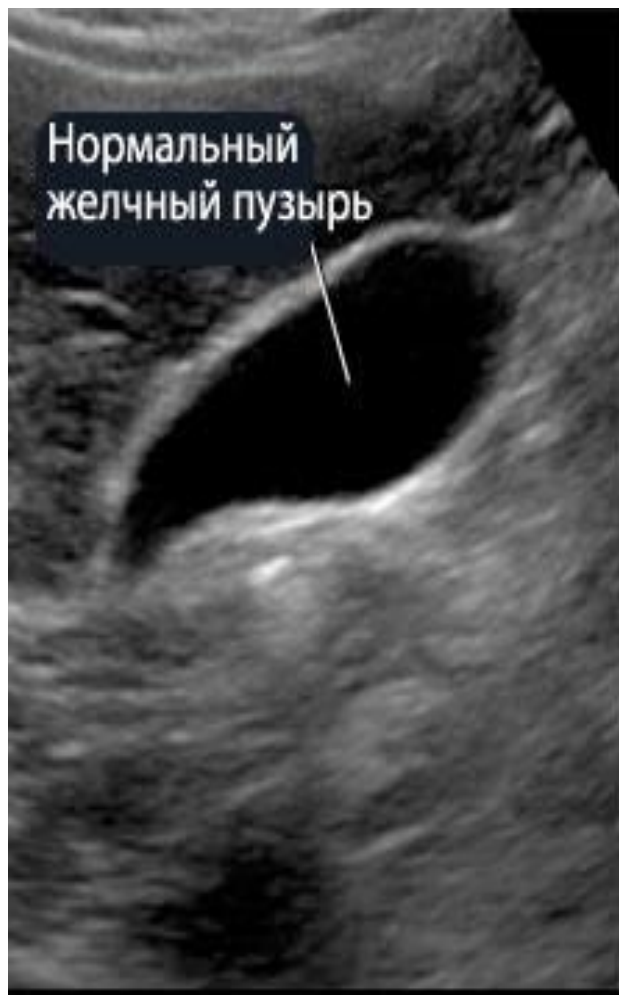позволяет определить величину желчных камней, их форму, количество, расположение; если камни содержат соли кальция, они могут быть обнаружены и при обзорном рентгенологическом исследовании.





# Радиоизотопное исследование (радиохолецистографию)

осуществляют с помощью сканирования и динамической сцинтиграфии. После внутривенного введения радиофармацевтического препарата он выделяется с желчью, накапливаясь в жёлчном пузыре. Регистрация излучения радионуклида позволяет судить о топографии, форме и величине жёлчного пузыря. При непроходимости пузырного протока радиофармацевтический препарат в жёлчном пузыре не поступает — отключенный жёлчного пузыря. Динамическая сцинтиграфия дает возможность проследить процесс поступления и выведения желчи из жёлчного пузыря, что имеет значение в диагностике дискинезии жёлчного пузыря.



# Ультразвуковое исследование (эхография)

является информативным методом диагностики заболеваний желчного пузыря, особенно в тех случаях, когда другие методы не эффективны или противопоказаны (отключенный жёлчного пузыря, механическая желтуха, повышенная чувствительность к препаратам йода). Эхография наиболее результативна при желчнокаменной болезни. С ее помощью можно выявить увеличение размеров желчного пузыря при механической желтухе, обусловленной обтурацией общего желчного протока камнем или опухолью панкреатодуоденальной зоны, уменьшение полости жёлчного пузыря при паренхиматозной желтухе, изменение его формы при воспалительном процессе.

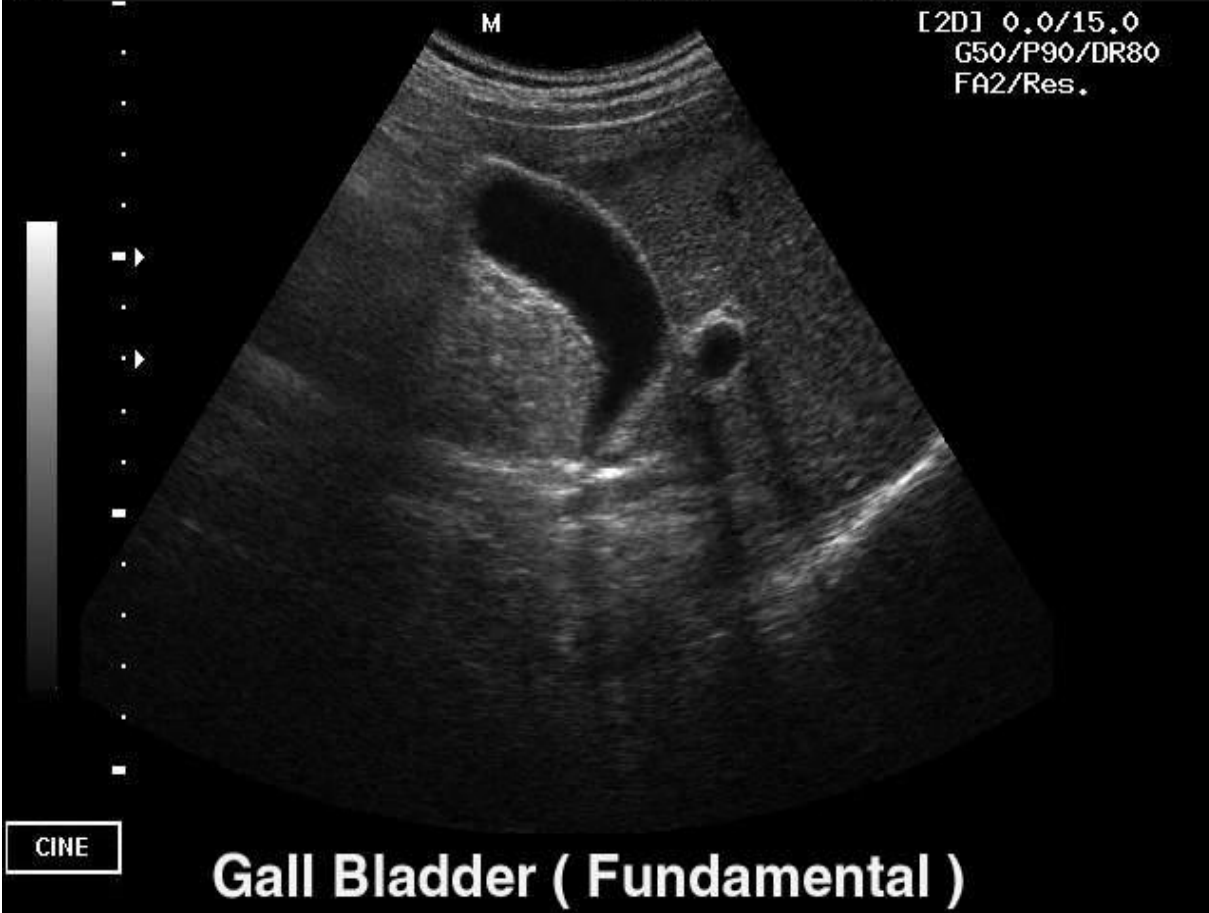128  
BW

Abdomen

C3-7ED  
#65

M

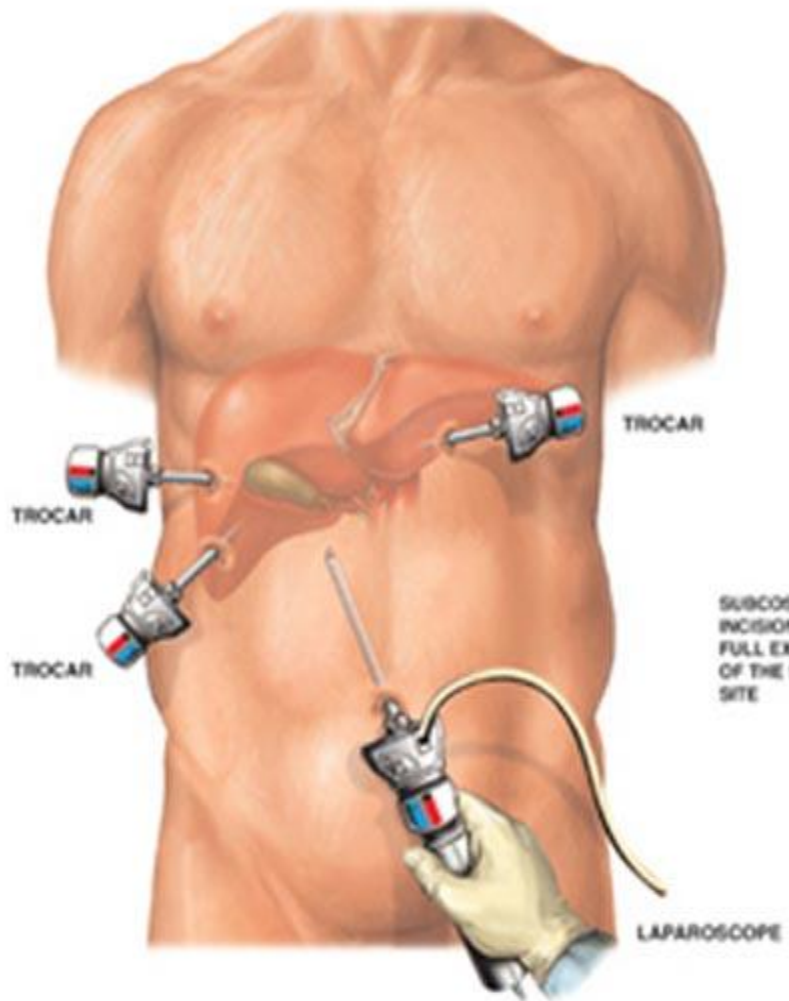
[2D] 0.0/15.0  
G50/P90/DR80  
FA2/Res.



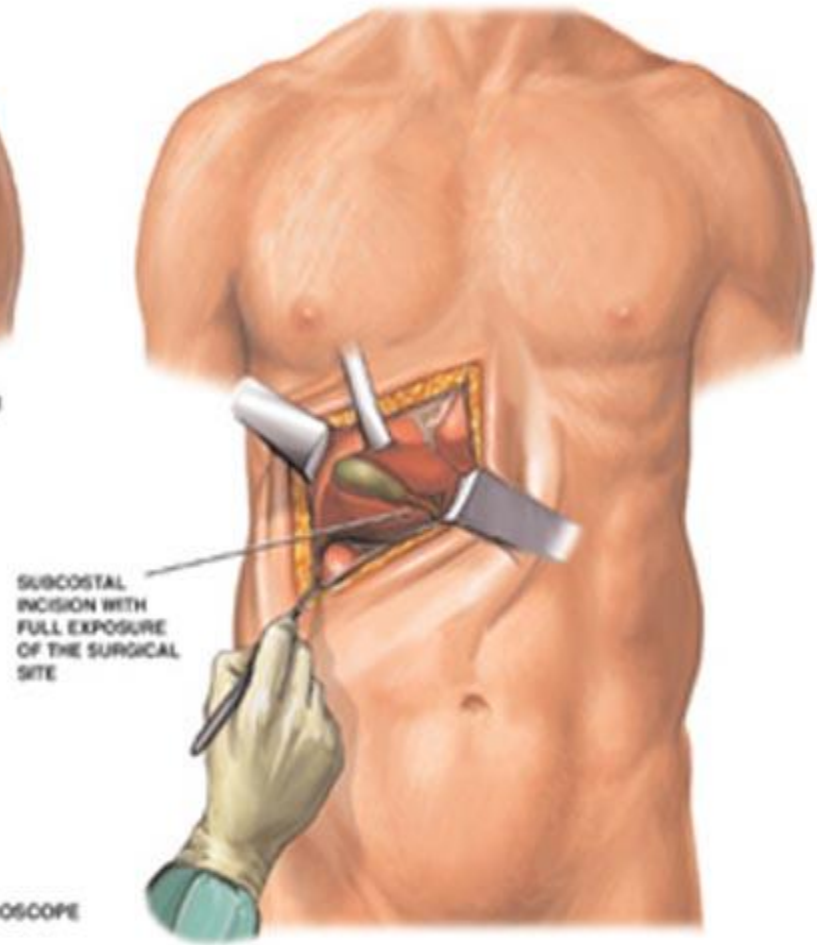
Gall Bladder ( Fundamental )

# Лапароскопия

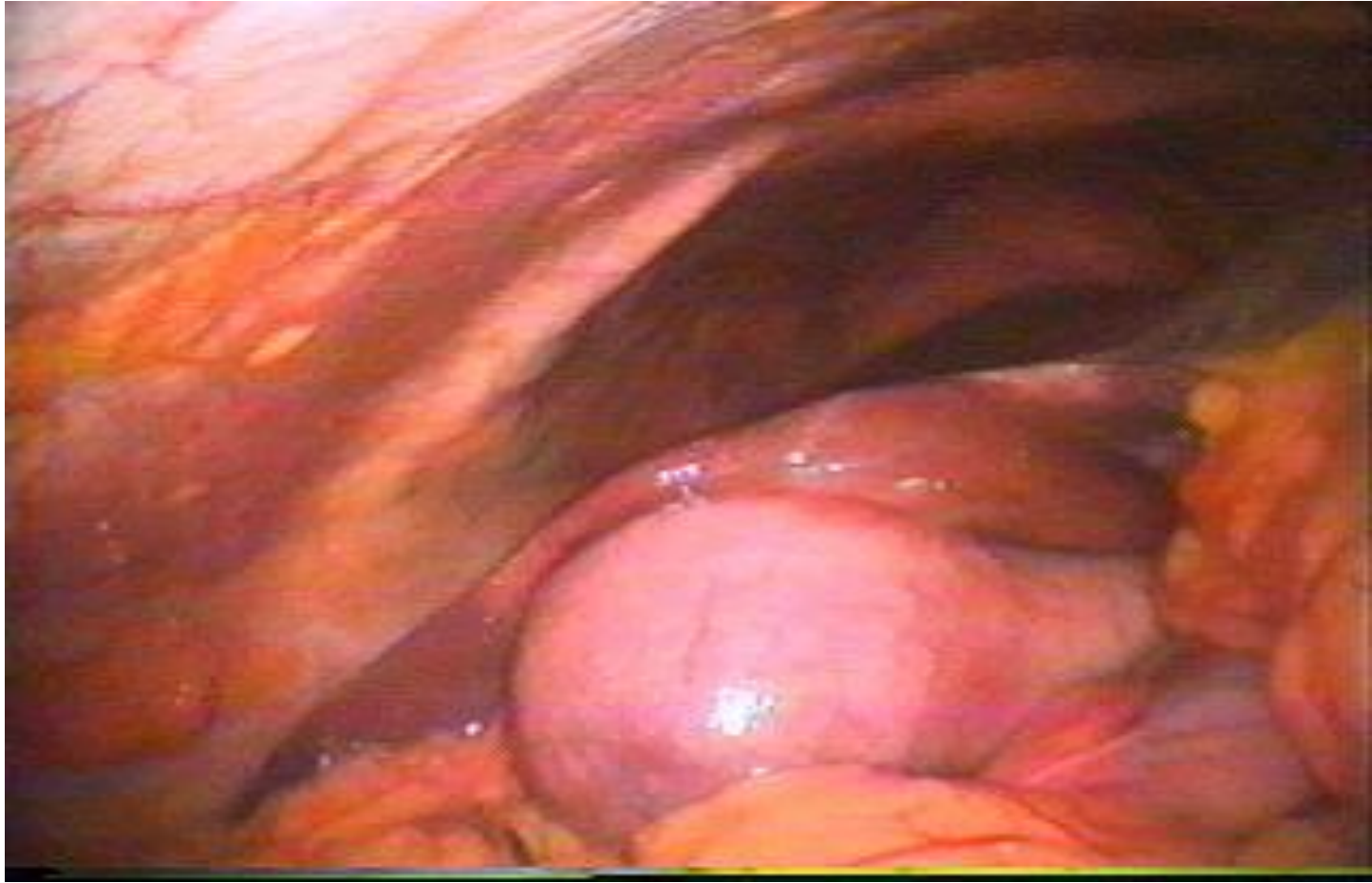
позволяет визуально оценить состояние стенки жёлчного пузыря, установить признаки острого и хронического воспаления (гиперемия, утрата блеска, расширение сосудов, спаечный процесс вокруг жёлчного пузыря), а также изменение паренхимы печени вблизи пузыря (белесоватый цвет, наличие втяжений, участки фиброза). Напряжение и увеличение жёлчного пузыря свидетельствуют о блокаде пузырного протока; значительное увеличение размеров пузыря при наличии механической желтухи (симптом Курвуазье) характерно для рака головки поджелудочной железы. Под контролем лапароскопии можно проводить чреспеченочную или чреспузырную холангиографию, прицельную биопсию жёлчного пузыря и его дренирование.



**LAPAROSCOPIC CHOLECYSTECTOMY PROCEDURE**



**OPEN CHOLECYSTECTOMY PROCEDURE**



**Спасибо за  
внимание!**

