ФУНКЦИОНАЛЬНАЯ АНАТОМИЯ ЧЕРПНЫХ НЕРВОВ

ЧАСТЬ II

VII ПАРА ЧЕРЕПНЫХ НЕРВОВ – ЛИЦЕВОЙ НЕРВ.

Нерв II висцеральной дуги, смешанный.

СОДЕРЖИТ двигательные, чувствительные волокна и парасимпатические (преганглионарные).

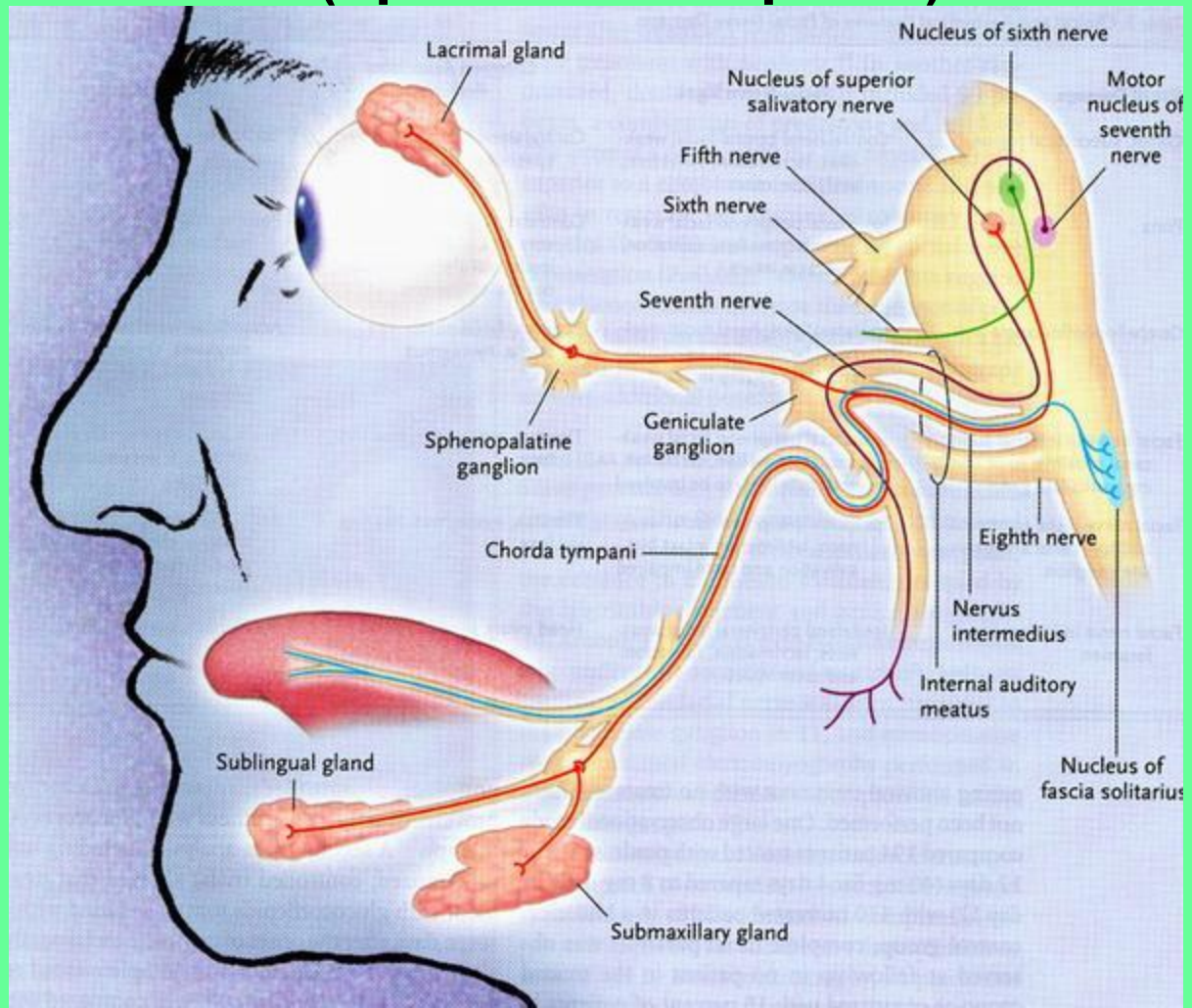

1. Двигательные волокна – аксоны нейронов двигательного ядра.

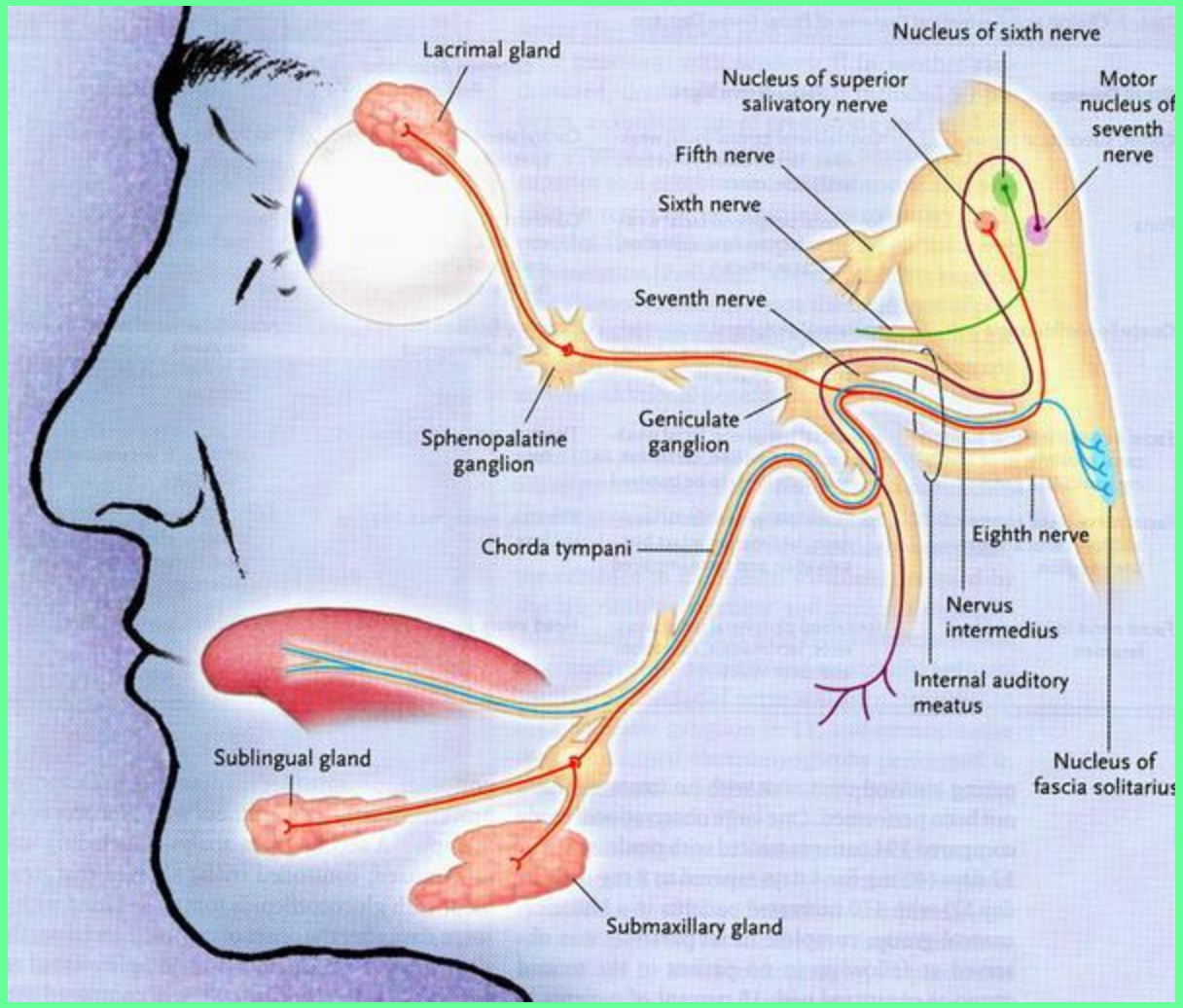

2. Чувствительные волокна – отростки нейронов чувствительного узла коленца

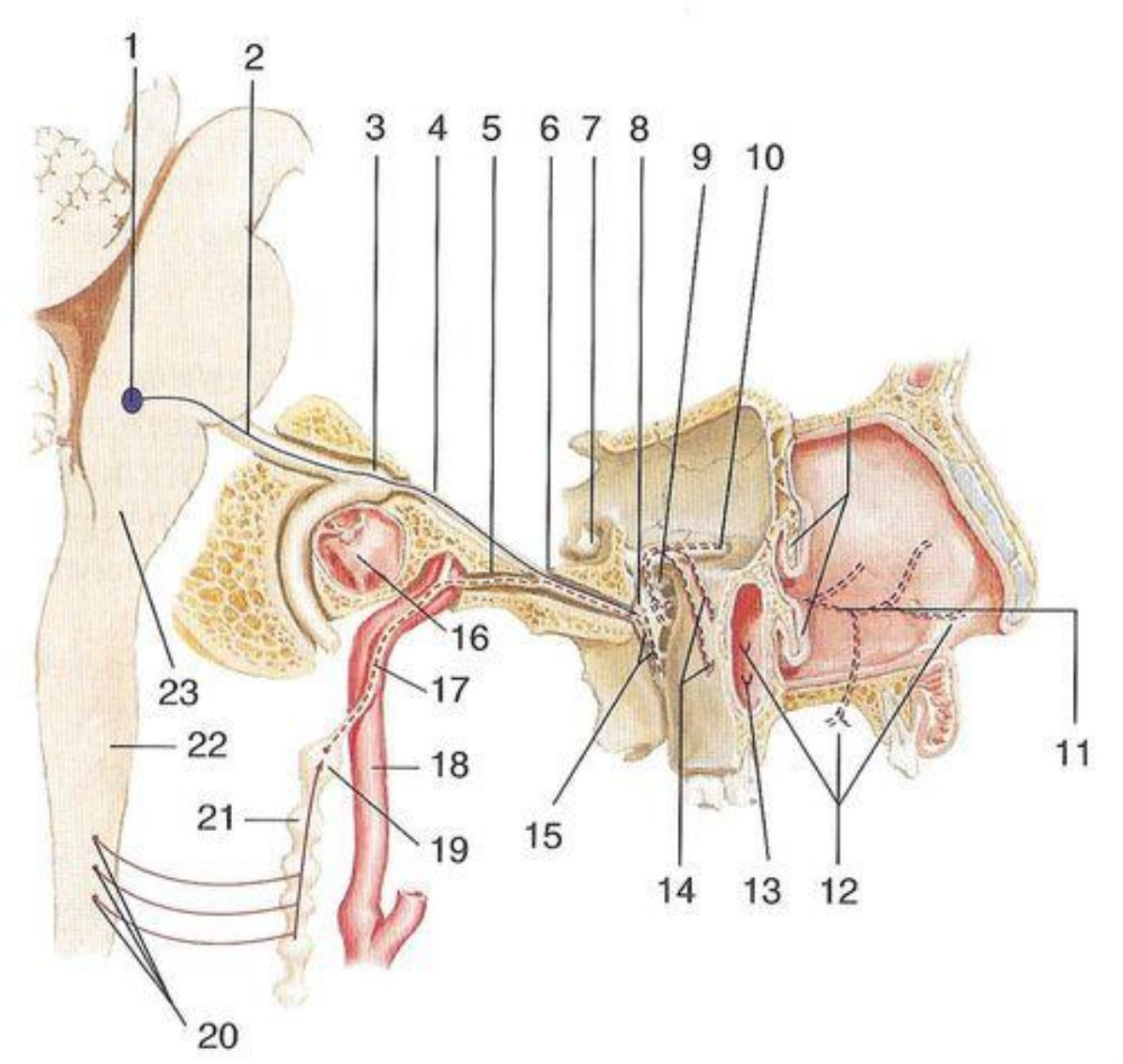

3. Парасимпатические волокна аксоны нейронов слезного и верхнего слюноотделительного ядра

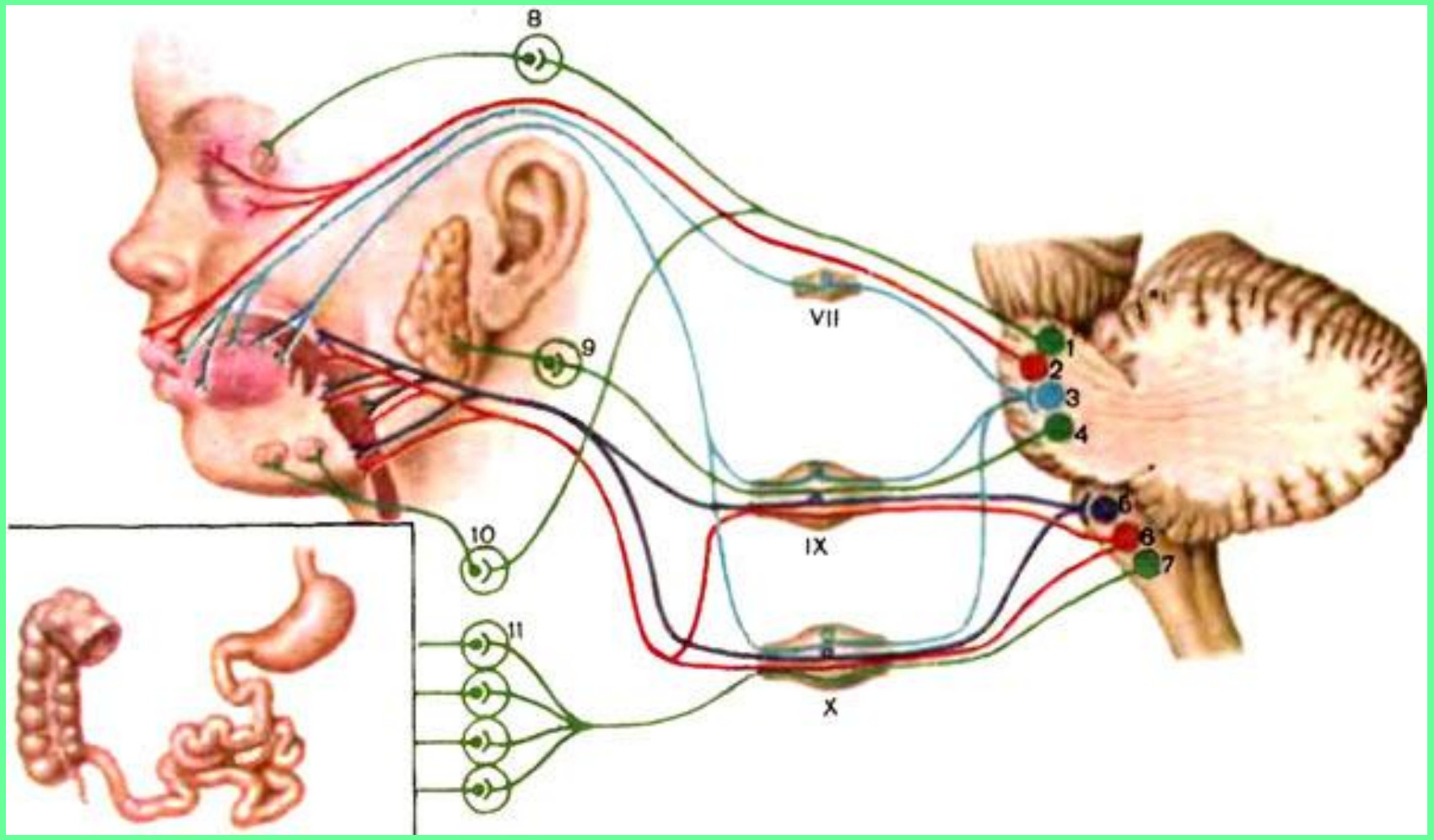

Чувствительные и парасимпатические волокна формируют промежуточный нерв

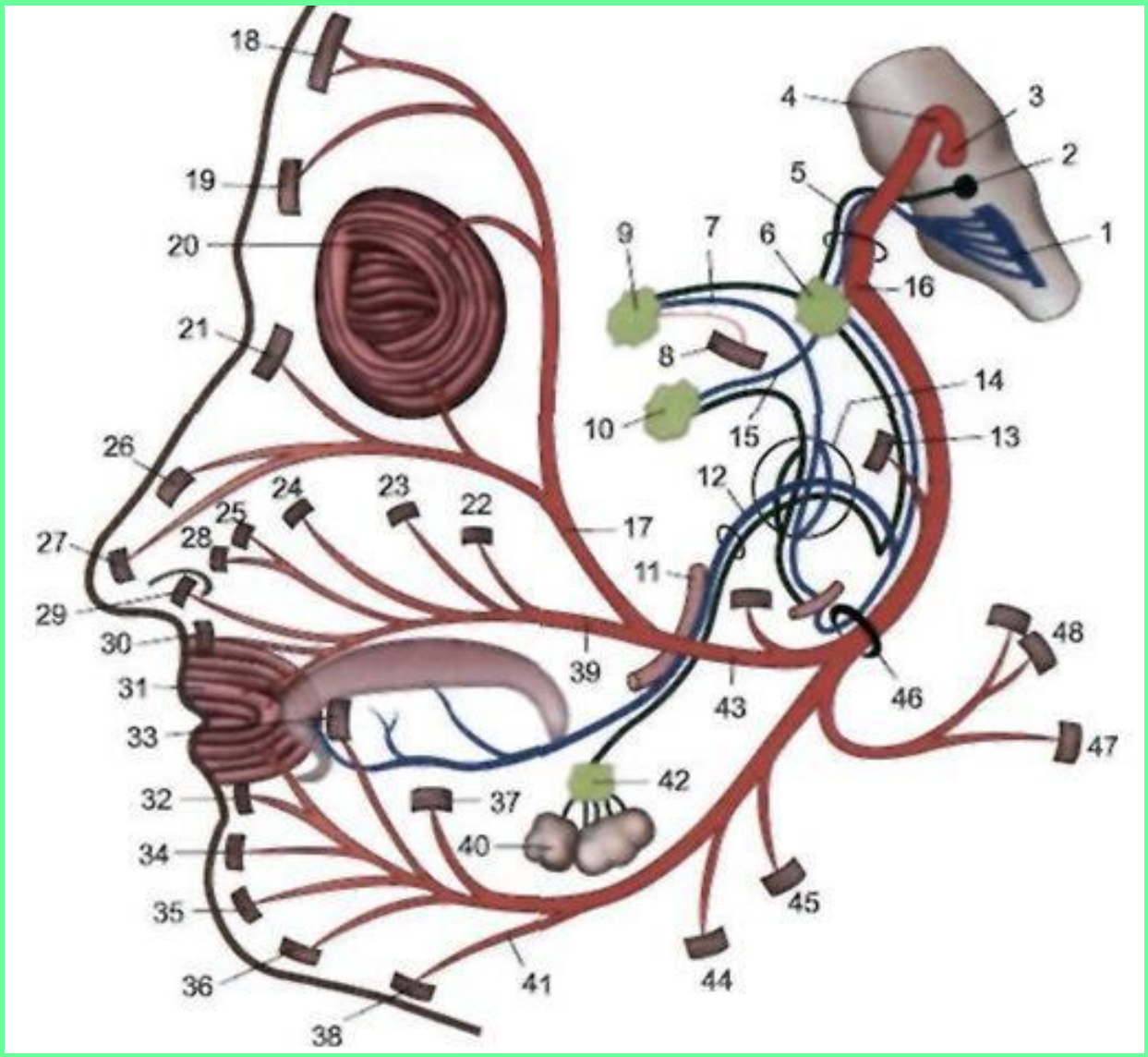

ТОПОГРАФИЯ ЛИЦЕВОГО НЕРВА

1. Внутренний слуховой проход

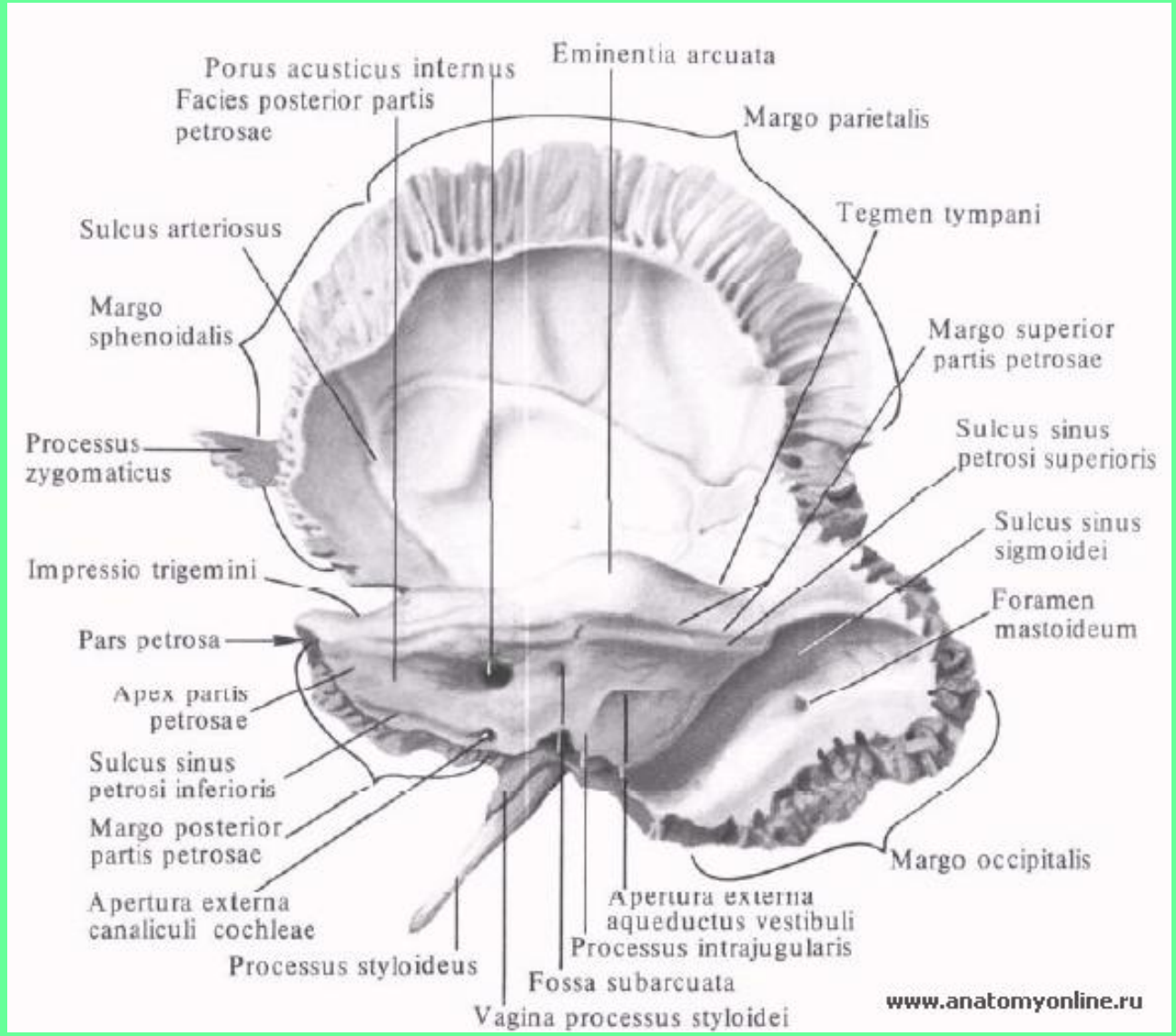

2. Канал лицевого нерва.

3. Шилососцевидное отверстие.

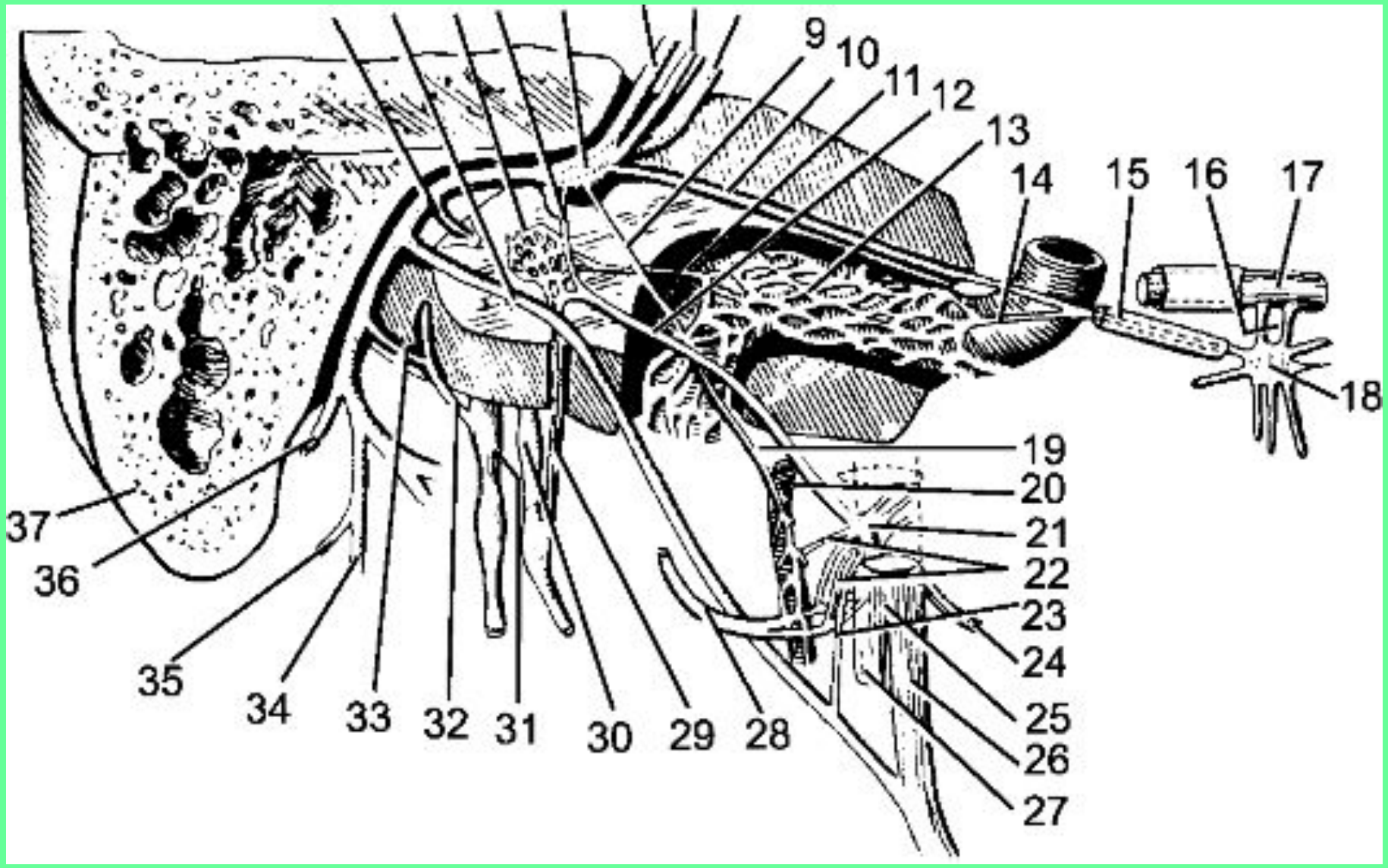

ВЕТВИ ЛИЦЕВОГО НЕРВА В ЕГО КАНАЛЕ

1. Большой каменистый нерв.

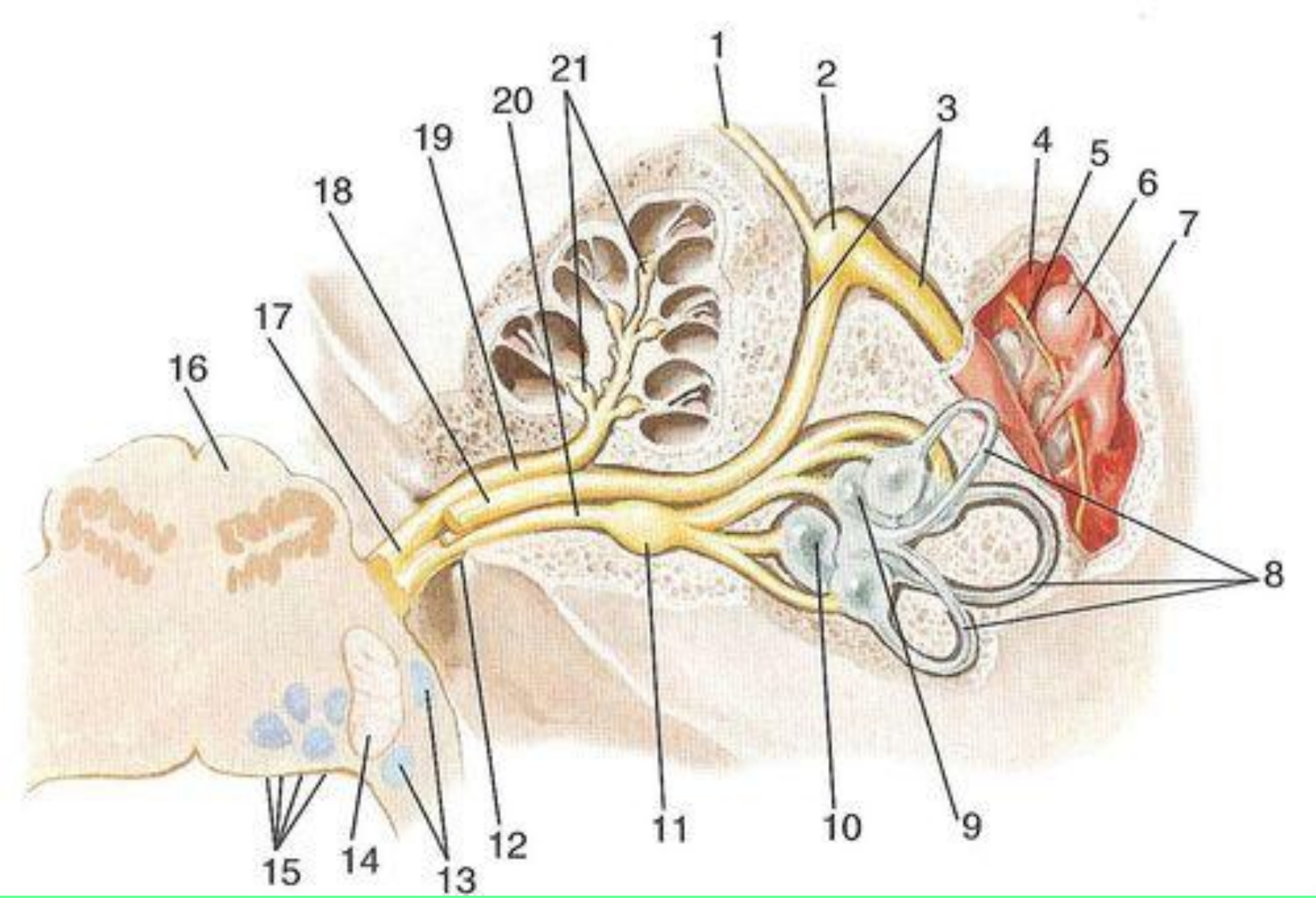

2. Барабанная струна (нисходящий отдел канала).

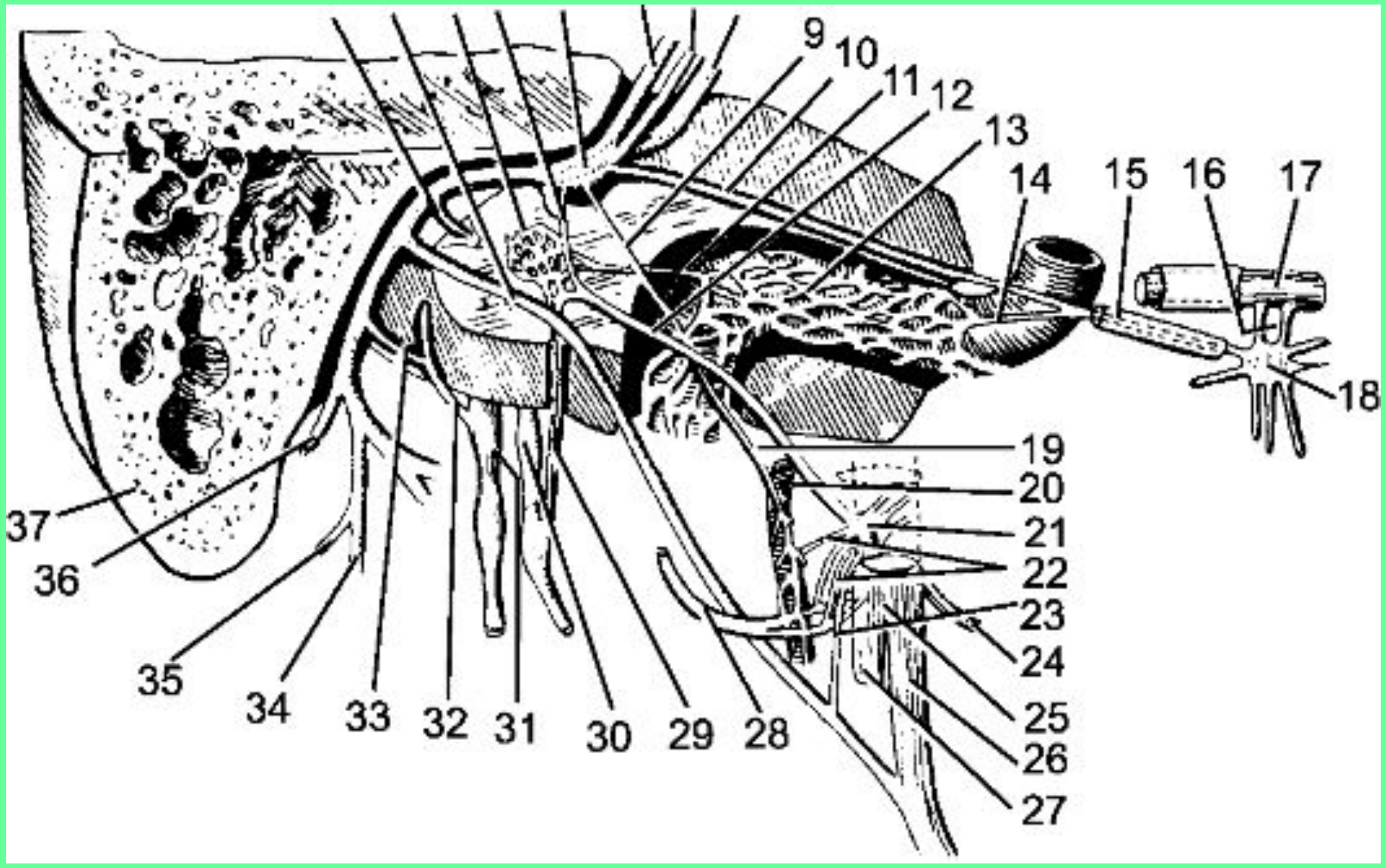

3. Стременной нерв

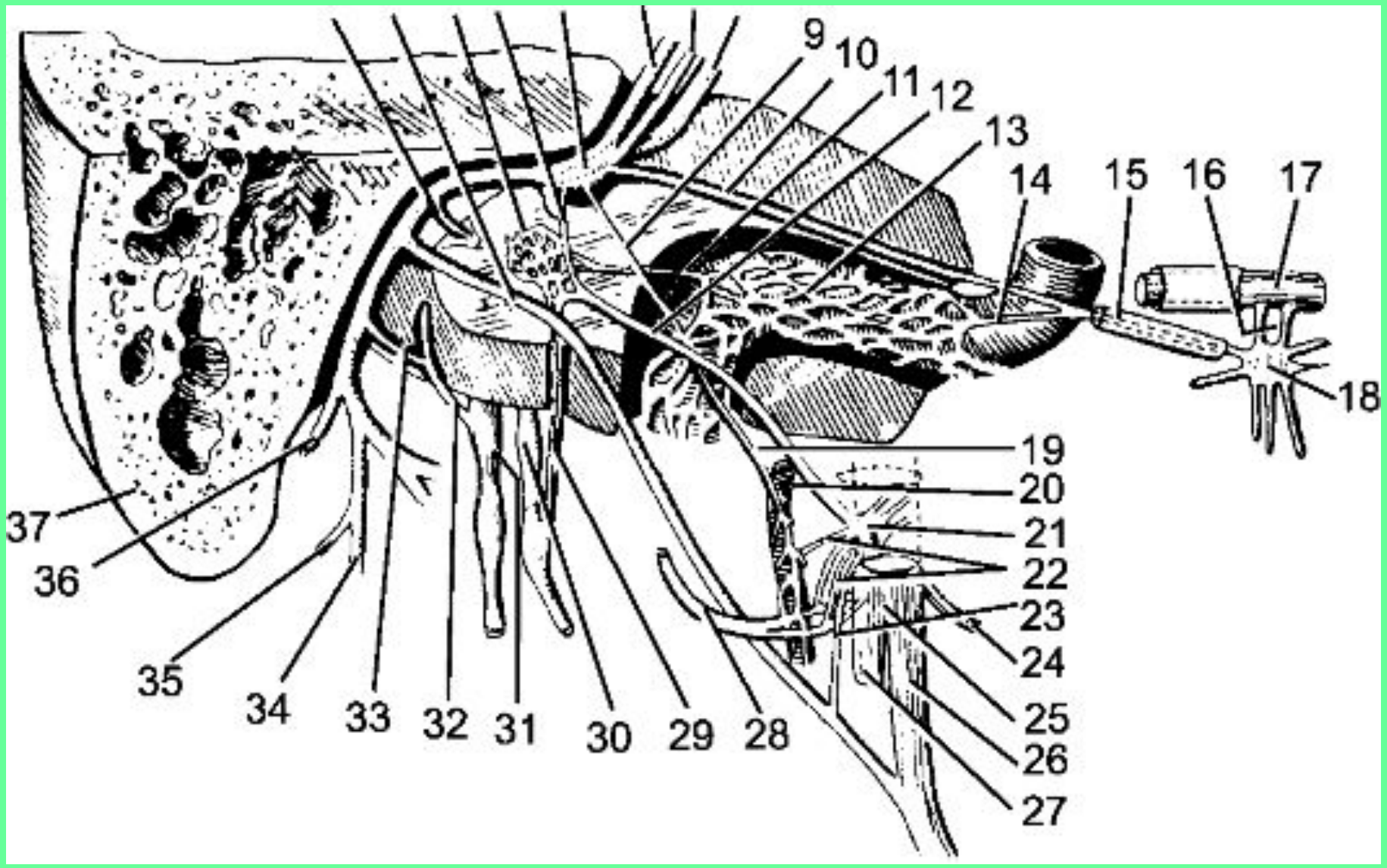

После выхода из канала лицевой нерв отдает ветви к мышцам лица и подкожной мышце, образуя околоушное сплетение и «большую гусиную лапку».

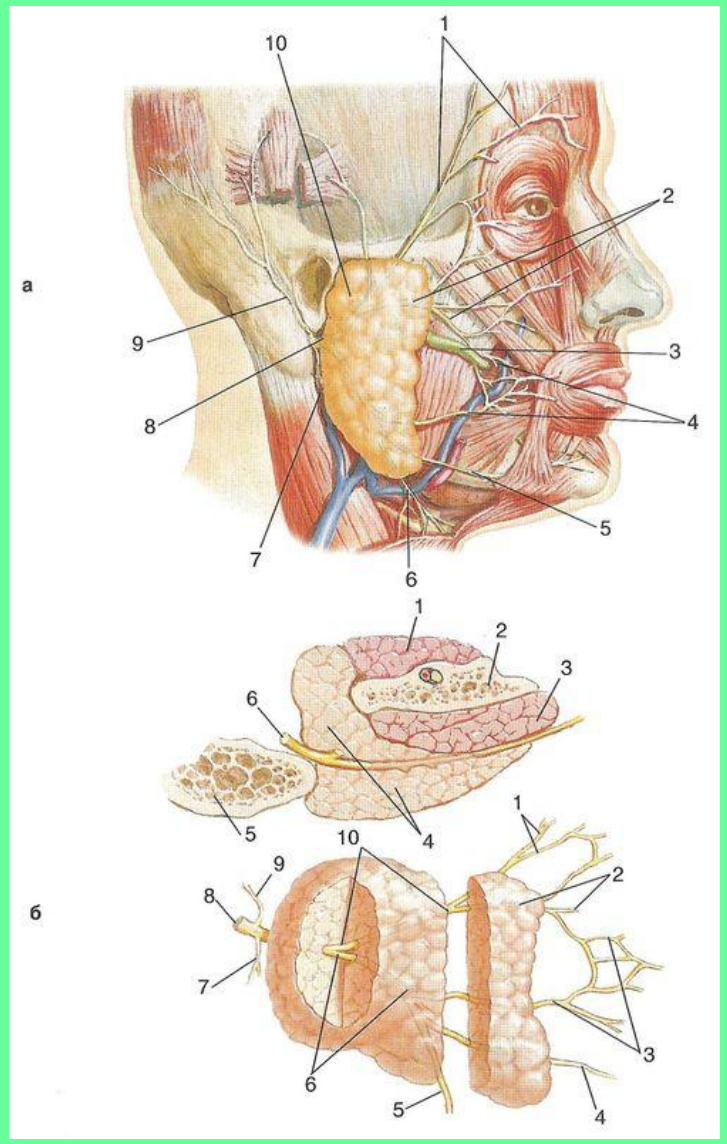

ВЕТВИ ЛИЦЕВОГО НЕРВА

Автономные
(большой каменистый нерв)

Смешанные
(барабанная струна)

Двигательные

1. АВТОНОМНЫЕ ВЕТВИ ЛИЦЕВОГО (ПРОМЕЖУТОЧНОГО НЕРВА).

БОЛЬШОЙ КАМЕНИСТЫЙ НЕРВ.

Содержит парасимпатические преганглионарные волокна.

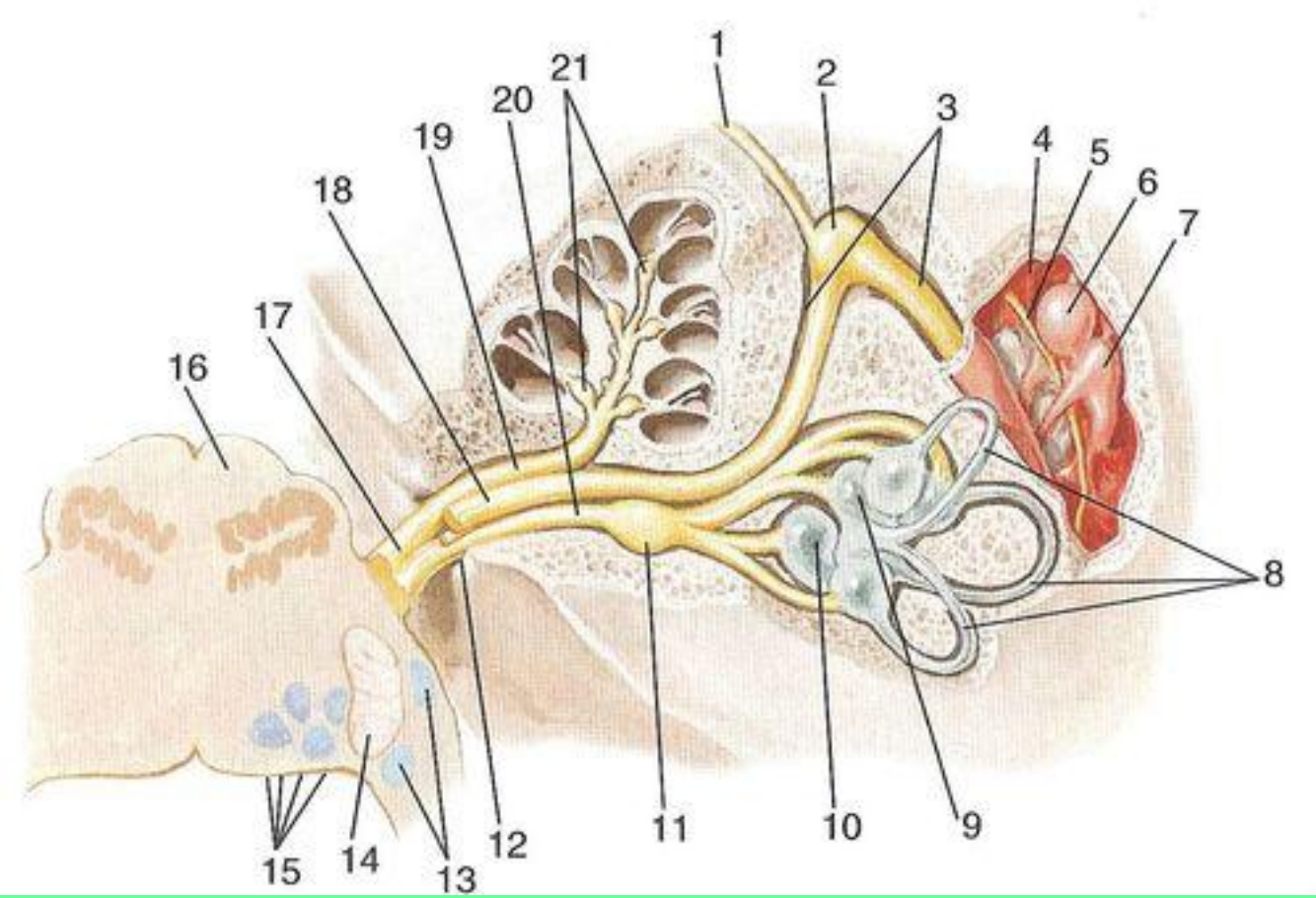

Парасимпатические преганглионарные волокна берут начало от слезного ядра.

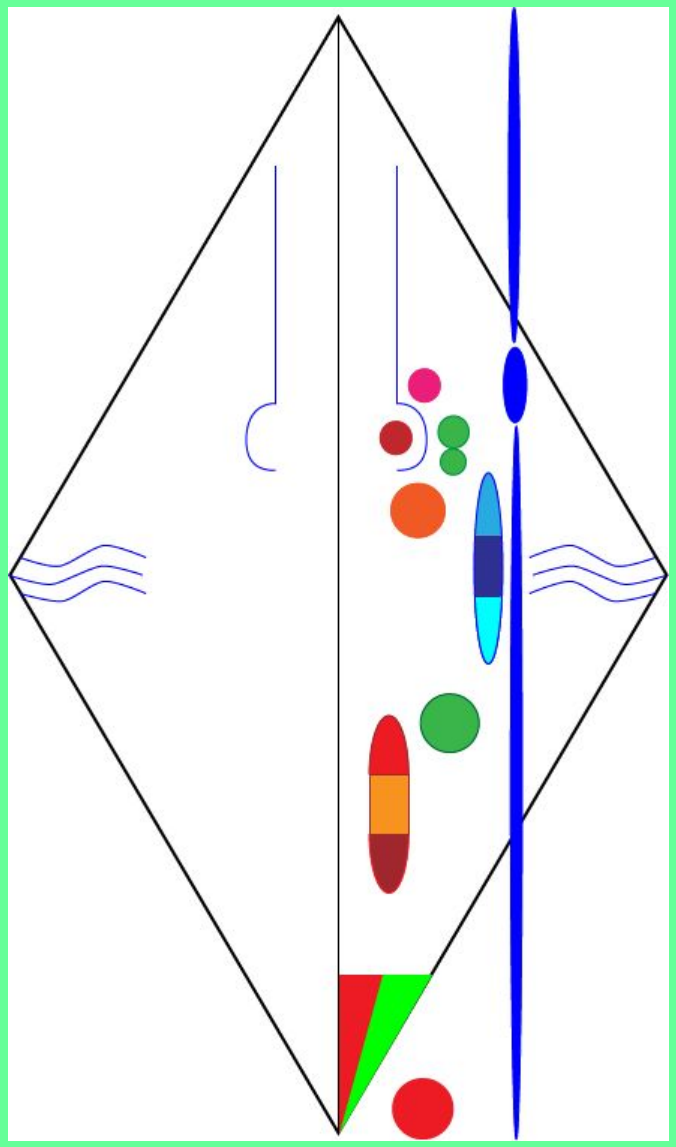

ТОПОГРАФИЯ БОЛЬШОГО КАМЕНИСТОГО НЕРВА

1. Канал лицевого нерва.
2. Канал большого каменистого нерва.

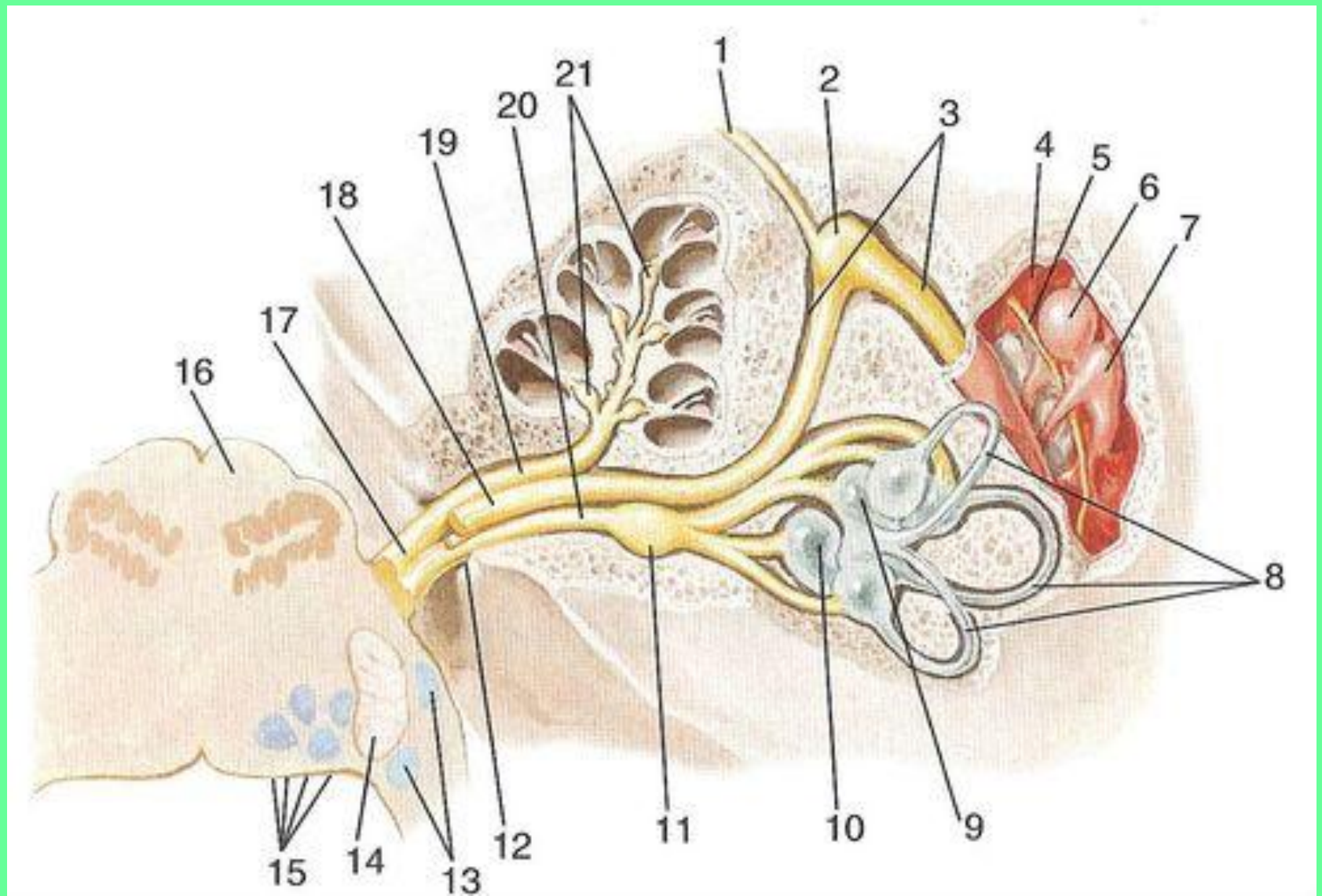

3. Расщелина канала большого каменистого нерва.
4. Передняя поверхность пирамиды – борозда большого каменистого нерва.

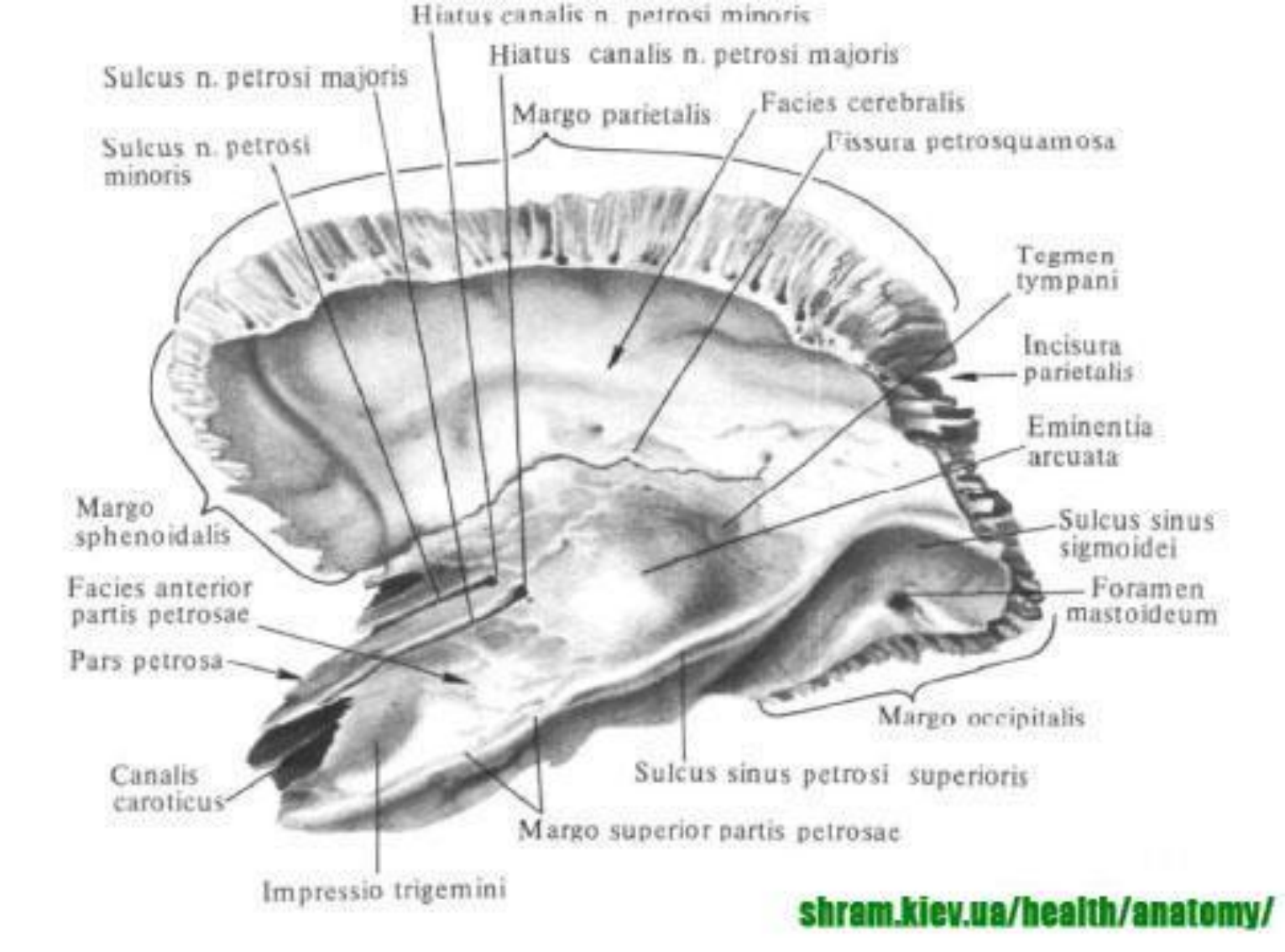

5. Рваное отверстие.

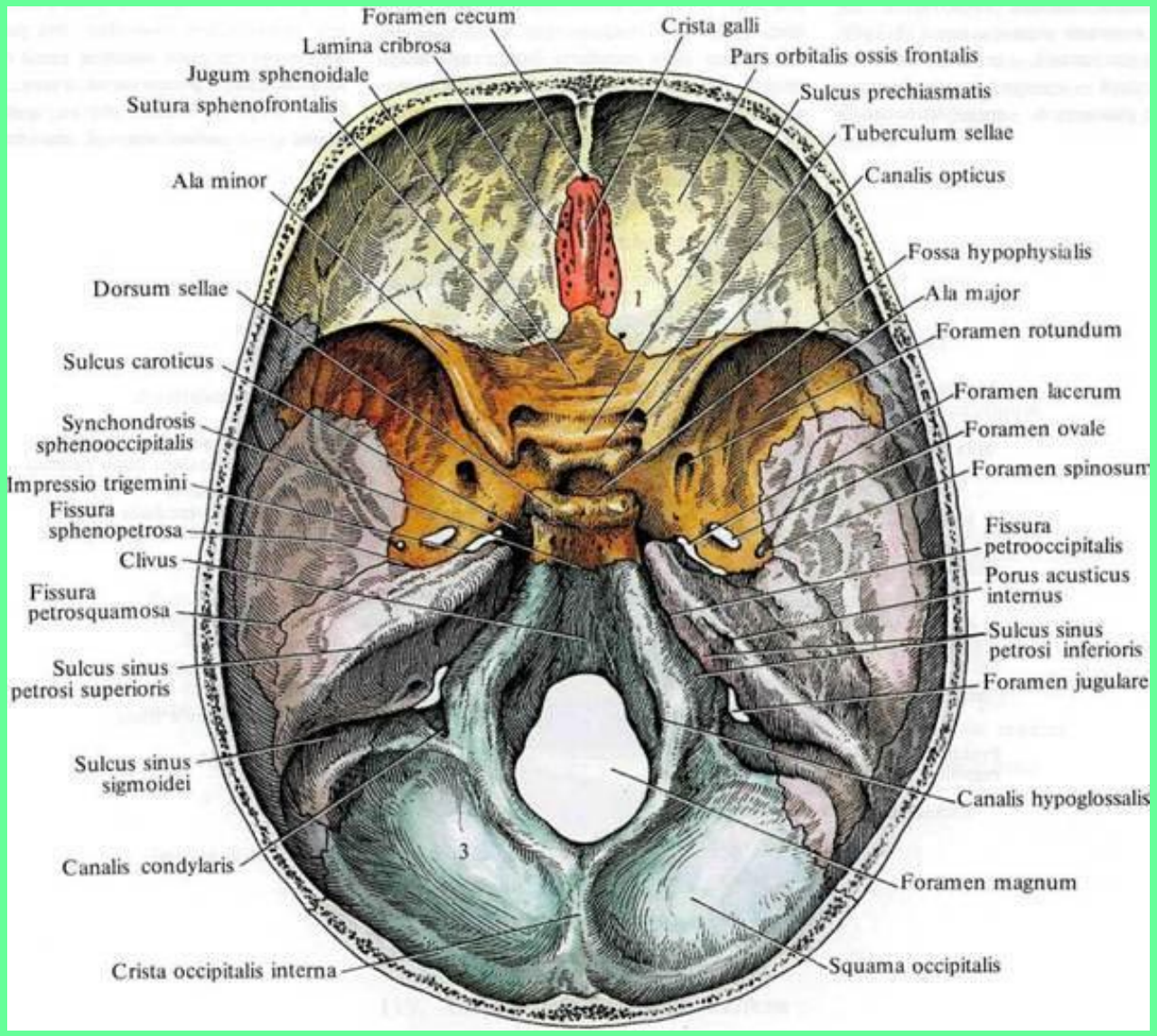

6. Наружное основание черепа.

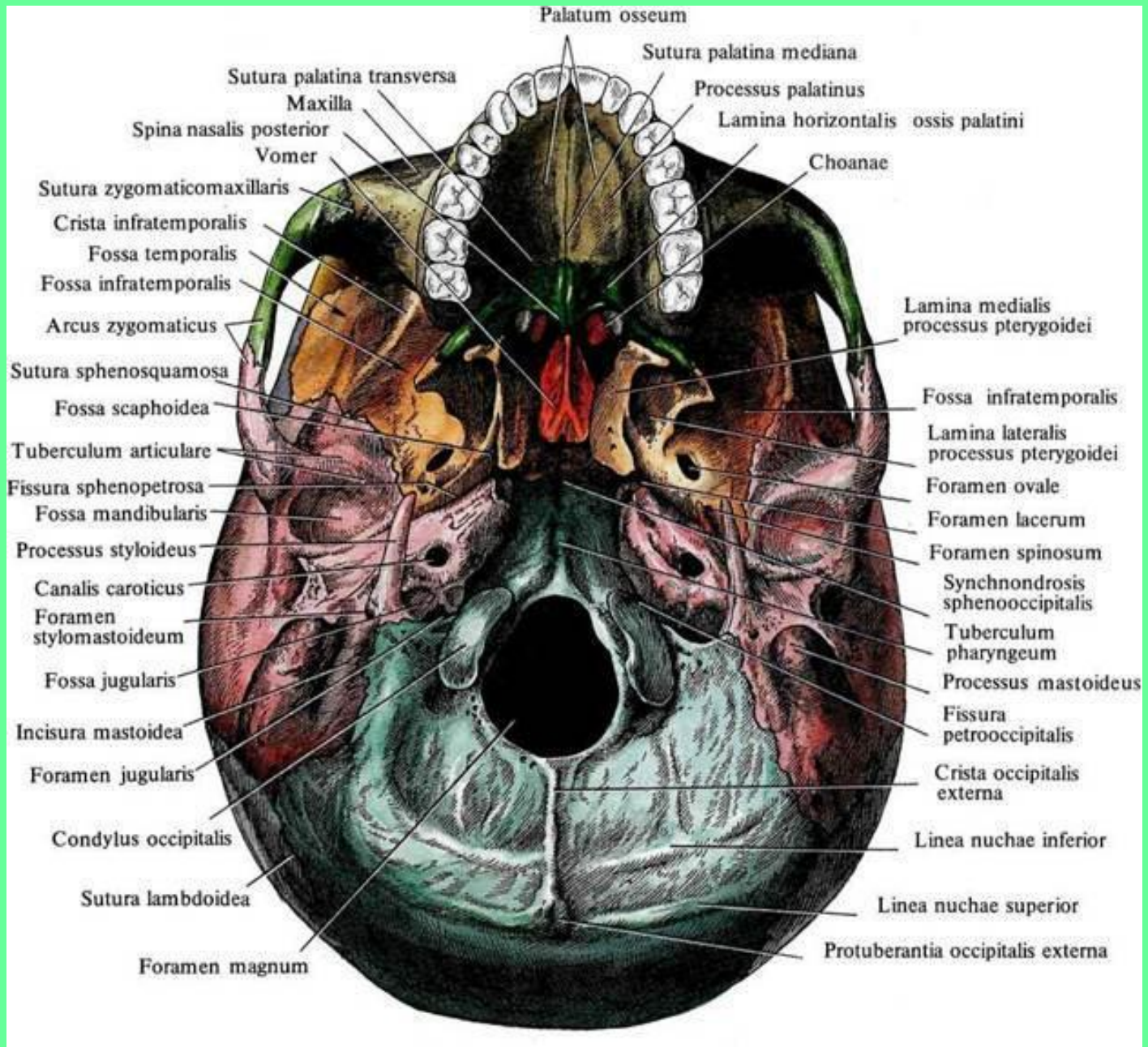

7. Крыловидный канал.

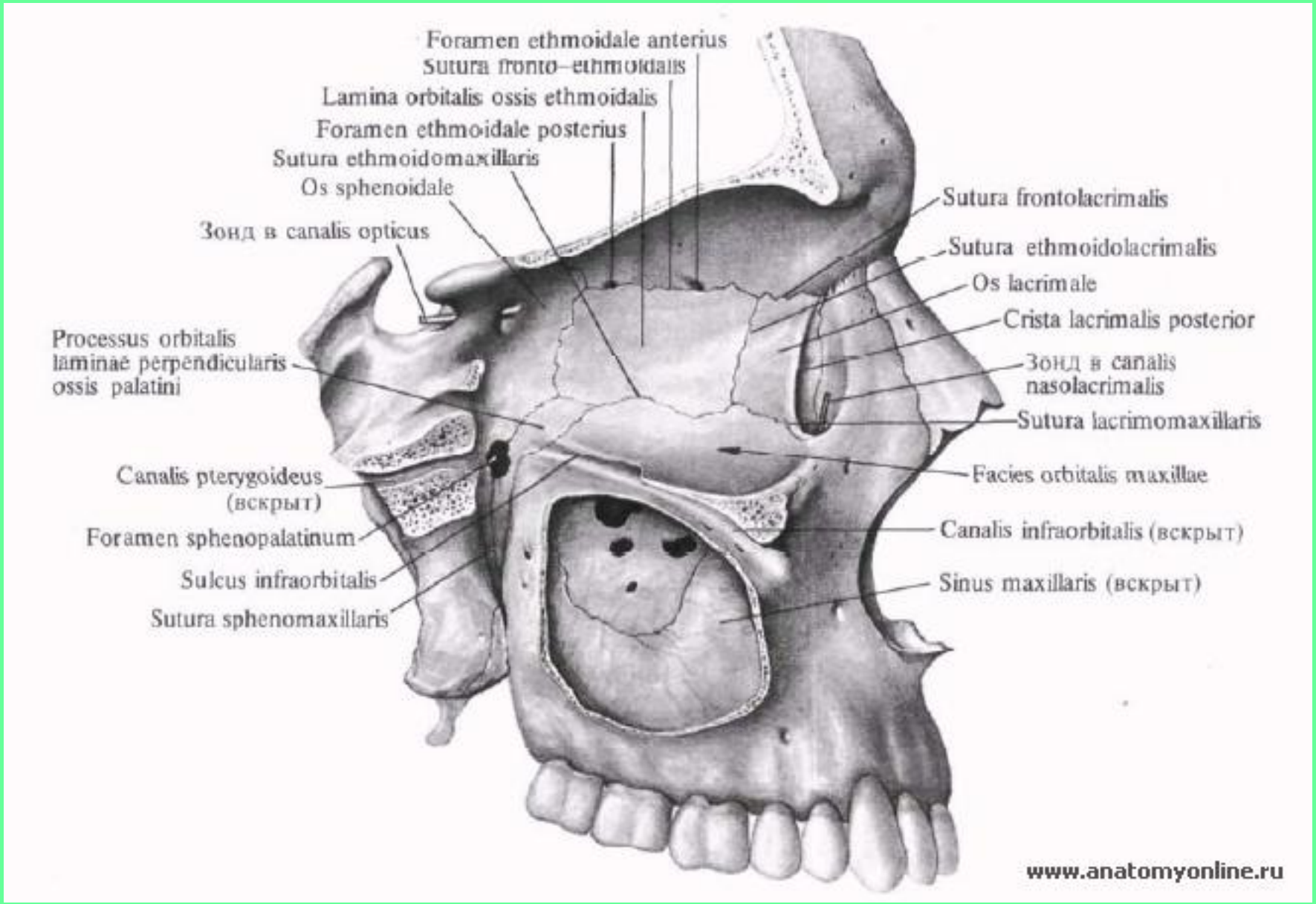

Большой каменистый нерв (парасимпатический)

+

Глубокий каменистый нерв (симпатический)

=

Нерв крыловидного канала (Видиев нерв)

7. Крыловидно-небная ямка.

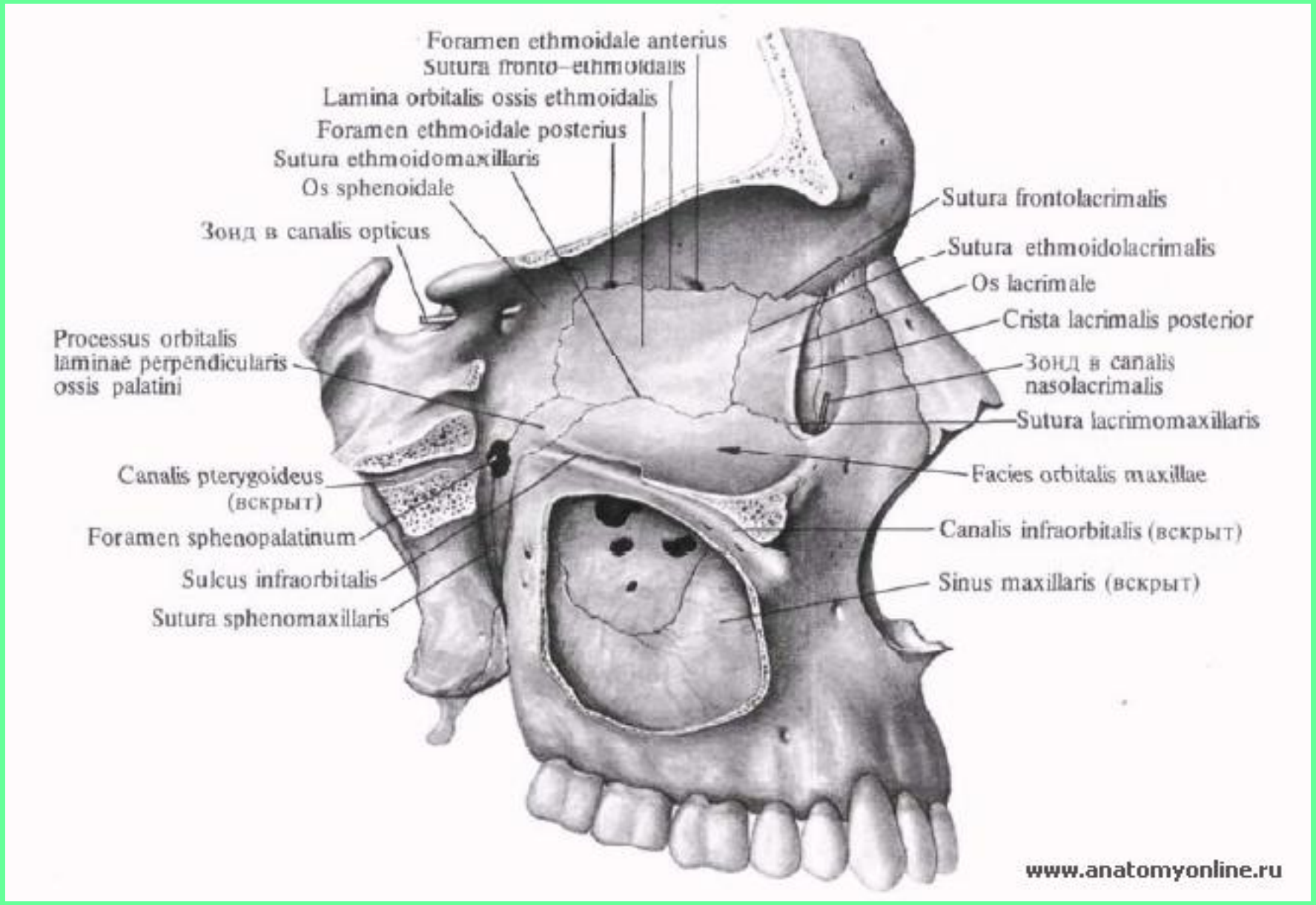

8. Крылонебный узел.

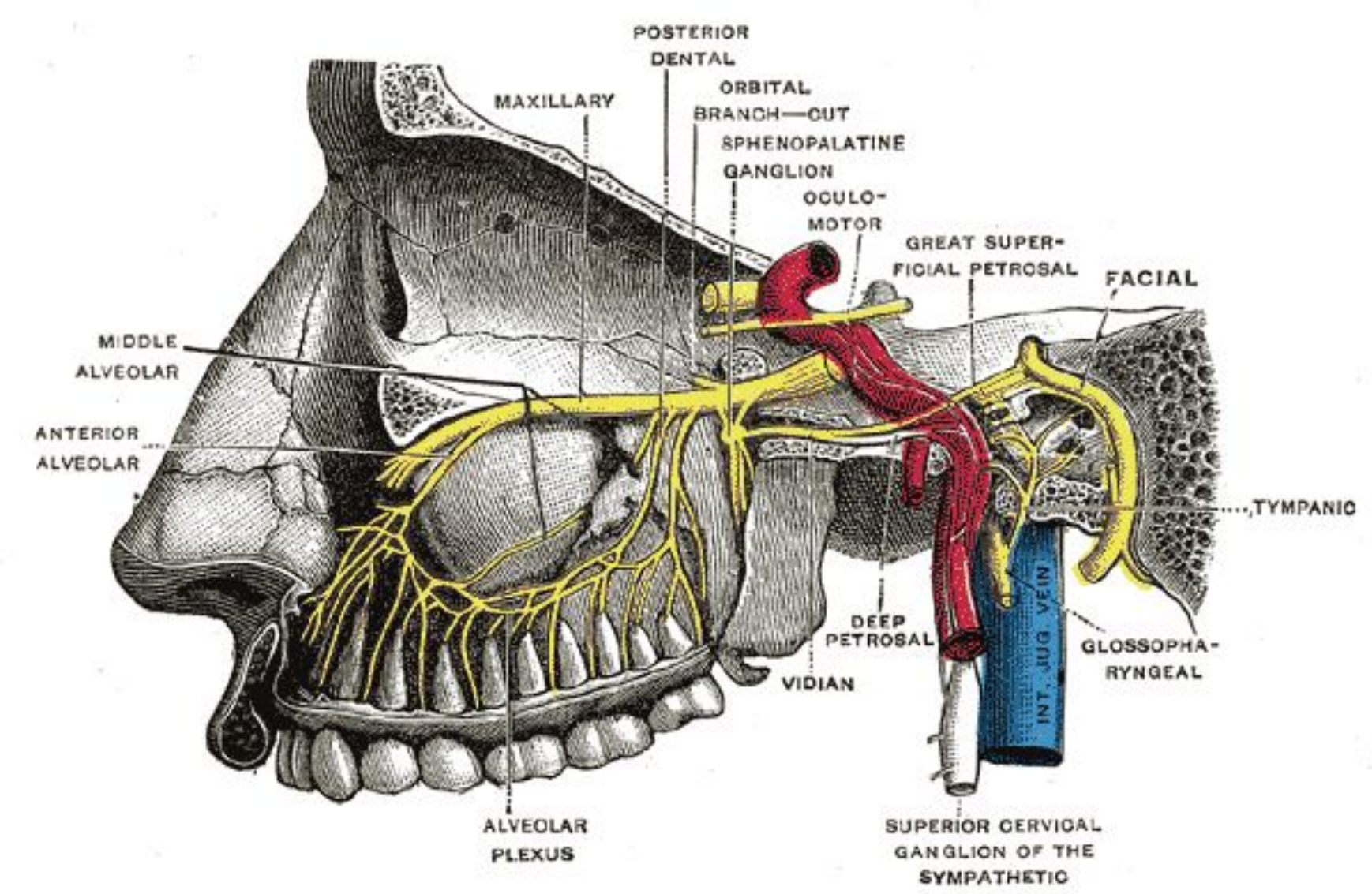

В КРЫЛОНЕБНОМ УЗЛЕ <u>ЗАКАНЧИВАЮТСЯ</u> ПРЕГАНГЛИОНАРНЫЕ ПРАСИМПАТИЧЕСКИЕ ВОЛОКНА.

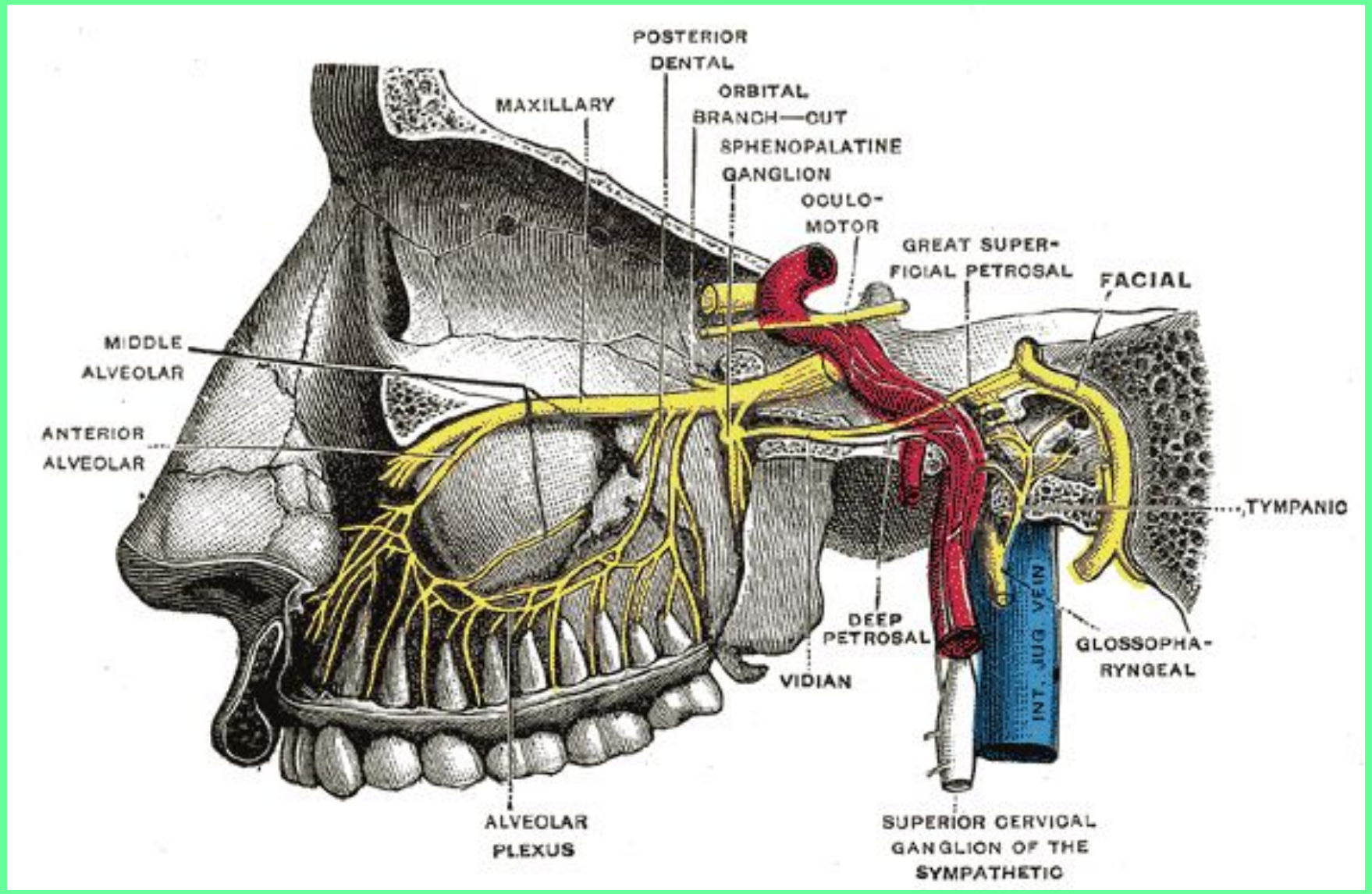

ПОСТГАНГЛИОНАРНЫЕ ВОЛОКНА НАПРАВЛЯЮТСЯ К СЛЕЗНОЙ ЖЕЛЕЗЕ СНАЧАЛА ВМЕСТЕ СО СКУЛОВЫМ НЕРВОМ (ВЕТВЬ ВЕРХНЕЧЕЛЮСТОГО НЕРВА (V ПАРА), А ЗАТЕМ – СЛЕЗНЫМ НЕРВОМ (ВЕТВЬ ГЛАЗНОГО НЕРВА (V ПАРА).

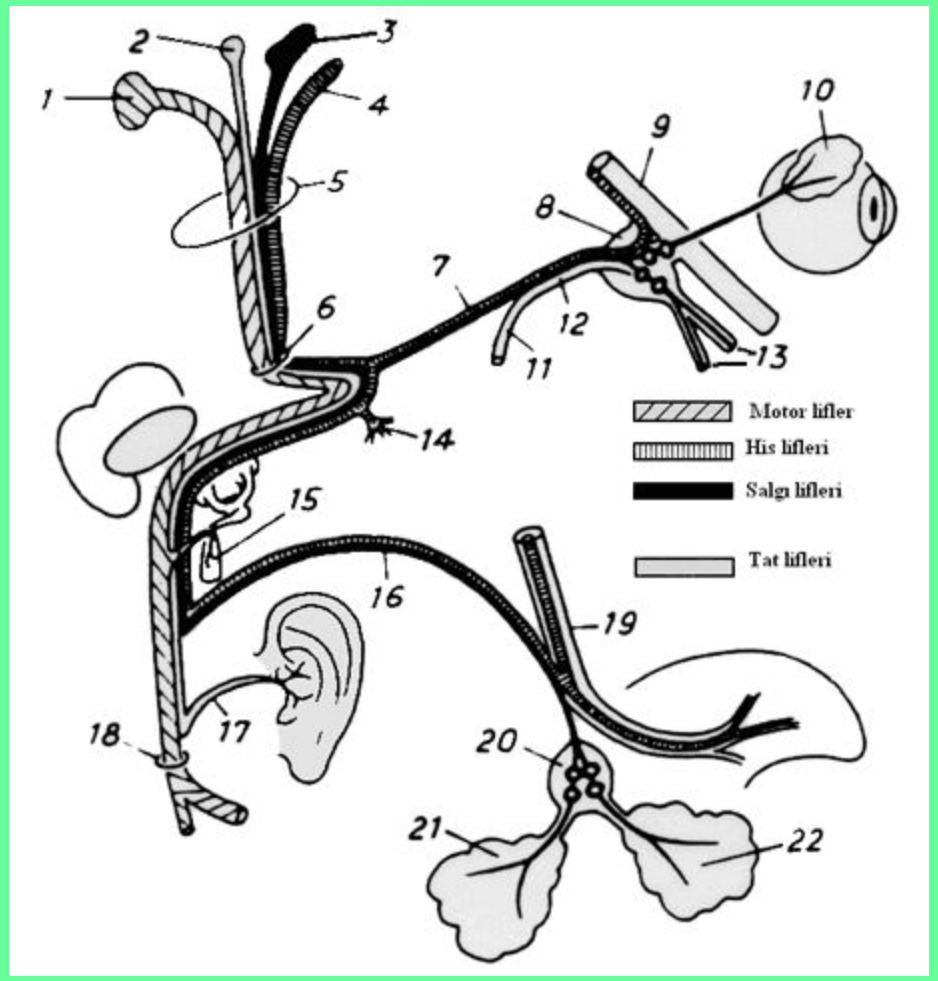

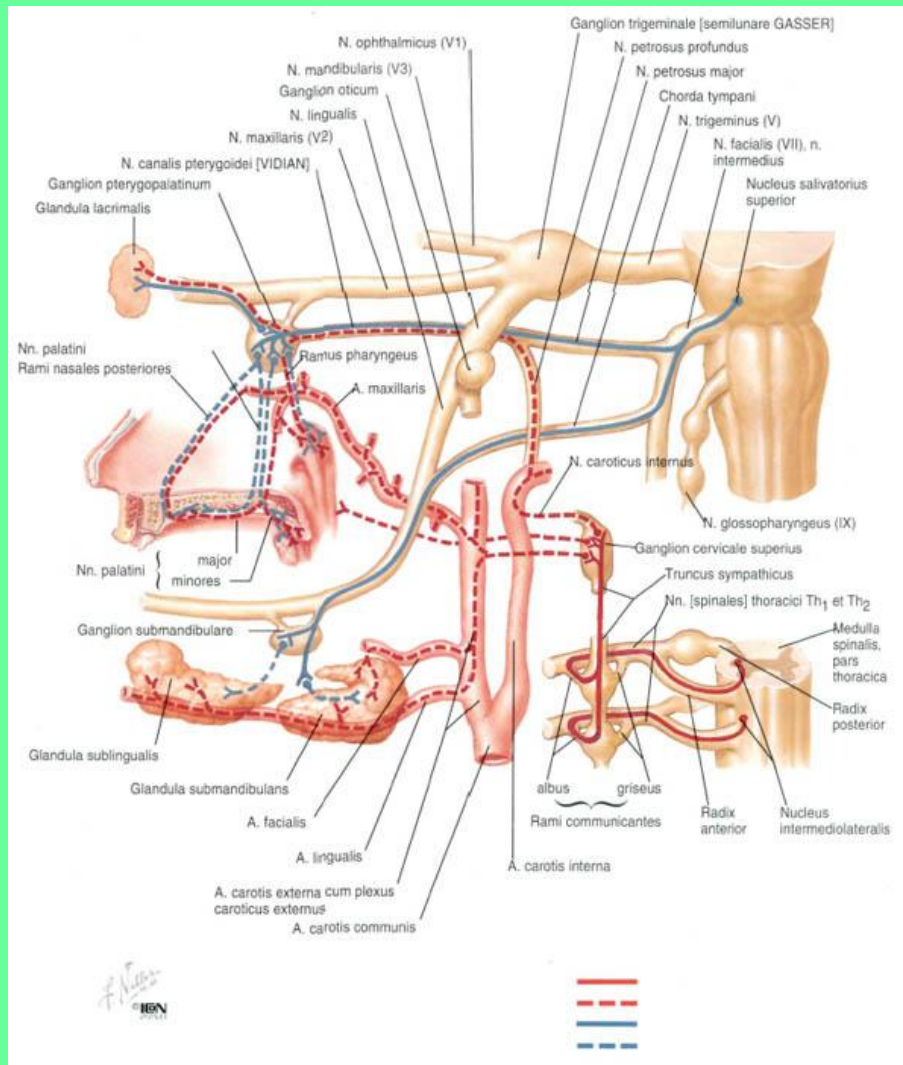

2. СМЕШАННЫЕ ВЕТВИ ЛИЦЕВОГО (ПРОМЕЖУТОЧНОГО НЕРВА).

БАРАБАННАЯ СТРУНА.

Содержит парасимпатические преганглионарные и чувствительные волокна.

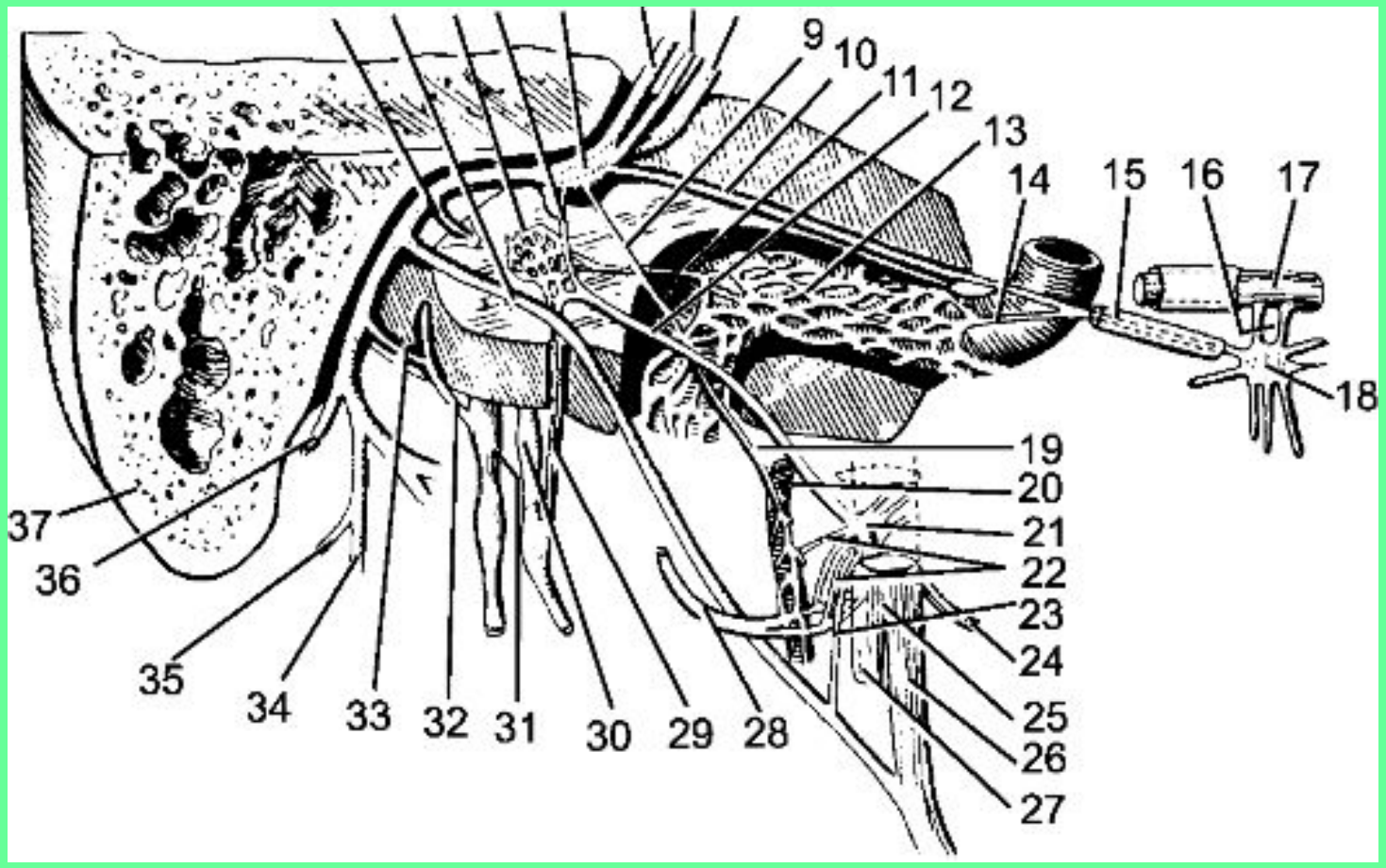

Парасимпатические преганглионарные начинаются от верхнего слюноотделительного ядра.

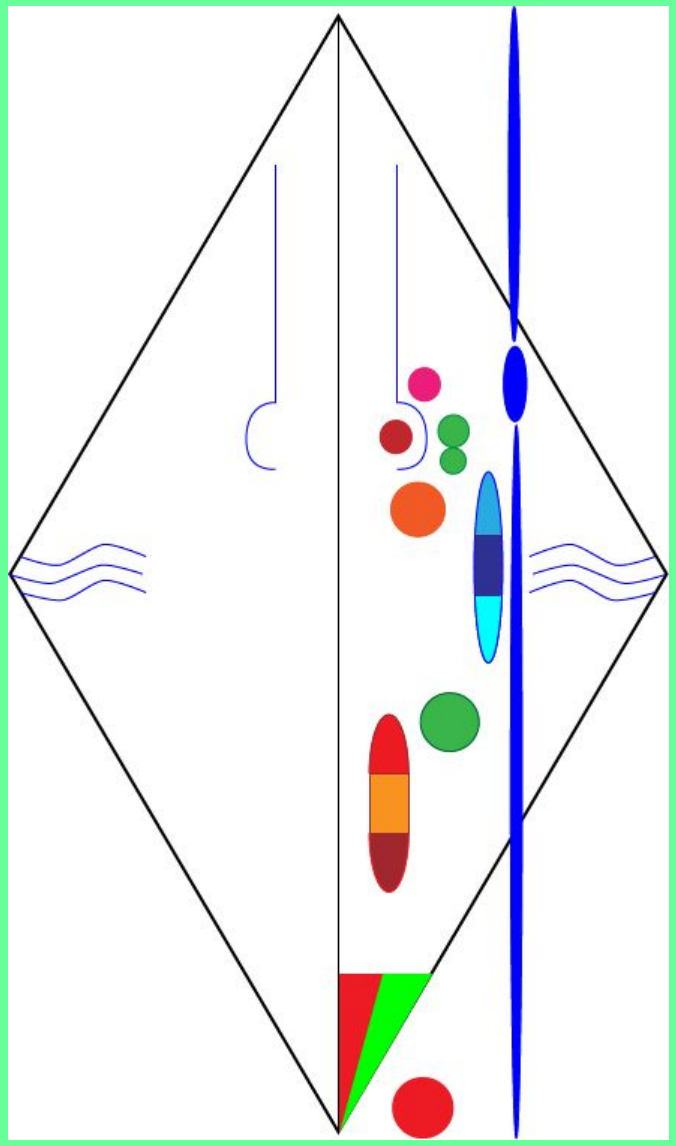

Чувствительные волокна – периферические отростки нейронов узла коленца.

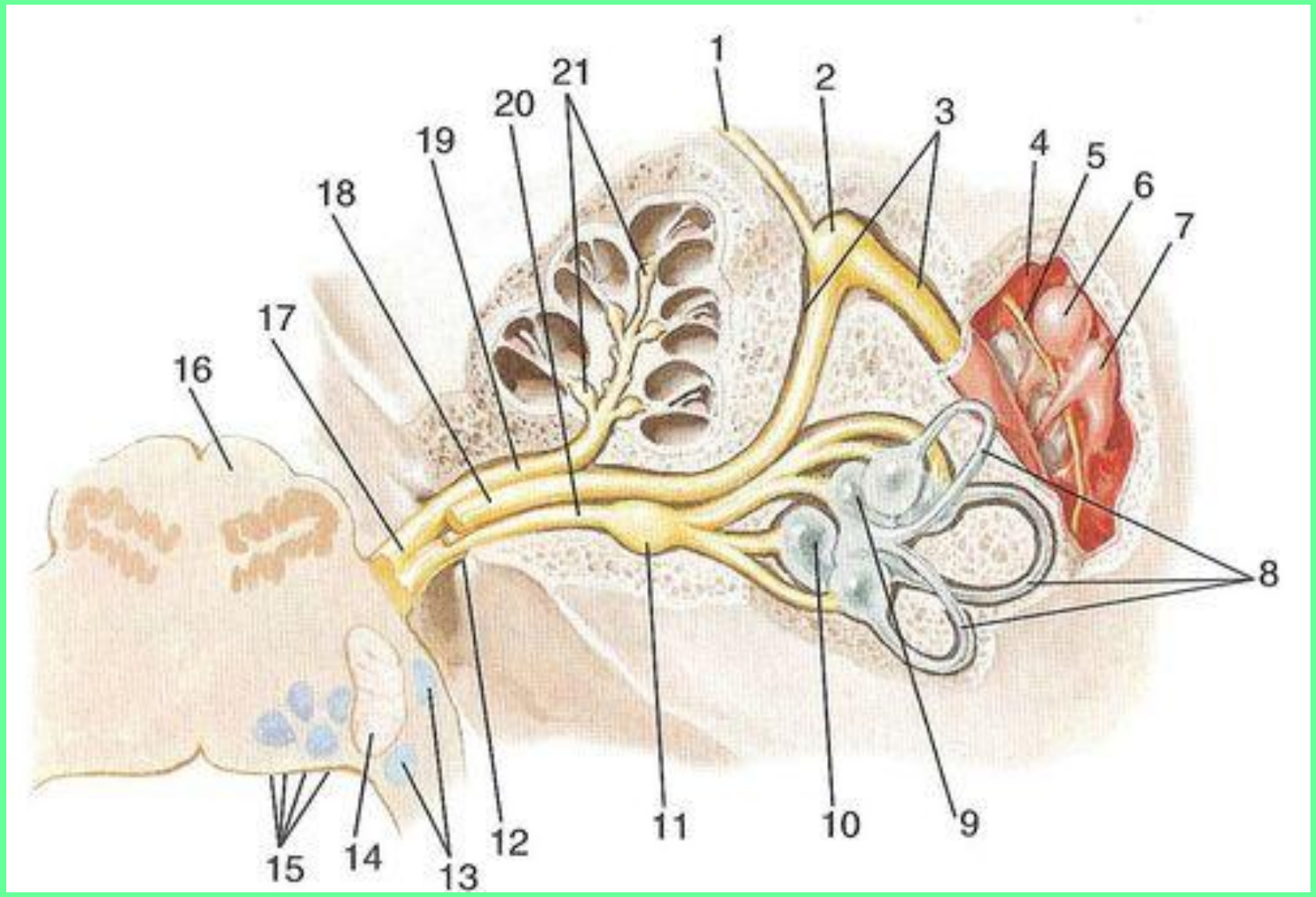

ТОПОГРАФИЯ БАРАБАННОЙ СТРУНЫ

1. Барабанная полость.

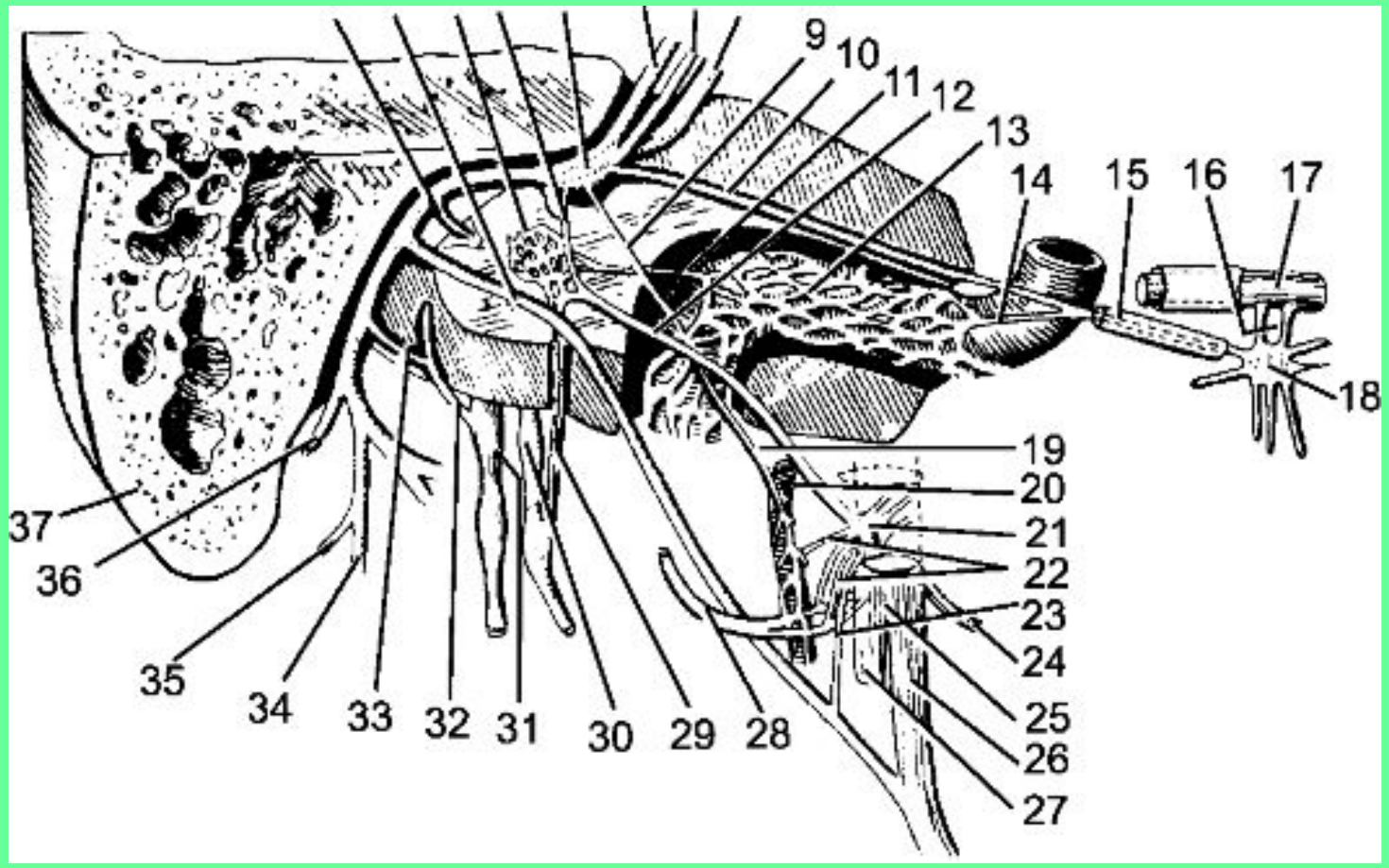

2. Каменисто-барабанная щель (щель Глазера).

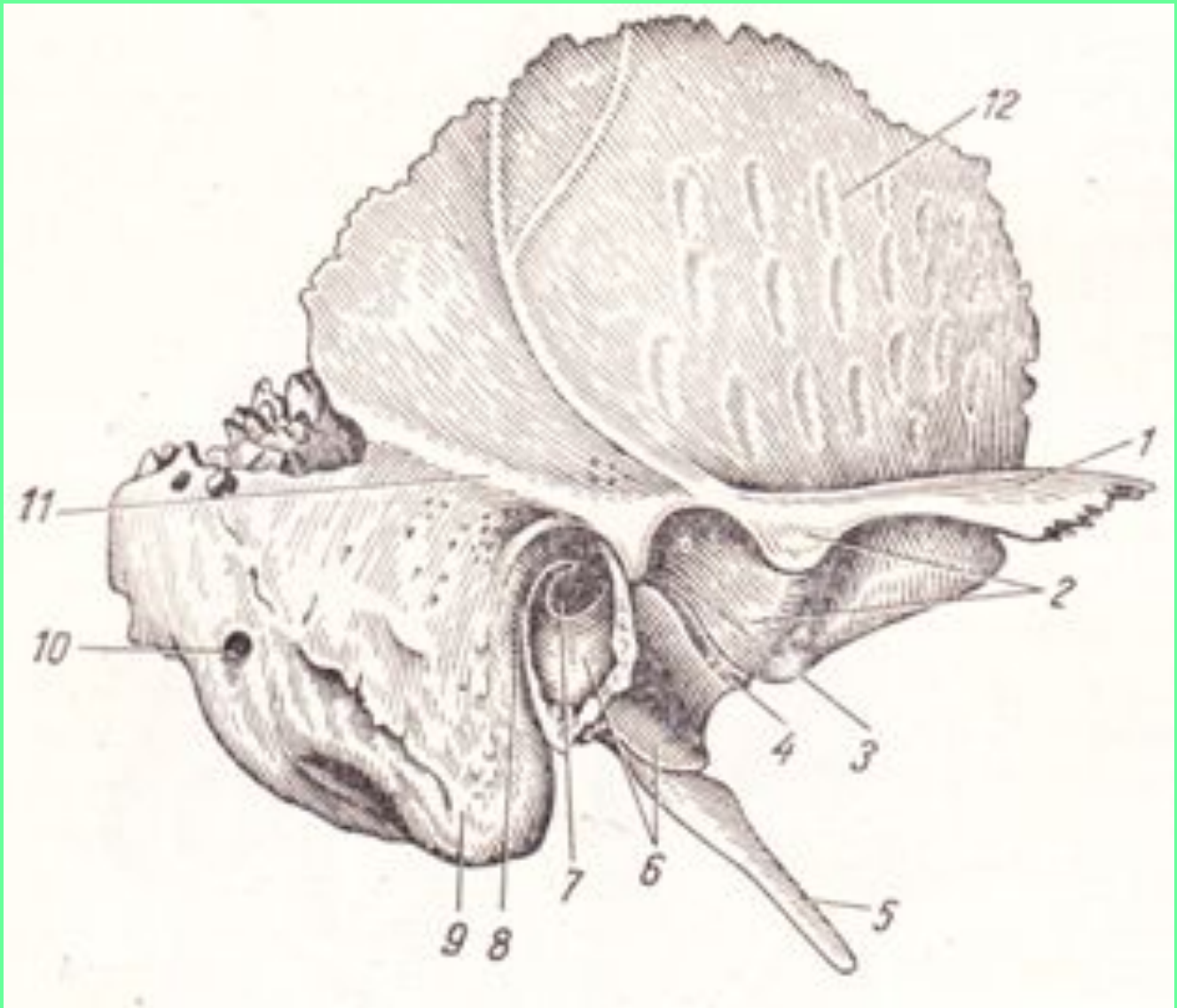

3. Соединение с язычным нервом (ВЕТВЬ НИЖНЕЧЕЛЮСТОГО НЕРВА (V ПАРА).

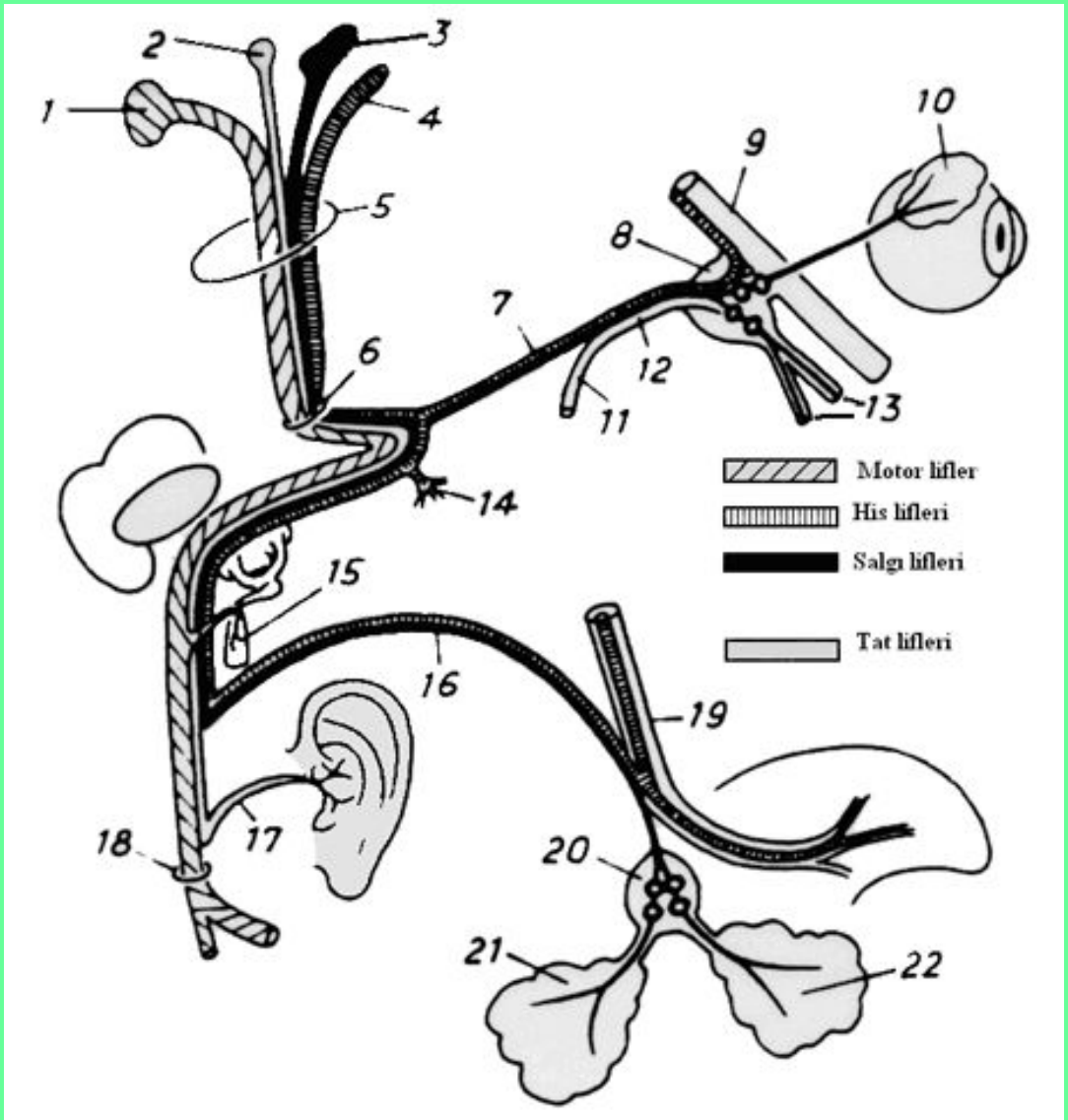

Чувствительные волокна обеспечивают <u>вкусовую</u> чувствительность передних 2/3 языка.

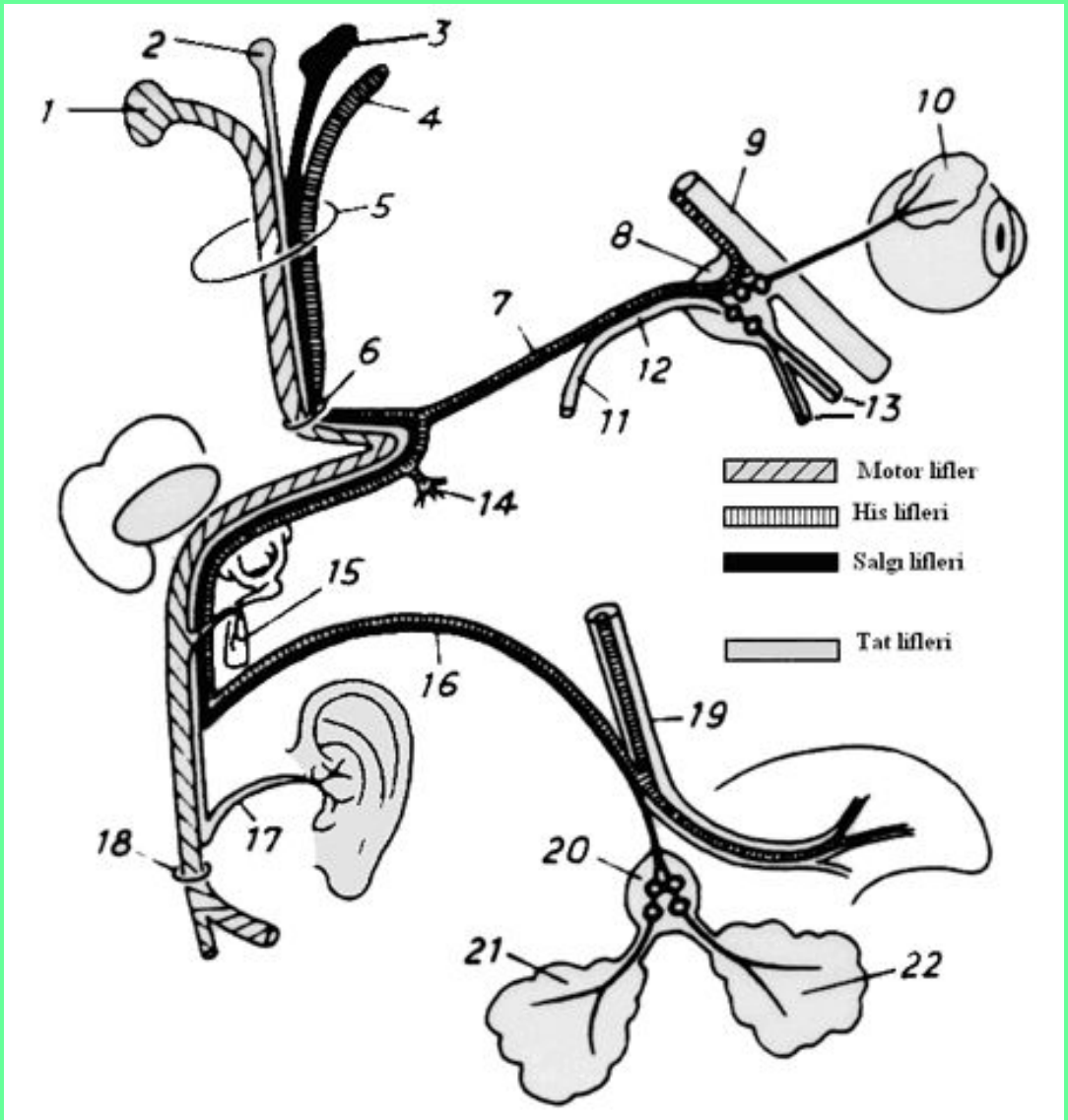

Парасимпатические преганглионарные волокна заканчиваются на нейронах поднижнечелюстного и подъязычного узлов.

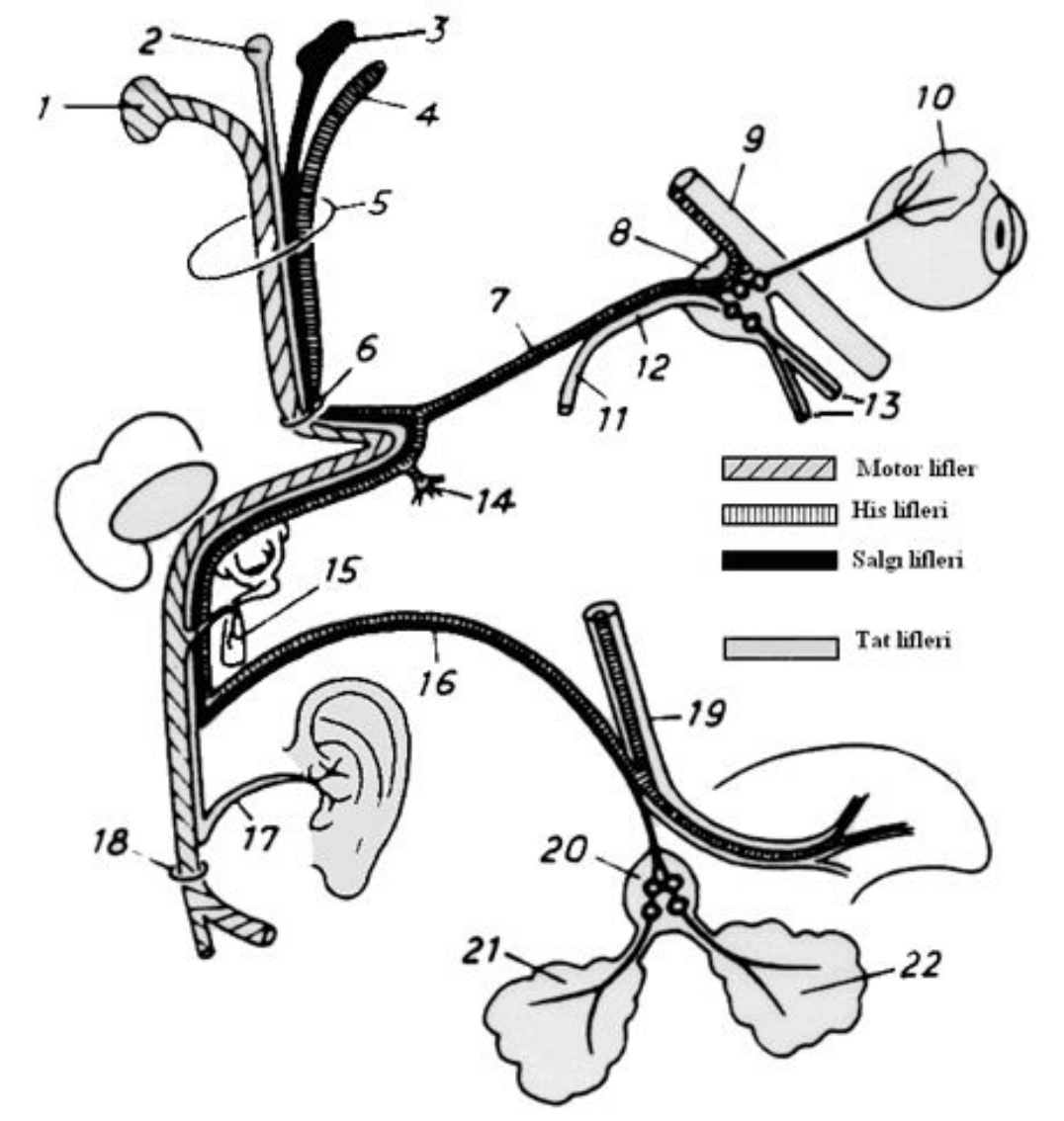

От поднижнечелюстного и подъязычного узлов начинаются парасимпатические постганглионарные волокна к одноименным слюнным железам, также идущие в составе язычного нерва.

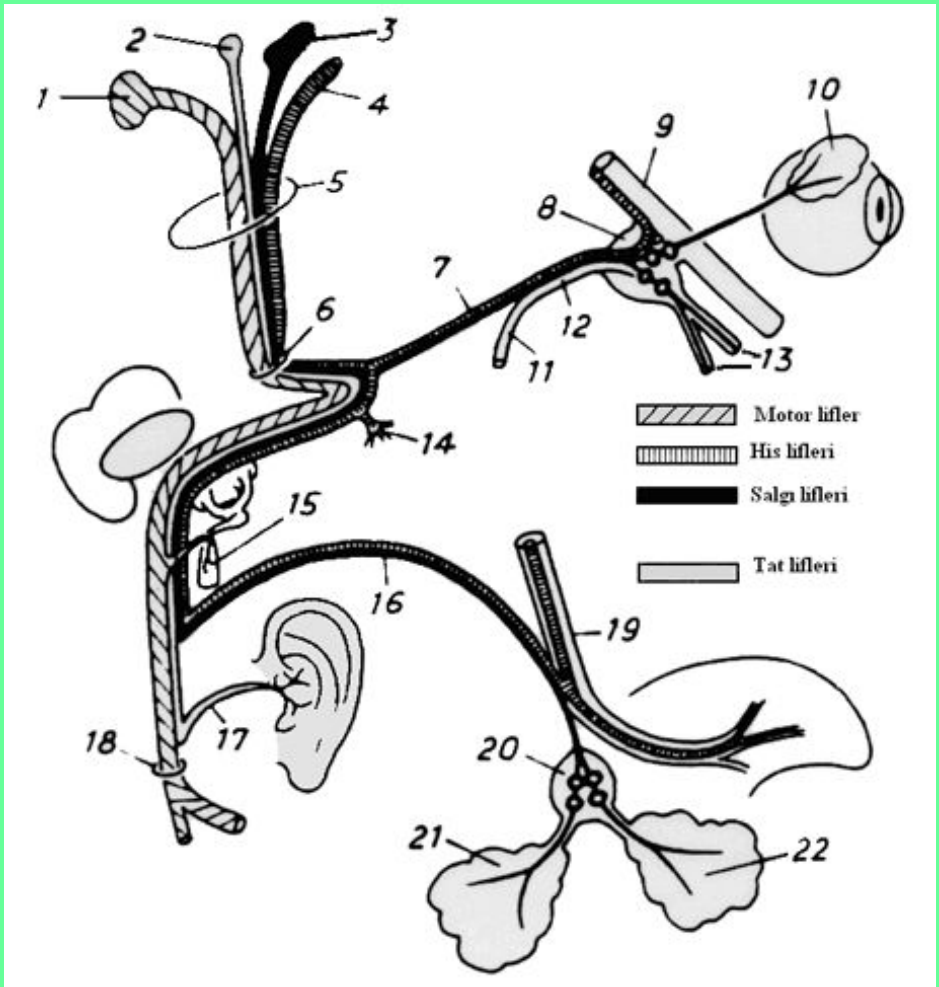

3. ДВИГАТЕЛЬНЫЕ ВЕТВИ ЛИЦЕВОГО НЕРВА.

3.1 Стременной нерв – иннервирует стременную мышцу.

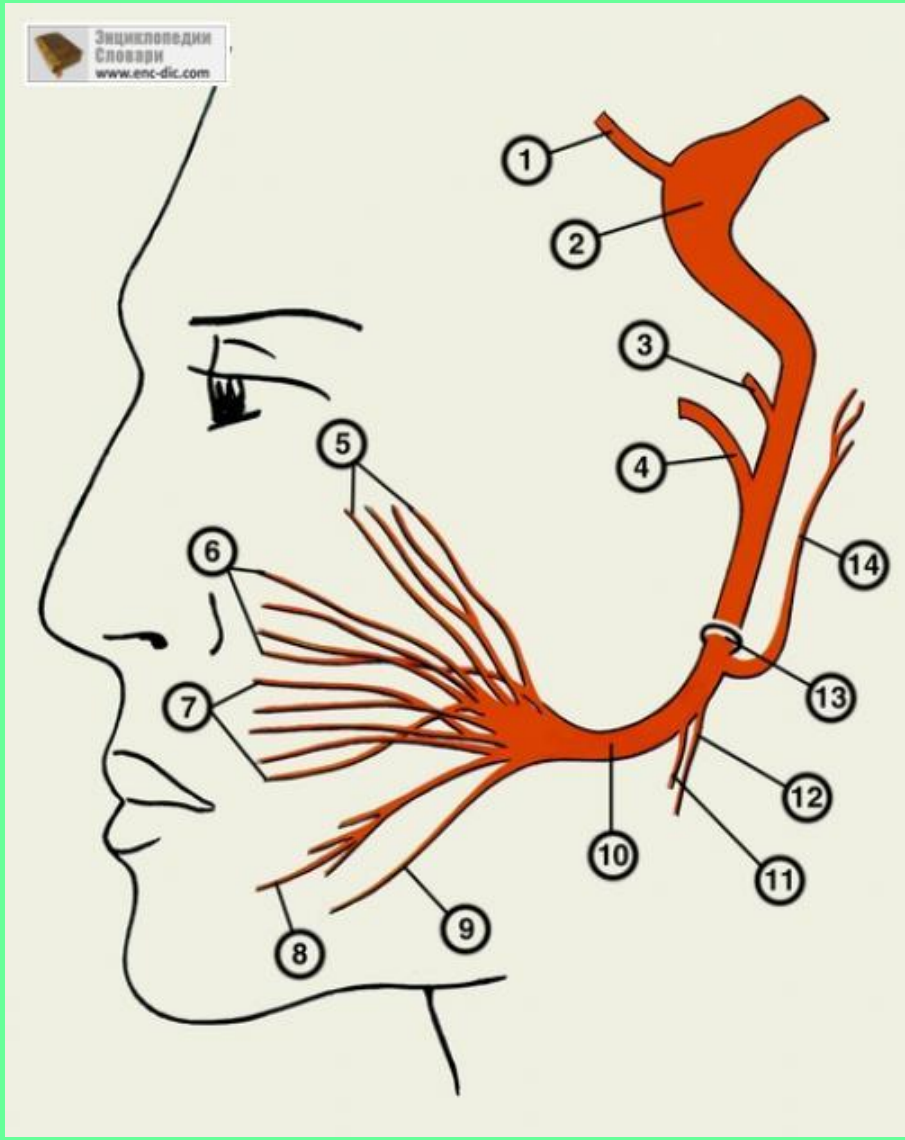

3.2 Ветви к ушным мышцам и заднему брюшку двубрюшной мышцы

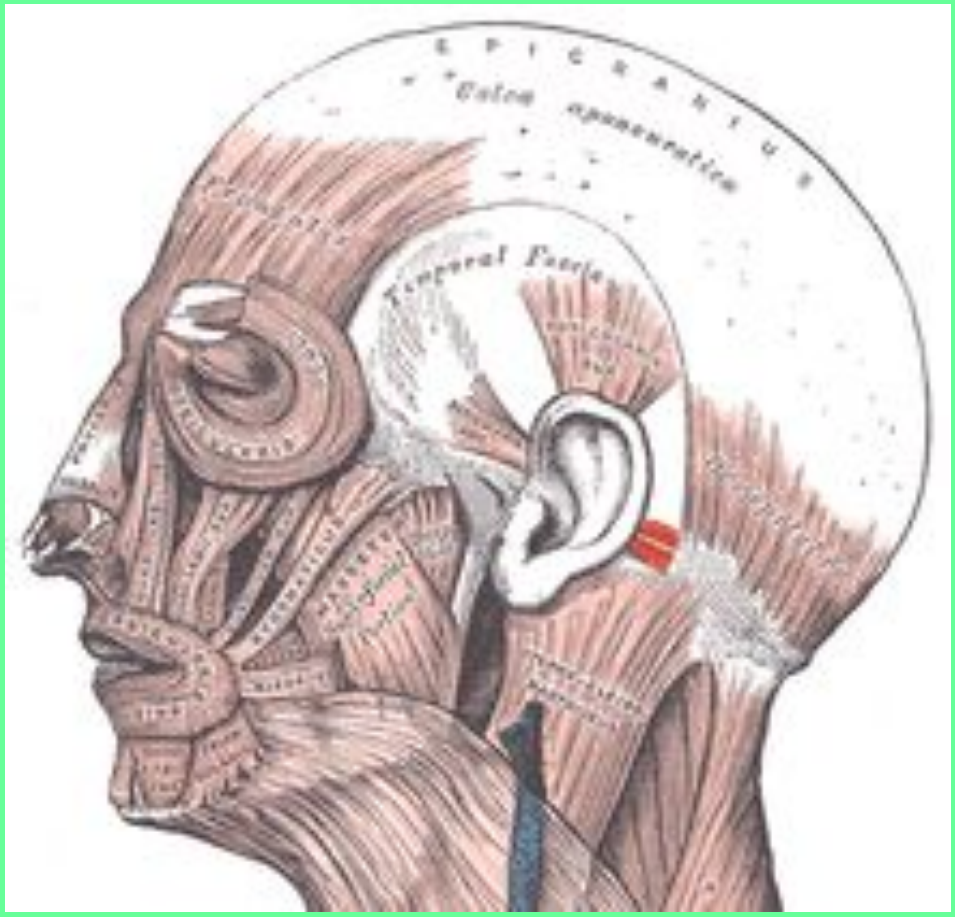

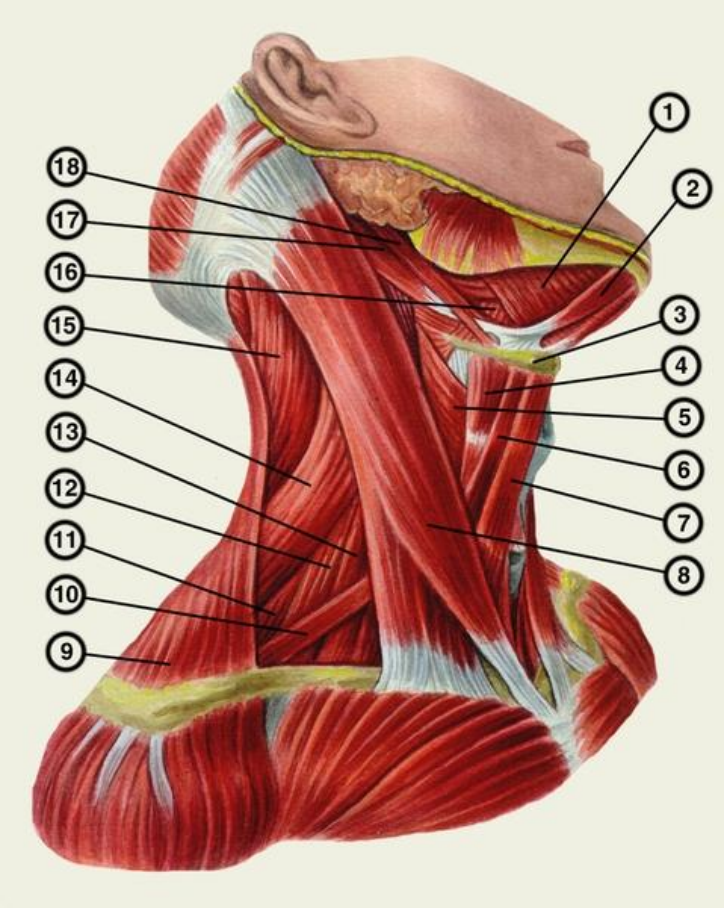

3.3 Ветви к мышцам лица (образуют «большую гусиную лапку»).

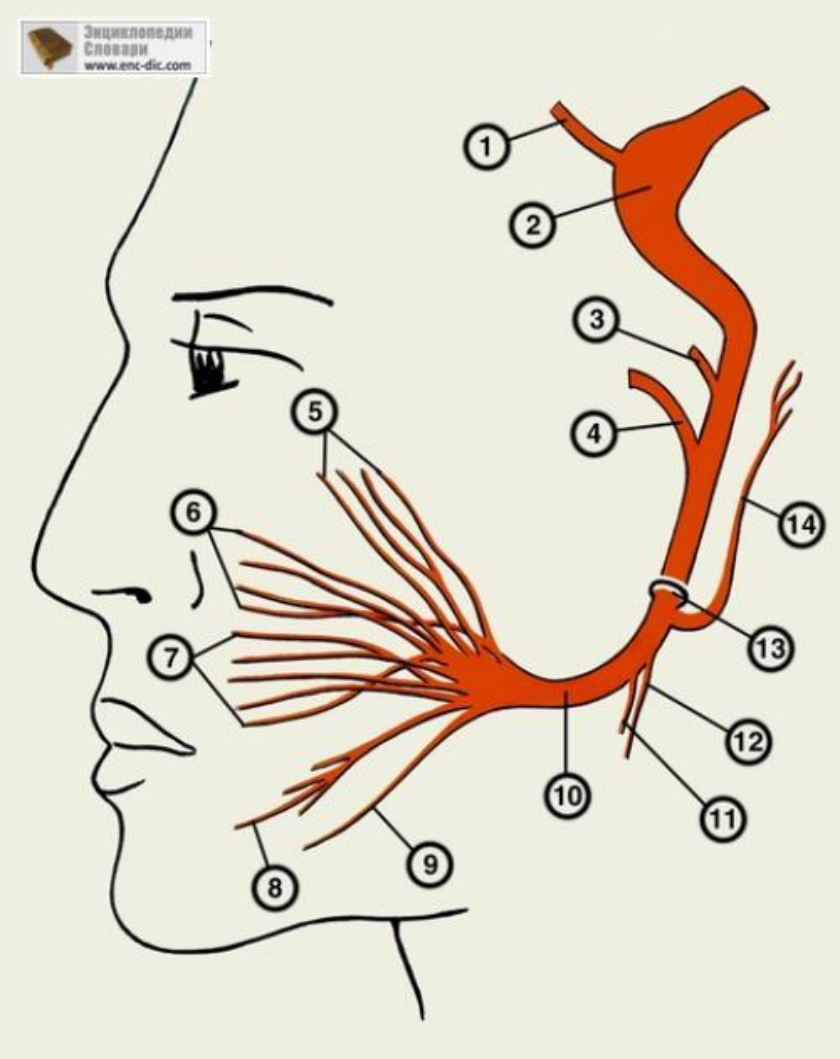

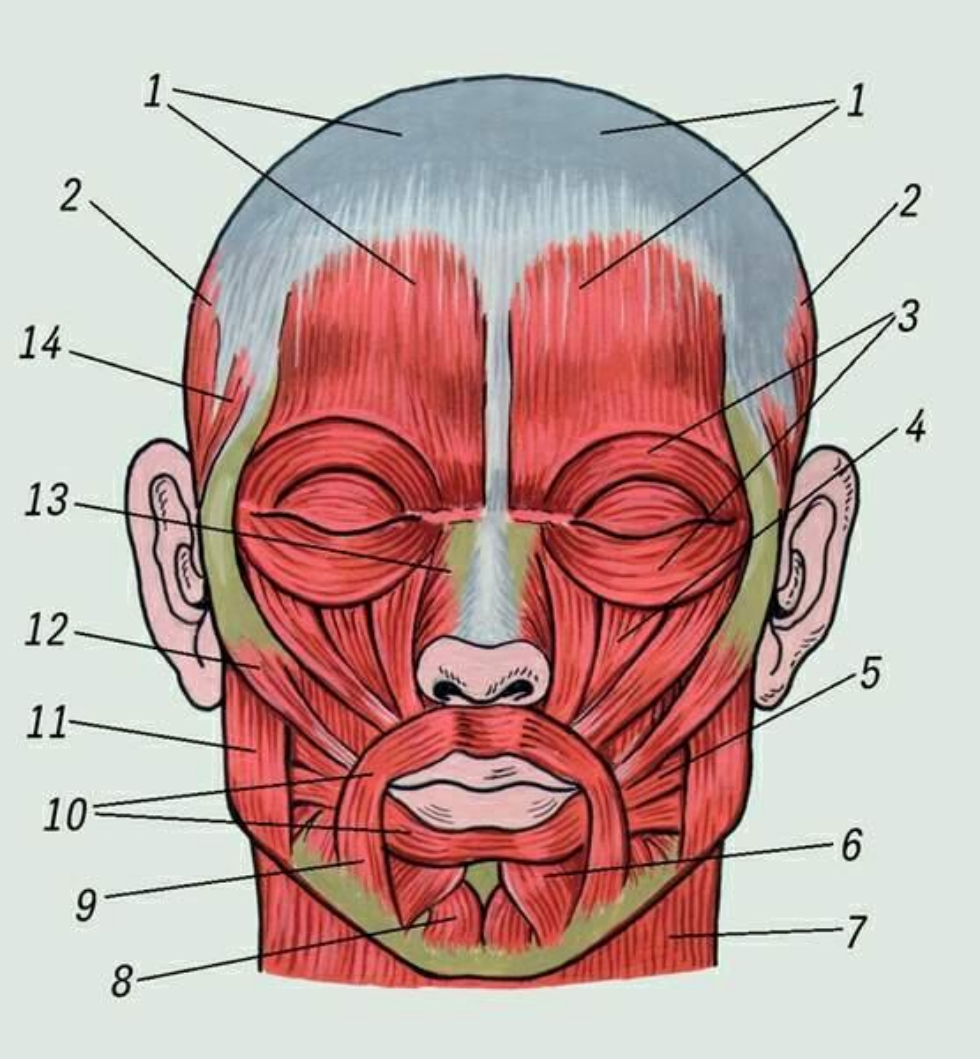

IX ПАРА ЧЕРЕПНЫХ НЕРВОВ – ЯЗЫКОГЛОТОЧНЫЙ НЕРВ.

Нерв III висцеральной дуги, смешанный.

СОДЕРЖИТ двигательные, чувствительные волокна и парасимпатические (преганглионарные).

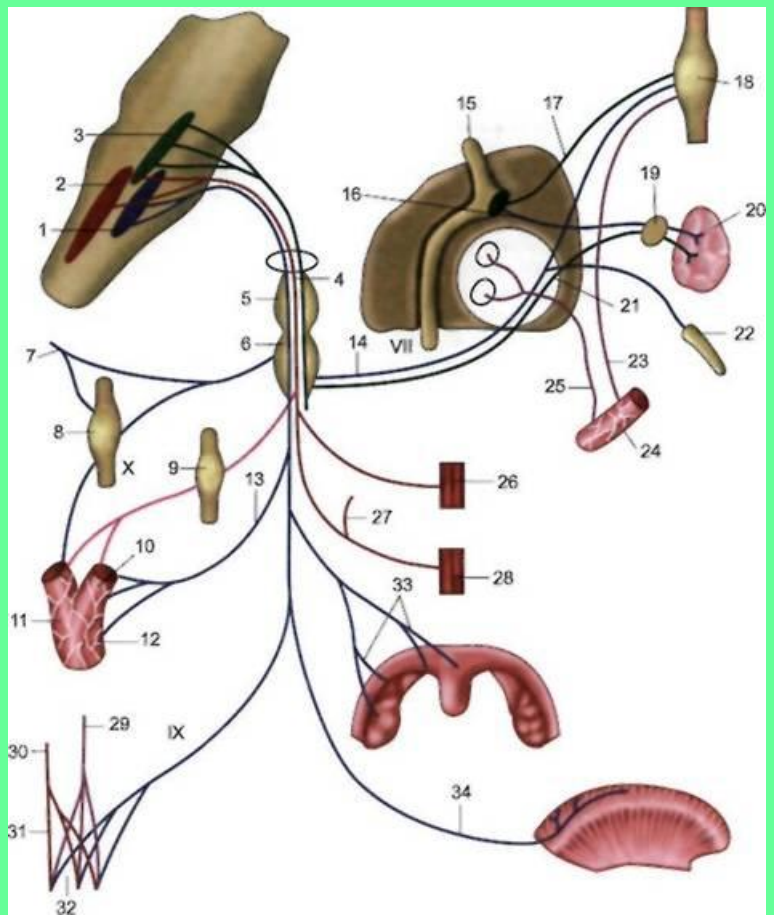

ДВИГАТЕЛЬНЫЕ ВОЛОКНА – АКСОНЫ НЕЙРОНОВ ДВИГАТЕЛЬНОГО ЯДРА – ДВОЙНОЕ ЯДРО

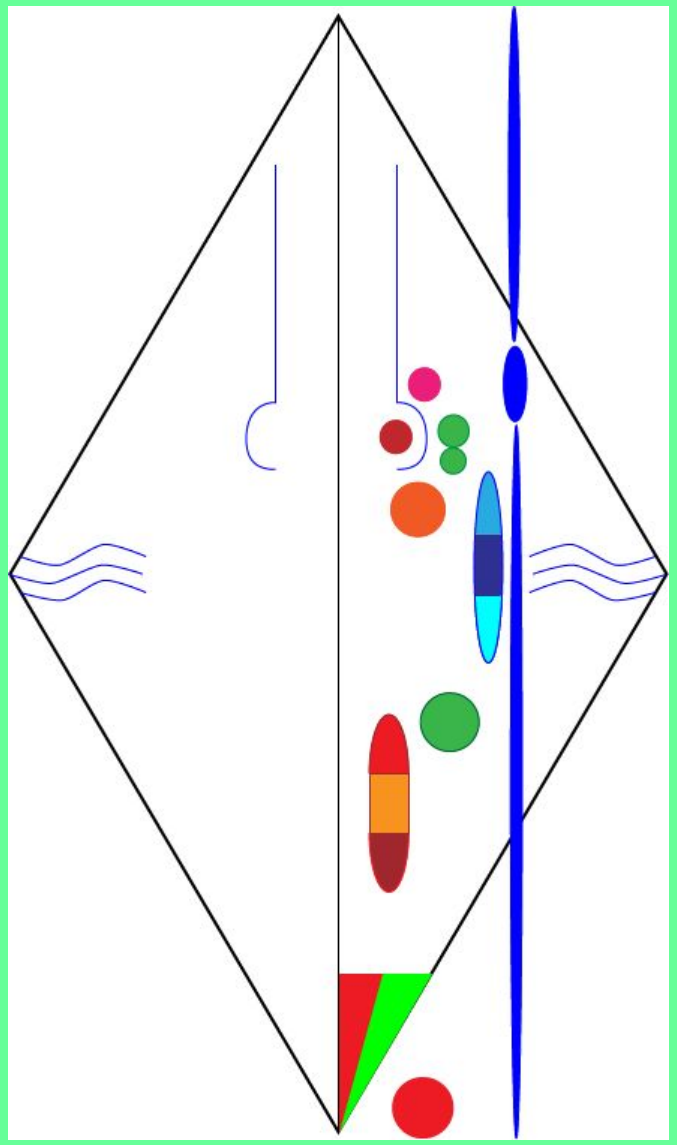

ЧУВСТВИТЕЛЬНЫЕ ВОЛОКНА – ОТРОСТКИ НЕЙРОНОВ ВЕРХНЕГО И НИЖНЕГО ЧУВСТВИТЕЛЬНЫХ УЗЛОВ.

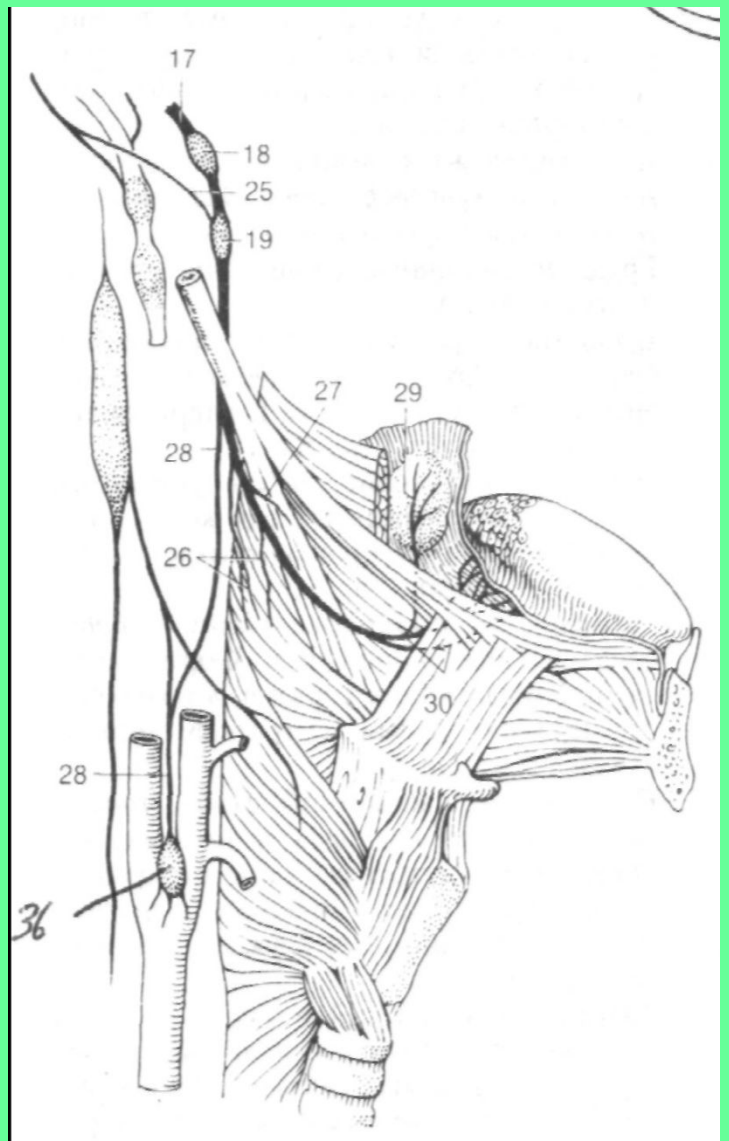

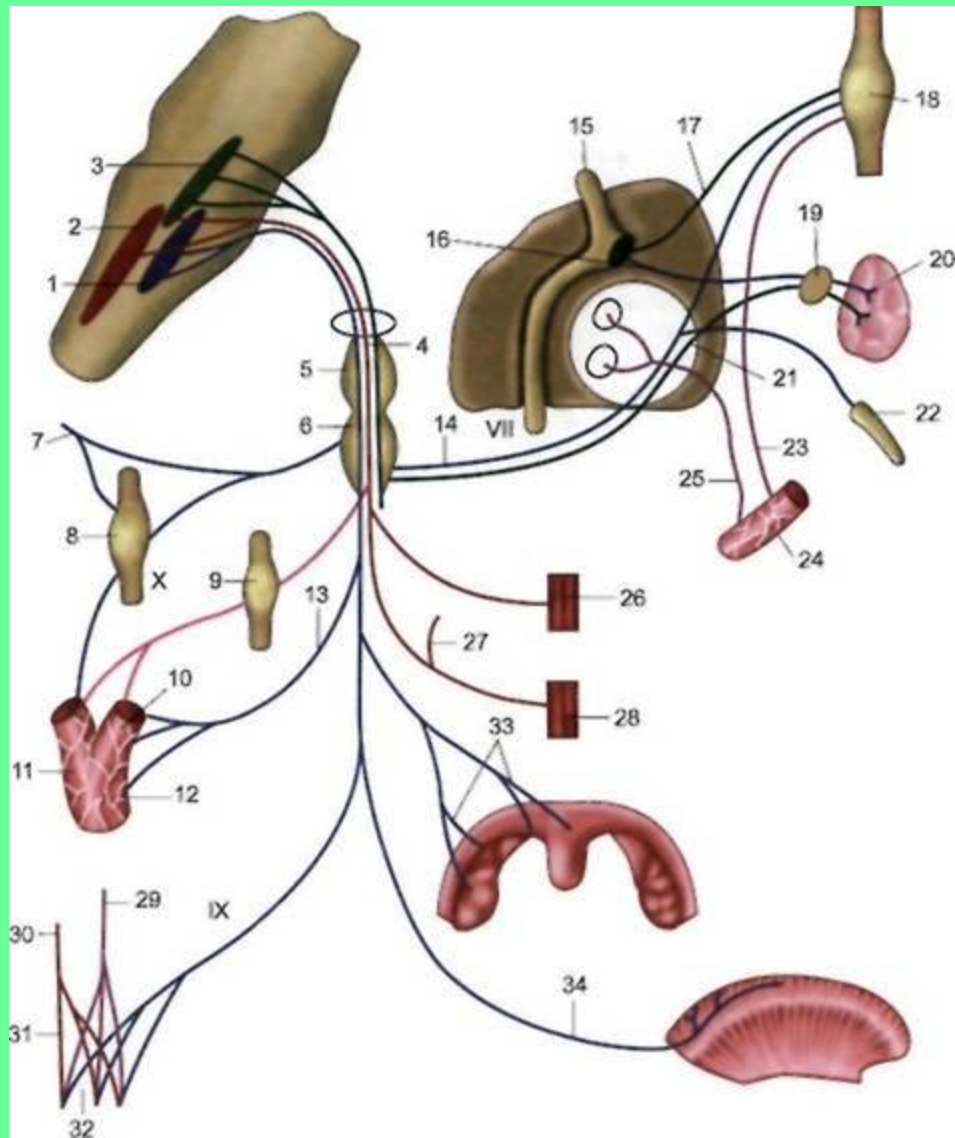

АВТОНОМНЫЕ (ПАРАСИМПАТИЧЕСКИЕ ПРЕГАНГЛИОНАРНЫЕ) ВОЛОКНА – АКСОНЫ НЕЙРОНОВ НИЖНЕГО СЛЮНООТДЕЛИТЕЛЬНОГО ЯДРА.

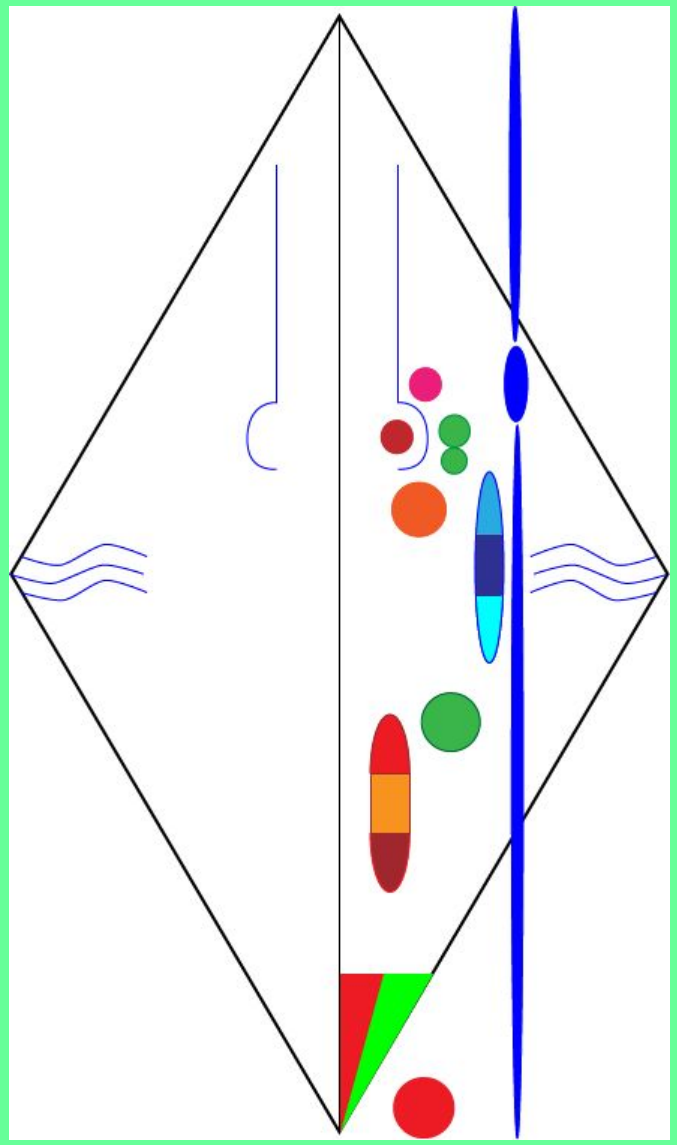

ЦЕНТРАЛЬНЫЕ ОТРОСТКИ НЕЙРОНОВ ВЕРХНЕГО И НИЖНЕГО ЧУВСТВИТЕЛЬНЫХ УЗЛОВ НАПРАВЛЯЮТСЯ К ЯДРУ ОДИНОЧНОГО ПУТИ (ОБЩЕЕ С VII И X ПАРАМИ ЧЕРЕПНЫХ НЕРВОВ).

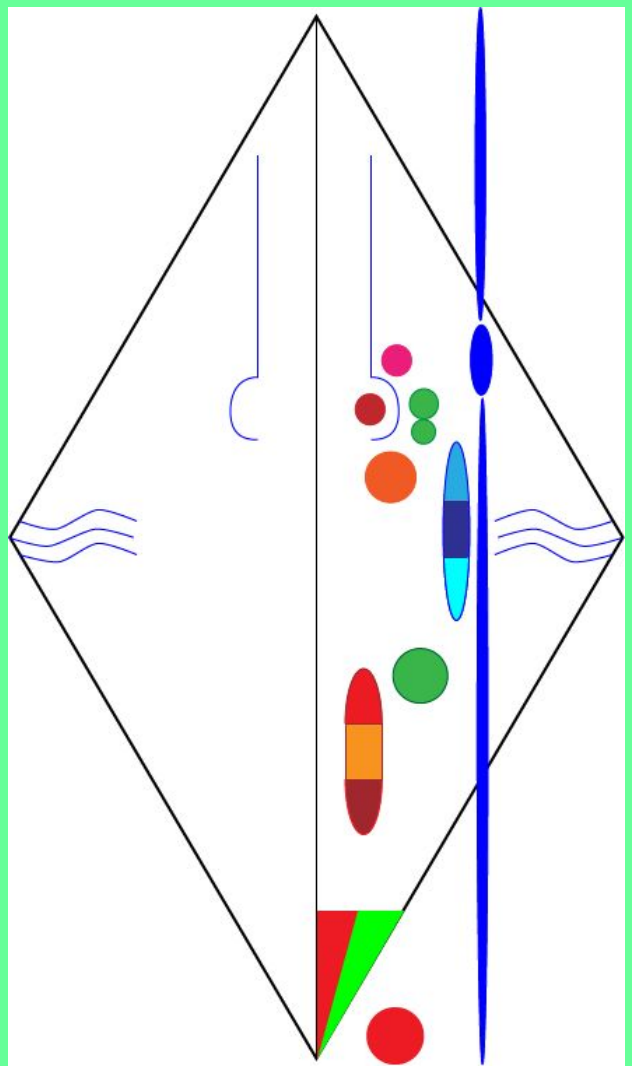

ПЕРИФЕРИЧЕСКИЕ ОТРОСТКИ НЕЙРОНОВ ВЕРХНЕГО И НИЖНЕГО ЧУВСТВИТЕЛЬНЫХ УЗЛОВ ИДУТ В СОСТАВЕ ВЕТВЕЙ IX ПАРЫ.

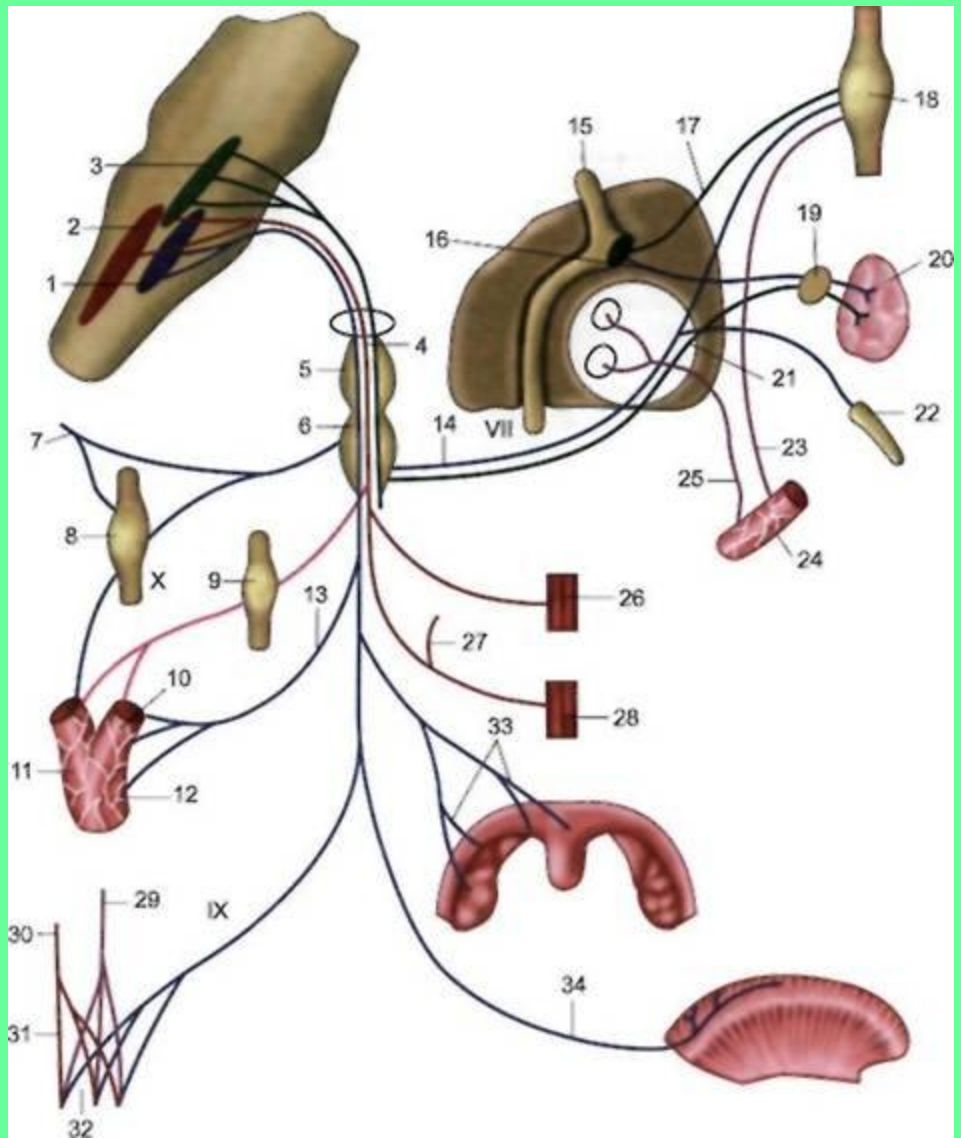

ТОПОГРАФИЯ ЯЗЫКОГЛОТОЧНОГО НЕРВА

1. Яремное отверстие

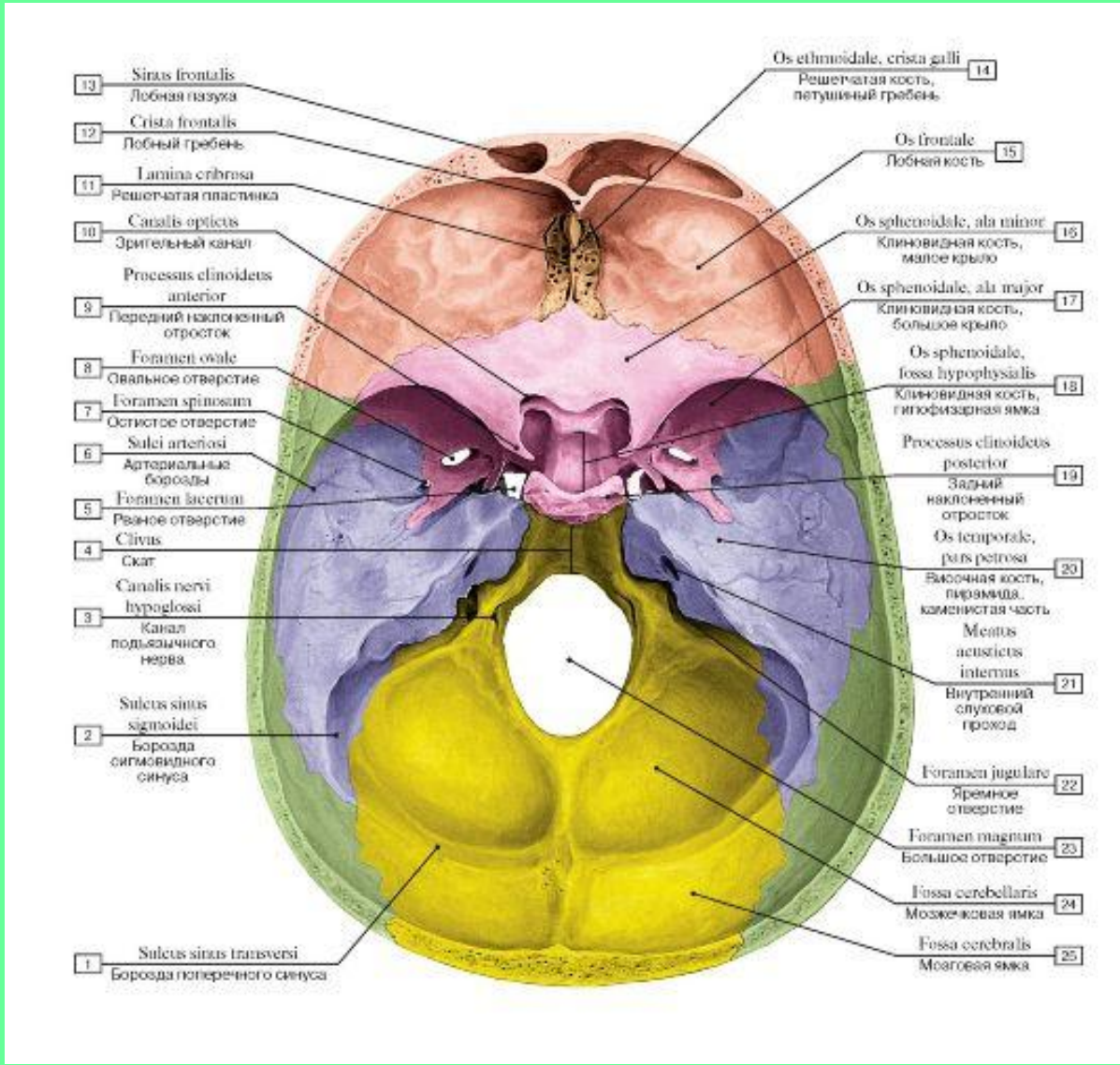

2. Наружное основание черепа

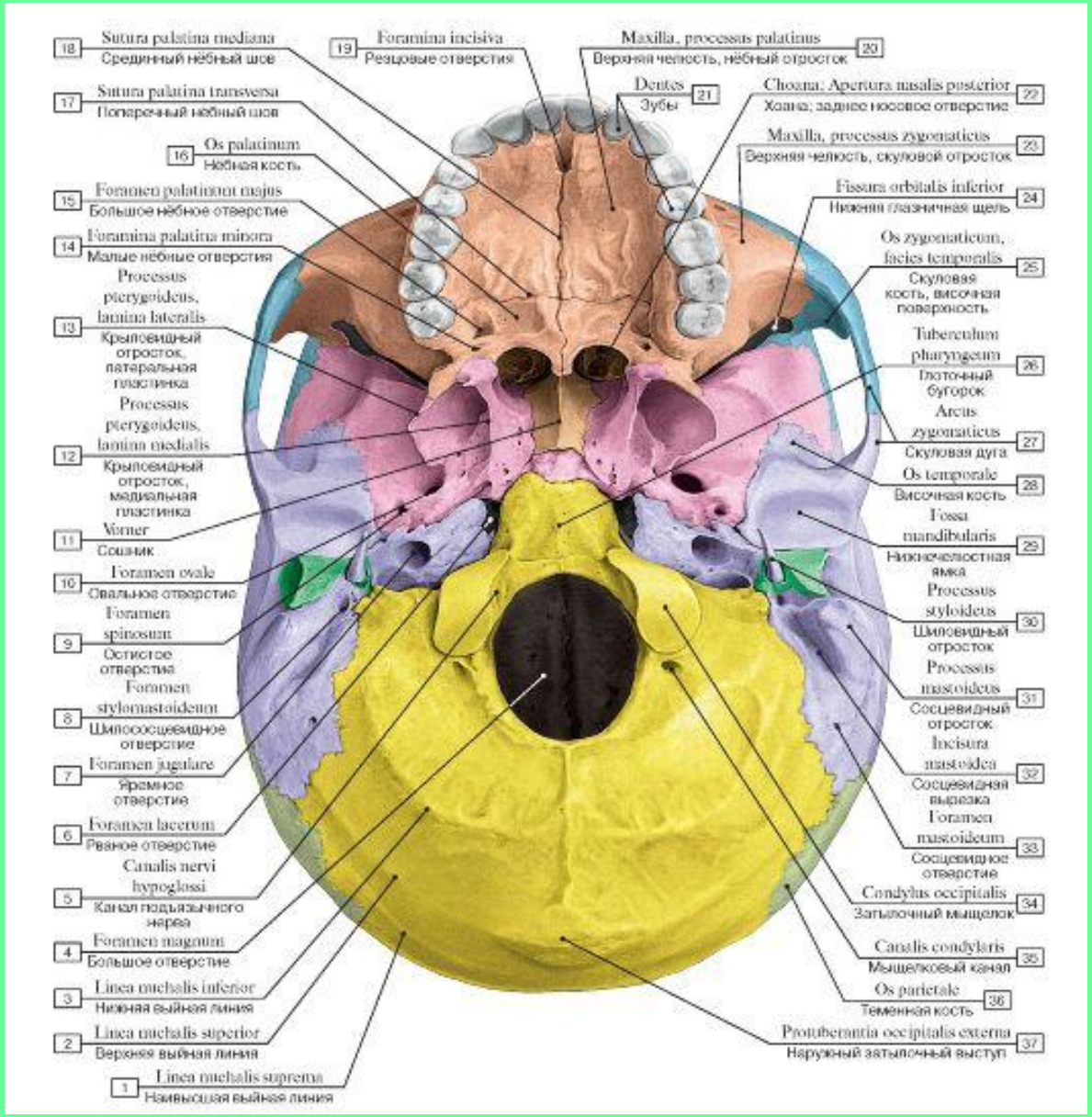

3. Идет вниз позади внутренней сонной артерии.

4. Между внутренней сонной артерией и внутренней яремной веной.

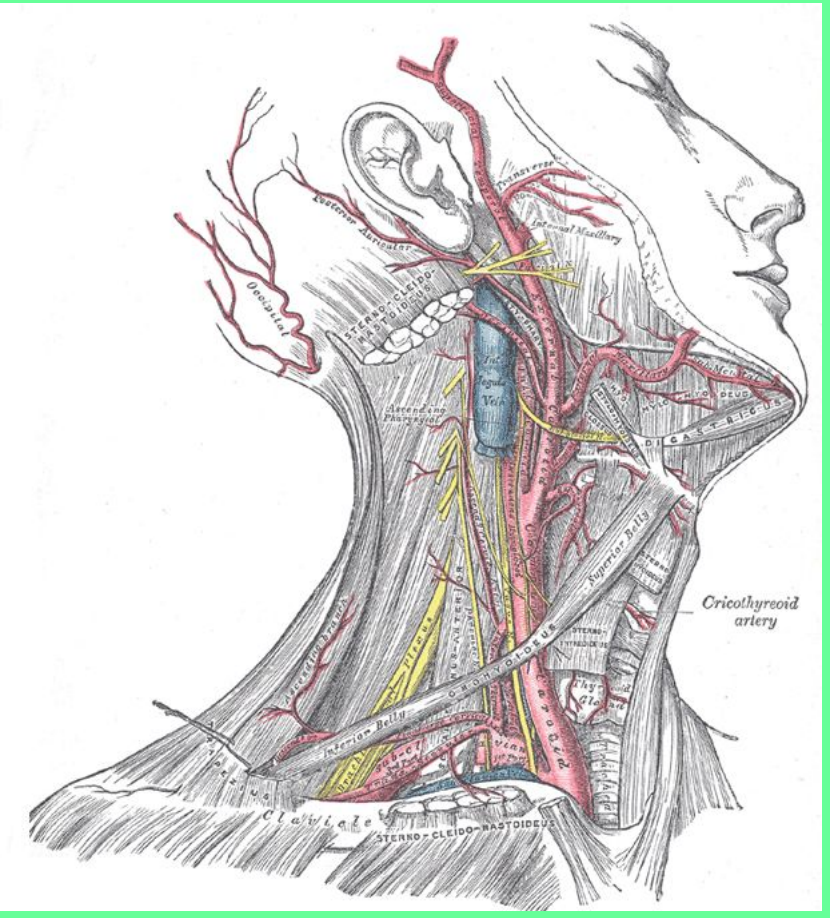

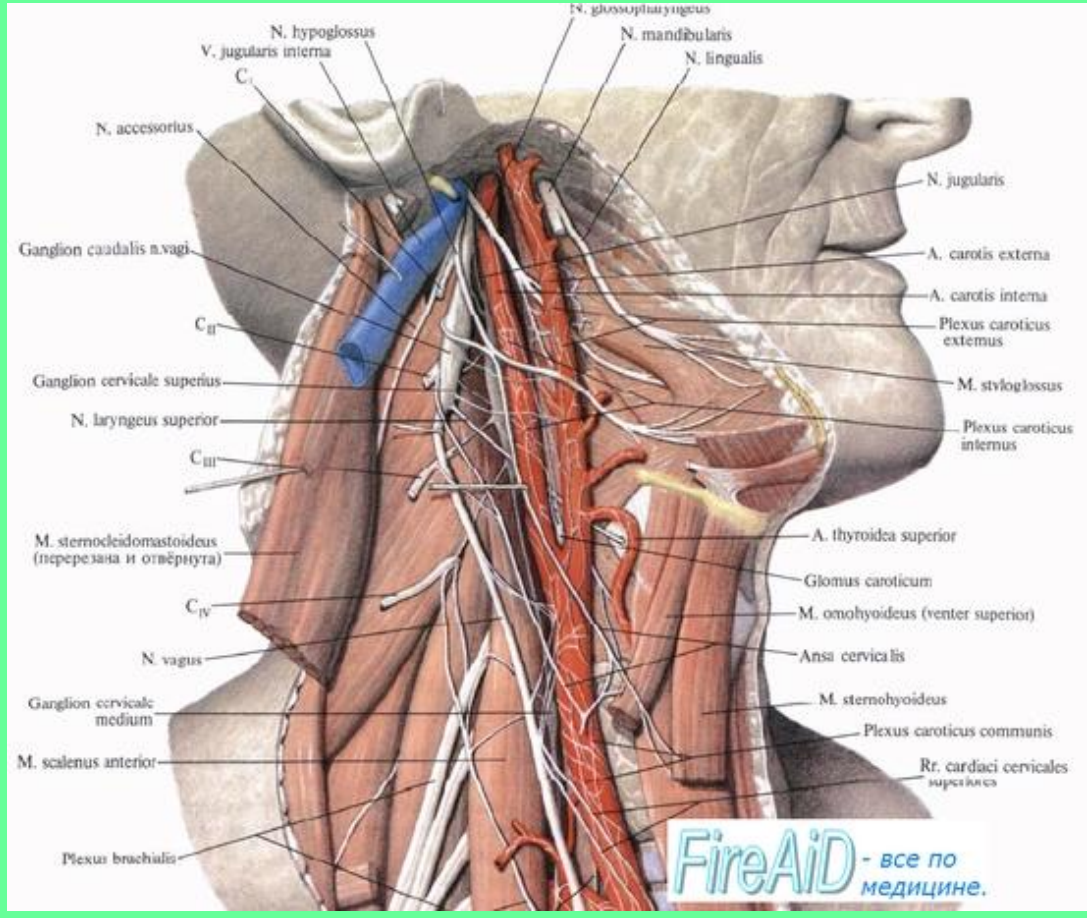

5. Идет между шилоглоточной и шилоязычной мышцами.

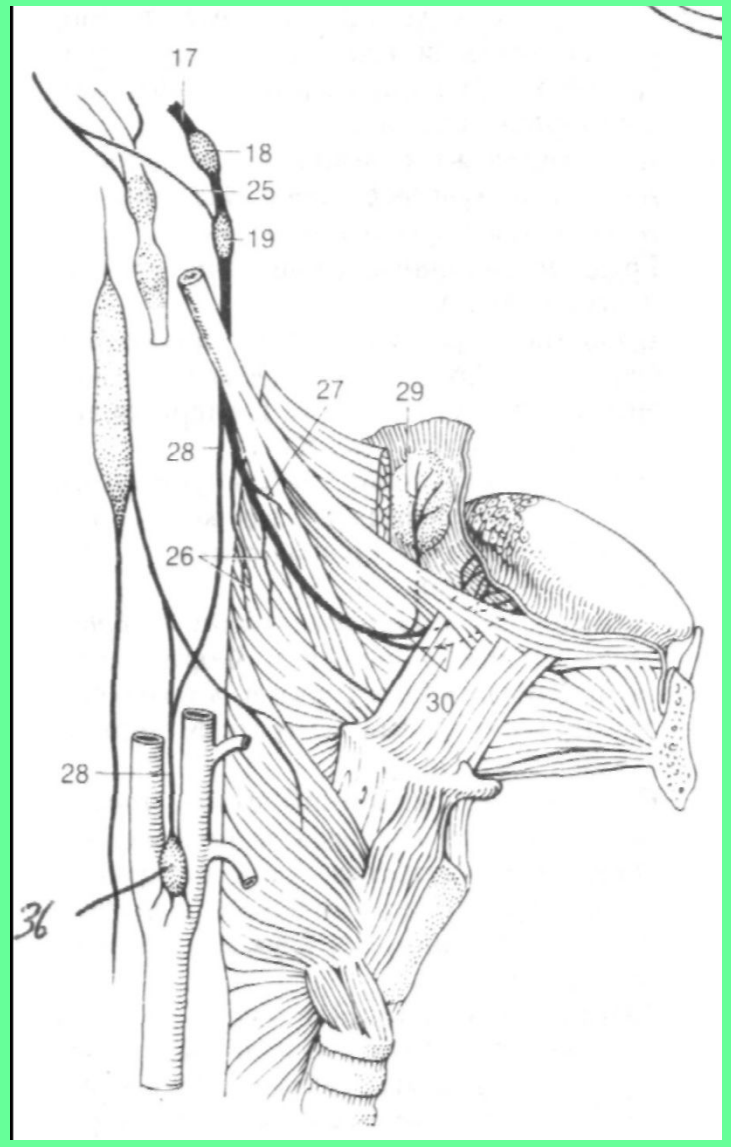

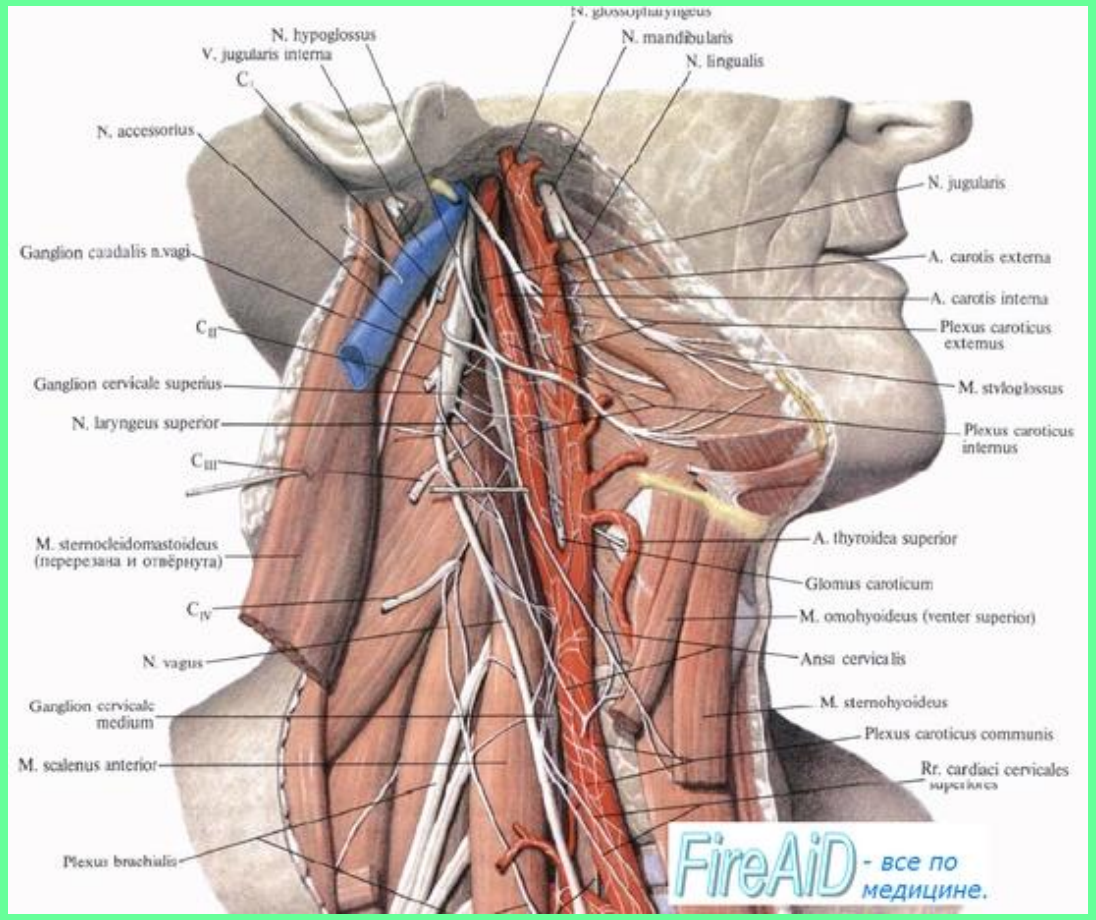

ВЕТВИ ЯЗЫКОГЛОТОЧНОГО НЕРВА

Чувствительные

Смешанные

Двигательные

1. СМЕШАННЫЕ ВЕТВИ.

1.1 Барабанный нерв (14). Содержит чувствительные и преганглионарные парасимпатические волокна.

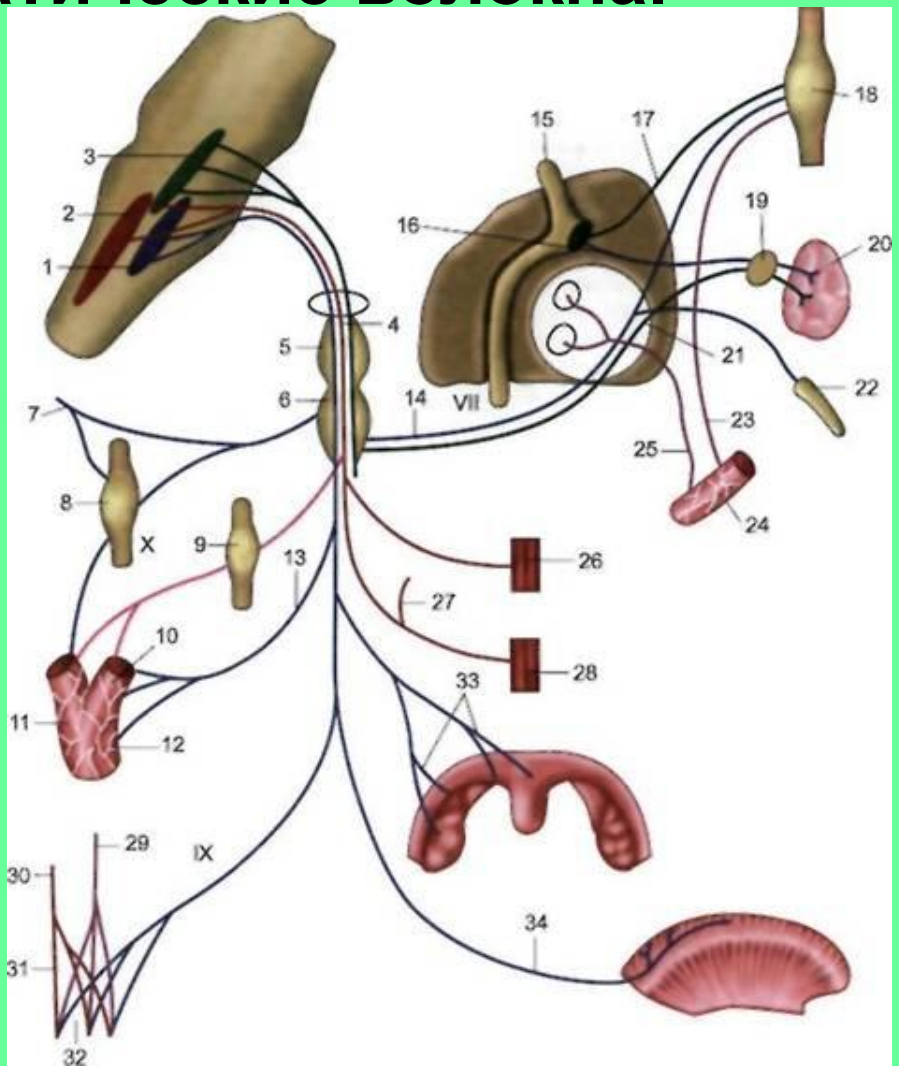

ТОПОГРАФИЯ И ОБЛАСТИ ИННЕРВАЦИИ БАРАБАННОГО НЕРВА

1. Барабанный каналец височной кости

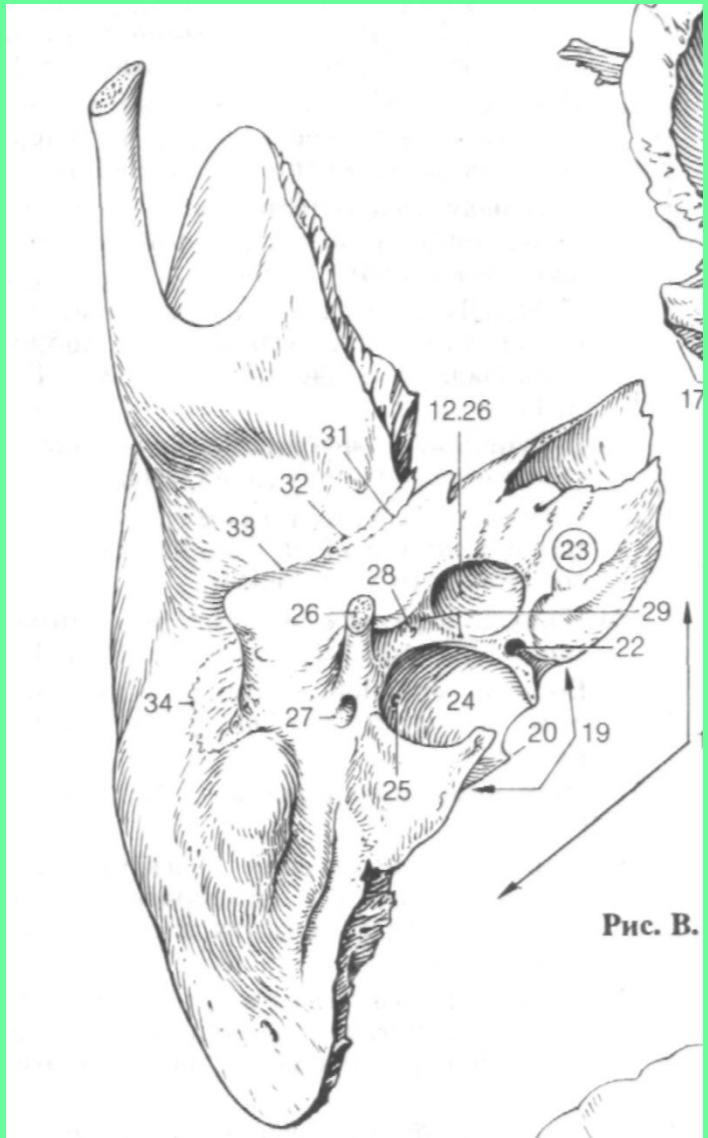

2. Барабанная полость

3. В барабанной полости при участии чувствительных волокон формируется барабанное сплетение

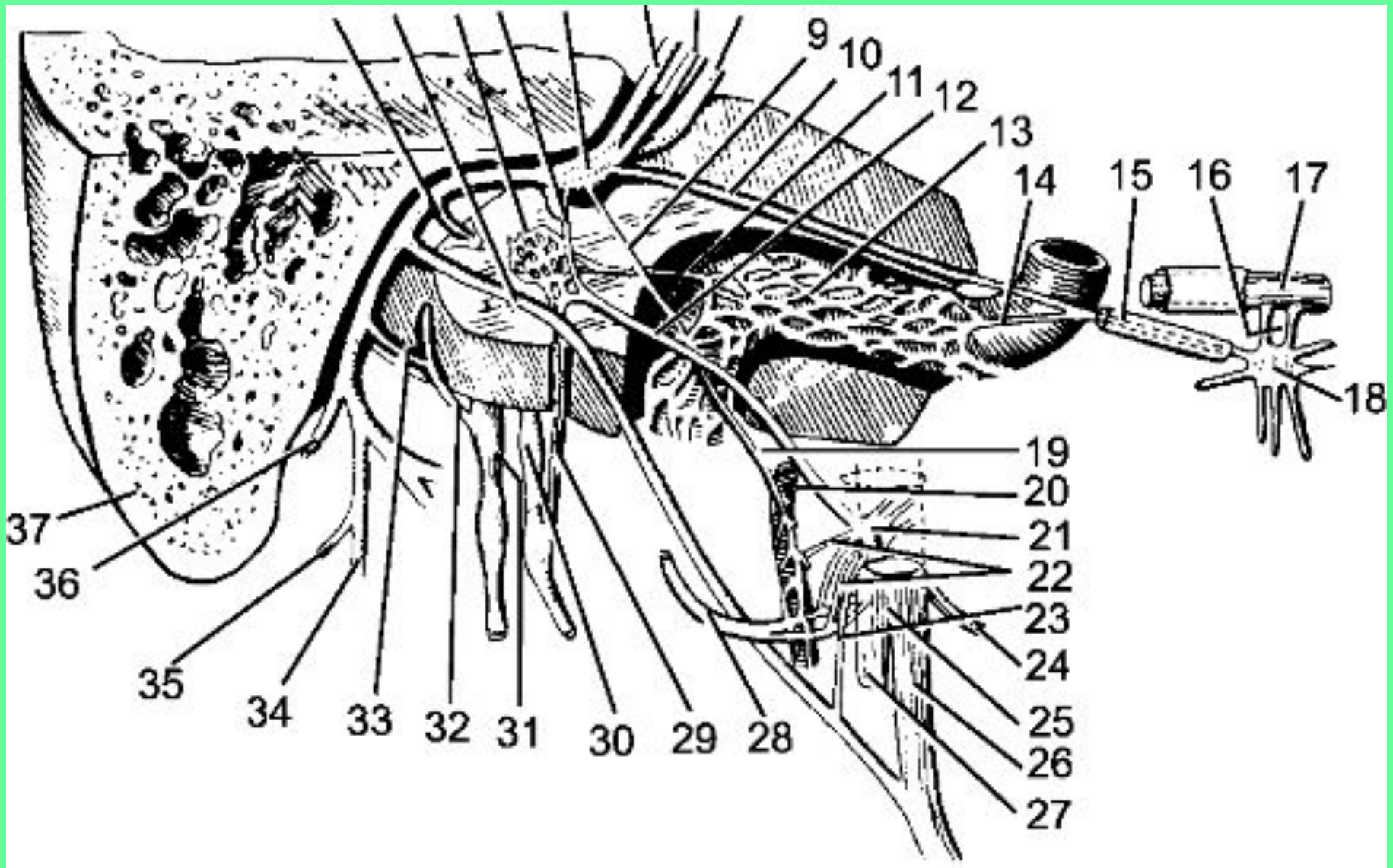

4. Из барабанной полости выходит малый каменистый нерв (4) – преганглионарные парасимпатические волокна.

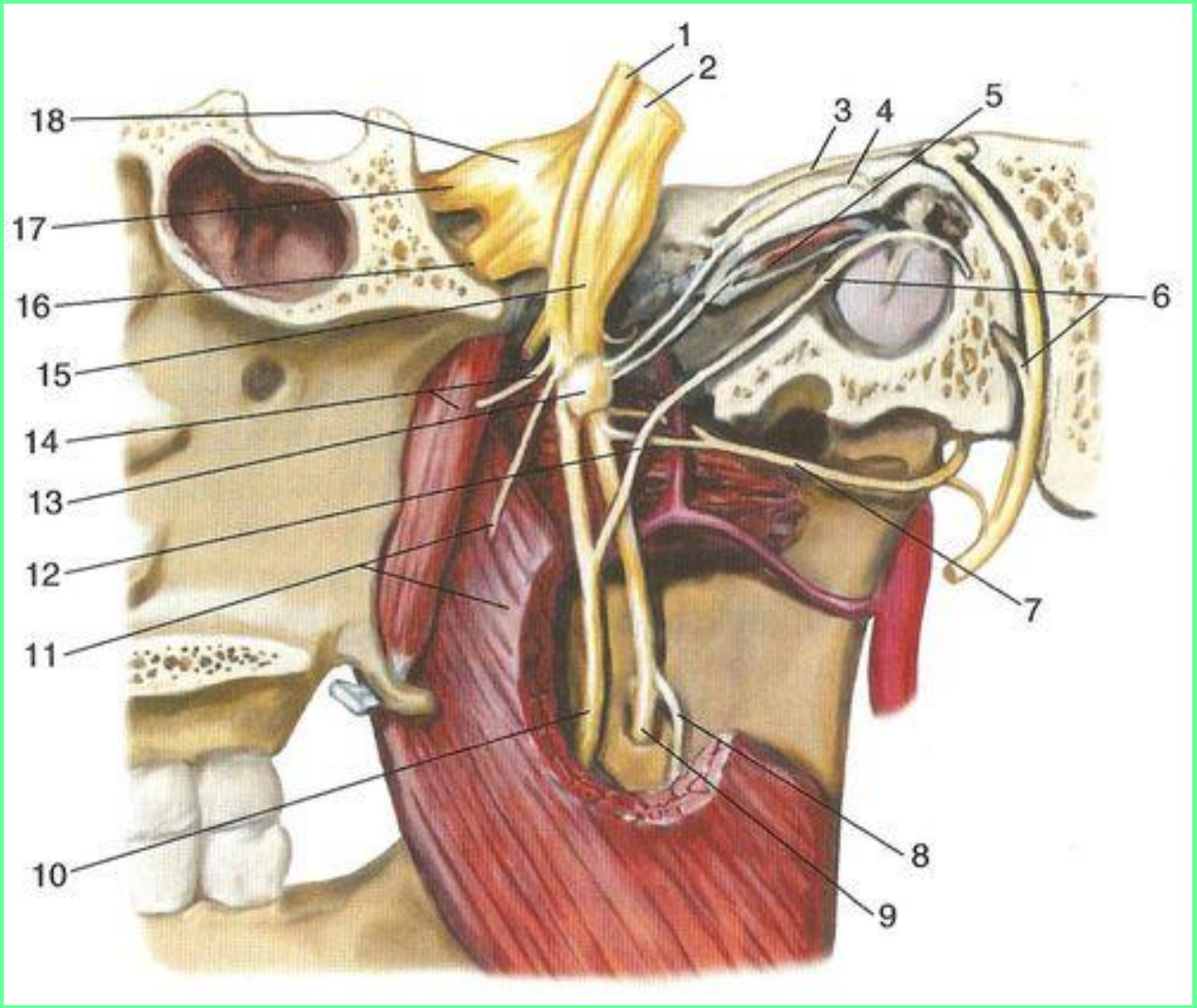

5. Расщелина канала малого каменистого нерва.
6. Передняя поверхность пирамиды – борозда малого каменистого нерва.

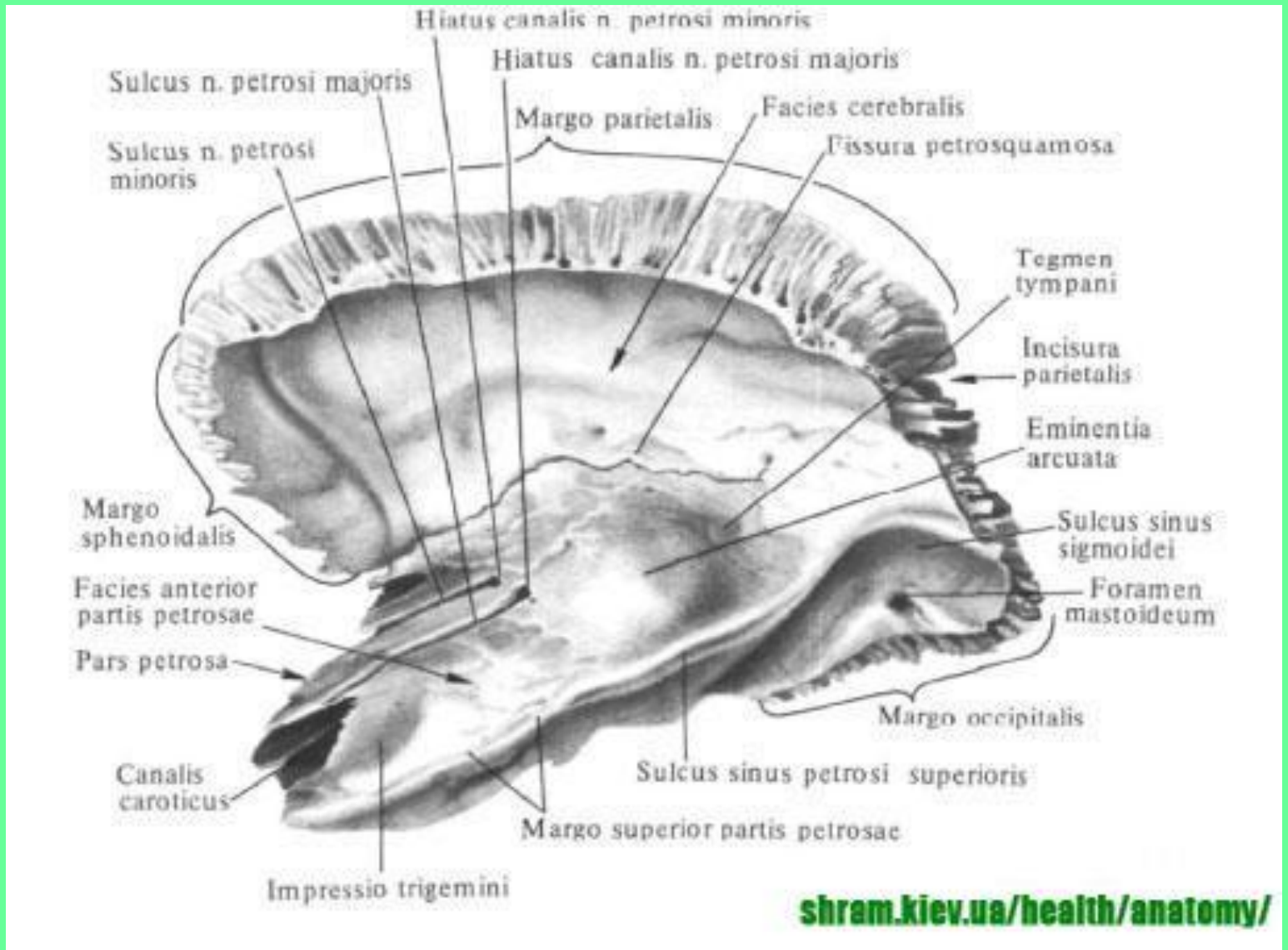

7. Клиновидно-каменистая щель (19).
8. Наружное основание черепа.

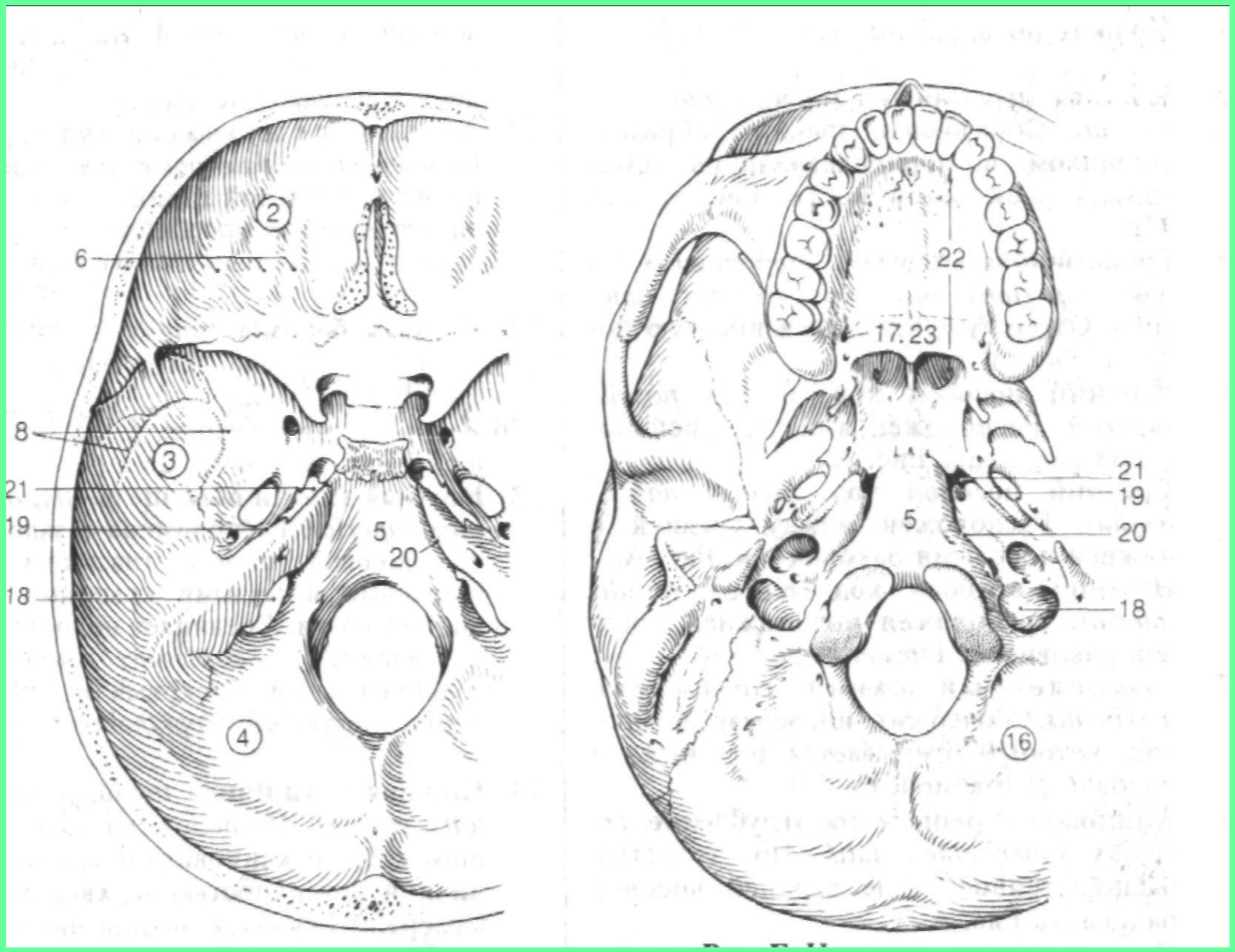

9. Ушной узел.

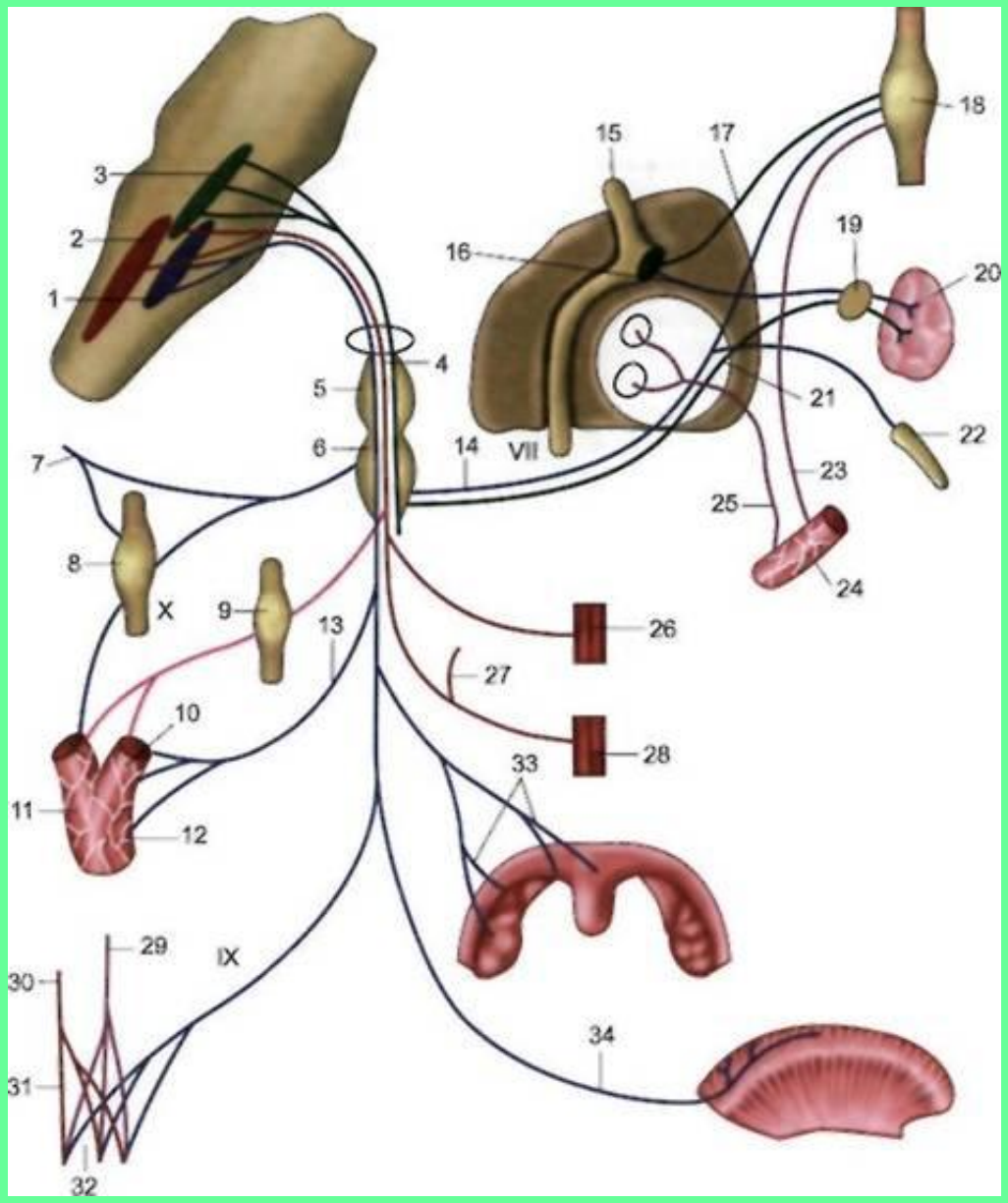
1
2
3
4
5
6
7
8
9
10
11
12
13
14
15
16
17
18
19
20
21
22
23
24
25
26
27
28
29
30
31
32
33
34
VII
X
IX

В ушном узле заканчиваются преганглионарные парасимпатические волокна и начинаются постганглионарные волокна к околоушной слюнной железе, идущие вместе с ушно-височным нервом.

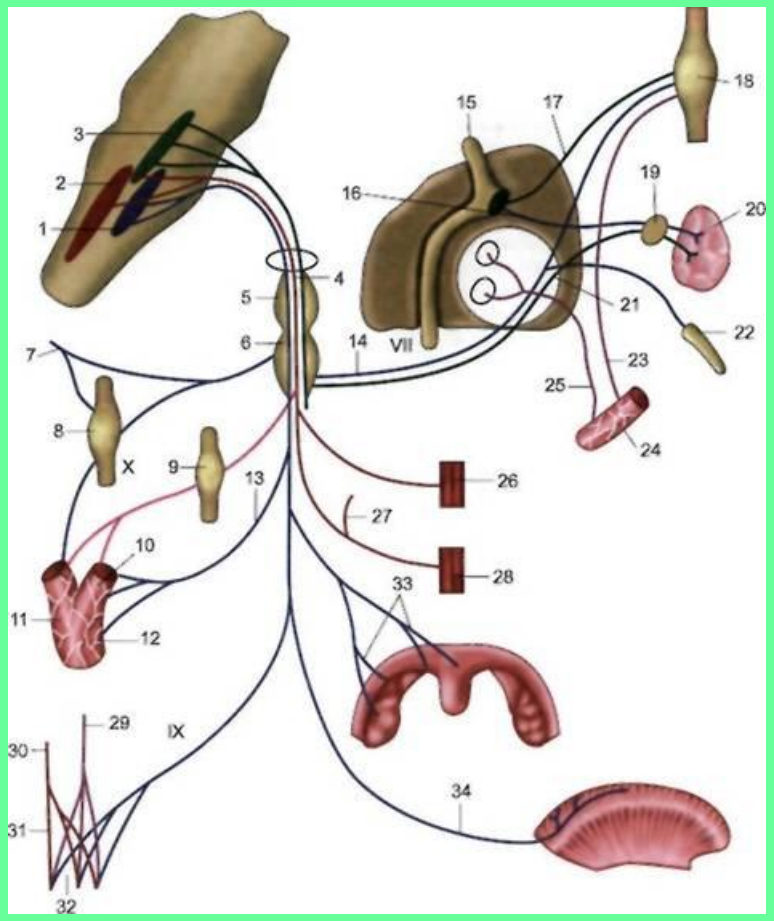

1.2 Глоточные ветви. Содержат чувствительные и преганглионарные парасимпатические волокна для верхних отделов глотки.

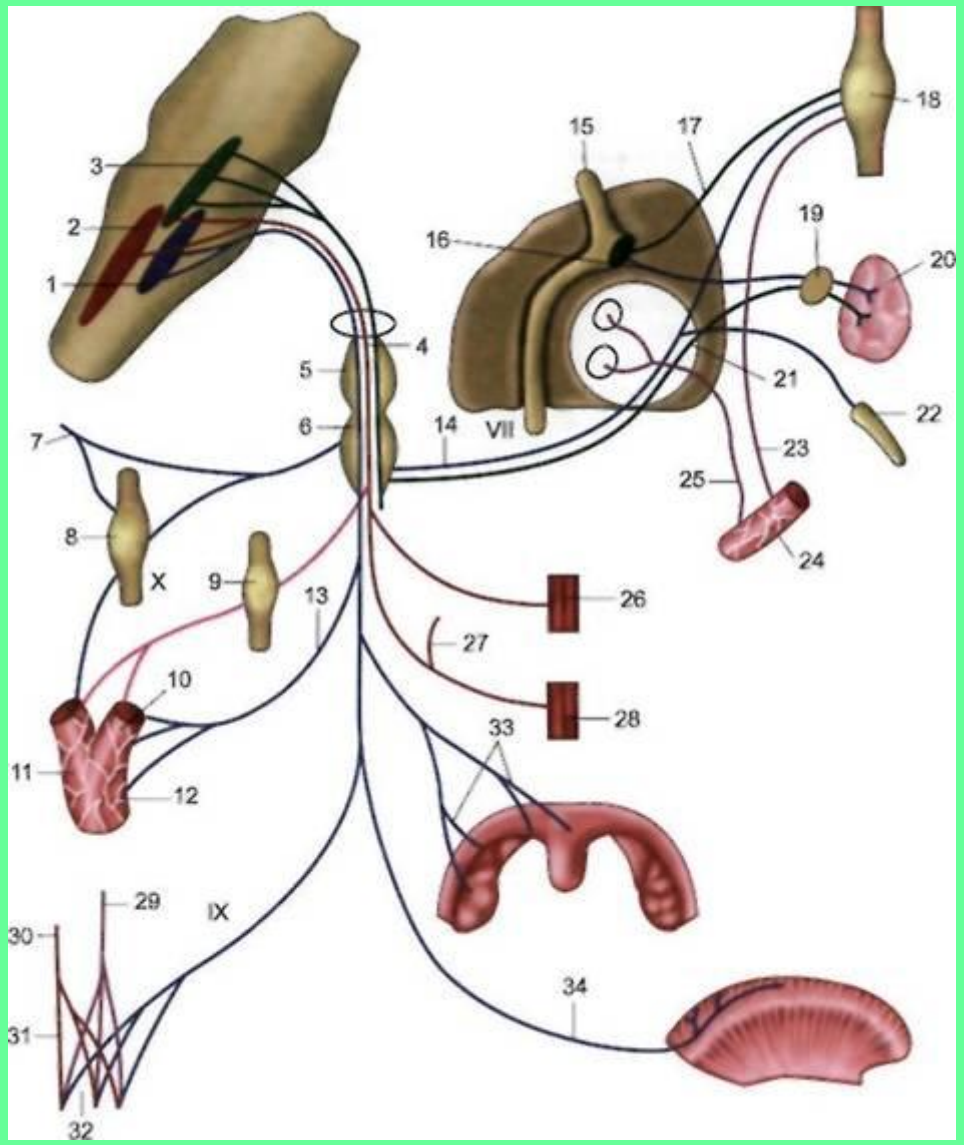

2. Чувствительные ветви.

2.1 Миндаликовые

2.2 Синусная

2.3 Язычные

2.4 Глоточные

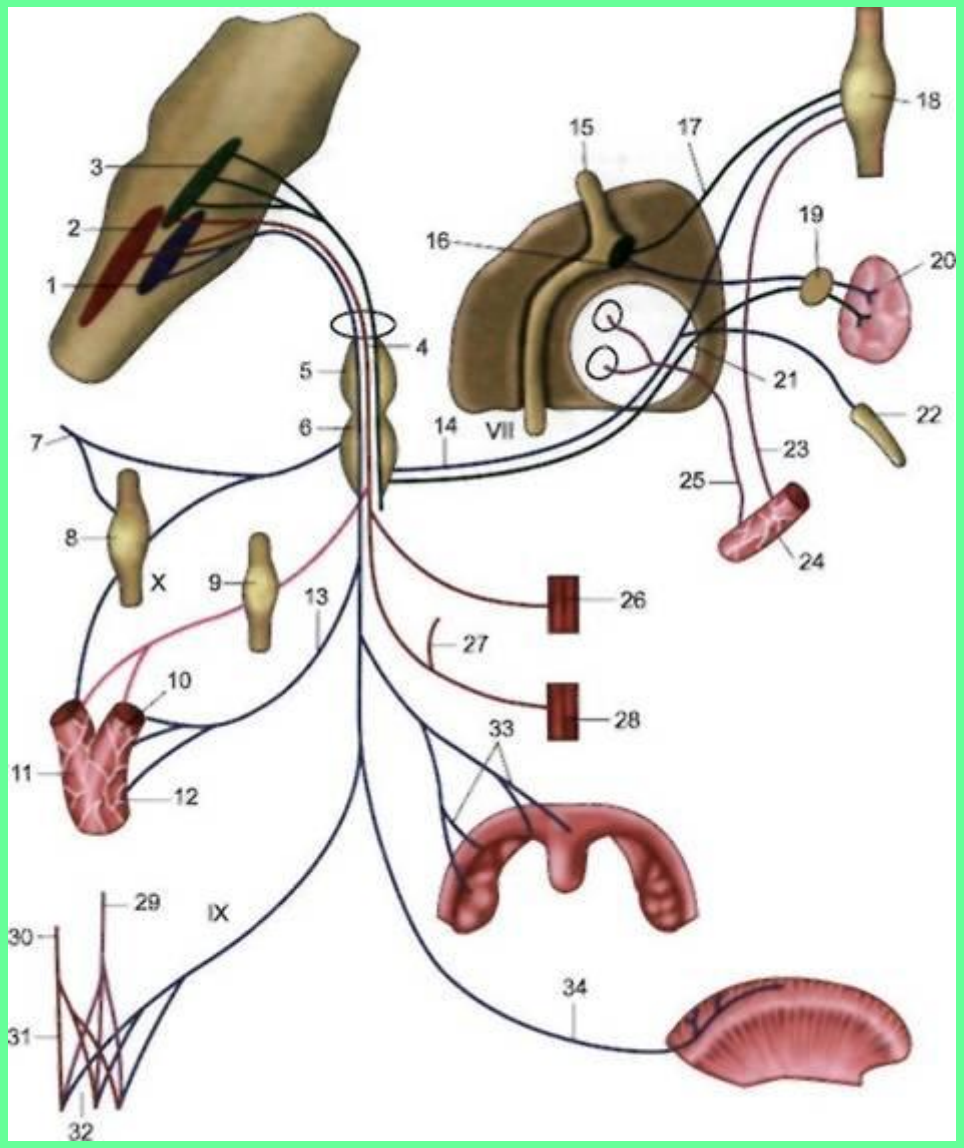

3. Двигательная ветвь – к шилоглоточной мышце.

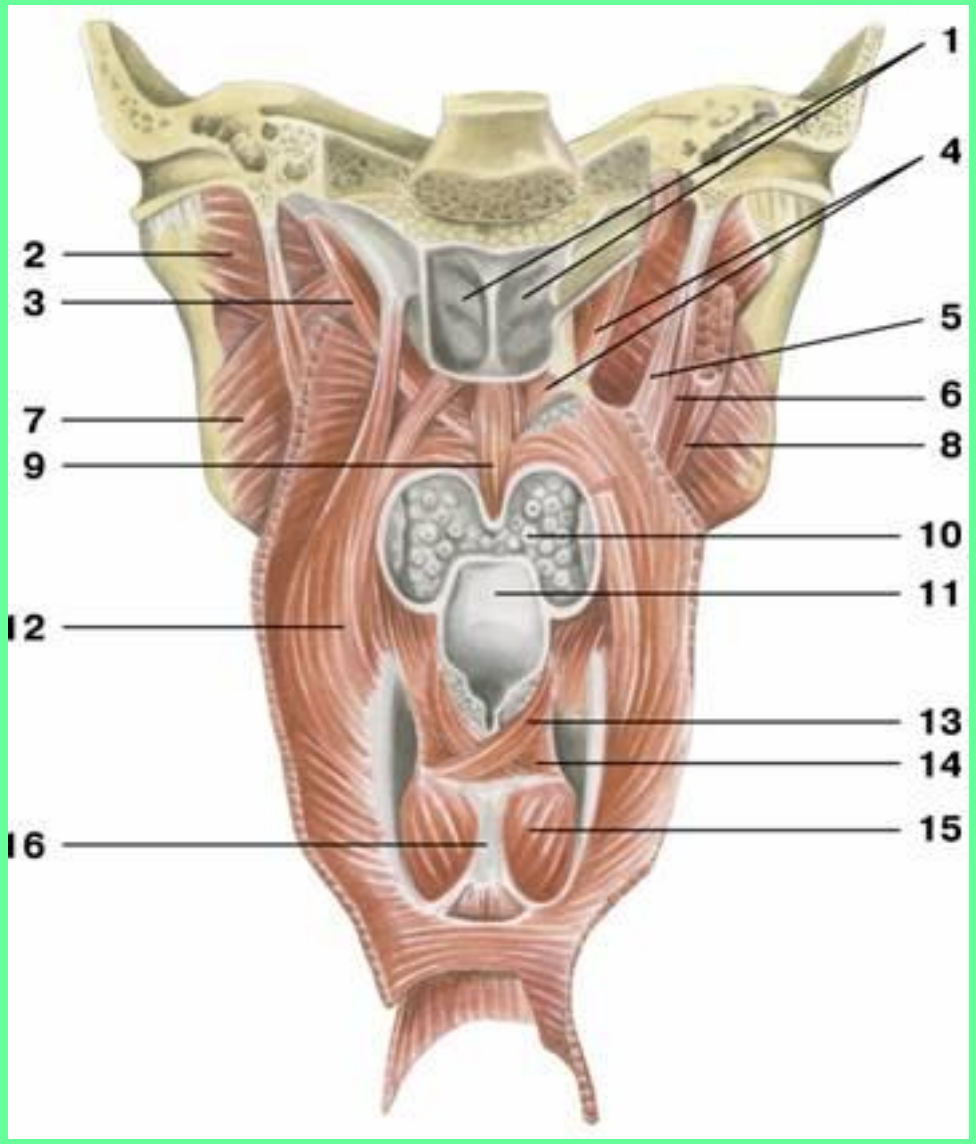

X ПАРА ЧЕРЕПНЫХ НЕРВОВ – БЛУЖДАЮЩИЙ НЕРВ.

Нерв IV и V жаберных дуг, смешанный.

СОДЕРЖИТ двигательные, чувствительные волокна и парасимпатические (преганглионарные).

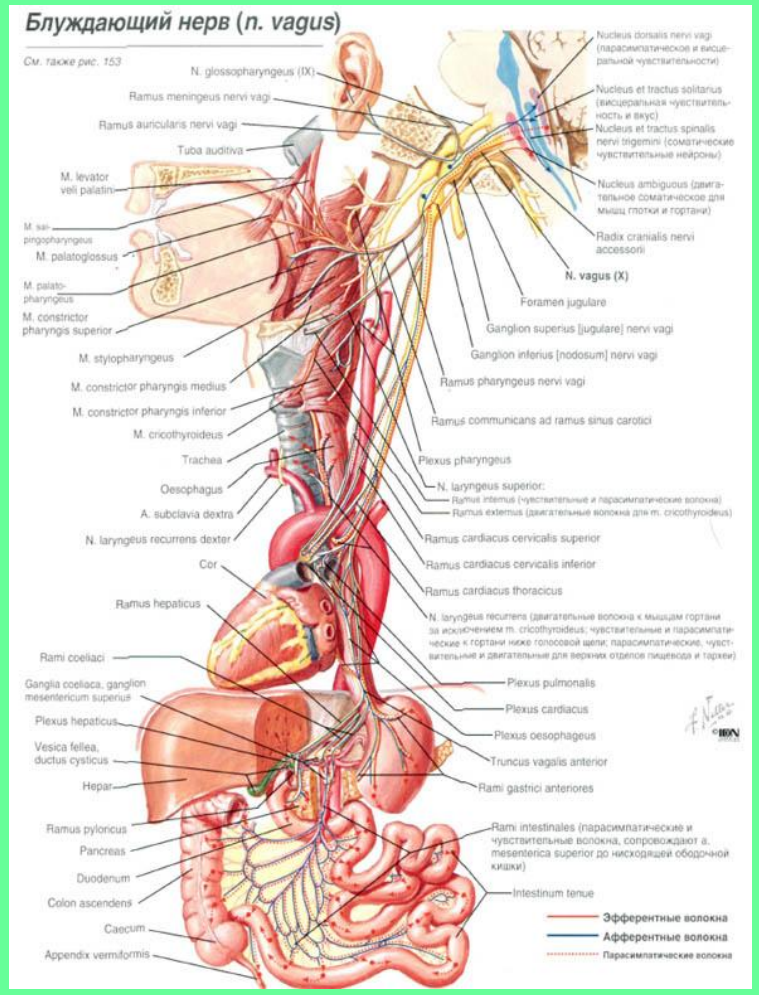

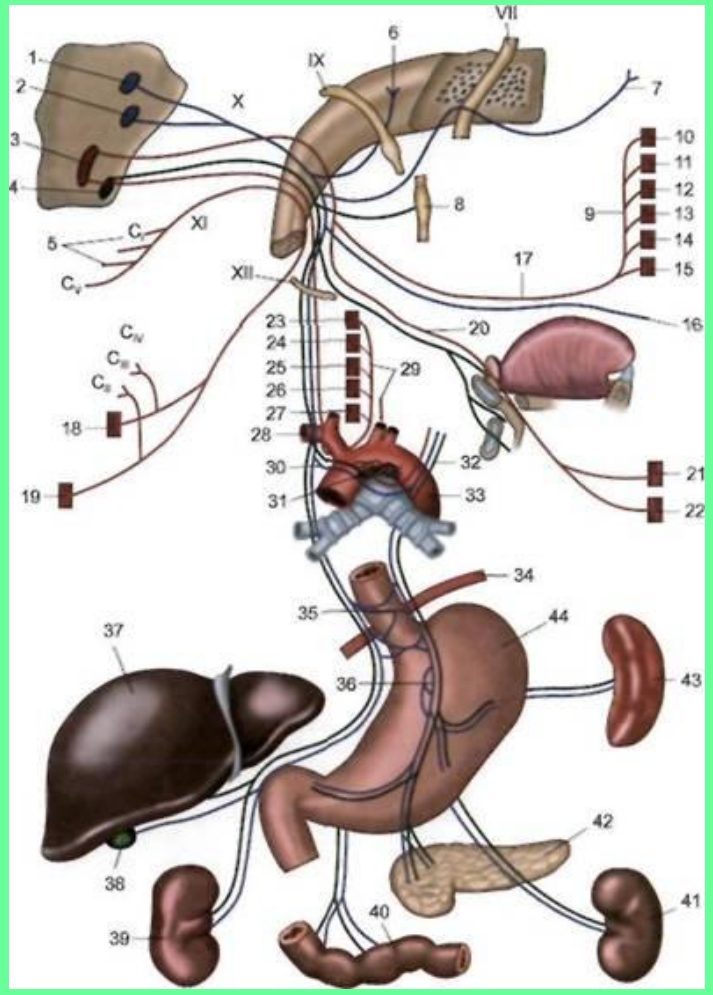

ДВИГАТЕЛЬНЫЕ ВОЛОКНА – АКСОНЫ НЕЙРОНОВ ДВИГАТЕЛЬНОГО ЯДРА – ДВОЙНОЕ ЯДРО

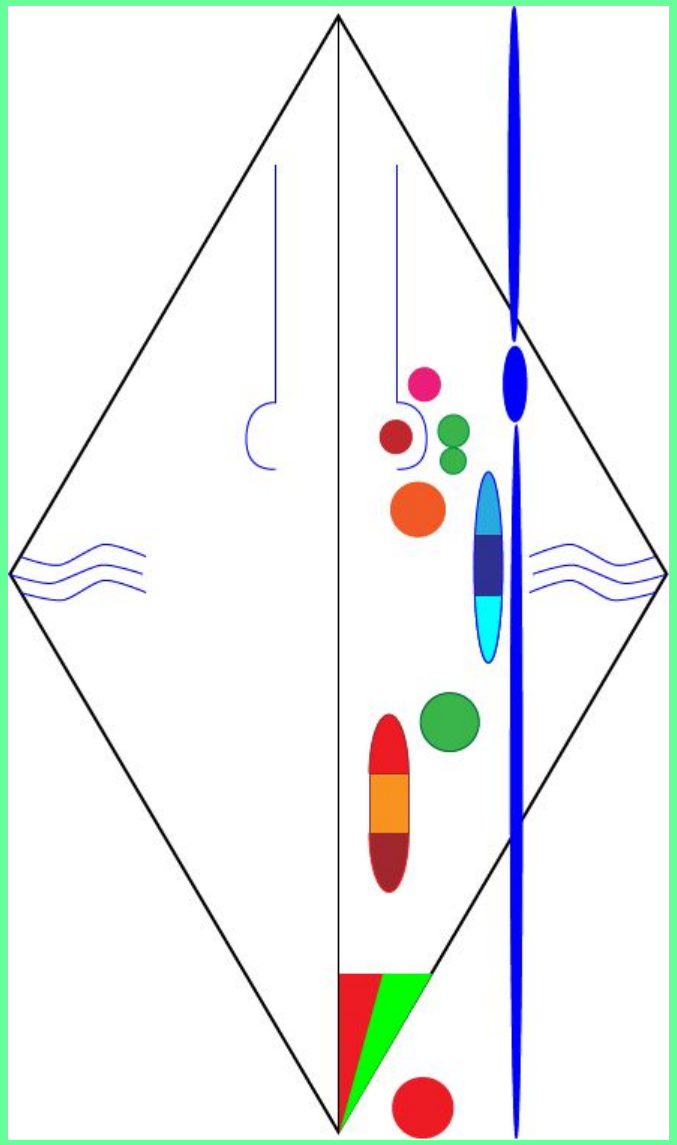

ЧУВСТВИТЕЛЬНЫЕ ВОЛОКНА – ОТРОСТКИ НЕЙРОНОВ ВЕРХНЕГО И НИЖНЕГО ЧУВСТВИТЕЛЬНЫХ УЗЛОВ.

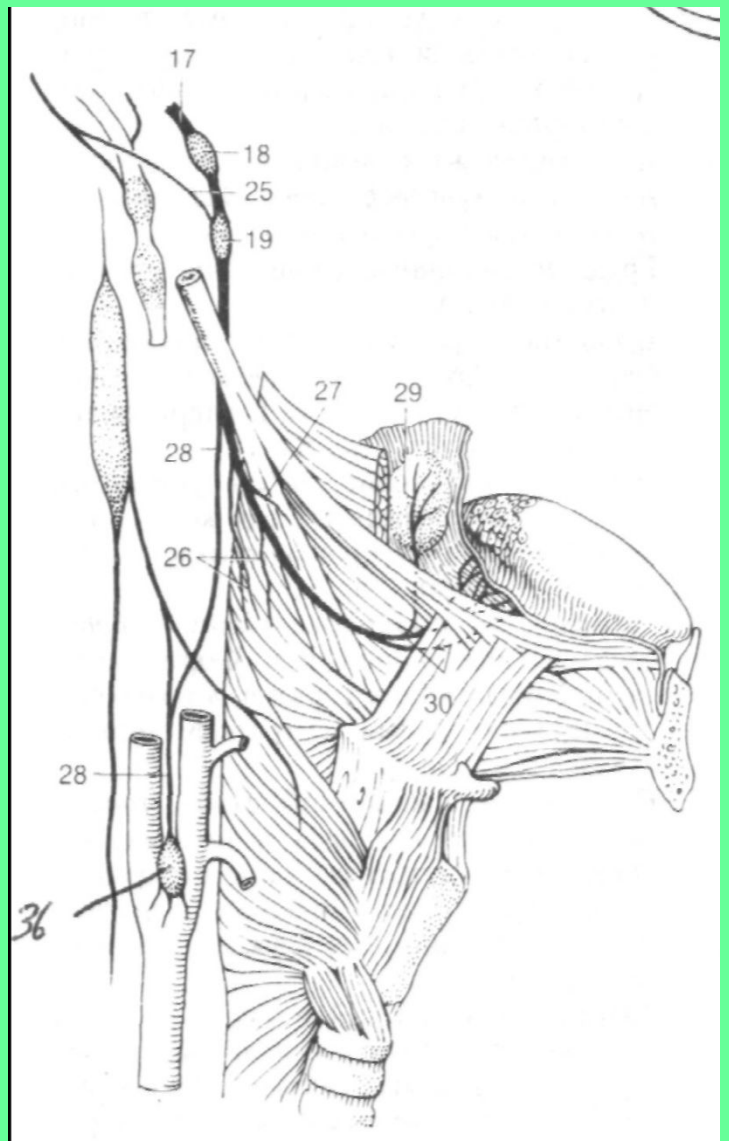

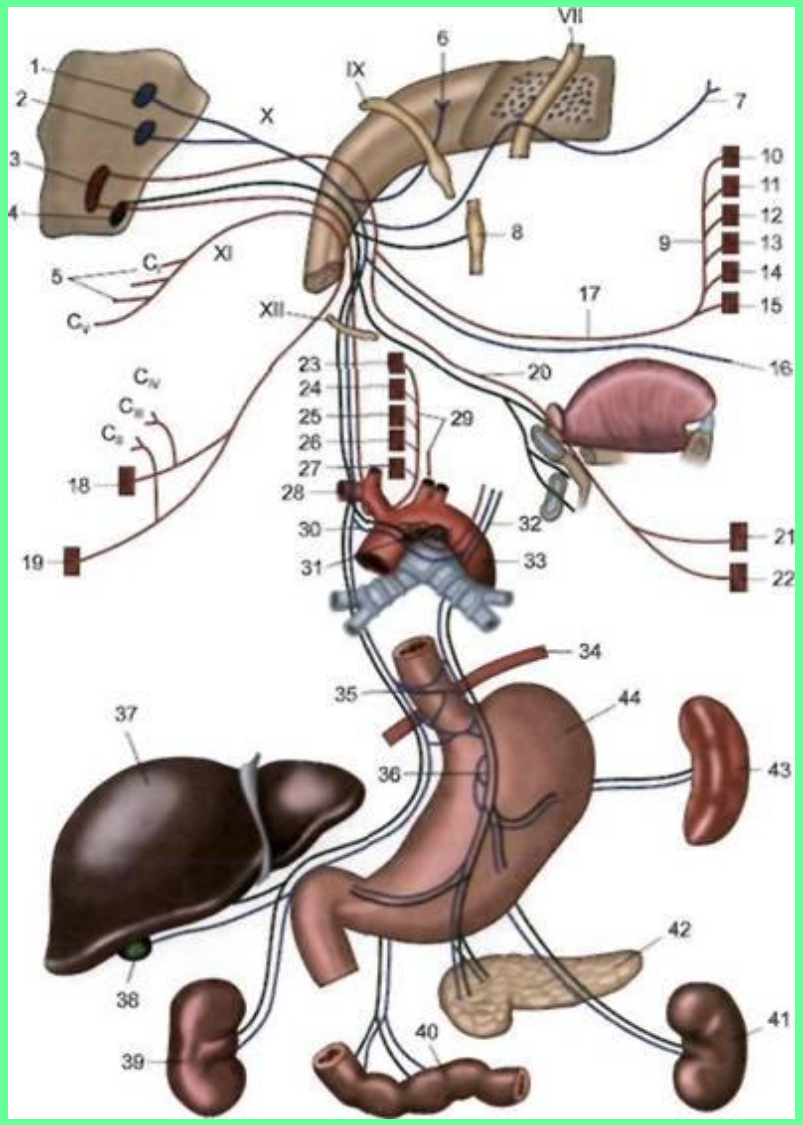

АВТОНОМНЫЕ (ПАРАСИМПАТИЧЕСКИЕ ПРЕГАНГЛИОНАРНЫЕ) ВОЛОКНА – АКСОНЫ НЕЙРОНОВ ЗАДНЕГО ЯДРА X ПАРЫ.

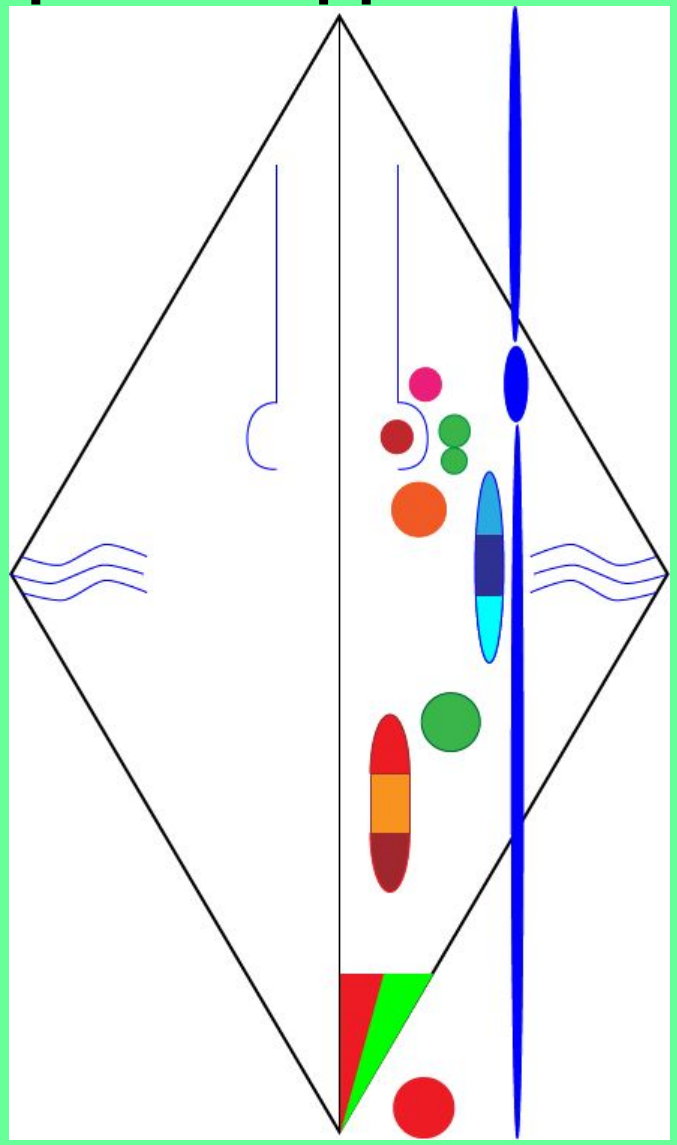

ЦЕНТРАЛЬНЫЕ ОТРОСТКИ НЕЙРОНОВ ВЕРХНЕГО И НИЖНЕГО ЧУВСТВИТЕЛЬНЫХ УЗЛОВ НАПРАВЛЯЮТСЯ К ЯДРУ ОДИНОЧНОГО ПУТИ (ОБЩЕЕ С VII И IX ПАРАМИ ЧЕРЕПНЫХ НЕРВОВ).

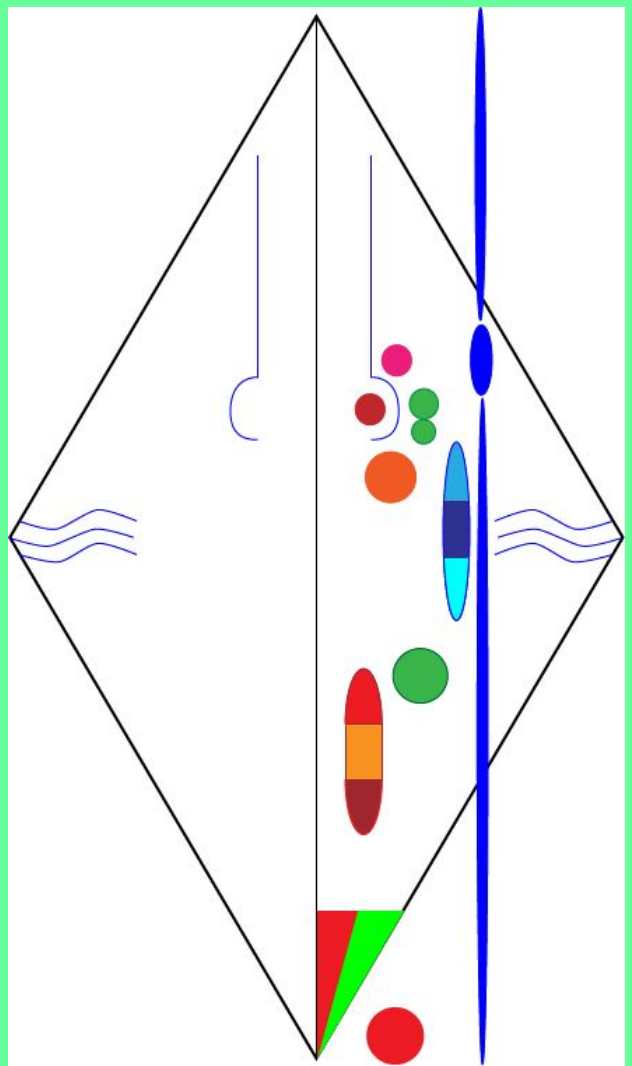

ПЕРИФЕРИЧЕСКИЕ ОТРОСТКИ НЕЙРОНОВ ВЕРХНЕГО И НИЖНЕГО ЧУВСТВИТЕЛЬНЫХ УЗЛОВ ИДУТ В СОСТАВЕ ВЕТВЕЙ X ПАРЫ.

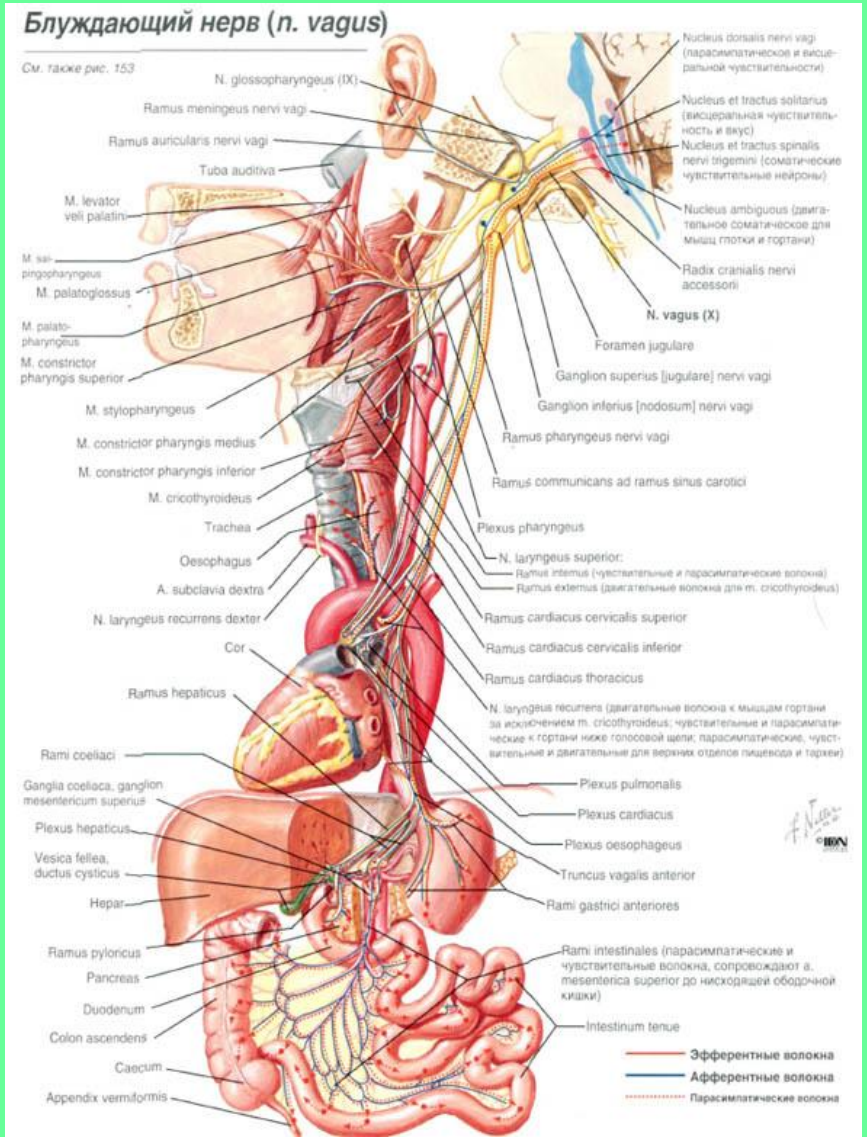

ТОПОГРАФИЯ БЛУЖДАЮЩЕГО НЕРВА

1. Яремное отверстие

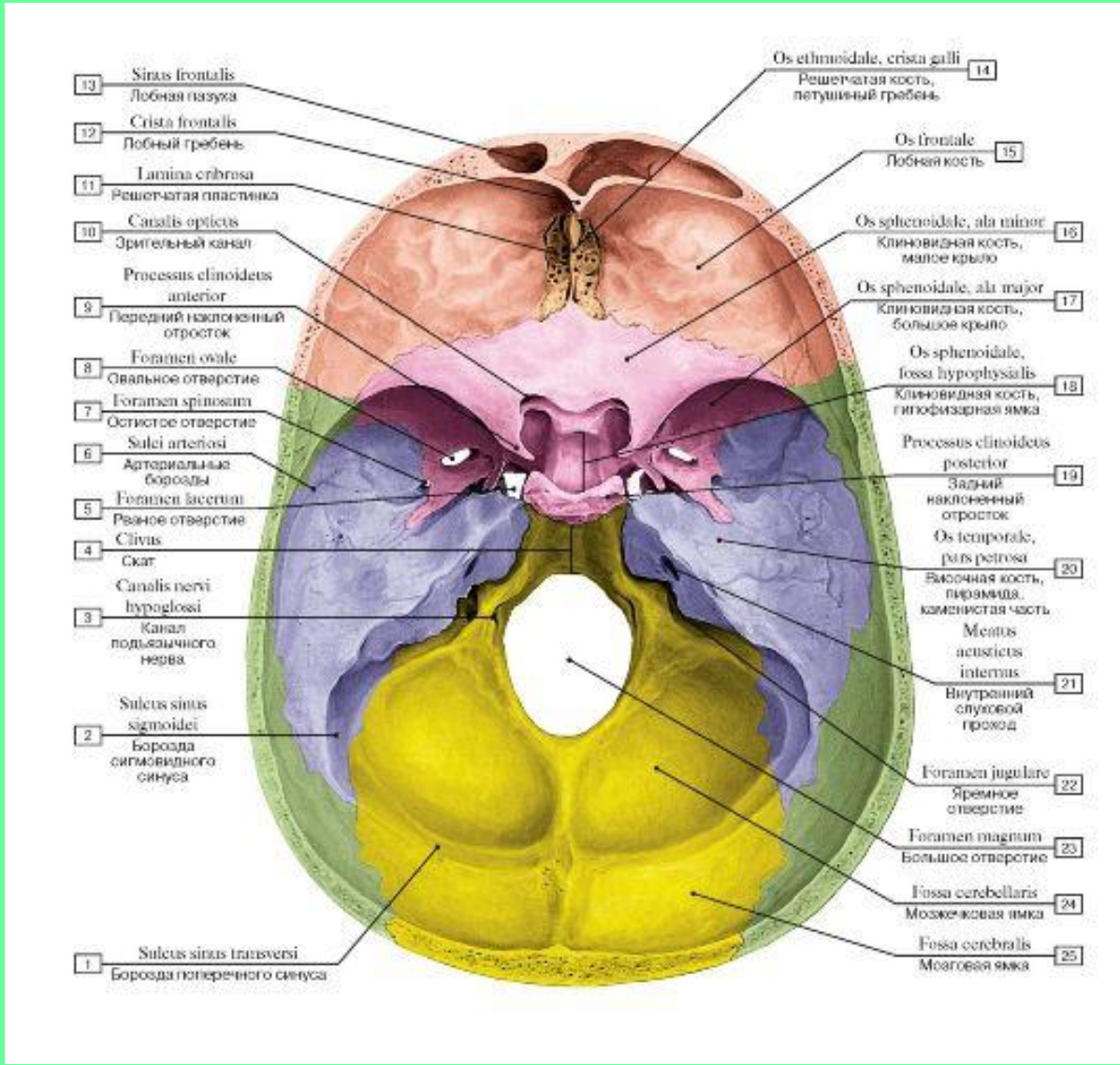

2. Наружное основание черепа

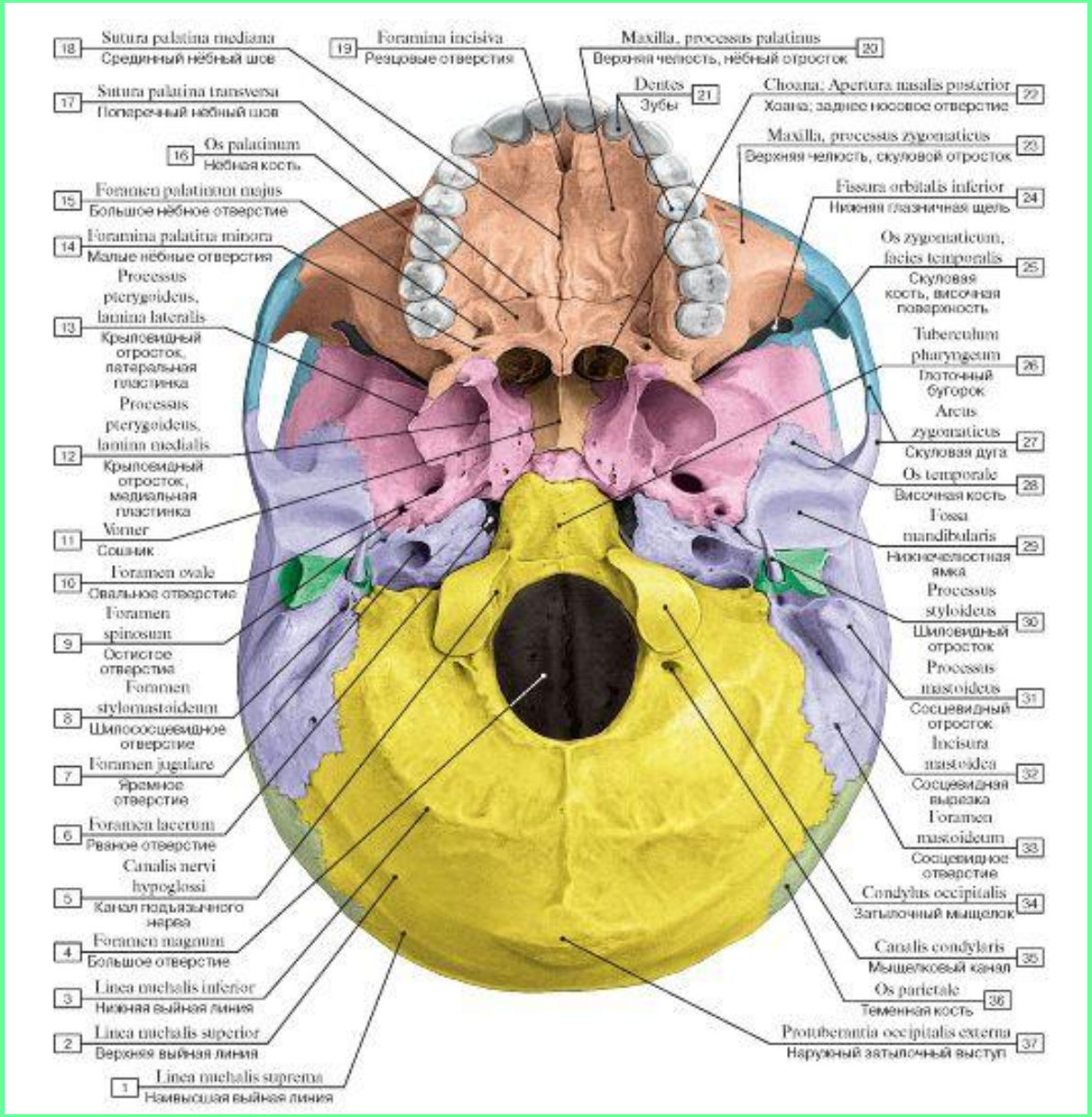

3. Лежит сзади от внутренней яремной вены и внутренней сонной артерии, формируя с ними сосудисто-нервный пучок.

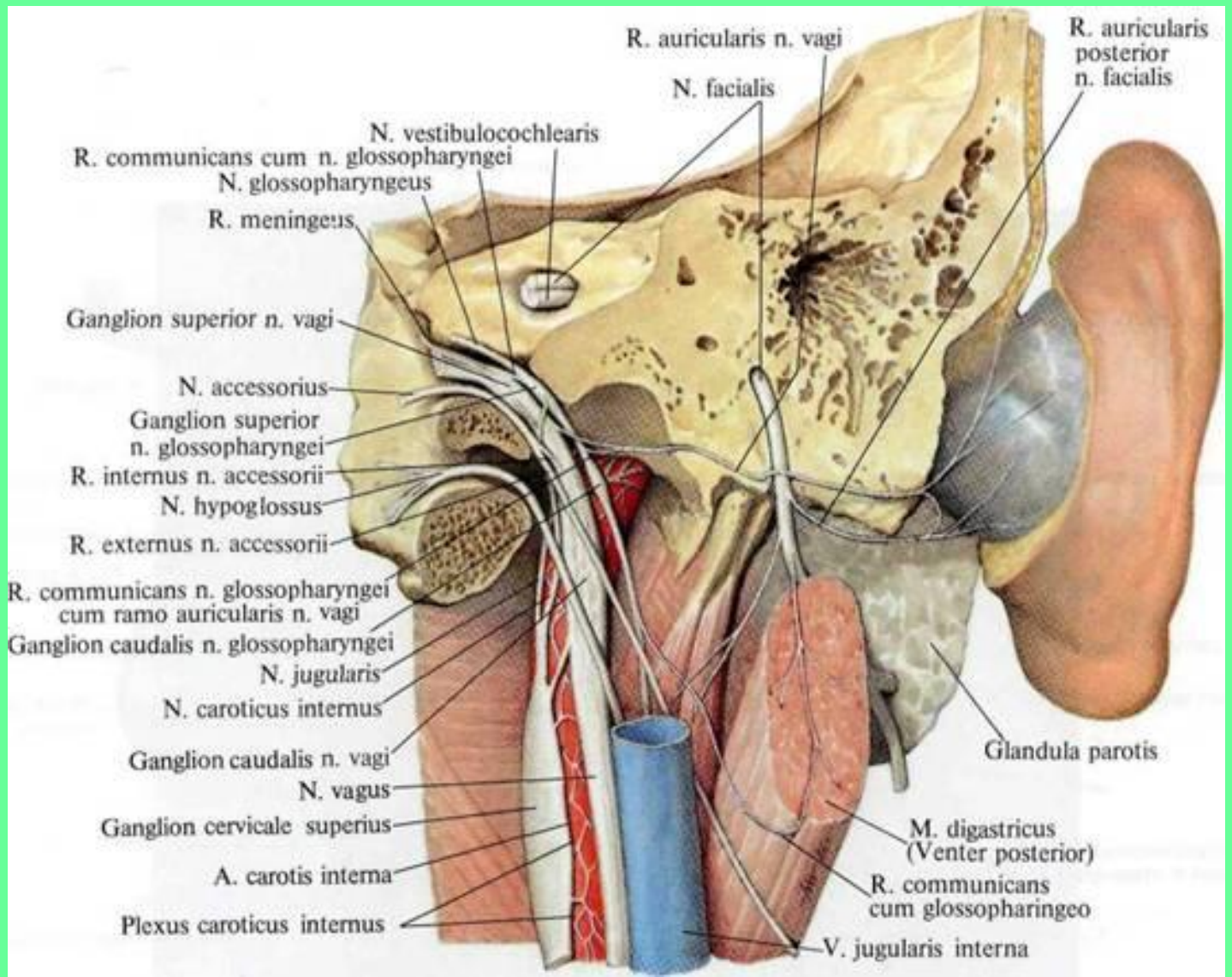

4. Верхняя апертура грудной клетки.
5. Грудная полость.

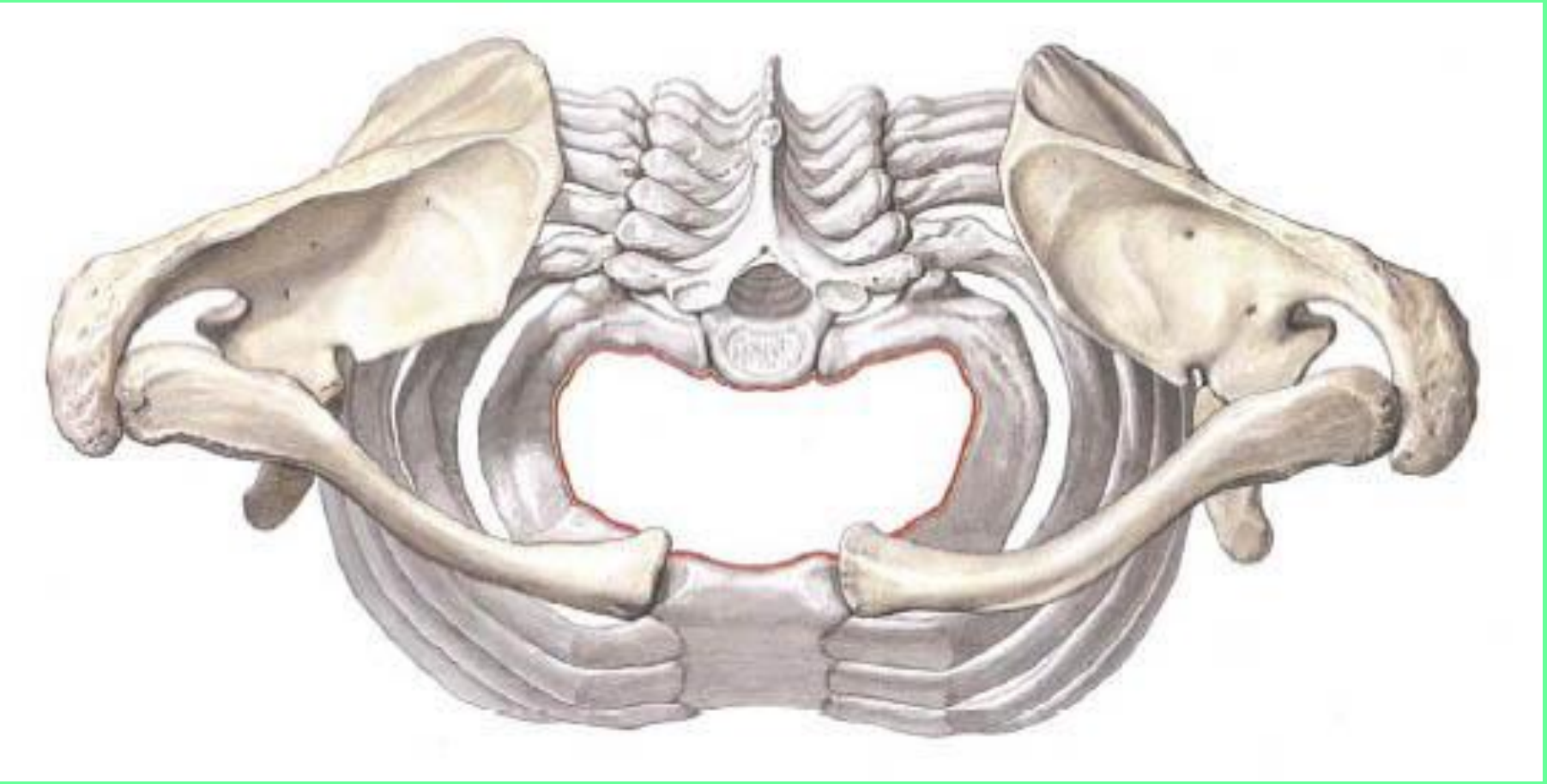

6. Правый нерв лежит спереди от подключичной артерии; левый – на передней поверхности дуги аорты.

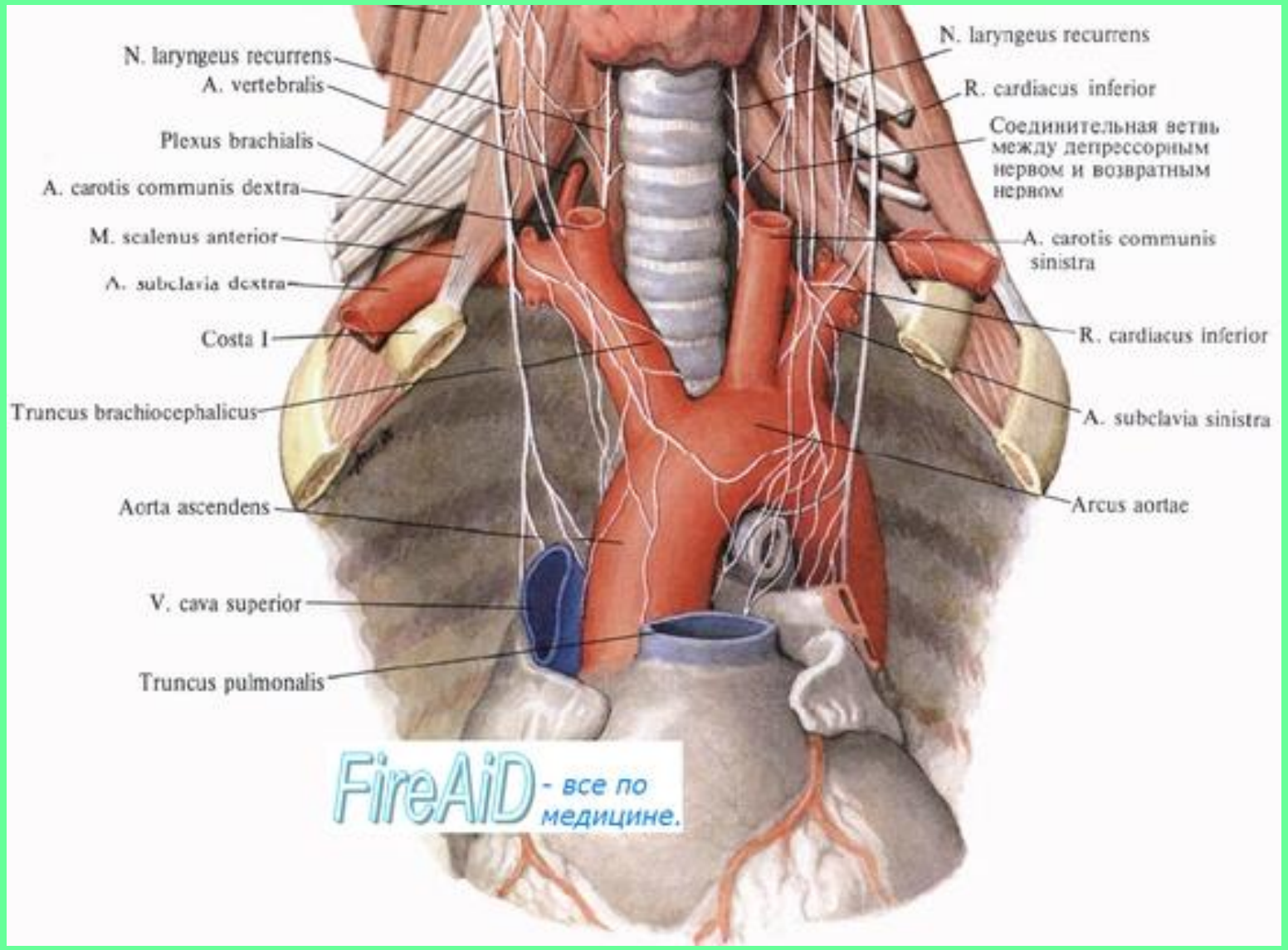

7. Позади корня легкого.

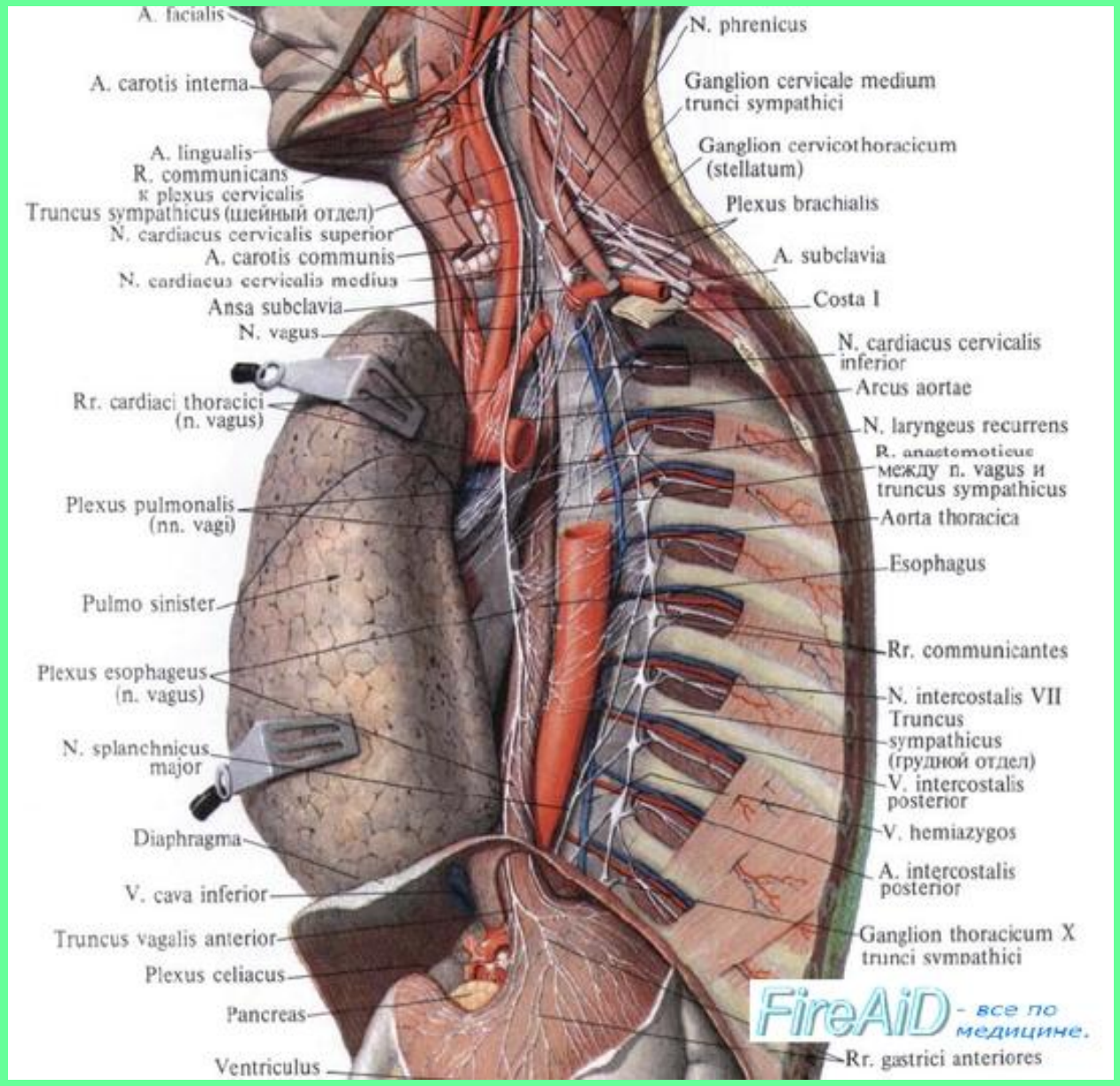

8. Правый нерв проходит позади пищевода, левый – спереди.

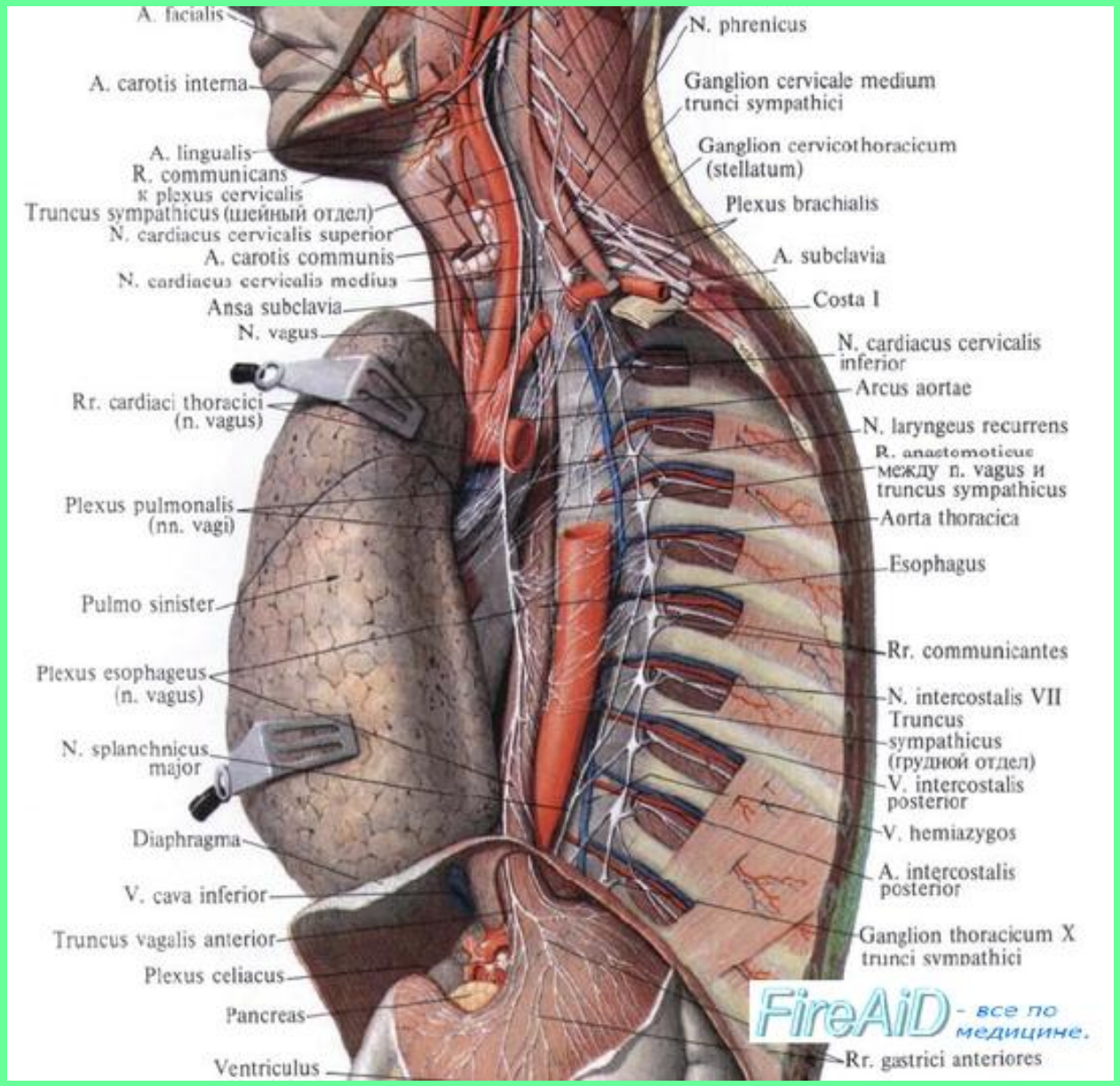

9. Формирование пищеводного сплетения из ветвей правого и левого нервов.

10. Формирование переднего и заднего блуждающих стволов.

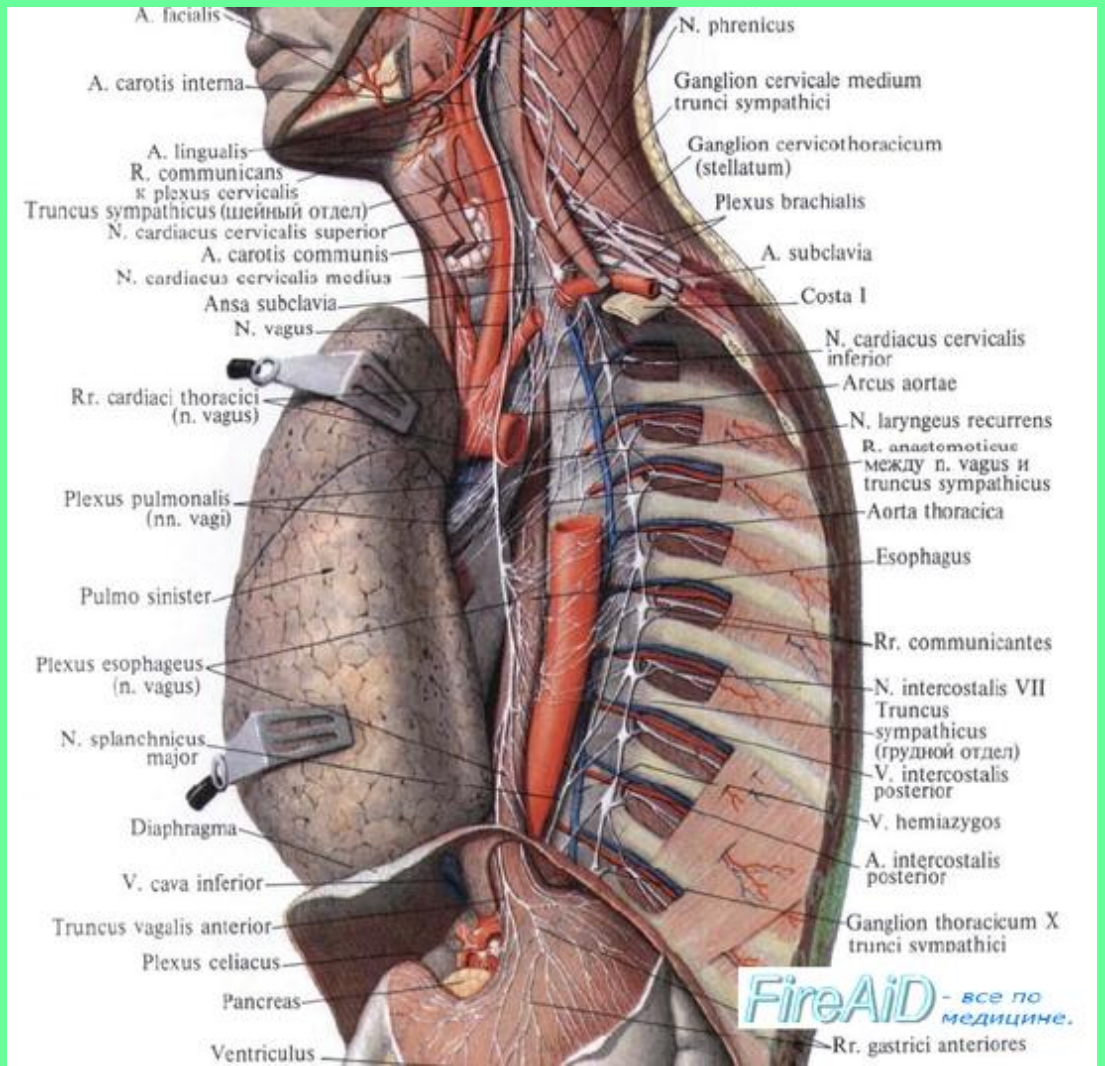

11. Пищеводное отверстие диафрагмы.
12. Брюшная полость.

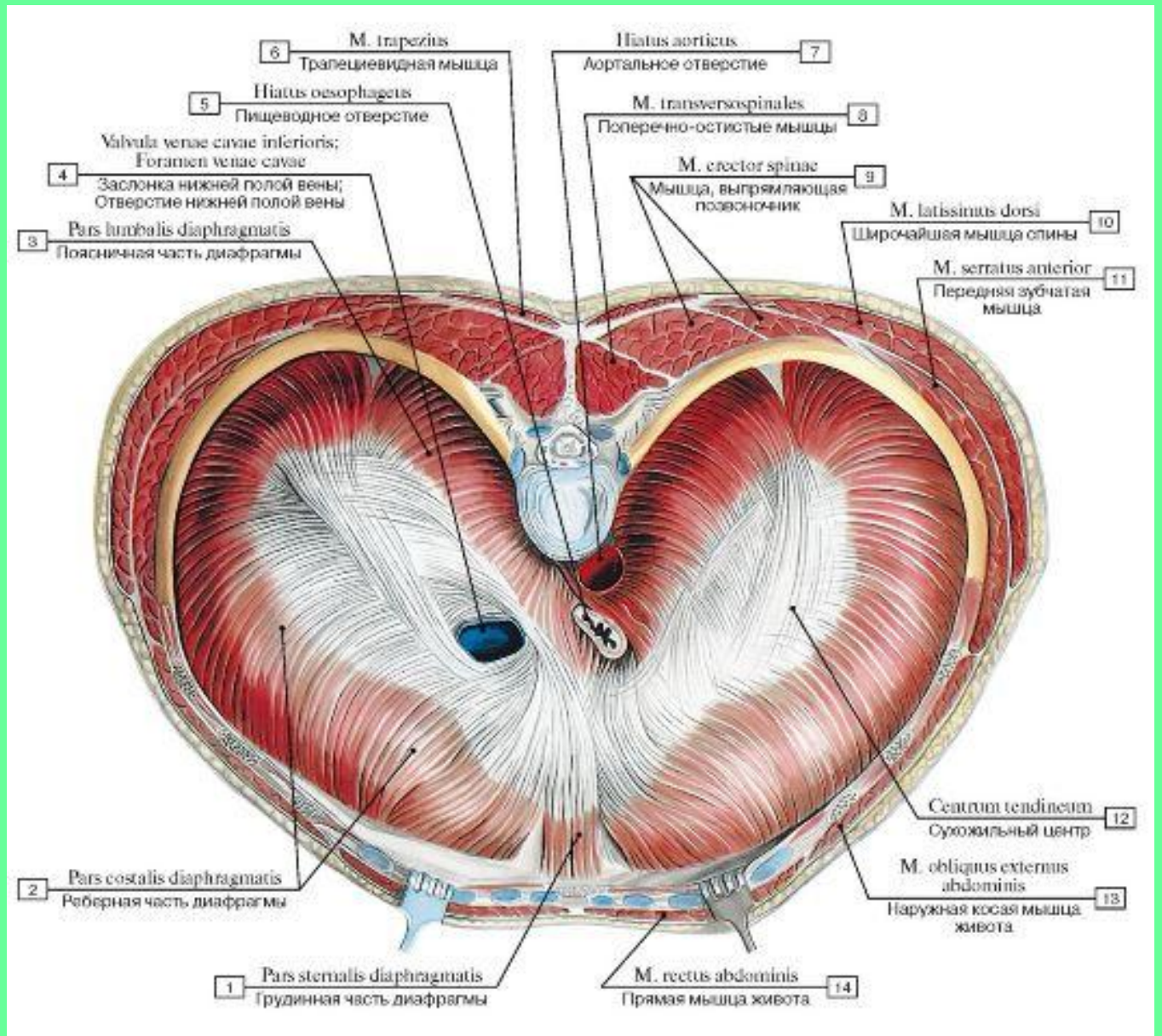

13. Передняя и задние стенки желудка.
14. Чревное сплетение.

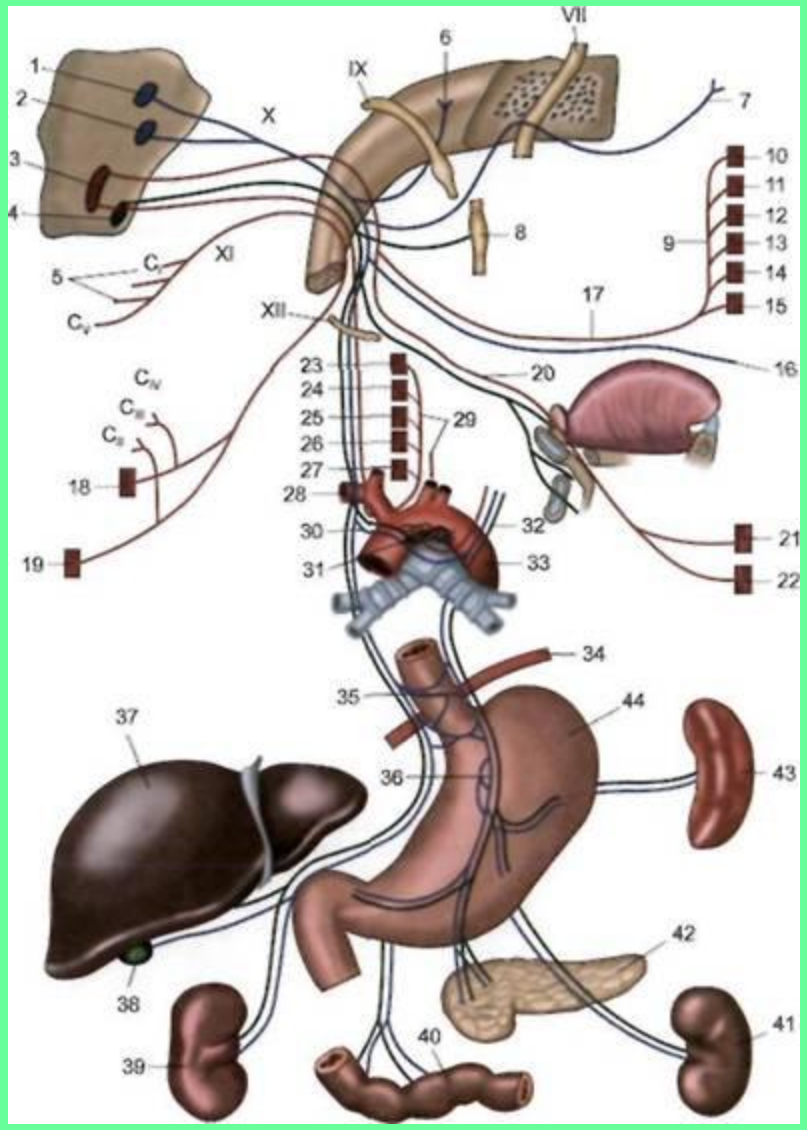

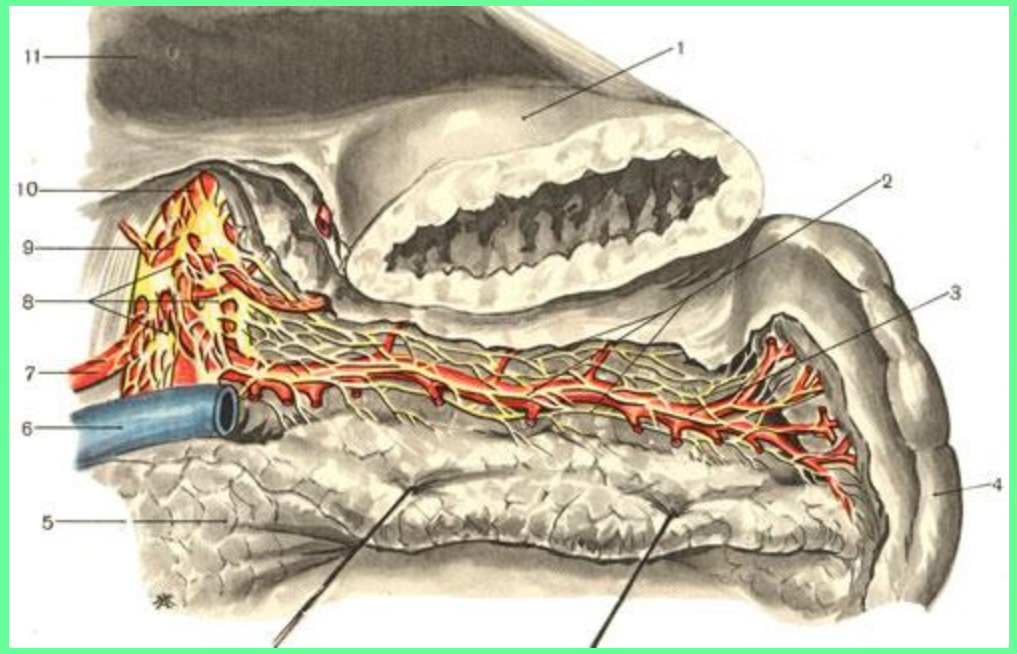

ОТДЕЛЫ И ОБЛАСТЬ ИННЕРВАЦИИ БЛУЖДАЮЩЕГО НЕРВА

I. ГОЛОВНОЙ ОТДЕЛ.

1.1 Менингиальная ветвь (6).

1.2 Ушная ветвь (7).

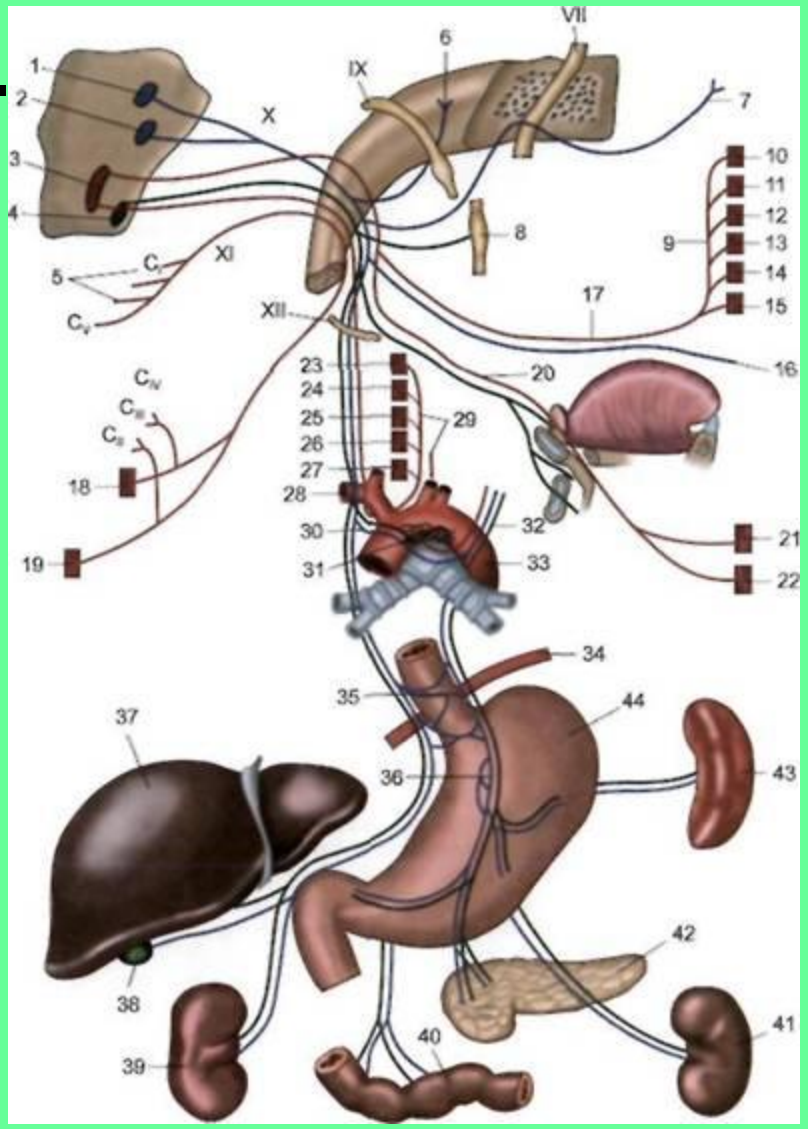

II. ШЕЙНЫЙ ОТДЕЛ.

2.1 Глоточная ветвь (16, 17). Содержит все виды волокон.

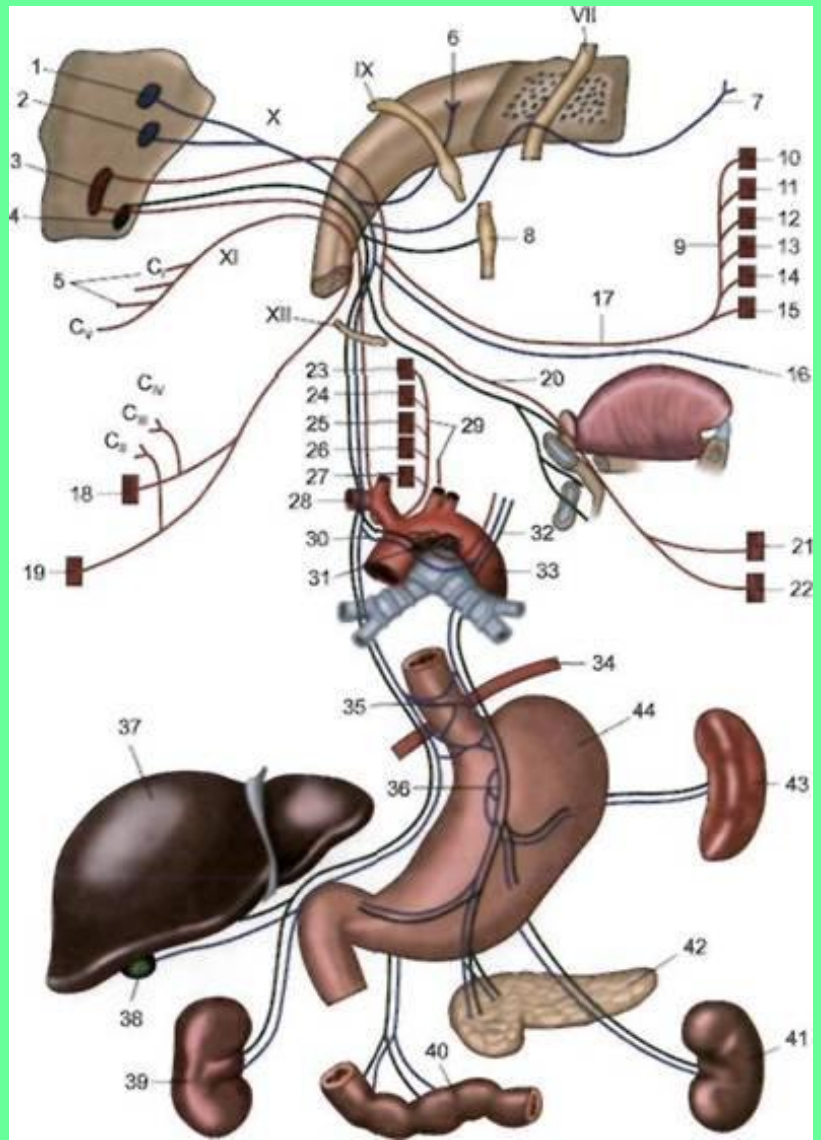

Иннервирует верхний и средний констрикторы глотки и мышцы мягкого неба (кроме мышцы, напрягающей небную занавеску – V пара)

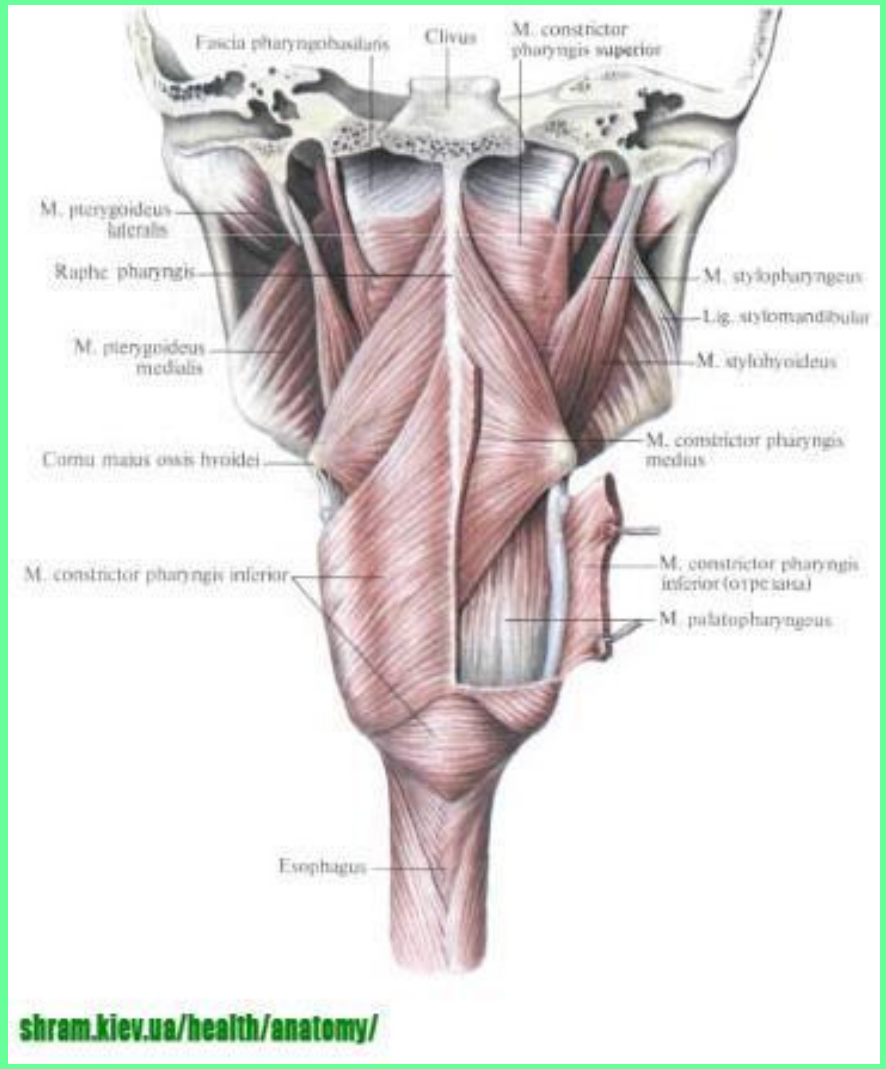

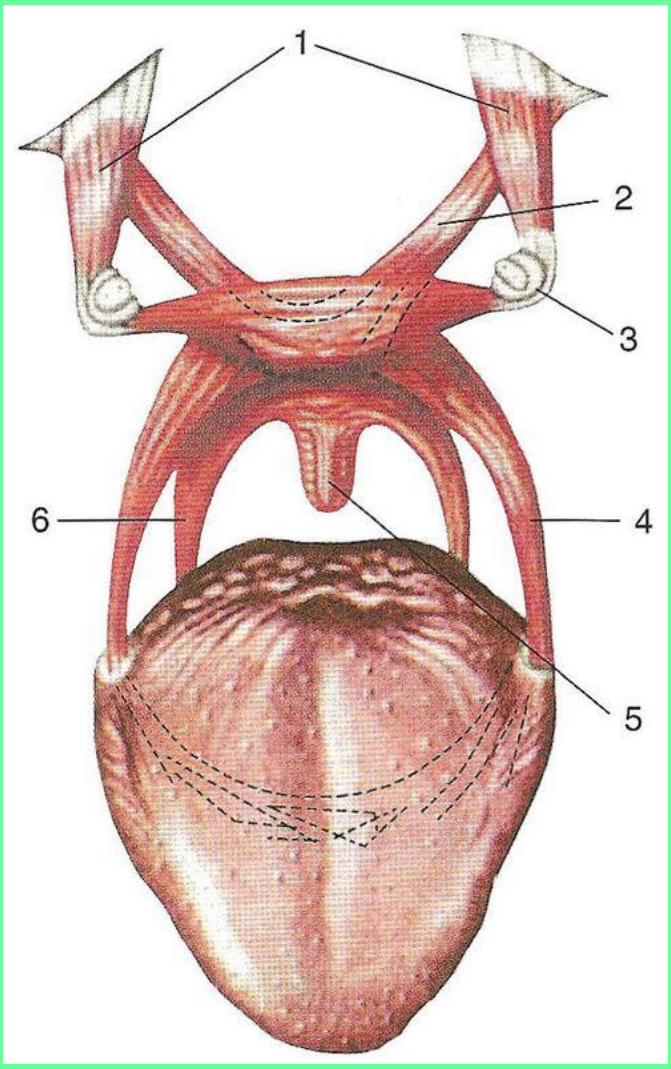

2.2 Верхний гортанный нерв (17). Содержит все виды волокон.

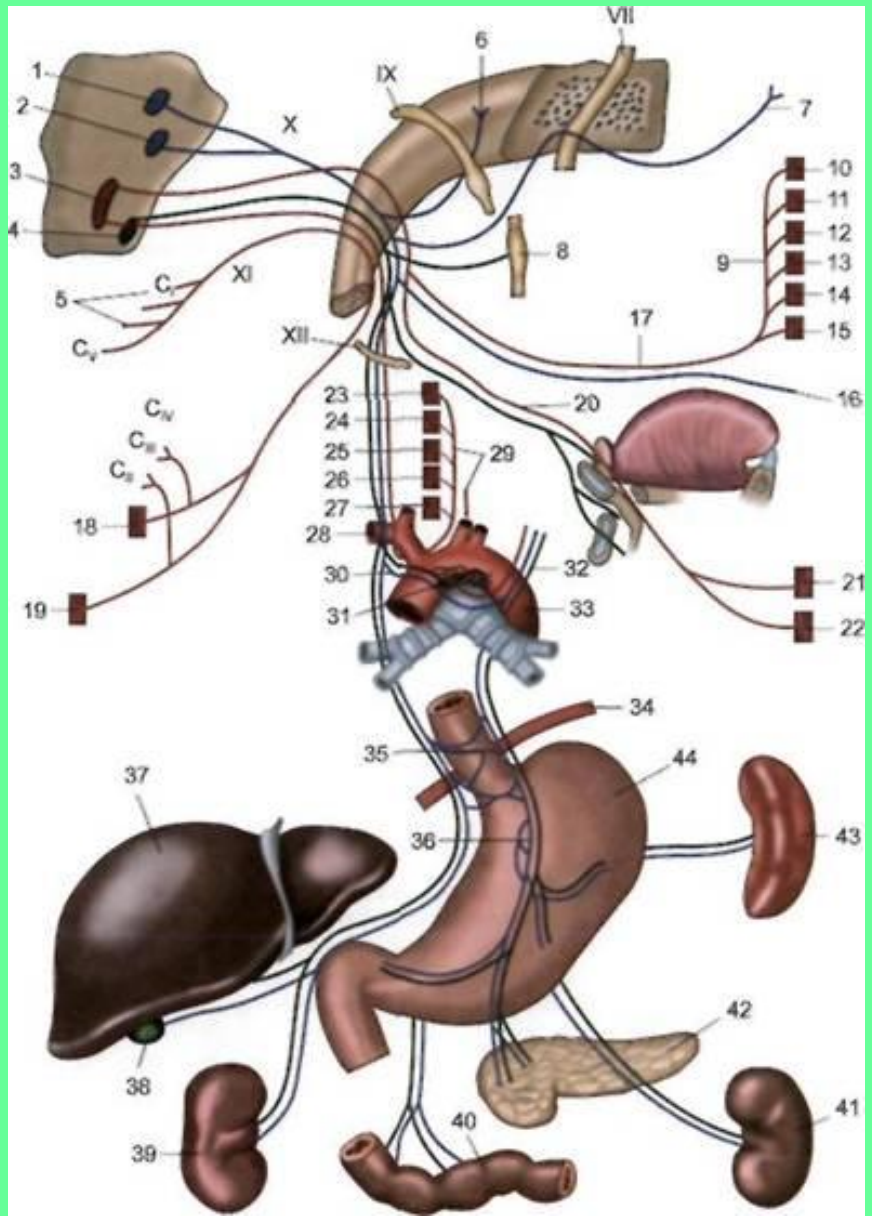

Иннервирует перстнещитовидную мышцу и нижний констриктор глотки, слизистую гортани (выше голосовой щели), надгортанник, корень языка.

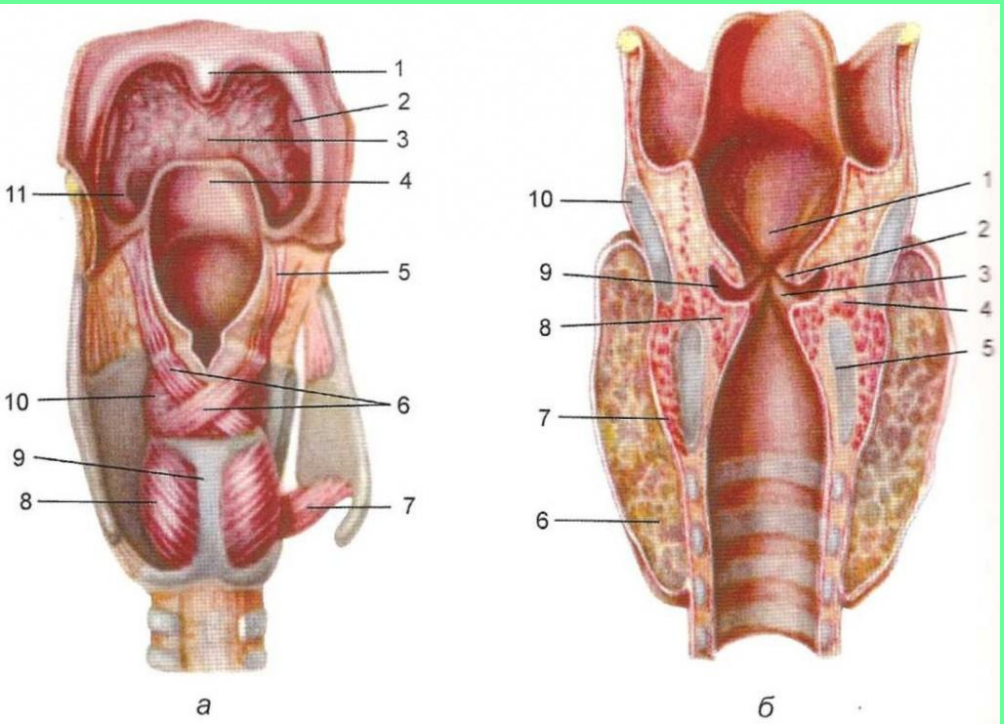

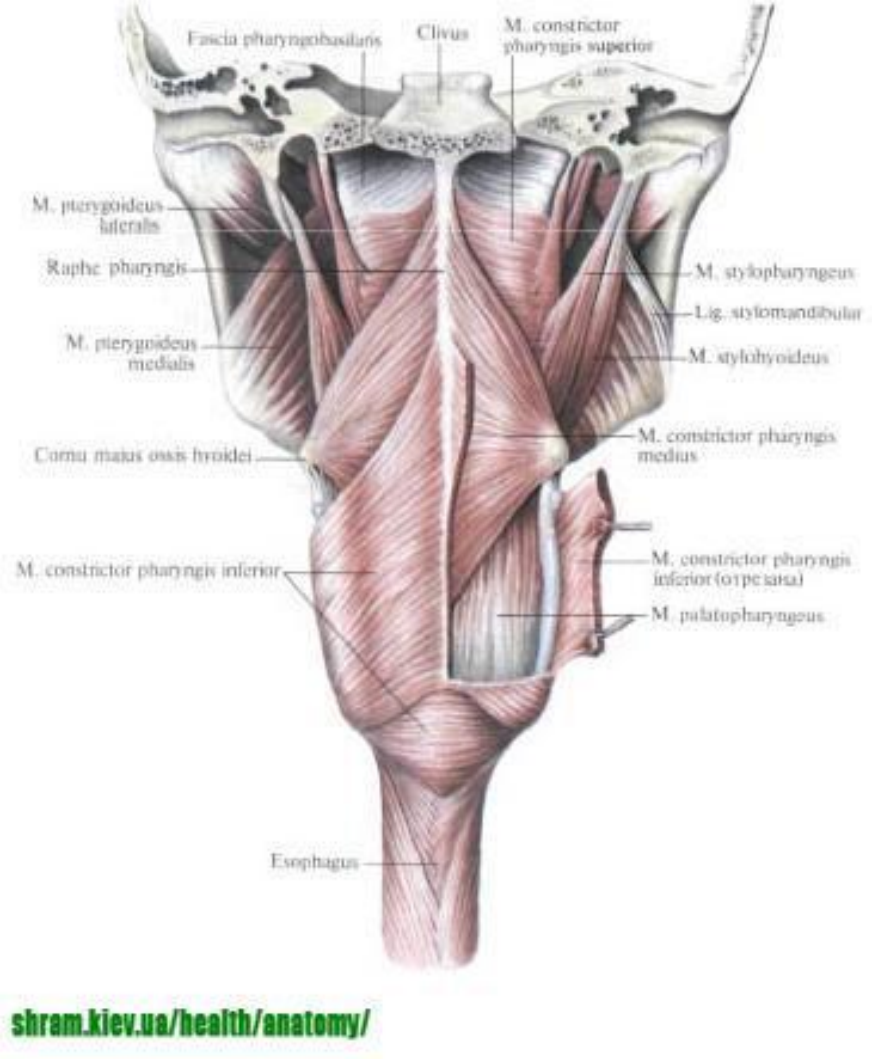

2.3 Верхние шейные сердечные нервы.
2.4 Нижние шейные сердечные нервы.
Содержат чувствительные и преганглионарные парасимпатические волокна.

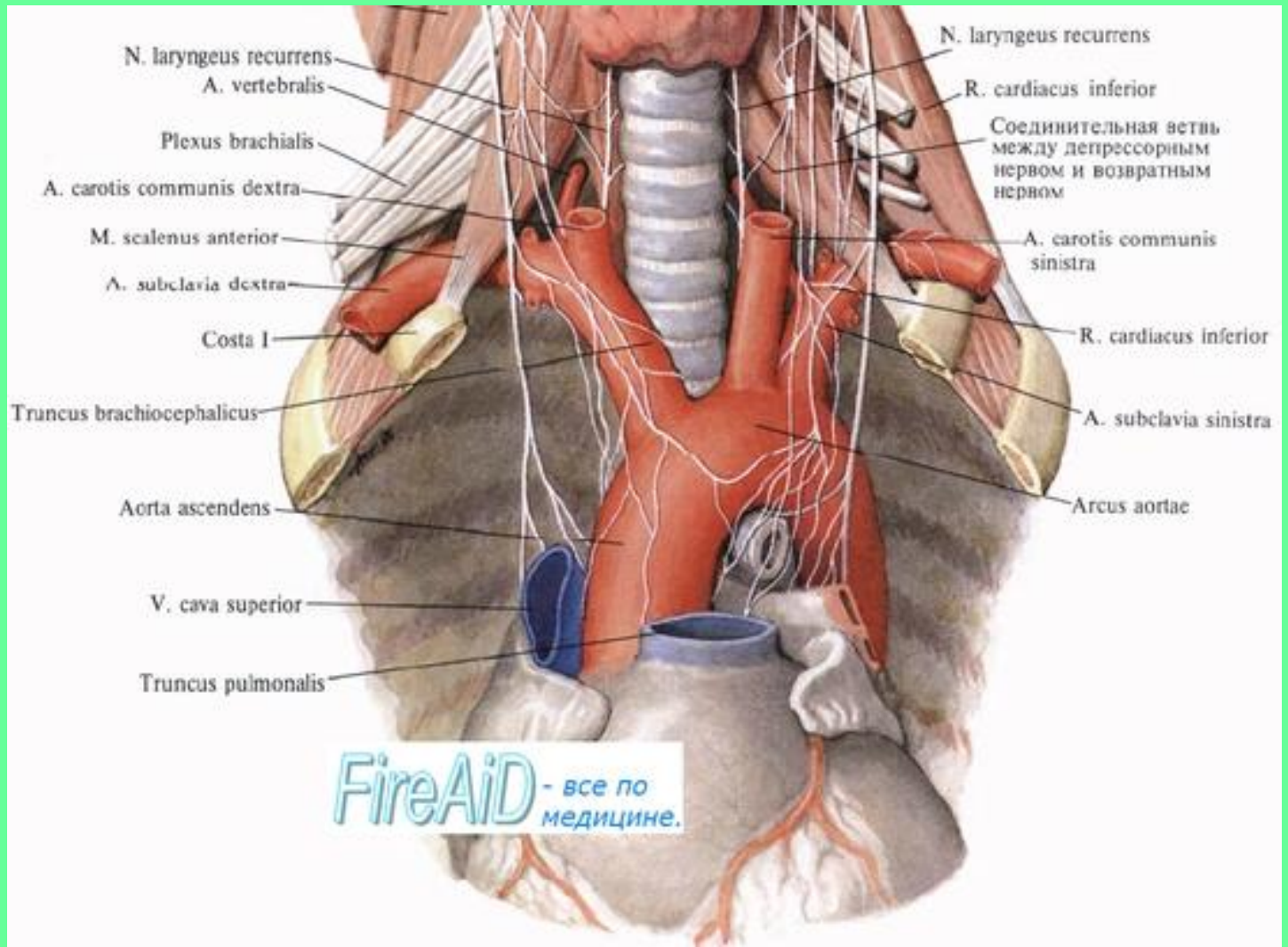

III. ГРУДНОЙ ОТДЕЛ (локализуется в верхнем и заднем средостении).

3.1 Возвратный гортанный нерв. Смешанный содержит все виды волокон.

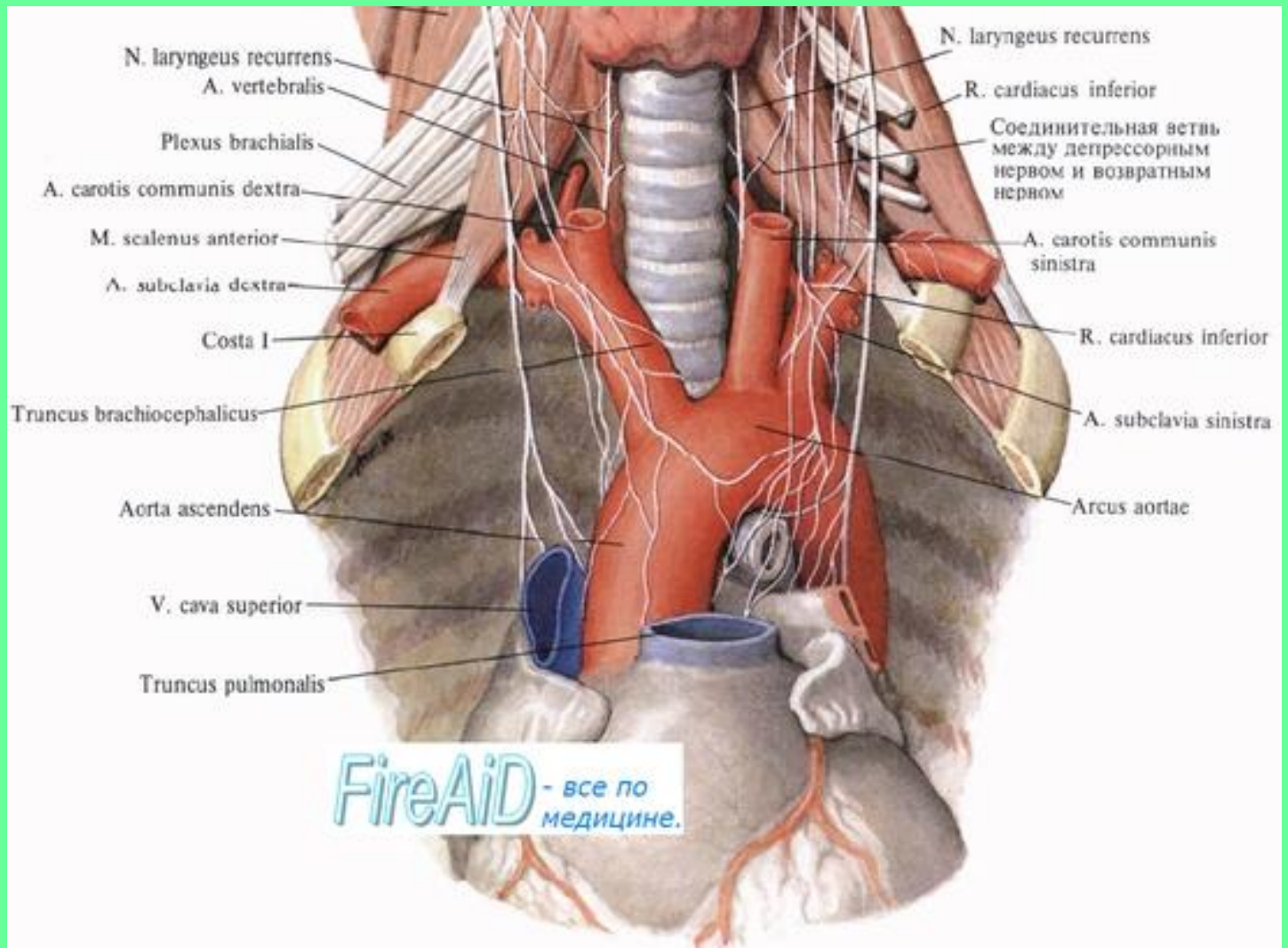

Иннервирует все мышцы гортани (кроме перстнещитовидной) и ее слизистую (ниже голосовой щели), а также трахею, пищевод, нижний констриктор глотки и ее слизистую.

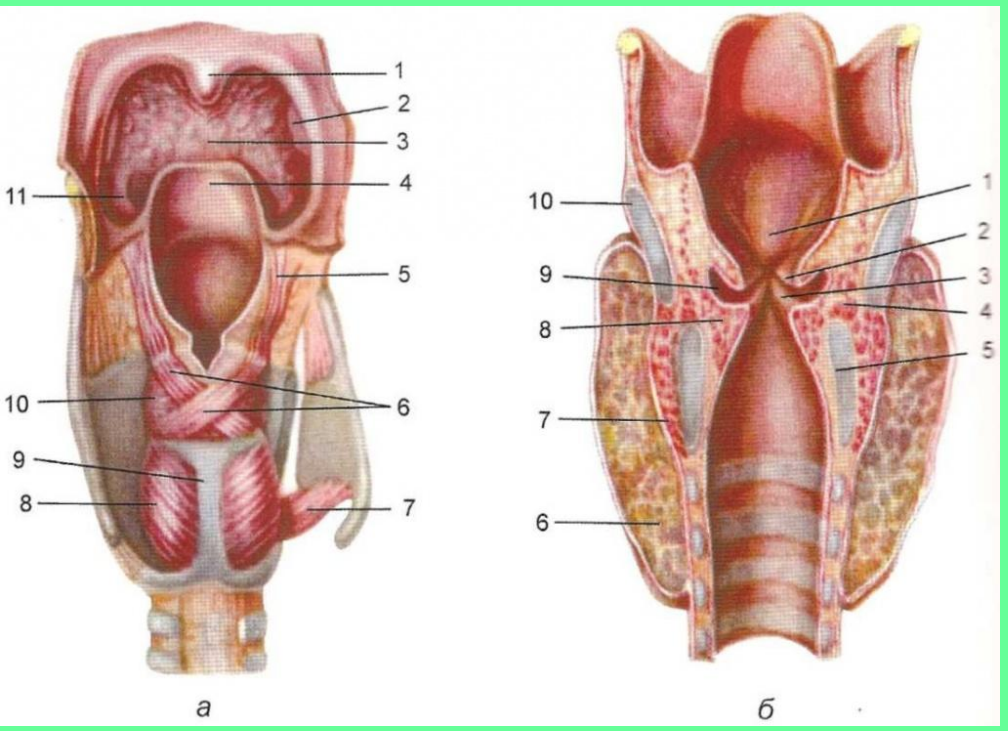

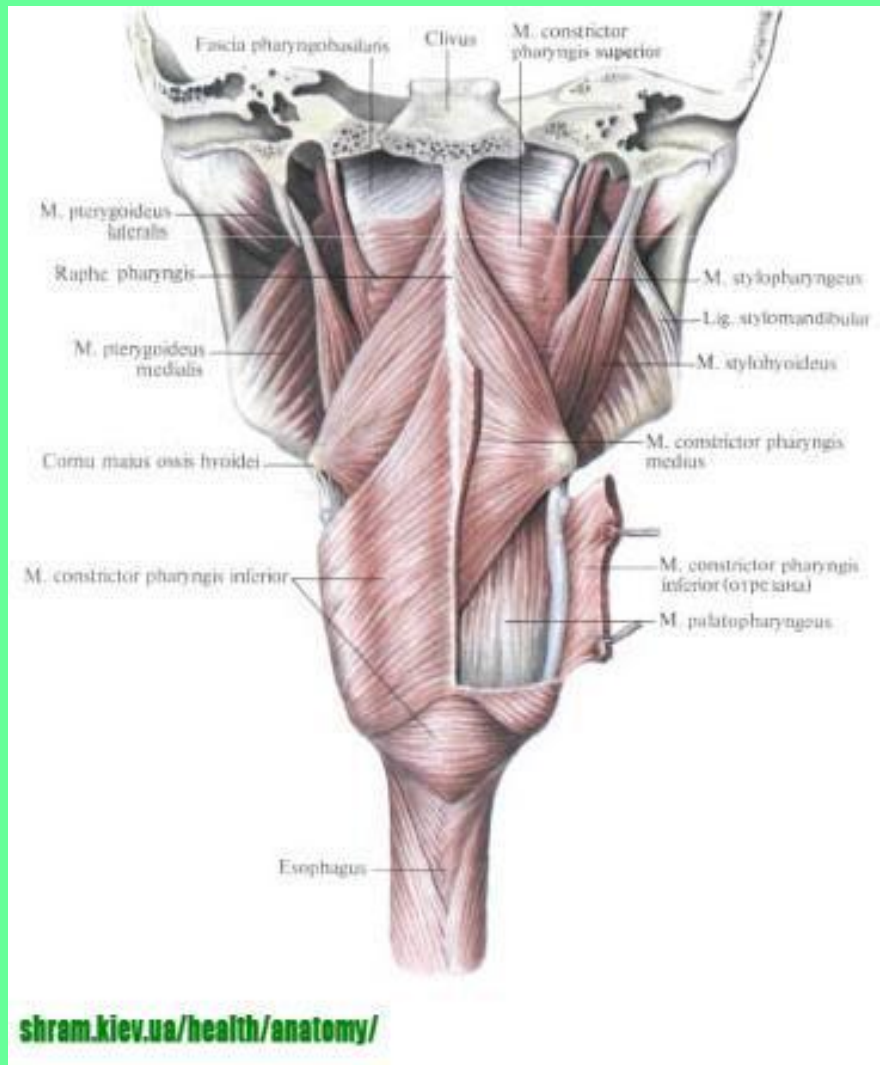

3.2 Бронхиальные ветви.

3.3 Грудные сердечные нервы.

3.4 Пищеводные ветви.

Все ветви смешанные и содержат чувствительные и преганглионарные парасимпатические волокна

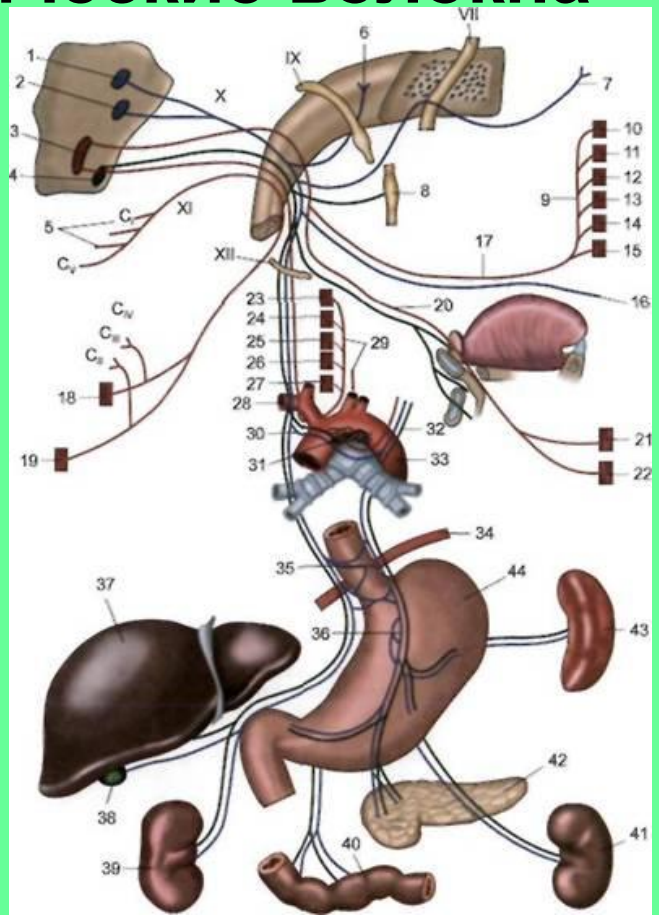

IV. Брюшной отдел.

Ветви брюшного отдела содержат чувствительные и преганглионарные парасимпатические волокна и идут к:

1. Желудку.

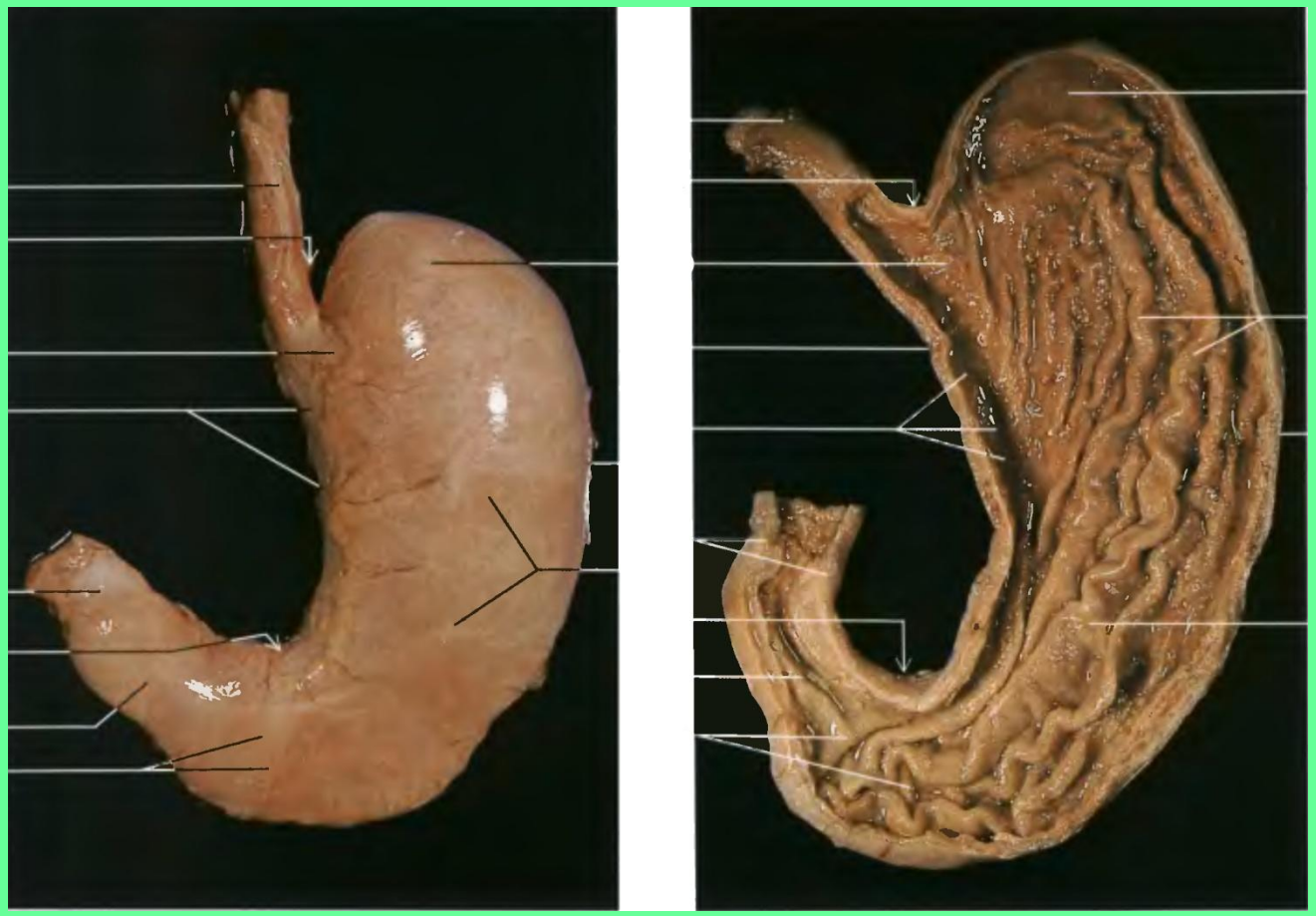

2. Печени.

3. Селезенке.

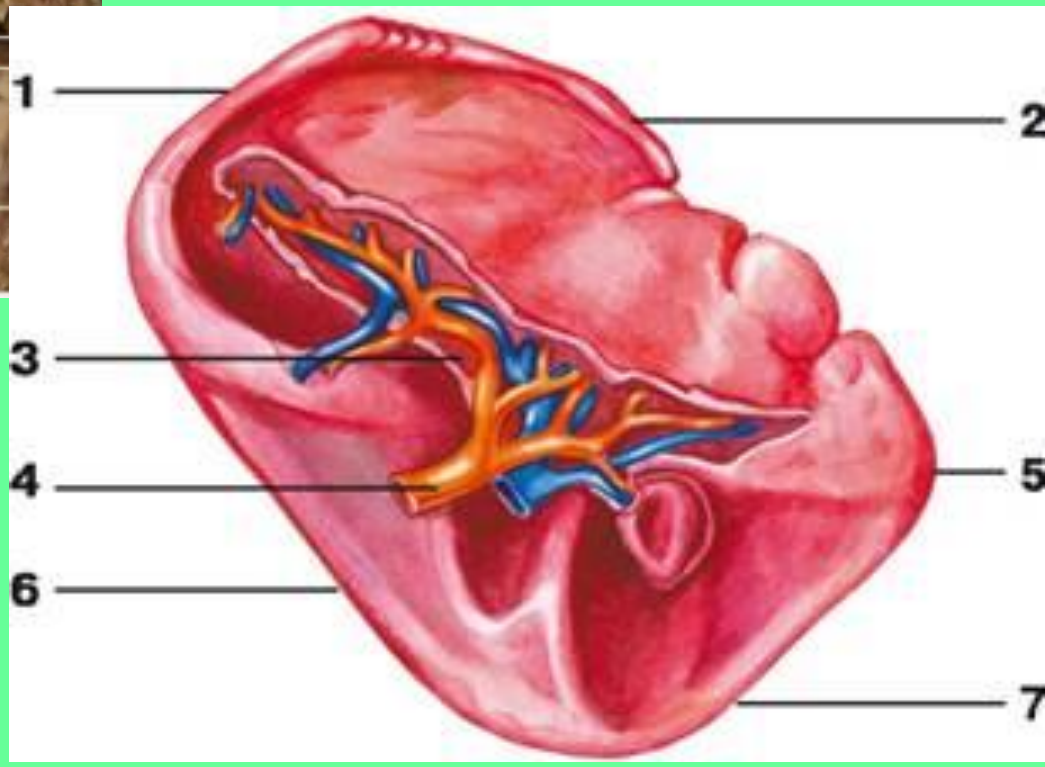

4. Поджелудочной железе.
5. Кишечнику (до сигмовидной кишки).
6. Почкам.

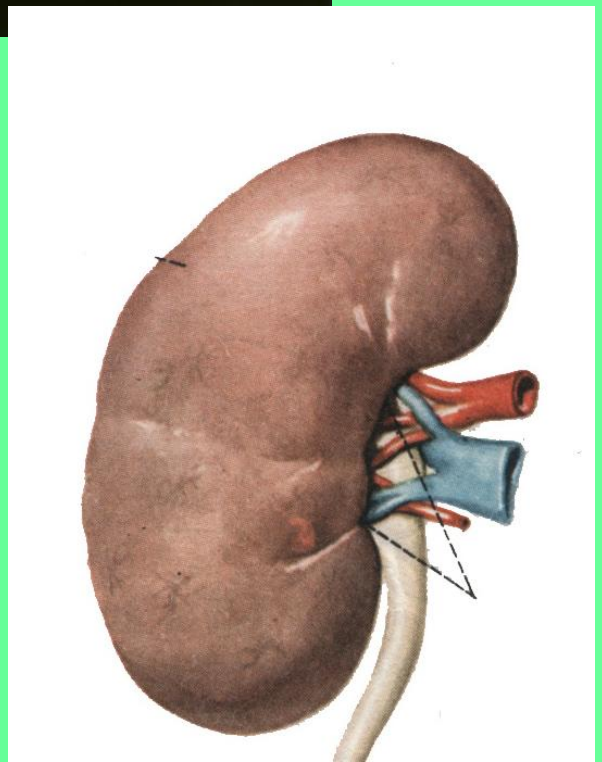

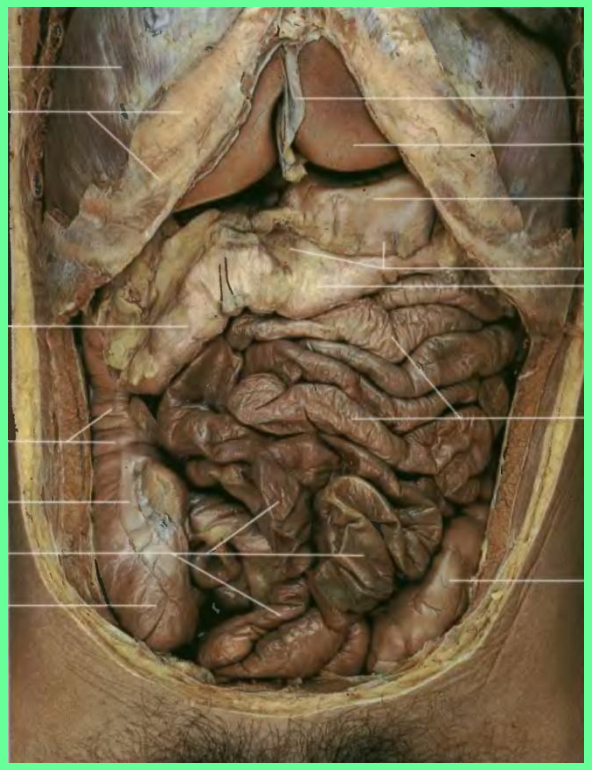

XI ПАРА ЧЕРЕПНЫХ НЕРВОВ – ДОБАВОЧНЫЙ НЕРВ.

Нерв развивается в связи с III, IV и V жаберными дугами.

СОДЕРЖИТ только двигательные волокна.

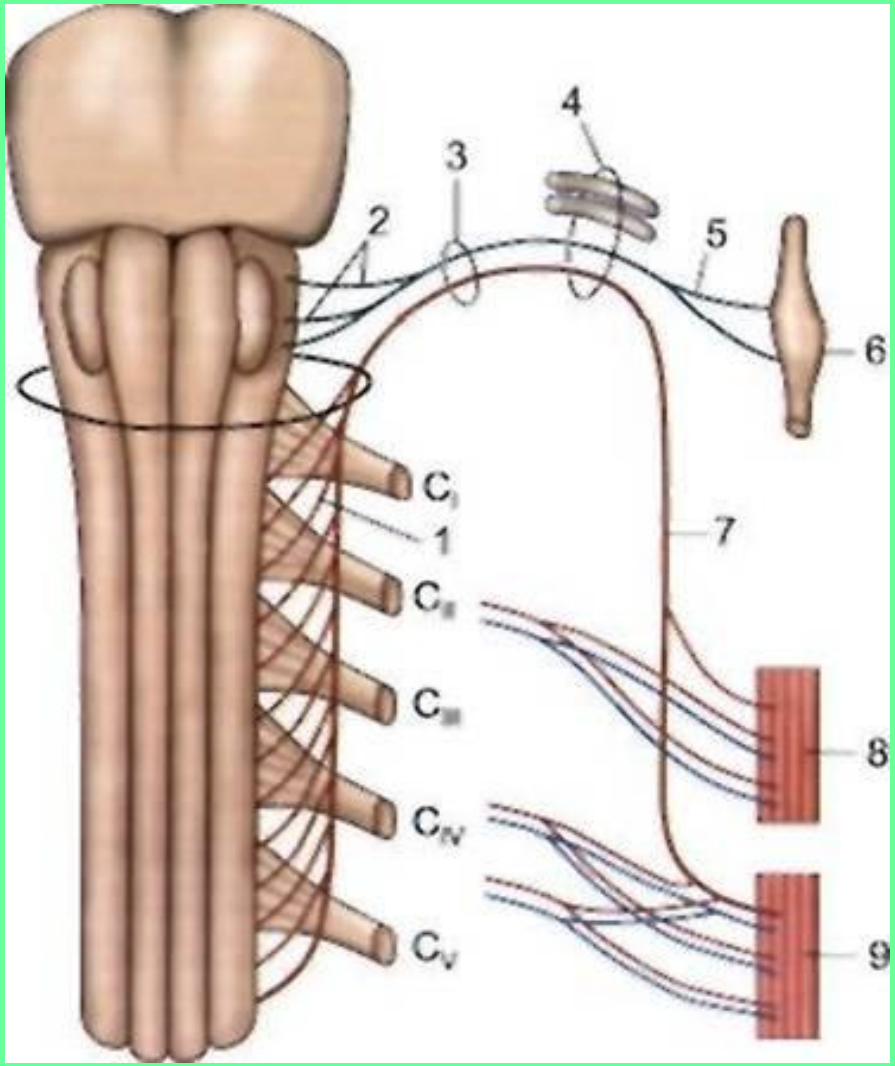

Двигательные волокна начинаются от 2-х ядер:

.Двойное ядро (общее для IX и X пар)

.Ядро добавочного нерва.

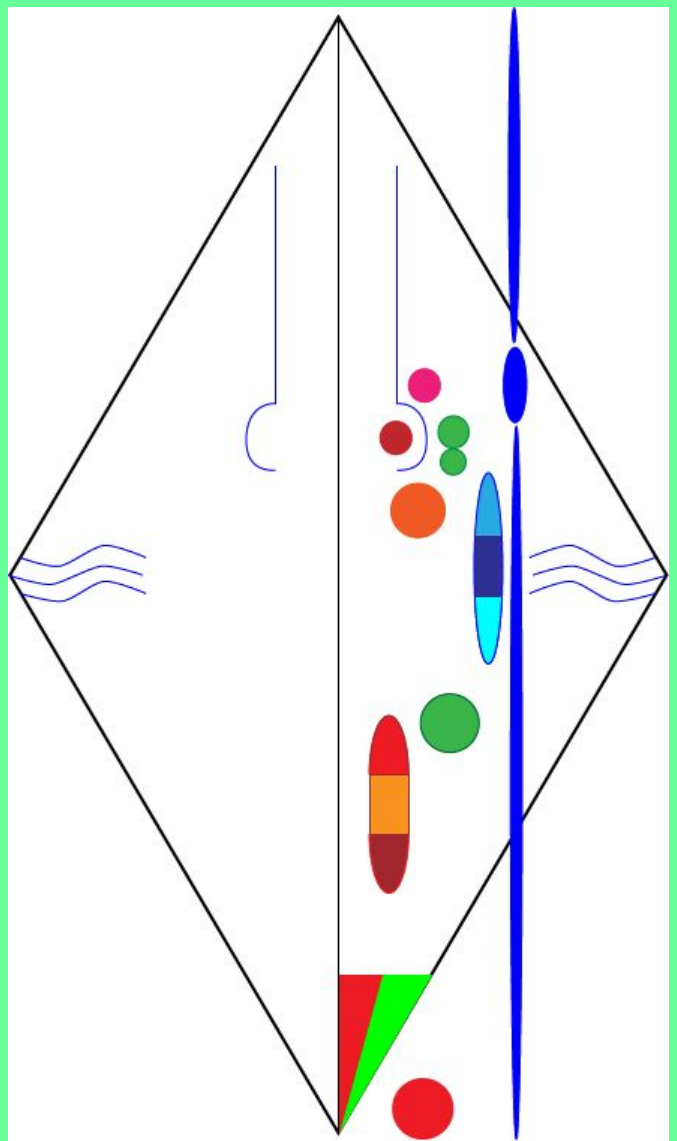

ДОБАВОЧНЫЙ НЕРВ

Черепной корешок

Спинномозговой корешок

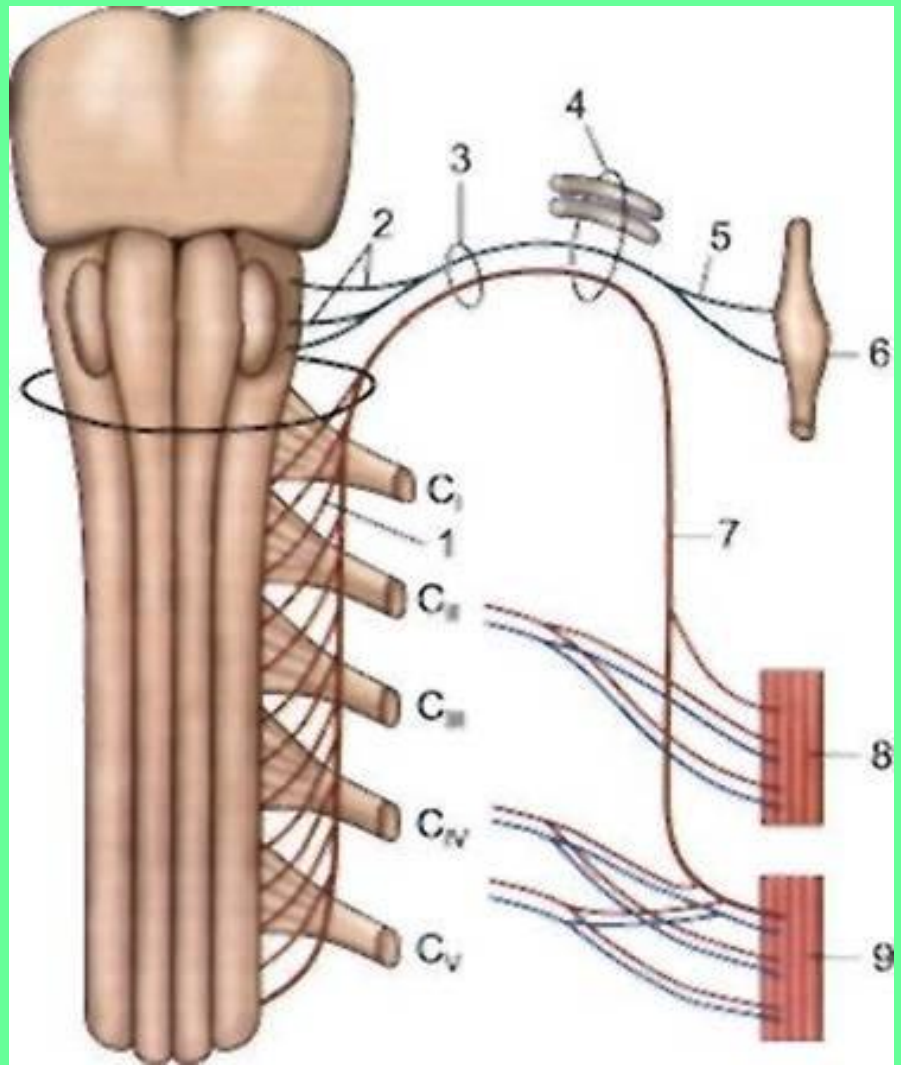

Иннервирует: грудино-ключично-сосцевидую и трапециевидную мышцы.

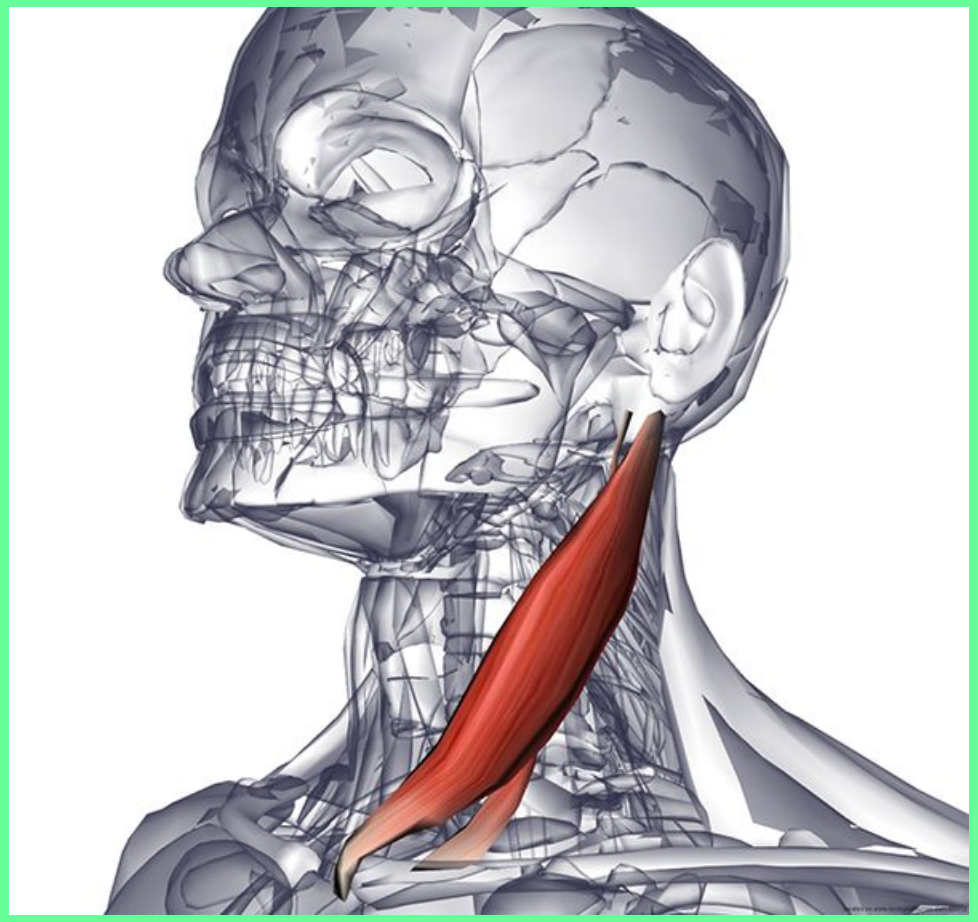

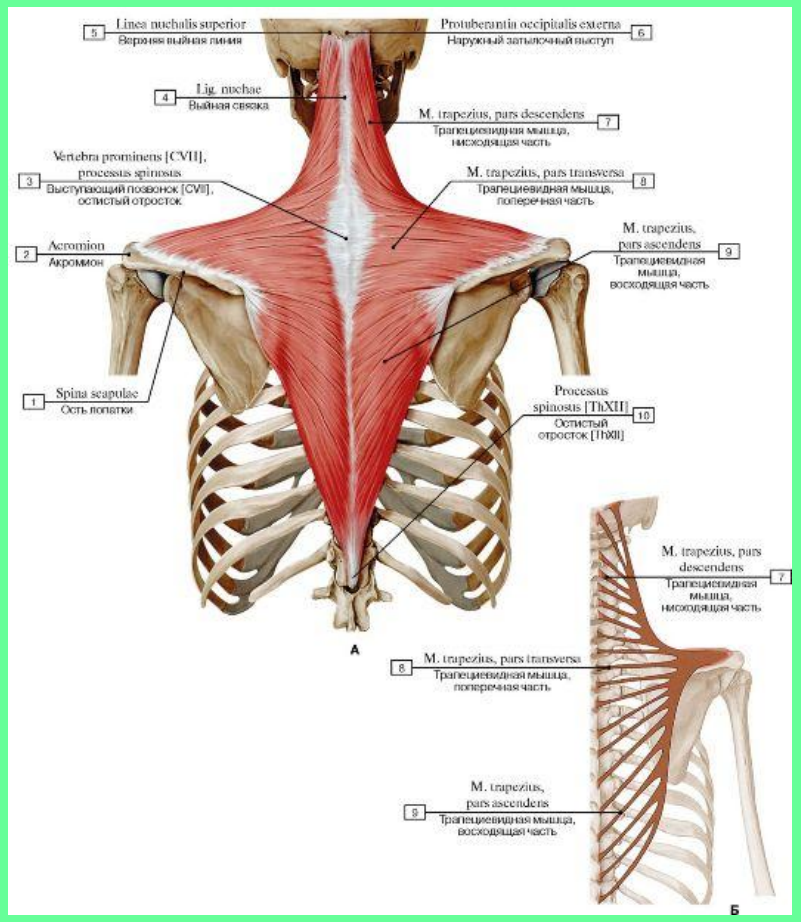

XII ПАРА ЧЕРЕПНЫХ НЕРВОВ – ПОДЪЯЗЫЧНЫЙ НЕРВ.

Нерв формируется при слиянии 3-4 спинномозговых нервов.

СОДЕРЖИТ только двигательные волокна.

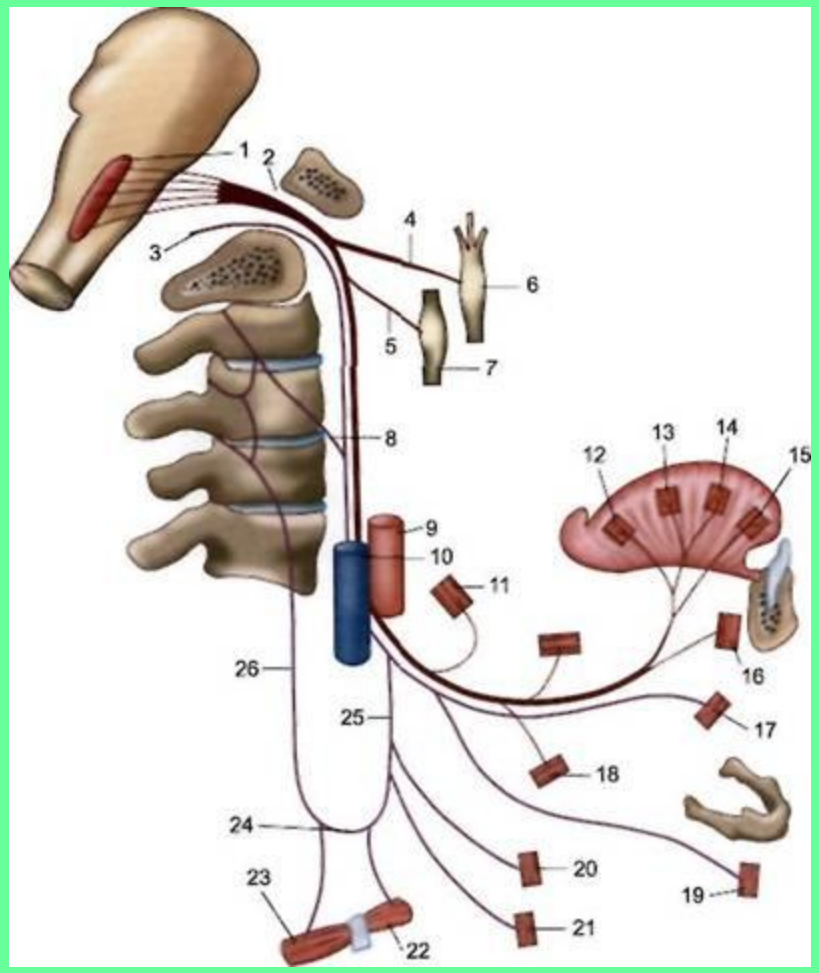

Двигательные волокна начинаются от ядра подъязычного нерва.

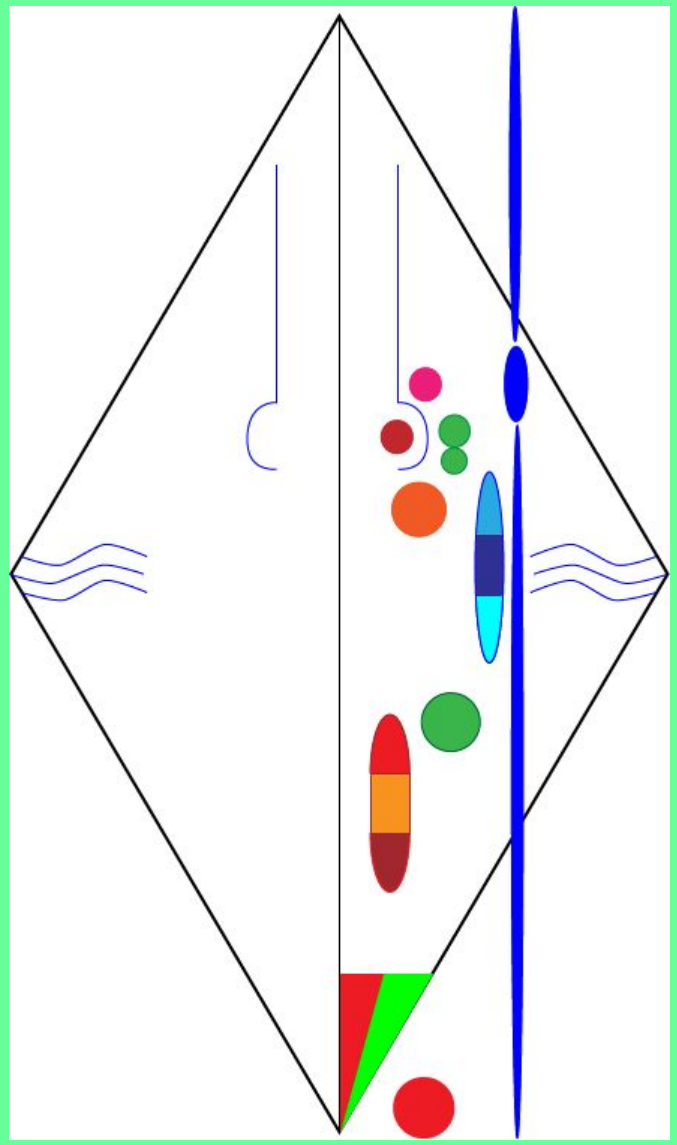

Иннервирует:

.Мышцы языка.
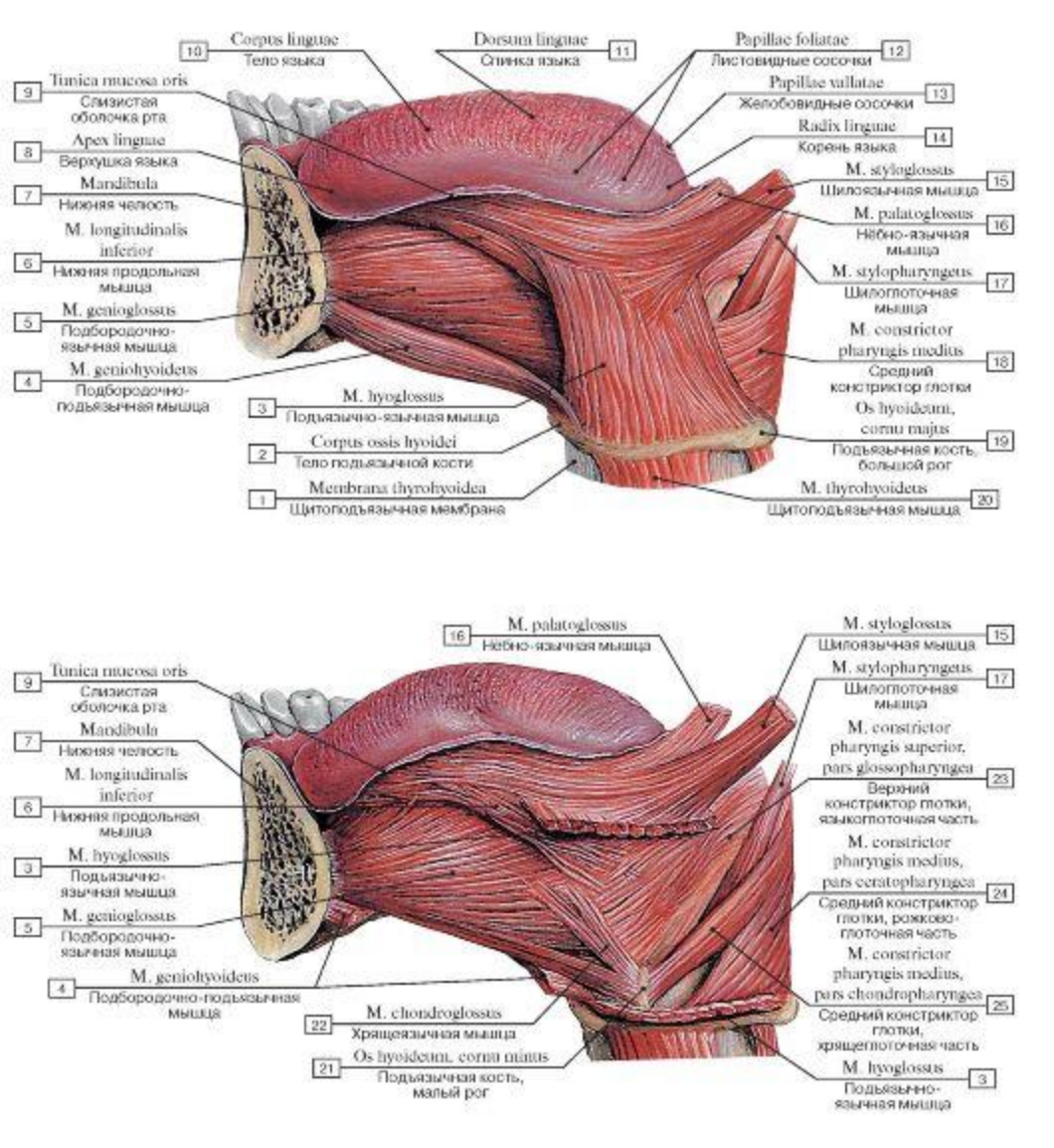
.Мышцы, лежащие ниже подъязычной кости.