«СТИВЕН-ДЖОНС СИНДРОМЫ»

ОРЫНДАҒАН:ҚҰРМАНЖАН АРАЙЛЫМ

«СТИВЕН-ДЖОНС СИНДРОМЫ»

- Стивенс-Джонсон синдромы - өткір токсико-аллергиялық ауру, оның негізгі сипаттамасы тері мен шырышты қабаттардағы бөртпе.

ЭПИДЕМИОЛОГИЯСЫ

- 1 000 000 тұрғынға жылына 2-7 жағдай
- жиірек 20-40 жаста байқалады
- Ер адамдар әйелдерге қарағанда 2 есе жиі ауырады
- Науқастың жасы неғұрлым үлкен болса, ілеспе ауру неғұрлым ауыр болса және терінің зақымдануы қаншалықты кең болса, болжам соғұрлым нашарлайды.
- Өлім коэффициенті 5-12% аралығында.

ЭТИОЛОГИЯСЫ
АУРУДЫҢ ДАМУ СЕБЕПТЕРІ 4 САНАТҚА БӨЛІНЕДІ:

- 1. Дәрілер.
- 2. Инфекциялық агенттер.
- 3. Онкологиялық аурулар.
- 4. Идиопатиялық SD синдромы.

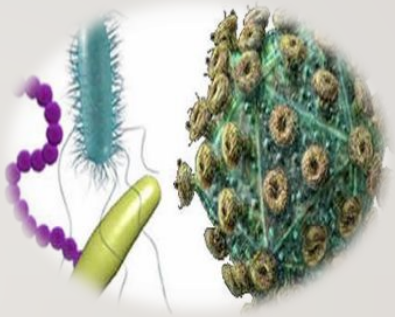

I. ДӘРІЛЕР.

- Жедел уытты-аллергиялық реакция дәрі-дәрмектің терапиялық дозасын қабылдауға жауап ретінде пайда болады.
- **Ең көп таралған дәрі-дәрмектер**:
- антибиотиктер (әсіресе пеницциллин сериясы) - 55% дейін,
- стероидты емес қабынуға қарсы препараттар - 25% дейін,
- сульфаниламидтер - 10% дейін
- метаболизмге әсер ететін дәрумендер және басқа агенттер - 8% дейін
- жергілікті анестетиктер - 6% дейін
- дәрілік заттардың басқа топтары (эпилепсияға қарсы препараттар (карбамазепин), барбитураттар, вакциналар және героин - 18% дейін).

2. ИНФЕКЦИЯЛЫҚ АГЕНТТЕР.

- Байланыстағы инфекциялық-аллергиялық түрі:
- вирустармен (герпес, ЖИТС, тұмау, гепатит және т.б.),
- микоплазмалар
- риккетсия
- әр түрлі бактериялық қоздырғыштар (б-гемолитикалық А стрептококк тобы, дифтерия, микобактериялар және т.б.)
- саңырауқұлақ және қарапайымды инфекциялар.

ПАТОГЕНЕЗІ

- Өз жасушасының беткі молекулаларын иммундық жүйе антигендер ретінде таниды.
- Комплемент, табиғи өлтіруші жасушалар мен фагоциттер үшін антигендерді елестететін M және G класындағы иммуноглобулиндердің синтезі.
- Мақсатты ұяшық зақымдалады
- Кератиноциттердің жойылуы
- Цитотоксикалық лейкоциттер мен NK жасушалары терінің эпидермисіне ауысады, онда жасушадан тыс кеңістікке көп мөлшерде иммундық медиаторлар (еритін FasL, перфорин, B гранзимі және гранулизин) түзіледі.
- Гранулизин кератиноциттердің апоптозына, кең эпидермальді некрозға және көпіршіктерге әкеледі.

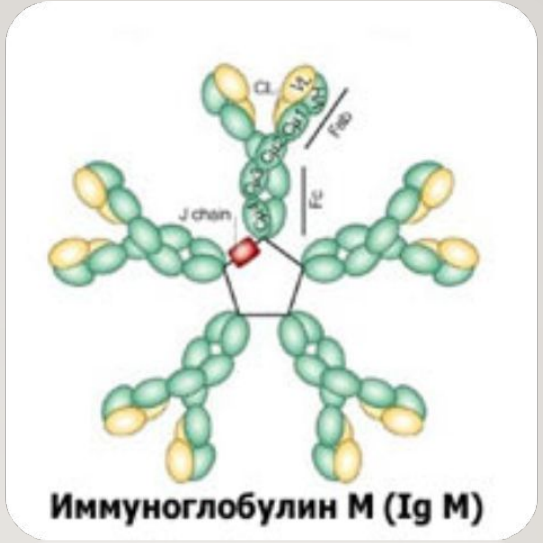

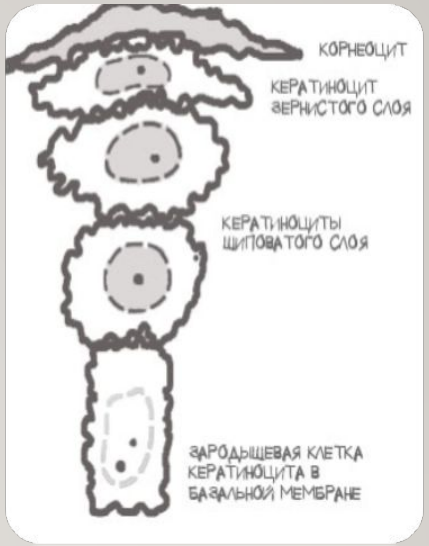



КЛИНИКАЛЫҚ КӨРІНІСТЕРІ

- Продромальды тұмауға ұқсас кезең 1-ден 14 күнге дейін созылады және сипатталады:
- безгек
- жалпы әлсіздік
- Жөтел
- ауырған тамақ
- бас ауруы
- Артралгия
- Кейде құсу және диарея байқалады.
- Терінің және шырышты қабаттардың зақымдануы тез дамиды, әдетте 4-6 күннен кейін.
- білектердің, аяқтардың, қол мен аяқтың артқы бетінің, беттің, жыныс мүшелерінің, шырышты қабаттардың экстензорлы беттеріндегі симметриялы бөртпелер (айқын бөлінген, дөңгелектелген, тегістелген қызғылт-қызыл түсті папула, диаметрі бірнеше миллиметрден 2-5 см-ге дейін, екі аймақ: ішкі (сұр-көкшіл түсті, кейде ортасында көпіршіктері бар, серозды немесе геморрагиялық құраммен толтырылған) және сыртқы (қызыл).
- Бөртпелер қышумен бірге жүреді.

- Еріндерде, щектерде, таңдайда диффузды эритема, көпіршіктер, сарғыш-сұр түсті жабындымен жабылған эрозиялық аймақтар бар.
- Теріде және шырышты қабаттарда үлкен көпіршіктер ашылғаннан кейін үздіксіз қан кетуден ауыратын ошақтар пайда болады, ал еріндер мен қызыл иектер ісініп, ауырады, геморрагиялық қабықтармен ауырады.
- Несеп-жыныс жүйесінің шырышты қабаттарының эрозиялық зақымдануы ерлердегі уретрия стриктурасымен, қуықтан қан кетумен және әйелдерде вульвовагинитпен асқынуы мүмкін.
- Көздің зақымдалуымен блефароконьюнктивит және иридоциклит байқалады, бұл көру қабілетінің төмендеуіне әкелуі мүмкін.

ДИАГНОСТИКА

- Стивенс-Джонсон синдромының диагнозы ауру тарихының нәтижелеріне және тән клиникалық көрініске негізделген.
- Клиникалық қан анализін өткізгенде анемия, лимфопения, эозинофилия (сирек) анықталады; нейтропения - қолайсыз болжамдық белгі.
- Қажет болса, терінің биопсиясына гистологиялық зерттеу жасалады. Гистологиялық зерттеу кезінде эпидермистің барлық қабаттарының некрозы, базальды мембрана үстінде саңылаудың пайда болуы, эпидермистің бөлінуі, дермада қабыну инфильтрациясы шамалы немесе жоқ екендігі анықталады.

ЕМДЕУ

Мақсаты:

- қоздырғышты тез анықтау және жою
- гемодинамикалық тепе-теңдікті сақтай отырып демеуші терапия
- асқынулардың алдын алу
- иммунологиялық және цитотоксикалық механизмдерге бағытталған арнайы емдеу.

ЖЕДЕЛ ЖӘРДЕМ АУРУХАНАҒА ДЕЙІНГІ КЕЗЕҢДЕ

- күйікпен ауыратын науқастардағыдай сұйықтықтың жоғалуын толтыру (тіпті пациенттің тексеру кезінде тұрақты жағдайымен). Сұйықтарды құю (коллоидты және тұзды ерітінділер 1-2 л), мүмкін болса - ауызша регидратация.
- глюкокортикостероидтарды венаішілік реактивті енгізу (60-150 мг преднизолонды көктамыр ішіне енгізу кезінде).
- механикалық желдетуге дайындық (АЛВ), асфиксия дамыған трахеотомия және реанимация бөліміне жедел ауруханаға жатқызу.

ЕМДЕУ РЕЖИМДЕРІ

- Жүйелік терапия
- **1. Глюкокортикостероидты препараттар**
- жүйелік әрекет:
- преднизолон тәулігіне 50-80 мг IM немесе IV
- дексаметазон 7-10 мг тәулігіне IM немесе IV.
- **2. Инфузионды терапия:**
- калий хлориді + натрий хлориді + магний хлориді (С) 400,0 мл IV тамшылатып, 5-10 инфузия кезінде
- натрий хлориді 0,9% (С) 400 мл көктамырға 5-10 инъекцияға арналған тамшы
- кальций глюконаты 10% (С) 10 мл күніне 1 рет 8-10 күн ішінде;
- натрий тиосульфаты 30% (С) тәулігіне 1 рет көктамыр ішіне 8-10 инфузия кезінде.
- Гемосорбция, плазмаферез процедураларын жүргізу ақталған.

- **3. Инфекциялық асқынулар болған жағдайда тағайындаңыз**
- оқшауланған қоздырғышты, оның бактерияға қарсы препараттарға сезімталдығын және клиникалық көріністерінің ауырлығын ескере отырып, бактерияға қарсы препараттар.
- Сыртқы терапия теріні мұқият күту мен тазартудан, некротикалық тіндерді кетіруден тұрады.

- Сыртқы терапия үшін антисептикалық препараттардың ерітінділері қолданылады: сутегі асқын тотығы ерітіндісі 1%, хлоргексидин ерітіндісі 0,06%, калий перманганатының ерітіндісі.
- Эрозияны емдеу үшін анилинді бояғыштар қолданылады: метилен көк, фукорцин, тамаша жасыл.
- Көз зақымданған жағдайда, офтальмологтың кеңесі қажет.
- Жедел кезеңде жасанды жас ағызатын препараттар, антибиотиктермен немесе антисептиктермен көз тамшылары қолданылады, эритромицинді жақпа сыртынан жағылады.
- Ауыз қуысының шырышты қабаты зақымданған жағдайда күніне бірнеше рет антисептикалық (хлоргексидин, мирамистин) немесе саңырауқұлаққа қарсы (клотримазол) ерітінділерімен шайыңыз.

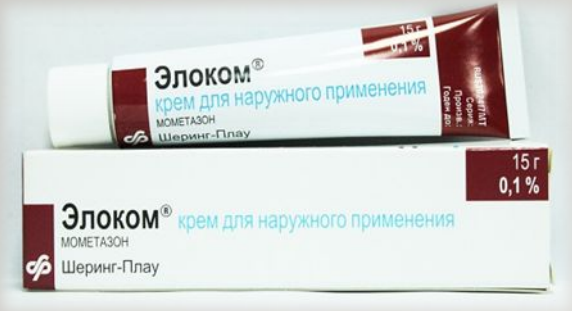

- Тіндердің эпителиализациясы кезінде ерітінділерді кремдер мен майлармен алмастыруға болады (жұмсартқыш, нәрлендіретін, кортикостероид: элоком, локоид, автантан, целестодерма және т.б.).
- Екіншілік инфекция үшін: аралас майлар: тридерм, пимафукорт және т.б.
- Науқастың киімі жұмсақ мақтадан жасалған матадан тігілген болуы керек.
- Антигистаминдер, негізінен 2-ші және 3-ші буын.

НАЗАРЛАРЫҢЫЗҒА РАХМЕТ!