ДИАГНОСТИКА ЗАБОЛЕВАНИЙ ОРГАНОВ ДЫХАНИЯ

Исследование мокроты

- Макроскопическое

Характер мокроты, количество, цвет, прозрачность, запах, консистенция, наличие примесей и включений

- Микроскопическое

Определение клеточных и других элементов мокроты, изучение микробной флоры

- Микробиологическое

Выявление и изучение свойств возбудителя заболевания

Виды мокроты

Микроскопия мокроты

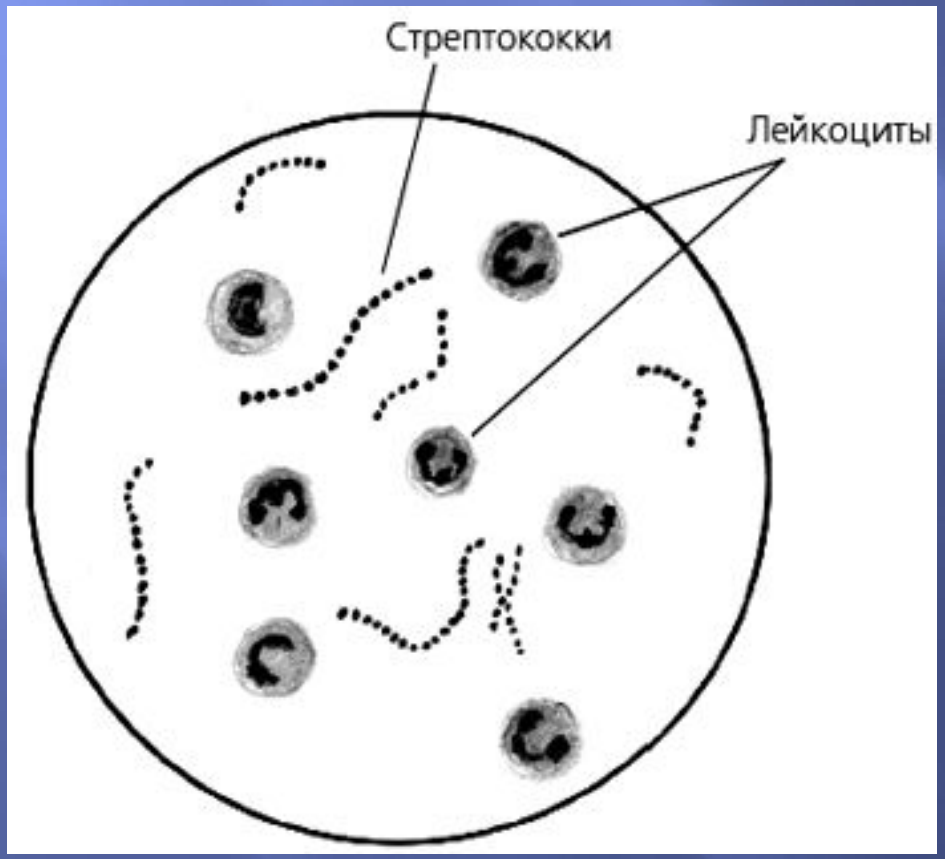

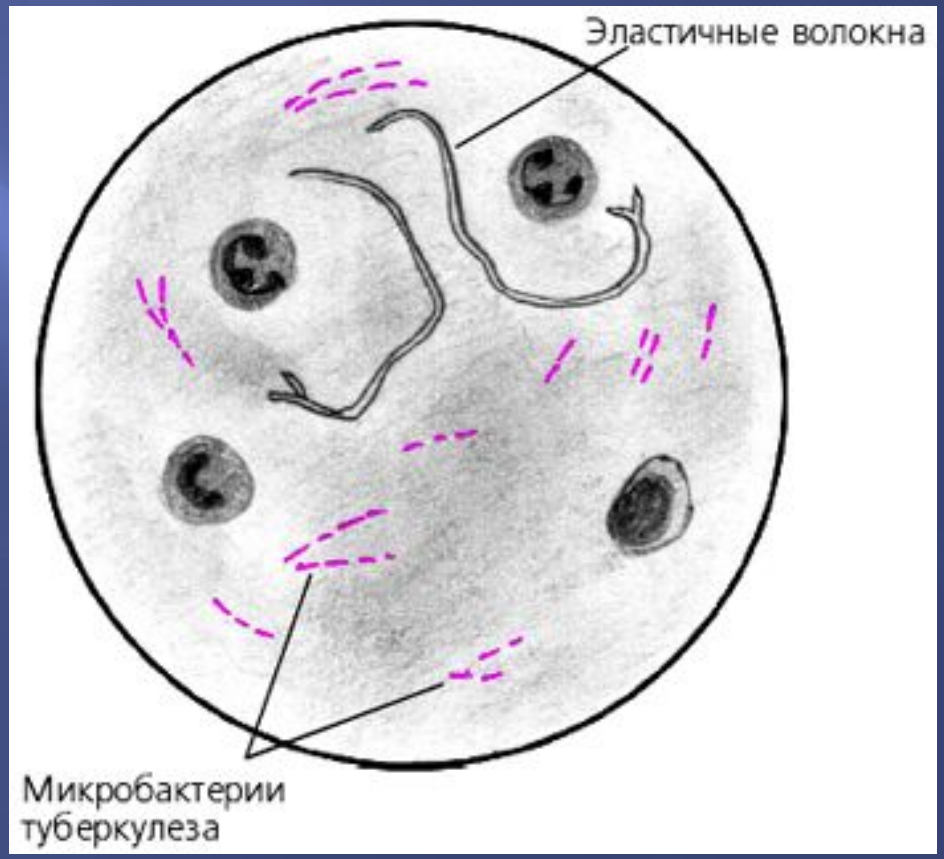

Бронхоскопия

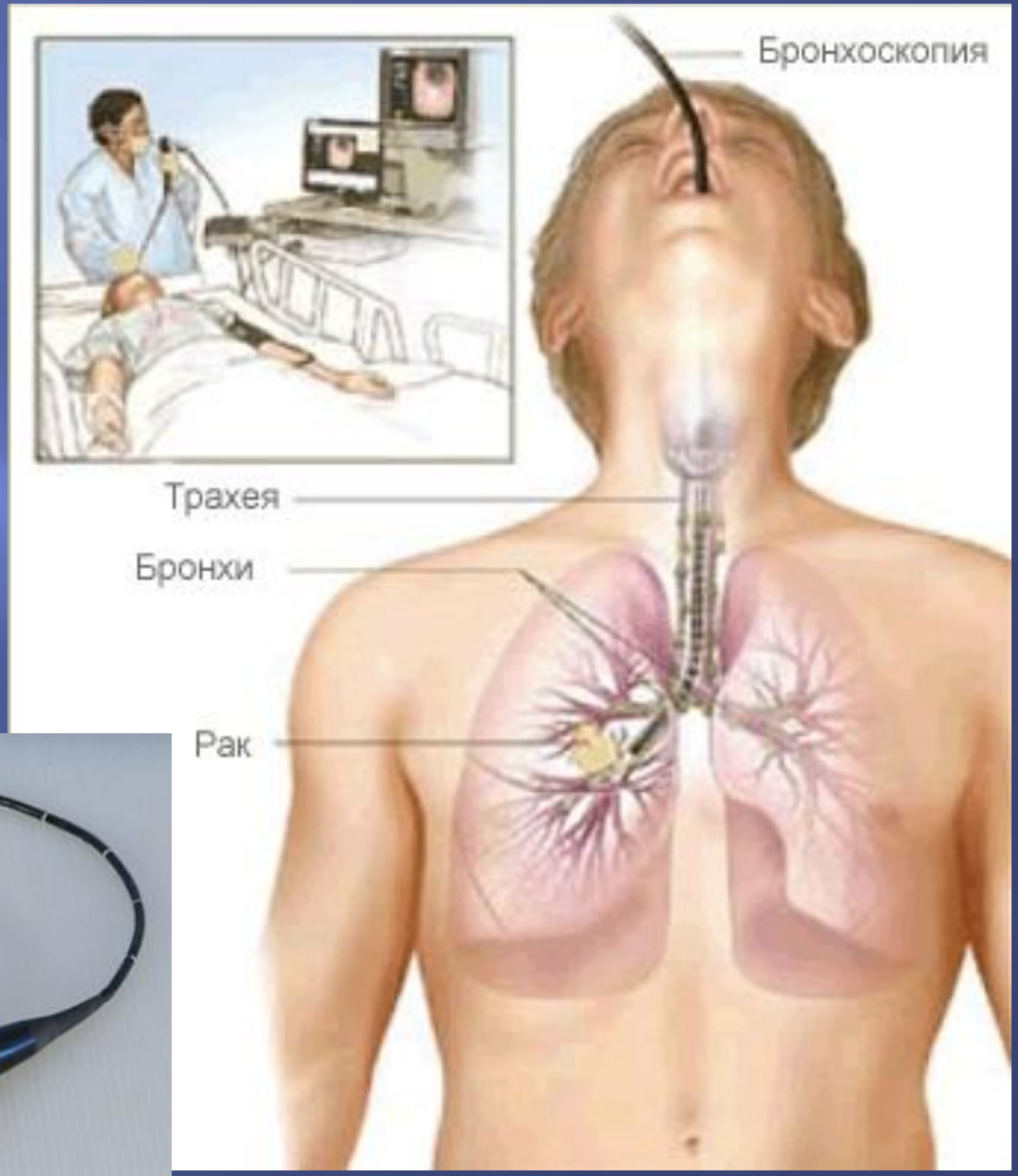

Бронхоскопия

Бронхоскопия

Гнойный эндобронхит с обструктивным компонентом

Новообразование верхнедолевого бронха справа

Рак нижнедолевого бронха справа

Рентгенологические методы исследования

- Рентгенография ОГК
- Рентгеноскопия ОГК
- Флюорография
- Бронхография
- Компьютерная томография
- Магнитно-резонансная томография
- Ангиография

Рентгенография

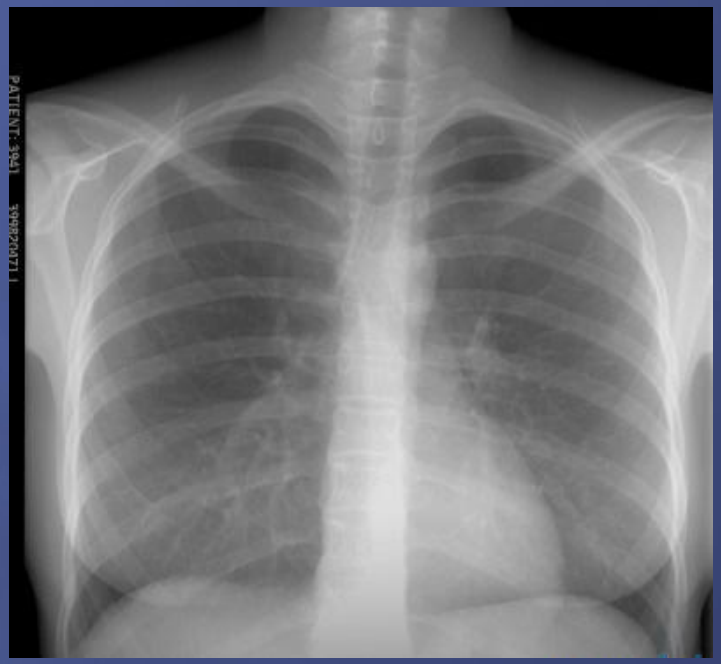

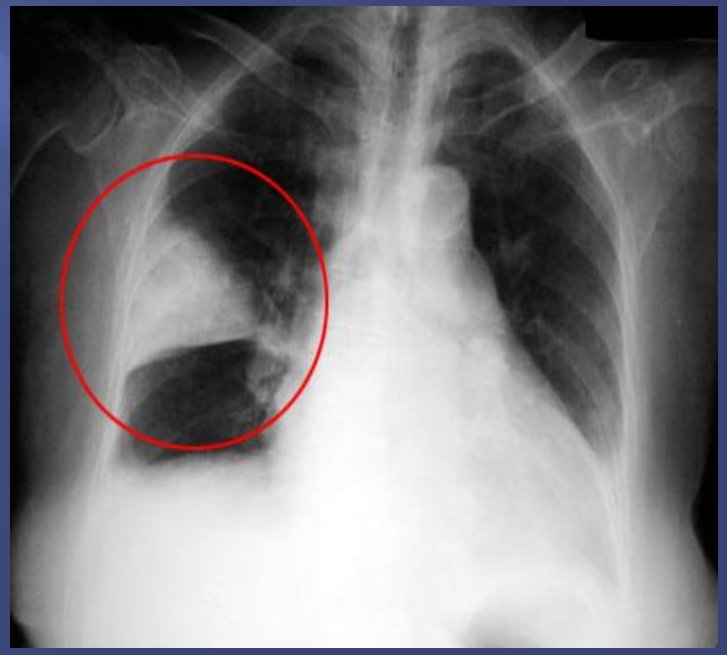

Компьютерная томография

Компьютерная томография

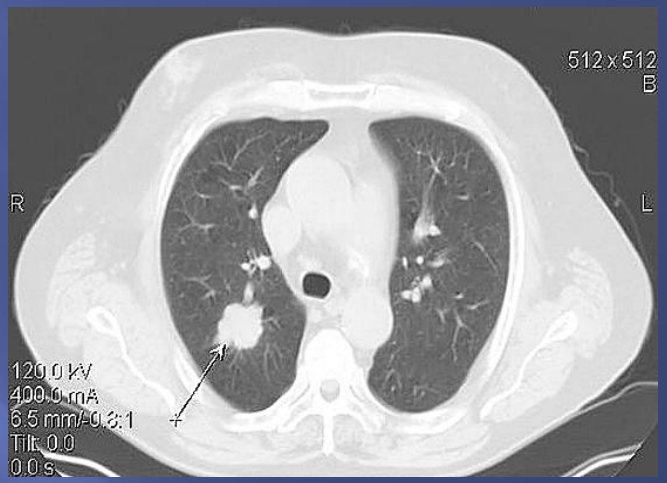

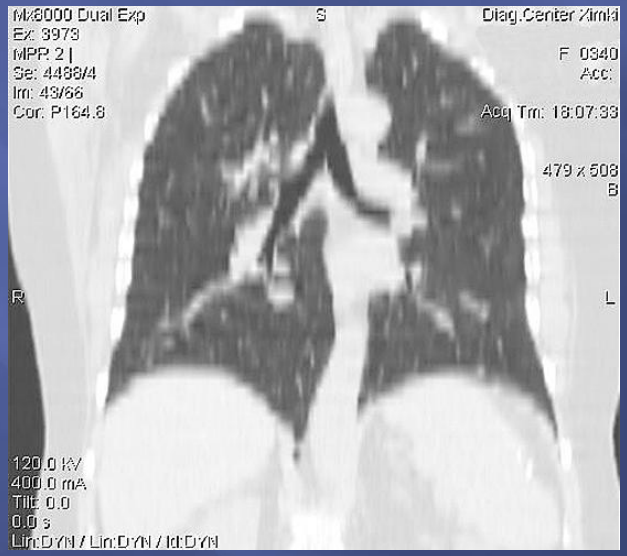

Компьютерная томография

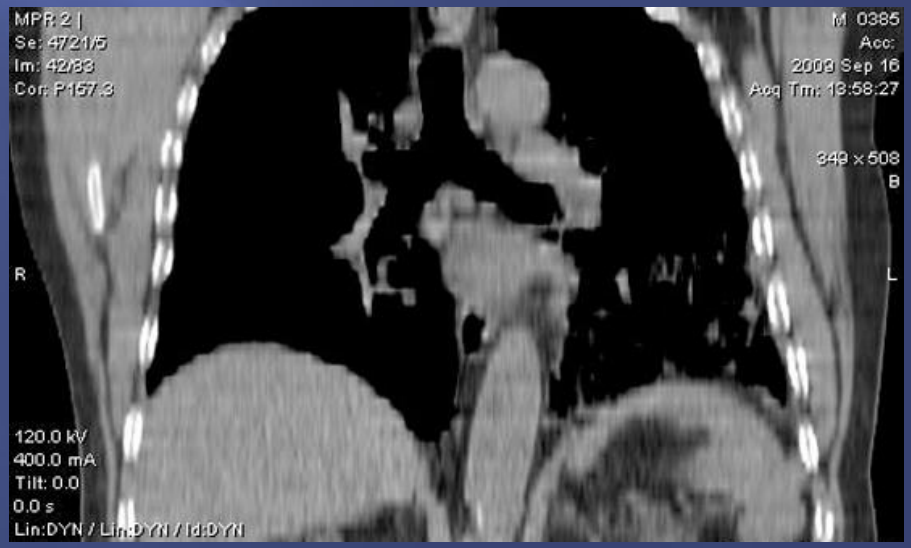

Магнитно-резонансная томография

Сагиттальная плоскость

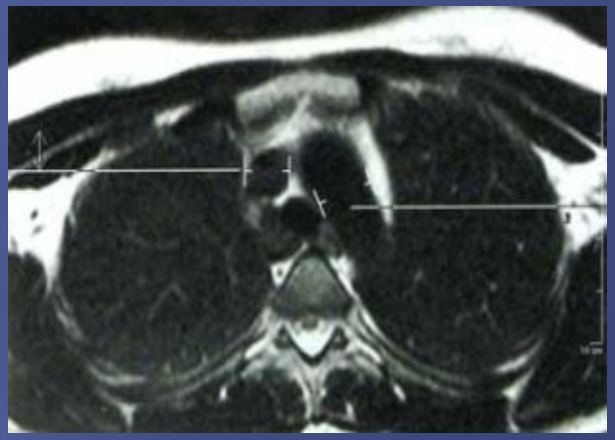

Аксиальная плоскость
на уровне дуги аорты

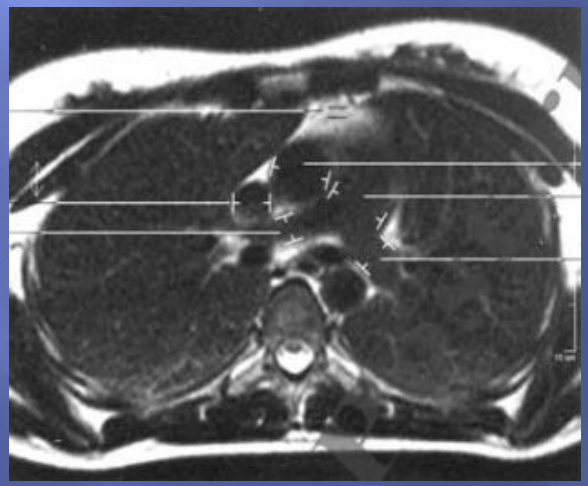

на уровне бифуркации легочного ствола

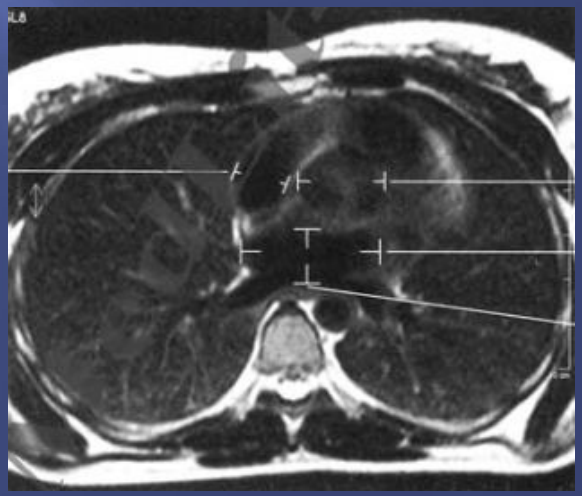

на уровне корня аорты

Бронхография

Ангиография

Ангиография

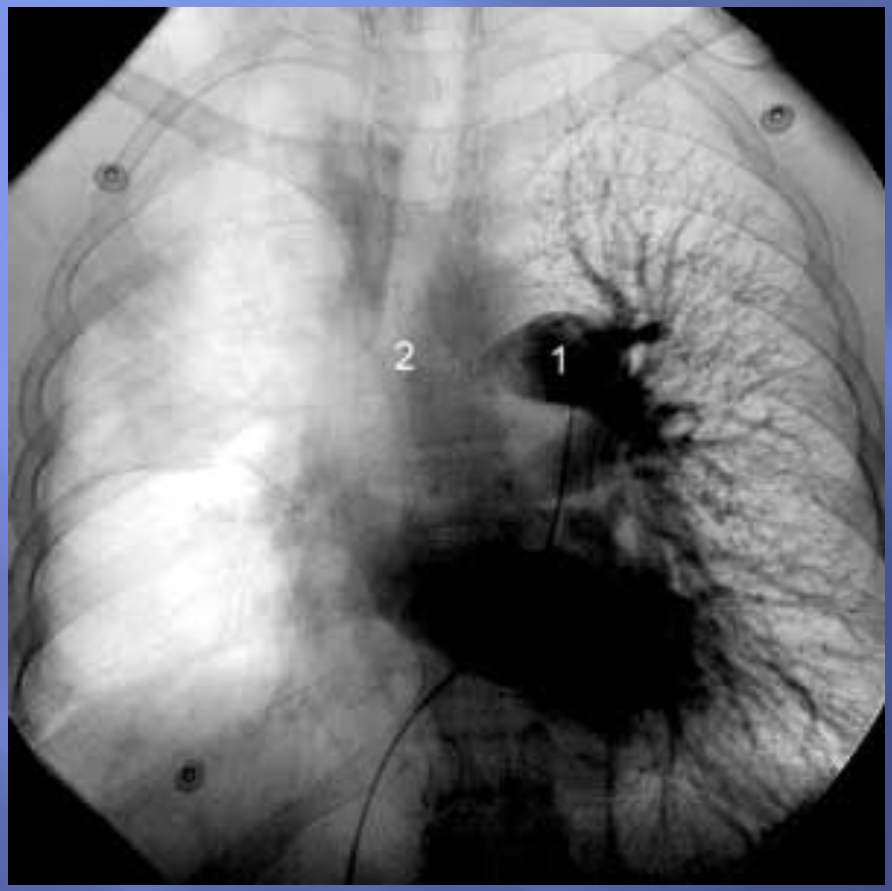

Левая легочная артерия проходима (1), правая (2) - закрыта тромбом. Правое легкое не кровоснабжается.

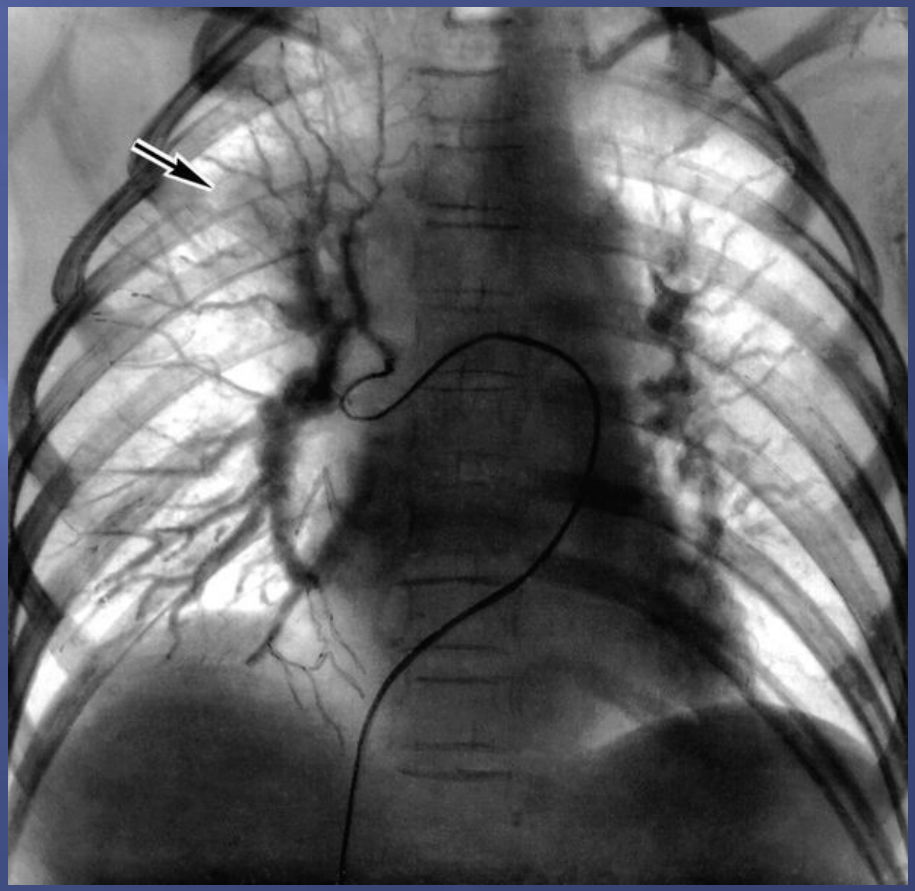

Опухоль правого легкого: опухоль указана стрелкой; катетер проведен в правую легочную артерию.

Радионуклидные исследования: Перфузионная сцинтиграфия легких

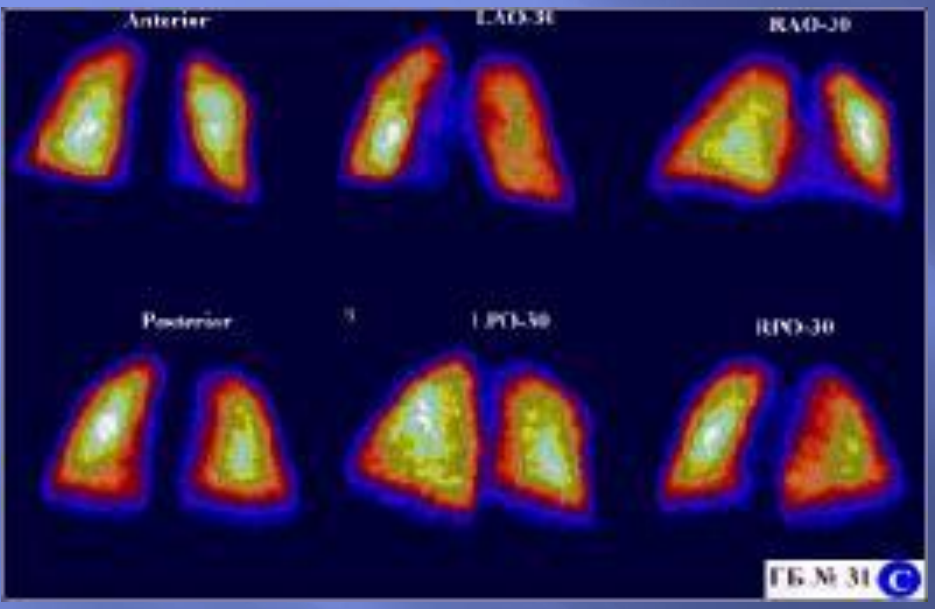

Отсутствие патологии легких

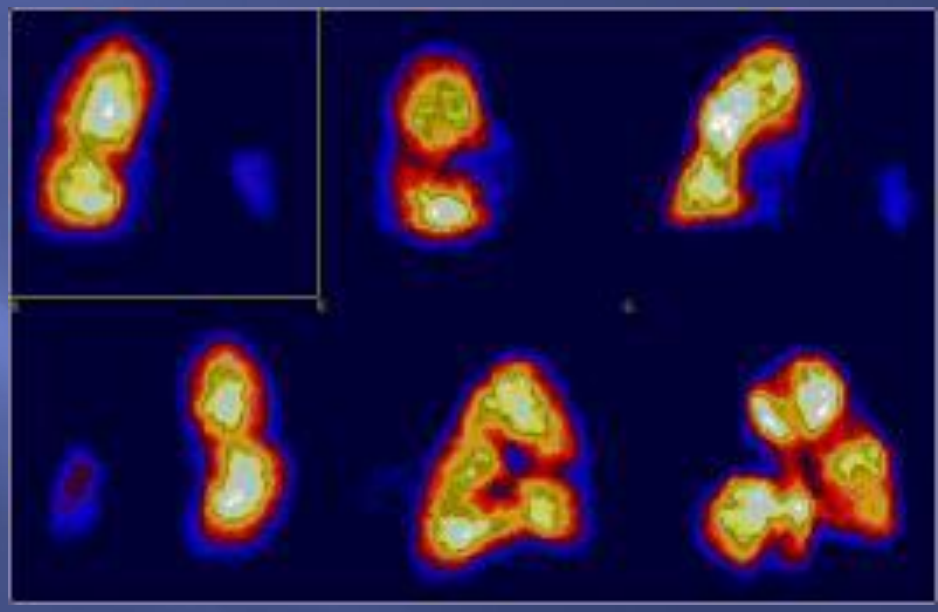

Тромбоэмболия ветвей легочных артерии обоих легких

Сцинтиграфия легких

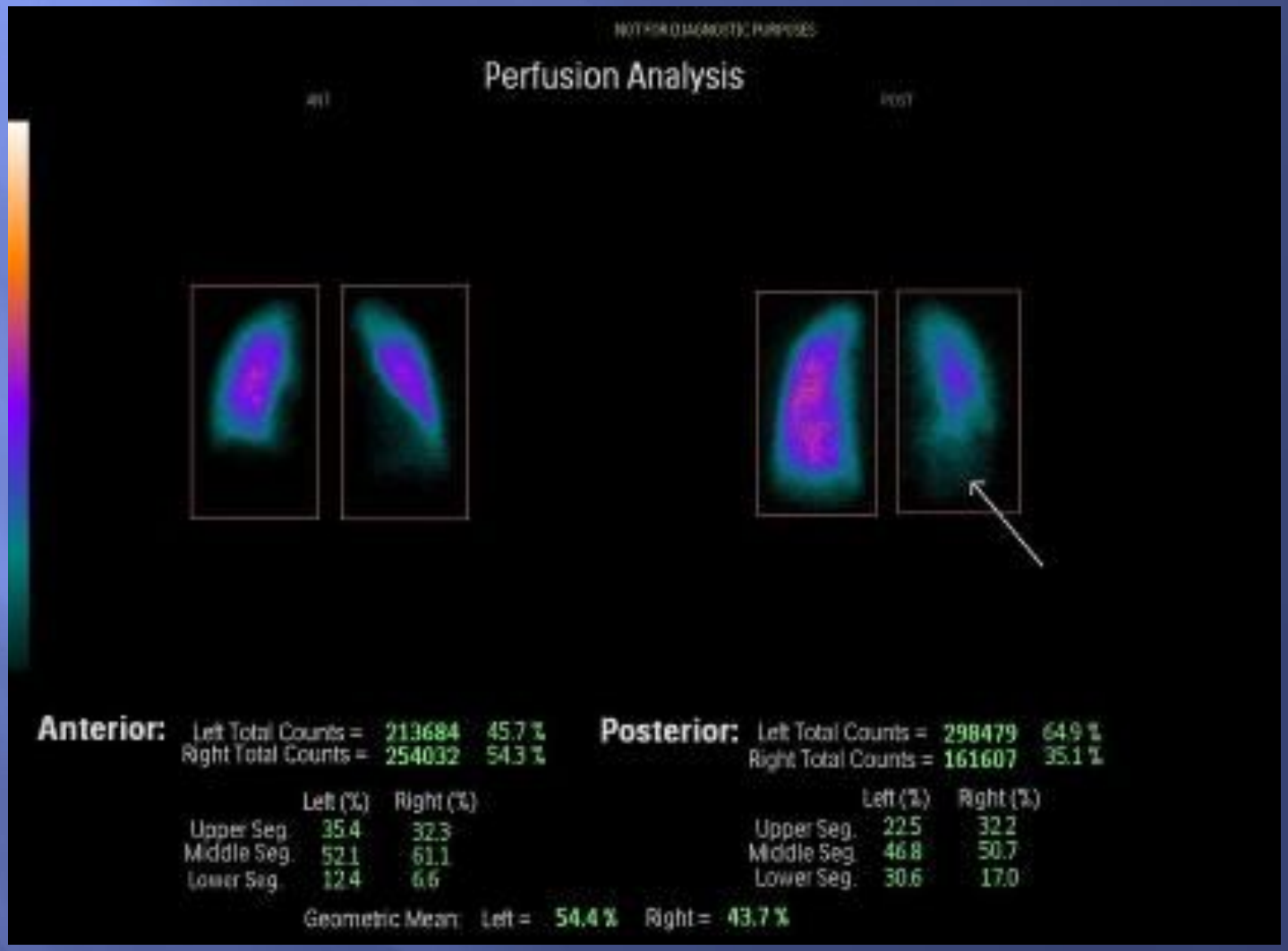

Рассчитаны показатели накопления препарата по обоим легким и по трем зонам каждого легкого. Стрелкой указана зона сниженного капиллярного кровотока в правом легком.

Сцинтиграфия легких

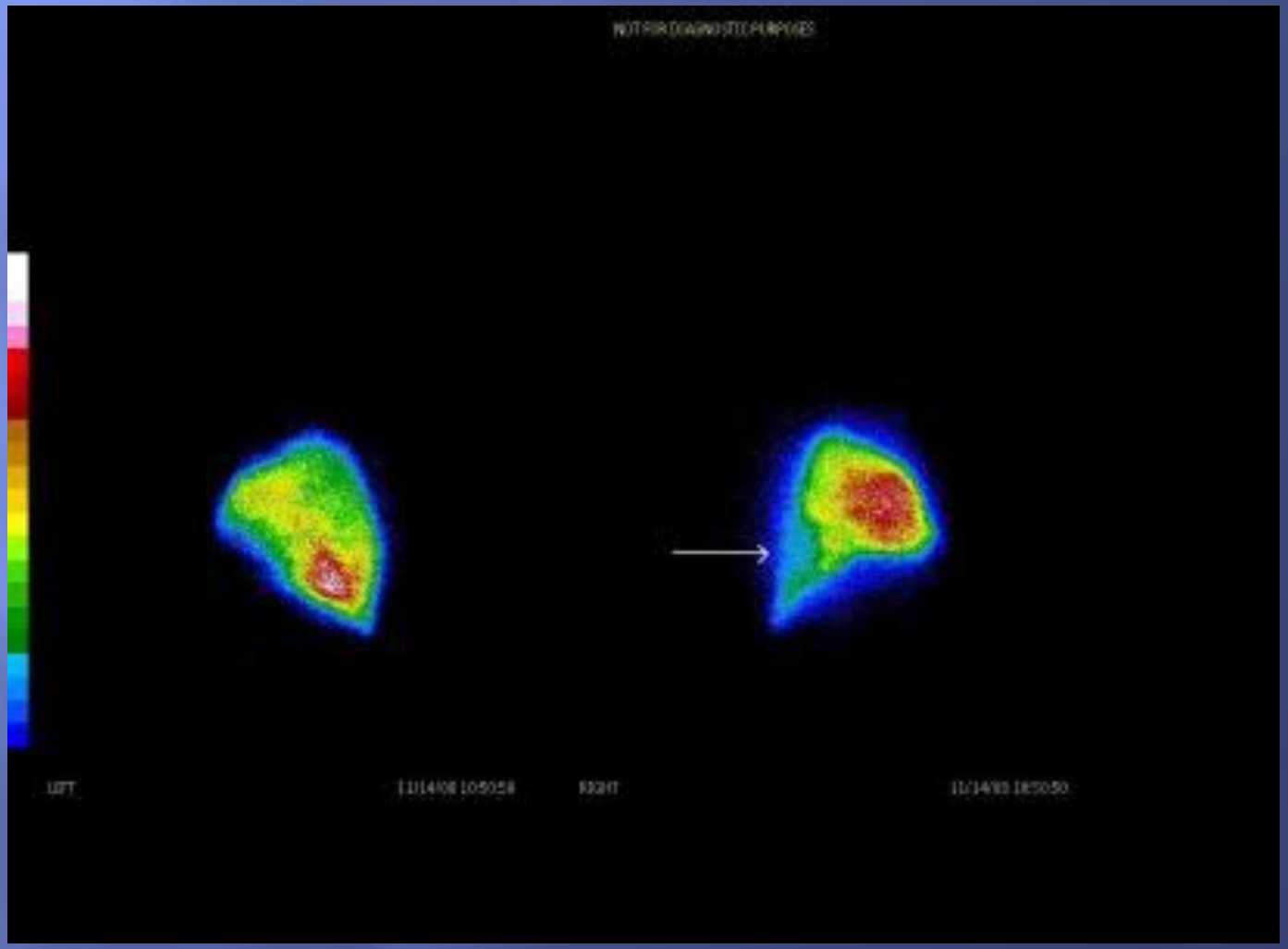

Сцинтиграммы того же пациента, но выполненные в боковых проекциях. Стрелка — снижение капиллярного кровотока в задненижних отделах правого легкого.

Перфузионная сцинтиграфия легких

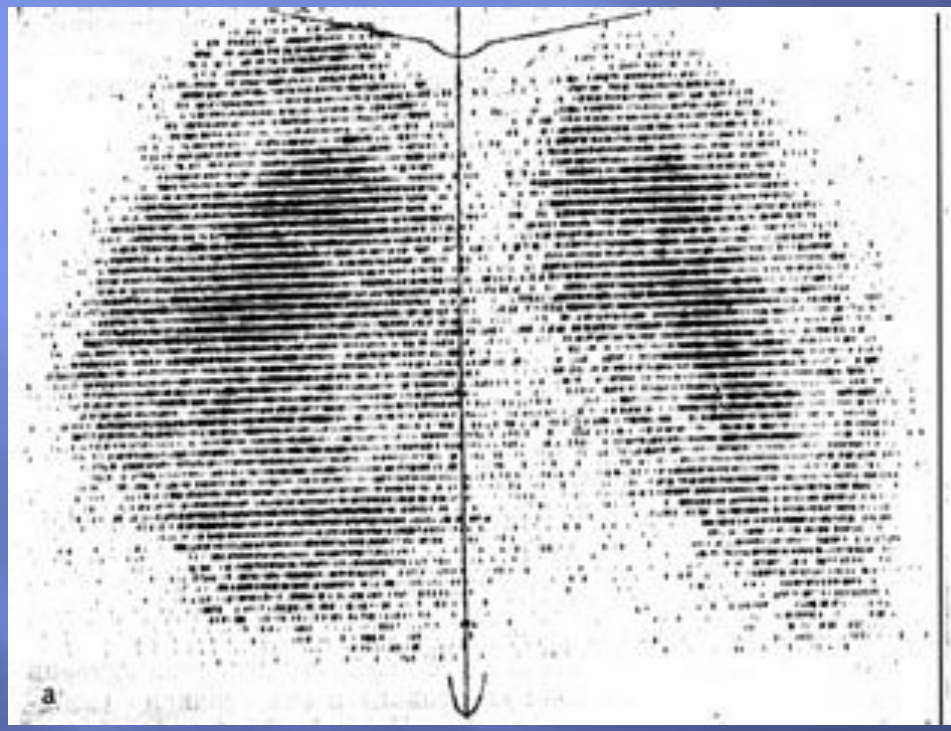

Отсутствие патологии легких

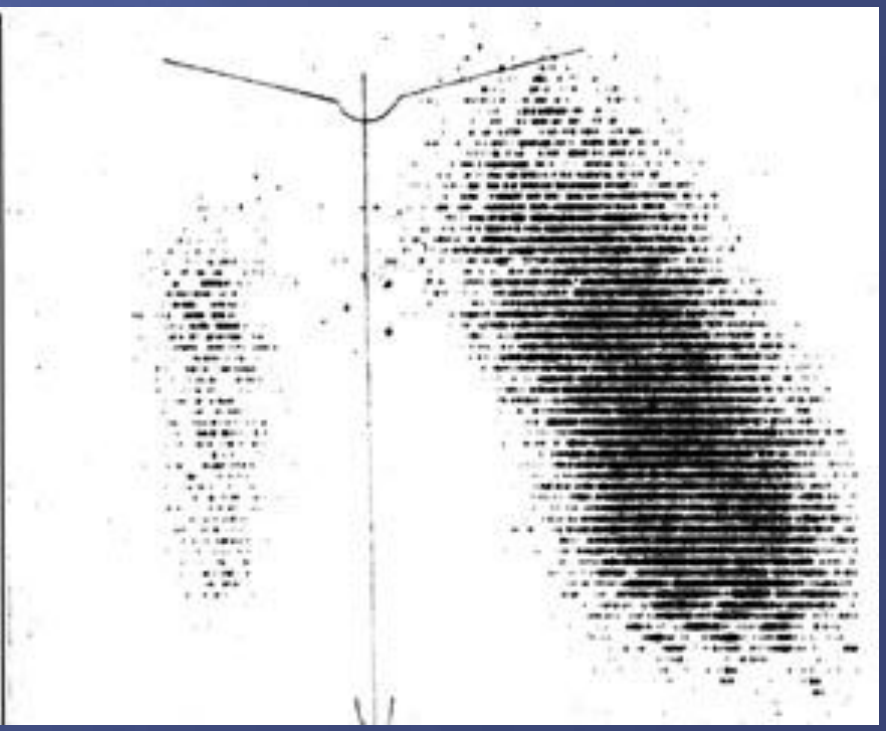

Тромбоэмболия ветвей легочной артерии правого легкого

Спирография
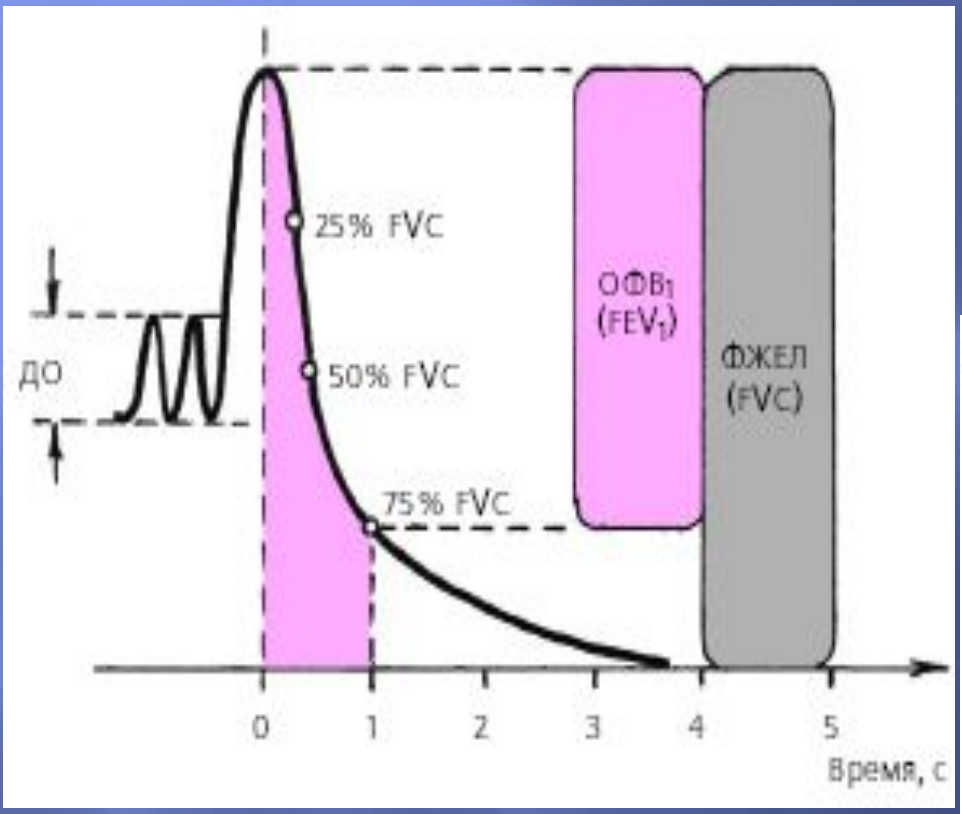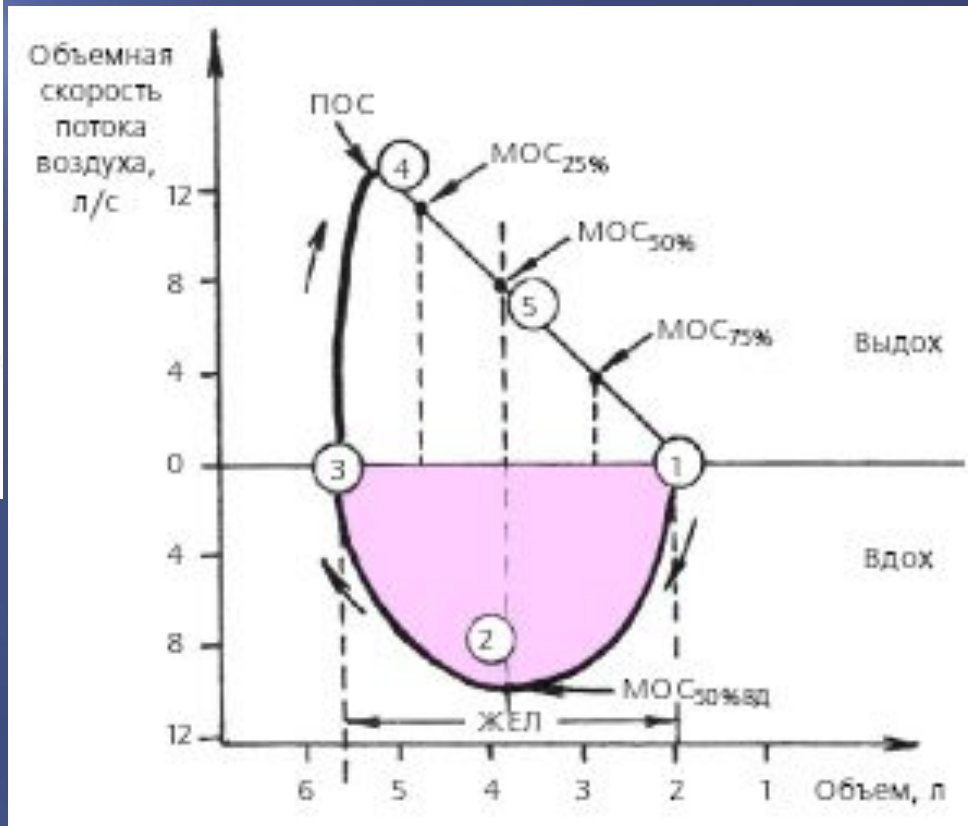
Спирография