

КЛИНИКО-ЭПИДЕМИОЛОГИЧЕСКИЕ ПРОЯВЛЕНИЯ ВИЧ ИНФЕКЦИИ

*Работу выполнили врачи интерны 719-2 группы
Тоймухамбетова Б., Назхан И.*

*Научный руководитель,
профессор, д.м.н. кафедры инфекционных и тропических
болезней Егембердиева Р. А.*

АКТУАЛЬНОСТЬ

- ❑ За последнее десятилетие ВИЧ-инфекция стала одной из ведущих причин заболеваемости и смертности.
- ❑ В Казахстане общее количество зарегистрированных людей с ВИЧ на 30 июня 2015 года составило 25444 случая.
- ❑ Несмотря на предпринимаемые усилия, в течение последних 5 лет ежегодно наблюдается увеличение числа новых случаев на 10-15% .
- ❑ Отмечается тенденция снижения удельного веса передачи ВИЧ-инфекции инъекционным путем среди потребителей инъекционных наркотиков с 60% в 2008 году до 38,2% в 2012 году и, соответственно, увеличивается удельный вес передачи *половым путем* – с 29% в 2008 году до 57,8% в 2012 году

ЦЕЛЬ

Определить клинико-эпидемиологические проявления оппортунистических заболеваний при ВИЧ-инфекции.

ЗАДАЧИ

- Провести анализ историй болезни
- Изучить клинико-эпидемиологические проявления герпесвирусных инфекций у пациентов с ВИЧ-инфекцией.
- Изучить клинико-эпидемиологические проявления хронических гепатитов у пациентов с ВИЧ-инфекцией.

Материалы и методы исследования

Проанализировано 10 историй болезни больных ВИЧ-инфекцией, находившихся на стационарном лечении в Городской клинической инфекционной больнице им. И.С. Жекеновой г. Алматы в 2015г.

Результаты

Возраст	Половая принадлежность		Путь заражения	
	Мужчины	Женщины	Половой путь	Парентеральный
средний возраст составил 39 лет (от 27 до 53 лет)	6	4	9	1

Результаты

- ❑ У 7 больных ВИЧ-инфекция впервые диагностирована в стационаре.
- ❑ В 3 случаях ВИЧ-инфекция была выявлена раньше (2006г., 2010г., 2012).

У пациентов с ВИЧ-инфекцией диагностированы:

- ❑ в 7 случаях **герпесвирусная инфекция,**
- ❑ в 3 случаях **хронический вирусный гепатит (В+Д; В+С; С).**

Герпесвирусная инфекция

- «Герпес зостер» (3 пациента),
- «Инфекционный мононуклеоз» (3 пациента),
- «Вирус простого герпеса» (1 пациент).

В 2 случаях развилось осложнение - *менингоэнцефалит*, 1 из которых закончился летальным исходом.

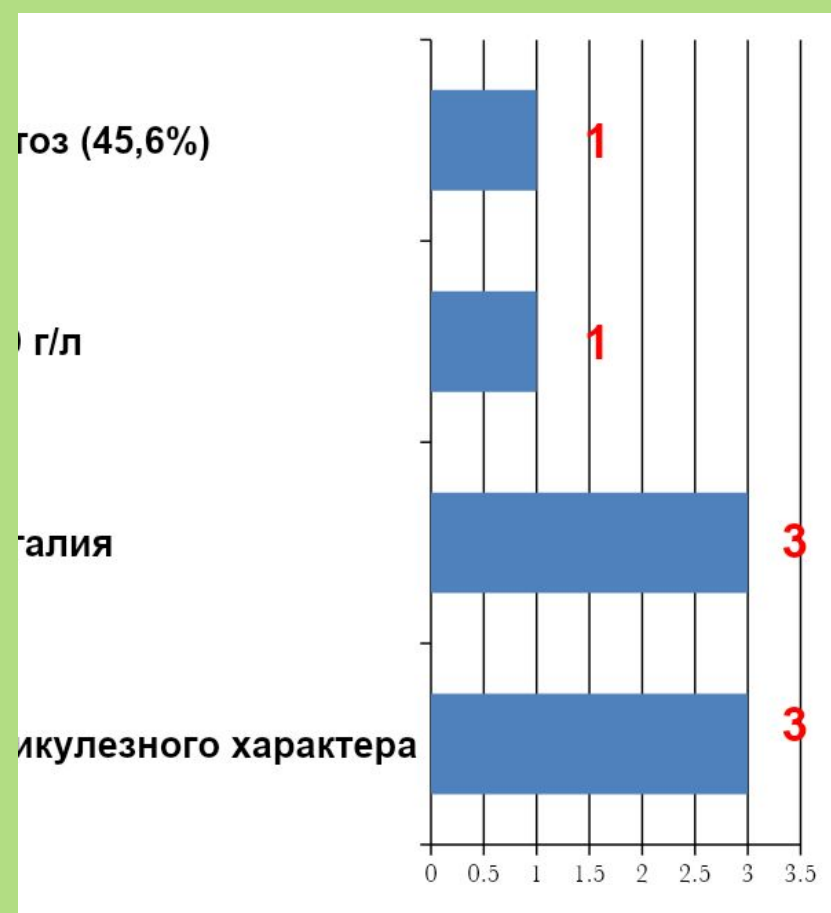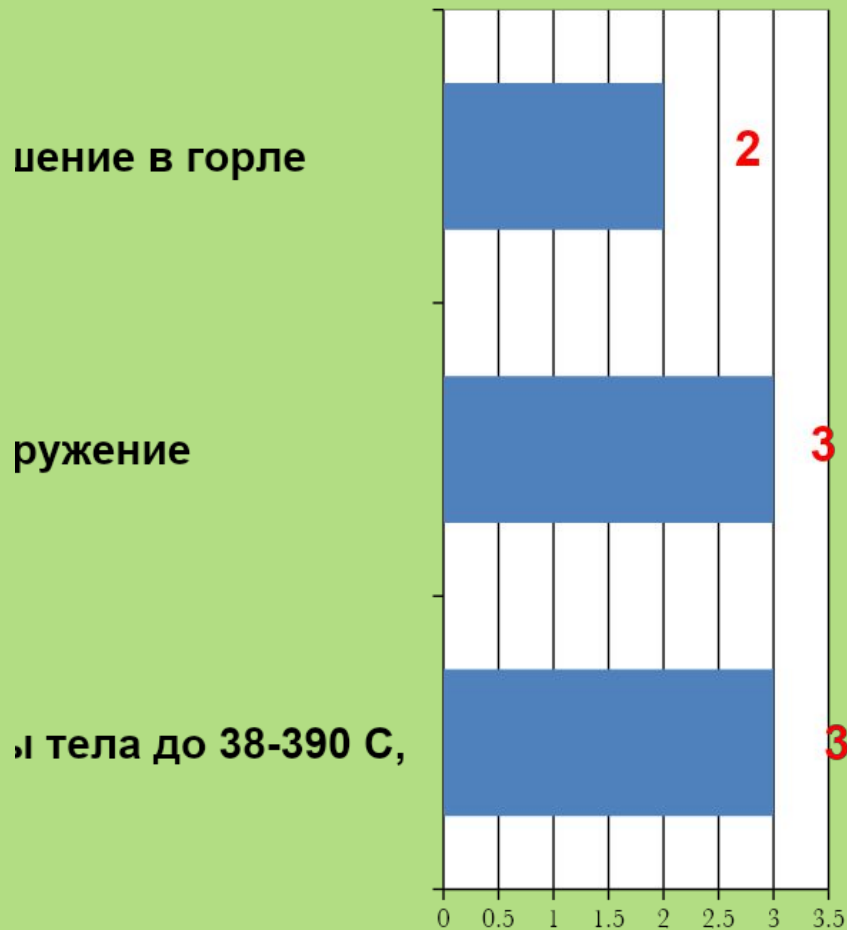HERPES ZOSTER

- Больные (3) были госпитализированы в инфекционный стационар на 3,6,8 дни болезни, проведено в среднем 10,3 койко-дней.
- Сыпь везикулезного характера различной локализации: в области живота, поясничной области, бедра, волосистой части головы, лба.

HERPES ZOSTER

жалобы

объективные данные



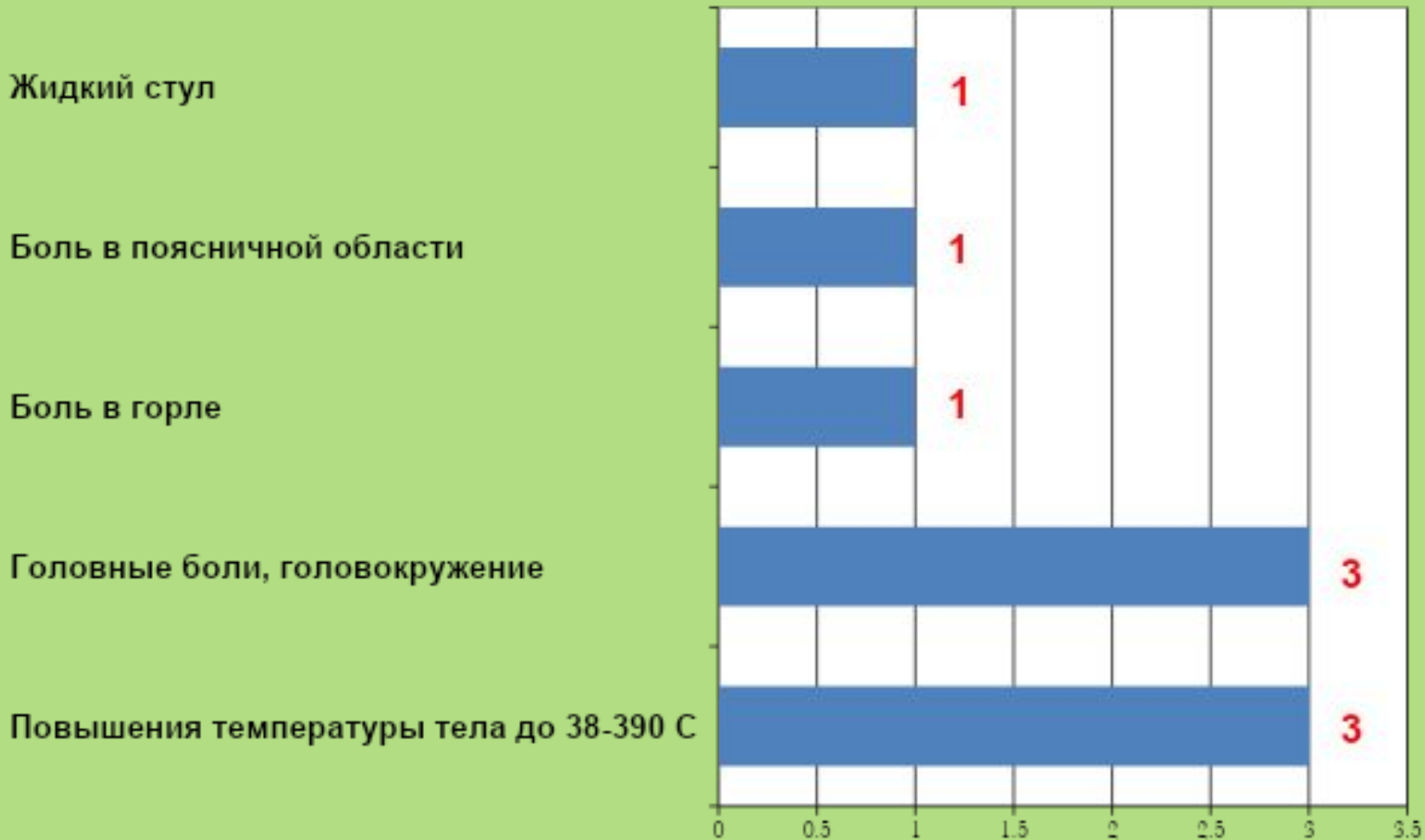ИНФЕКЦИОННЫЙ МОНОНУКЛЕОЗ

ВИЧ-инфекция всем выставлена впервые в инфекционном стационаре:

- в 2-х случаях – В20, 3 клиническая стадия,
- в 1-м случае – В20, 4 клиническая стадия, закончившаяся летальным исходом.
- 2 больных были госпитализированы на 4 и 11 дни болезни, проведено в среднем 5,7 койко-дней.
- Третья пациентка госпитализирована на 5 месяц болезни, проведено 22 койко-дней. На МРТ мультифокальное поражение головного мозга.

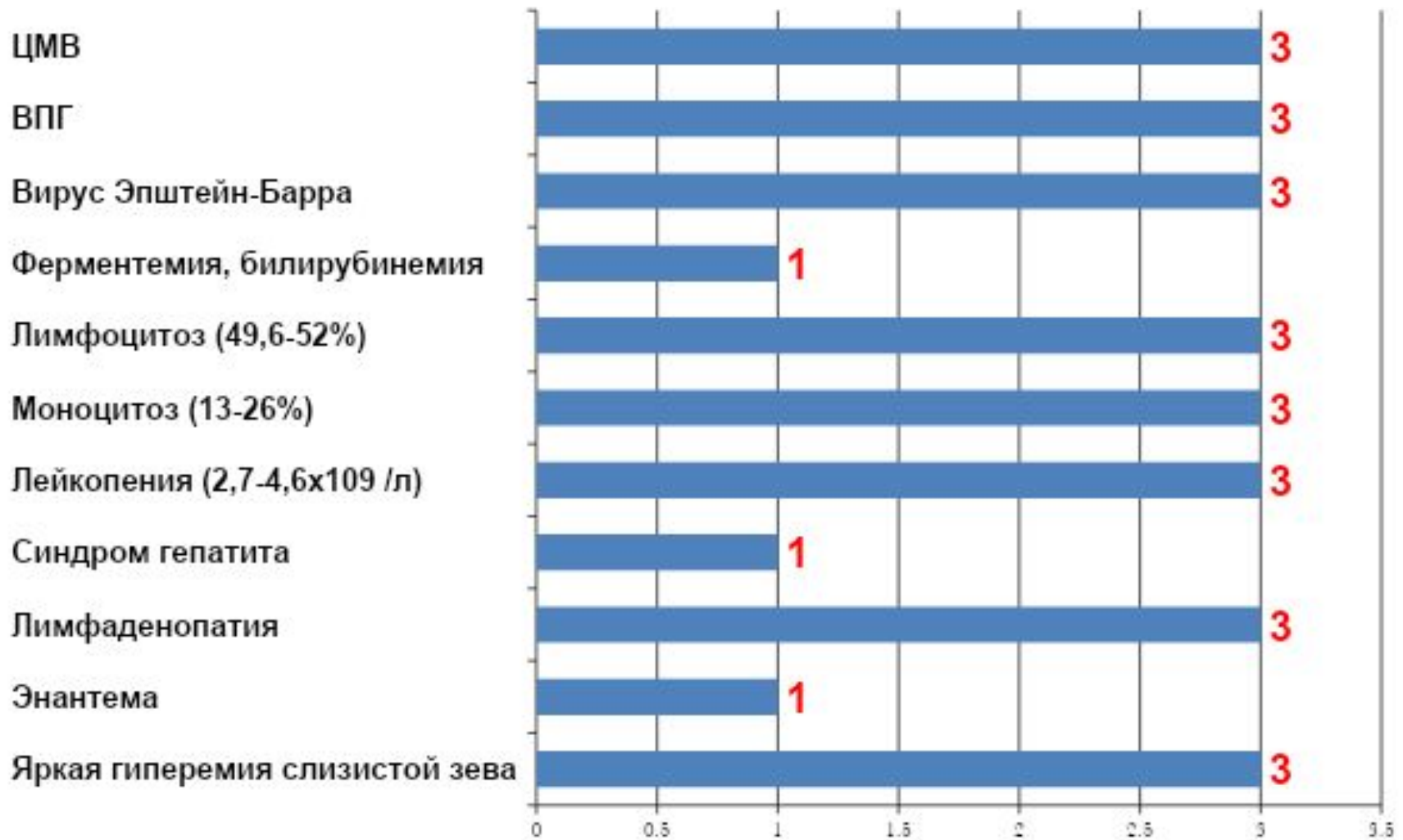
ИНФЕКЦИОННЫЙ МОНОНУКЛЕОЗ

ЖАЛОБЫ



ИНФЕКЦИОННЫЙ МОНОНУКЛЕОЗ

ОБЪЕКТИВНЫЕ ДАННЫЕ



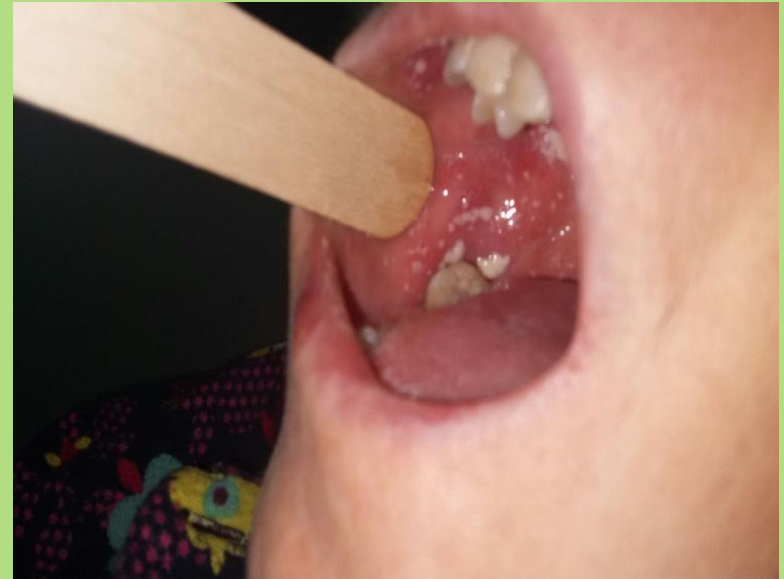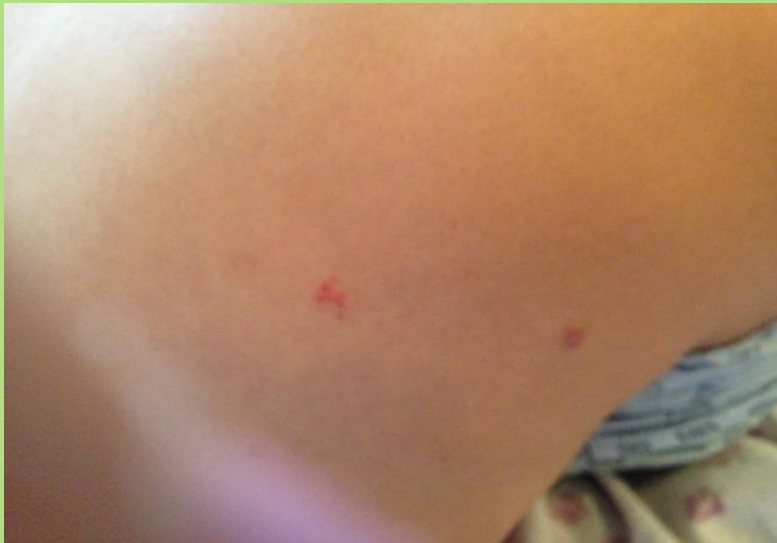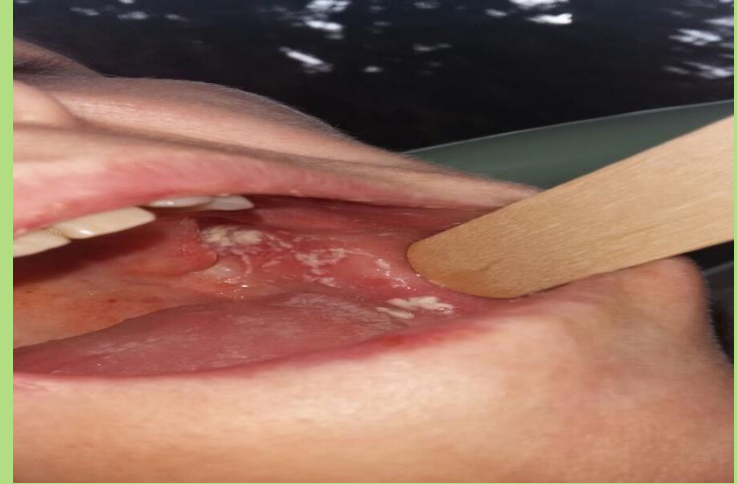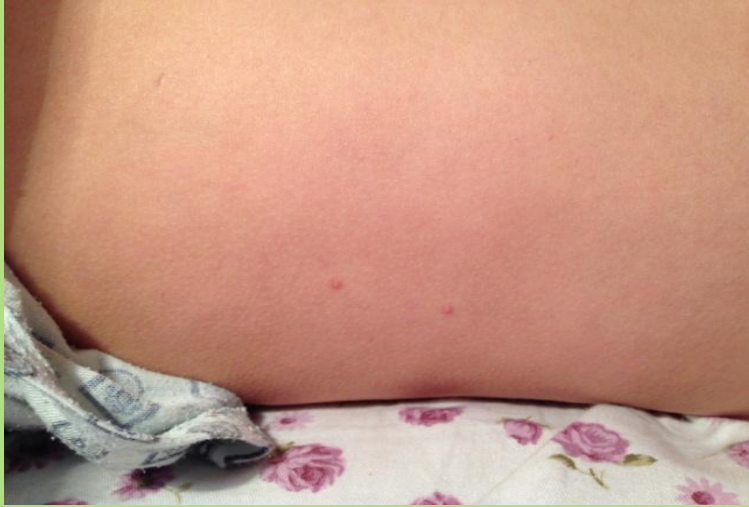ПАЦИЕНТКА)

Диагноз В20, 3 клиническая стадия.

В стационар поступила на 19 день болезни, проведено 18 койко-дней.

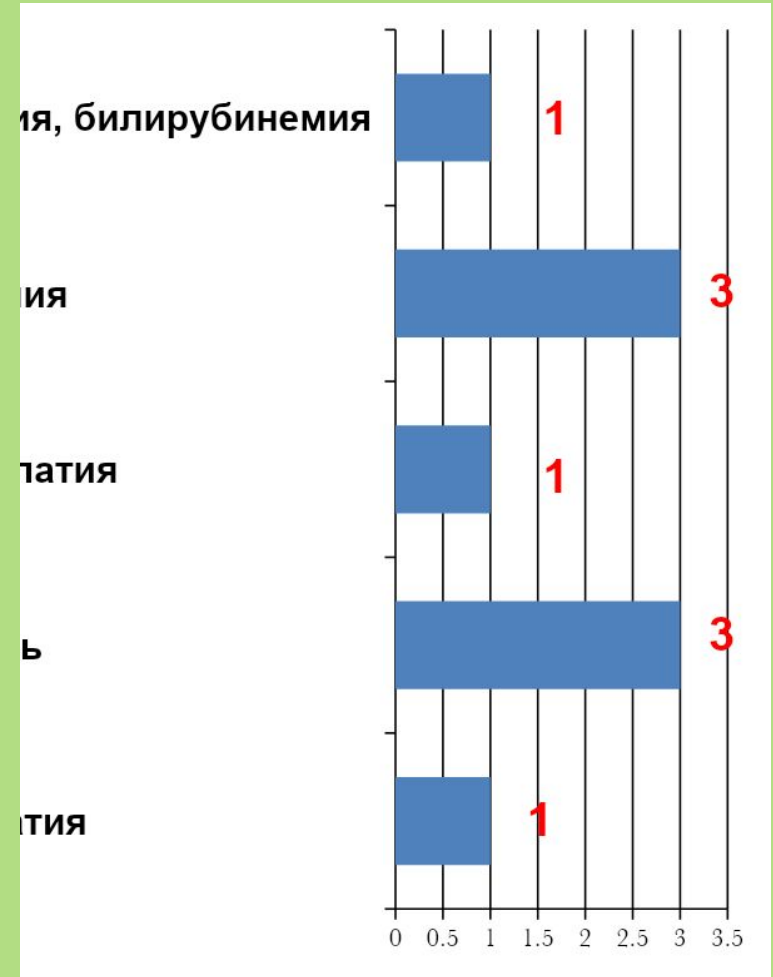- Острое начало с повышения температуры тела, головной боли, болей в горле, осиплости голоса, появление язвочек в полости рта.
- При осмотре:
- в ротоглотке яркая гиперемия слизистой, афтозный стоматит
- положительные менингеальные симптомы в течение 7 дней
- На 21 день болезни отмечались головокружение, говорливость, нечеткость зрения, шаткость походки, сохранявшиеся в течение 14 дней.
- На 25-й день болезни – 2-х сторонний мидриаз в течение 4 дней.
- На коже туловища и нижних конечностей единичная разбросанная везикулезная сыпь в виде старых и свежих элементов.
- В общем анализе крови лейкопения ($4,8 \times 10^9$ /л), моноцитоз (13%), лимфоцитоз (42%).
- В анализах ликвора: цитоз 538 кл/мм³, повышены белок 0,264, глюкоза 8,5 ммоль/л, реакция Панди +++ , лимфоциты 56%, нейтрофилы 44%.
- Серологическим методом диагностики (ИФА) определены антитела IgG к ВПГ оптической плотности 3,7 (критическая 0,227), IgG к ЦМВ оптическая плотность 3,9 (критическая 0,229), NA-ig к ВЭБ оптическая плотность 0,401 (критическая 0,217).
- МРТ картина органического поражения головного мозга.

ЕДИНИЧНАЯ РАЗБРОСАННАЯ ВЕЗИКУЛЕЗНАЯ СЫПЬ АФТОЗНЫЙ СТОМАТИТ



Больные с хроническим вирусным гепатитом (ХВГ)

Больные госпитализированы на 5-7 дни



ВЫВОДЫ

- ВИЧ-инфекция часто проявляется развитием герпесвирусной инфекции (**ВПГ, инфекционный мононуклеоз, ЦМВ**) и **хронических вирусных гепатитов**.
- Средний возраст пациентов **39** лет.
- Среди заболевших были как мужчины так и женщины.
- Основной путь заражения **половой** (9 из 10).
- Проявления оппортунистических заболеваний с развитием **кандидоза** слизистой ротовой полости, **герпесвирусных инфекций, хронических гепатитов** свидетельствуют о прогрессировании иммунодефицита.
- Менингоэнцефалит, кахексия являются признаками последней стадии ВИЧ-инфекции.