

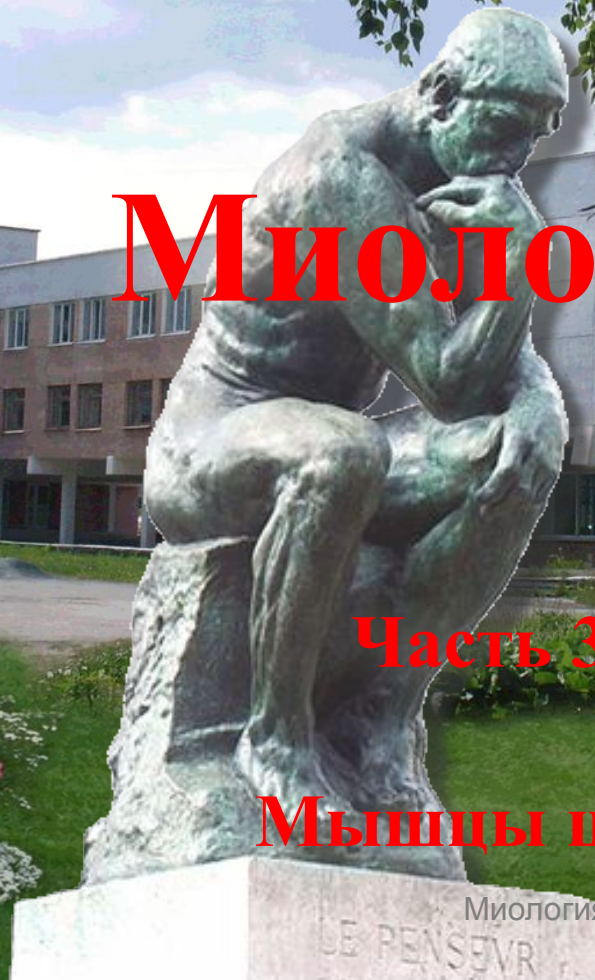Уральский государственный университет физической культуры

Екатеринбургский филиал

Миология

Часть 3

Мышцы шеи



В презентации используются эффекты анимации

Для продолжения просмотра каждого последующего эффекта нажимать левую клавишу мыши (или другую управляющую кнопку) не раньше, чем через 4-5 секунд

Будем приветствовать желающих принять участие в совершенствовании предлагаемой презентации

С уважением, авторы проекта.

Екатеринбург, 2010 г.



Мышцы

шеи

Топографически мышцы шеи разделяют на:



1. Поверхностные

- Подкожная мышца шеи
- Грудино-ключично-сосцевидная

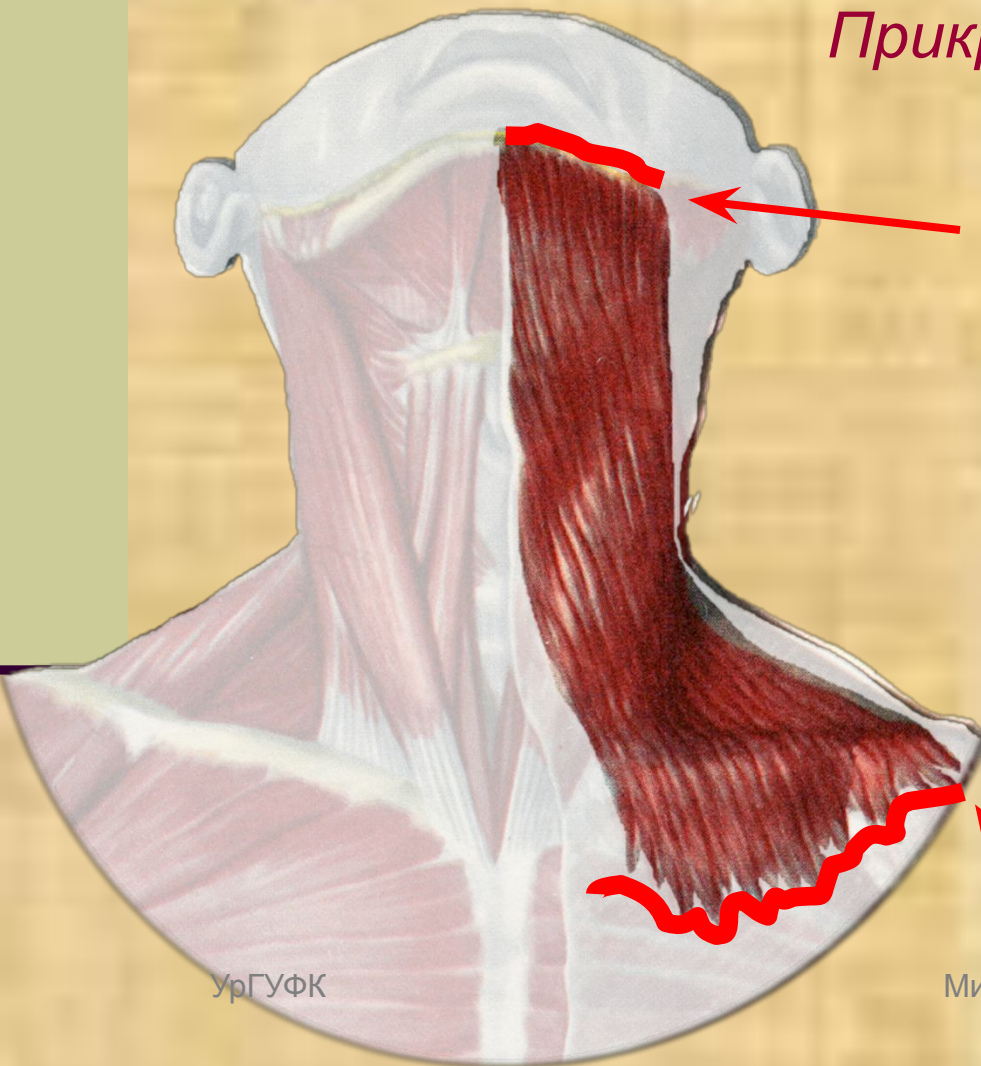
2. Средние (подъязычной кости)

- Мышцы выше подъязычной кости
- Мышцы ниже подъязычной кости

3. Глубокие

- Боковые (лестничные)
- Предпозвоночные

Подкожная мышца шеи



Прикрепляется к

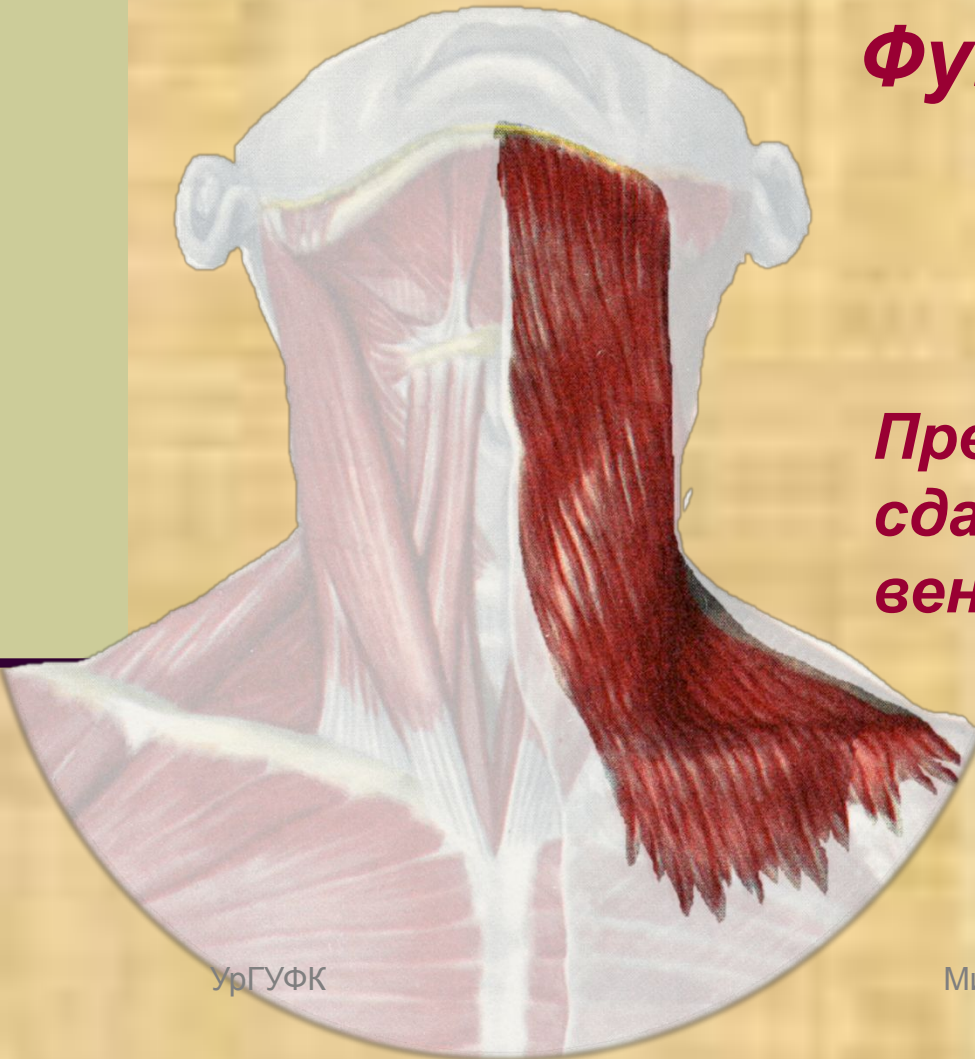краю нижней челюсти, фасциям жевательной мышцы и фасции околоушной слюнной железы

Частью продолжается в мышцы рта

Начинается от

грудной и дельтовидной фасций на уровне 2 ребра

Подкожная мышца шеи



Функция:

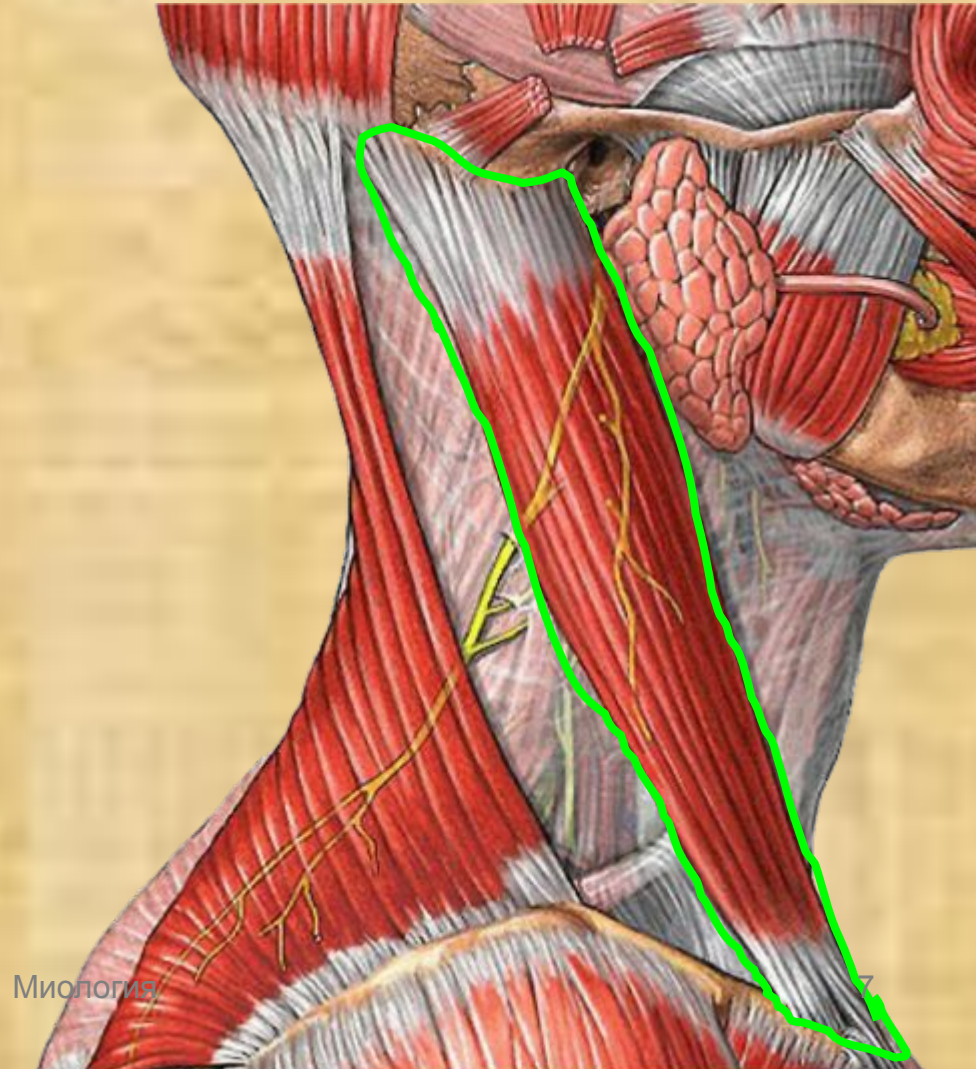
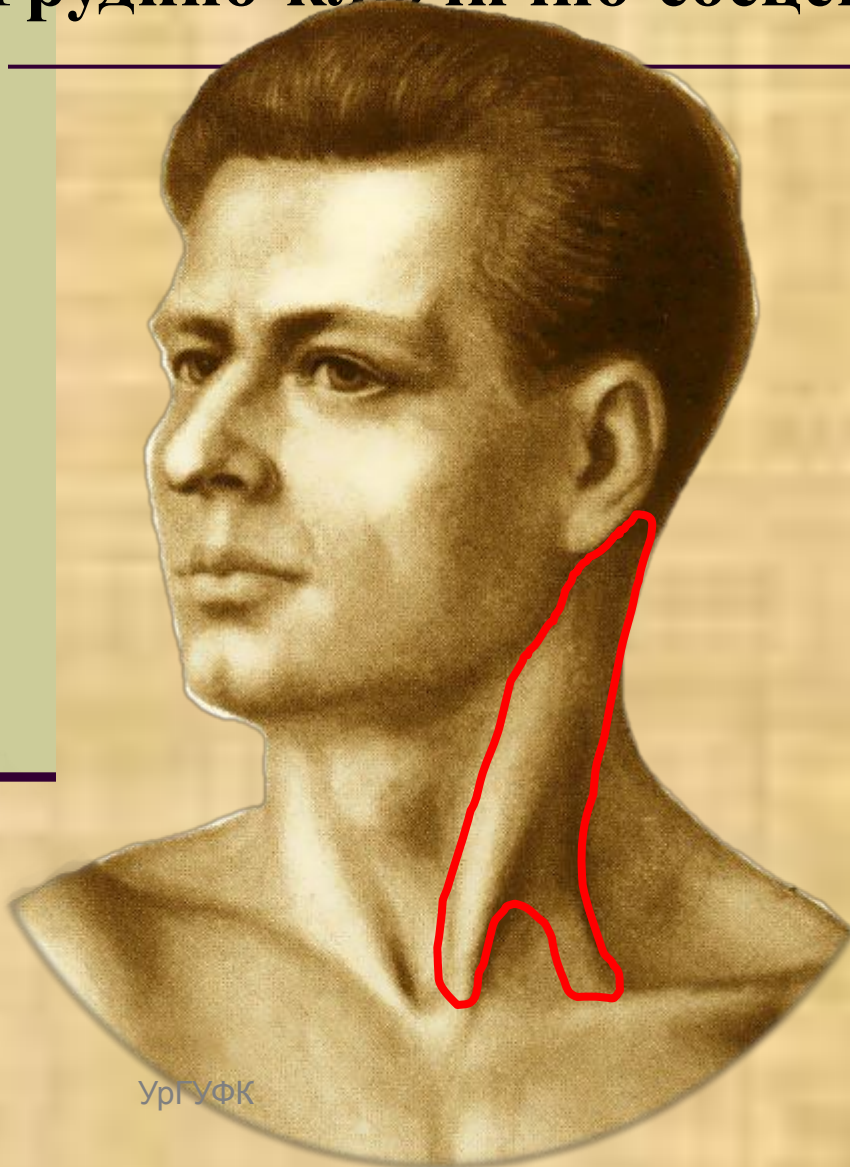
Оттягивает кожу щеки

*Предохраняет от
сдавливания подкожные
вены*

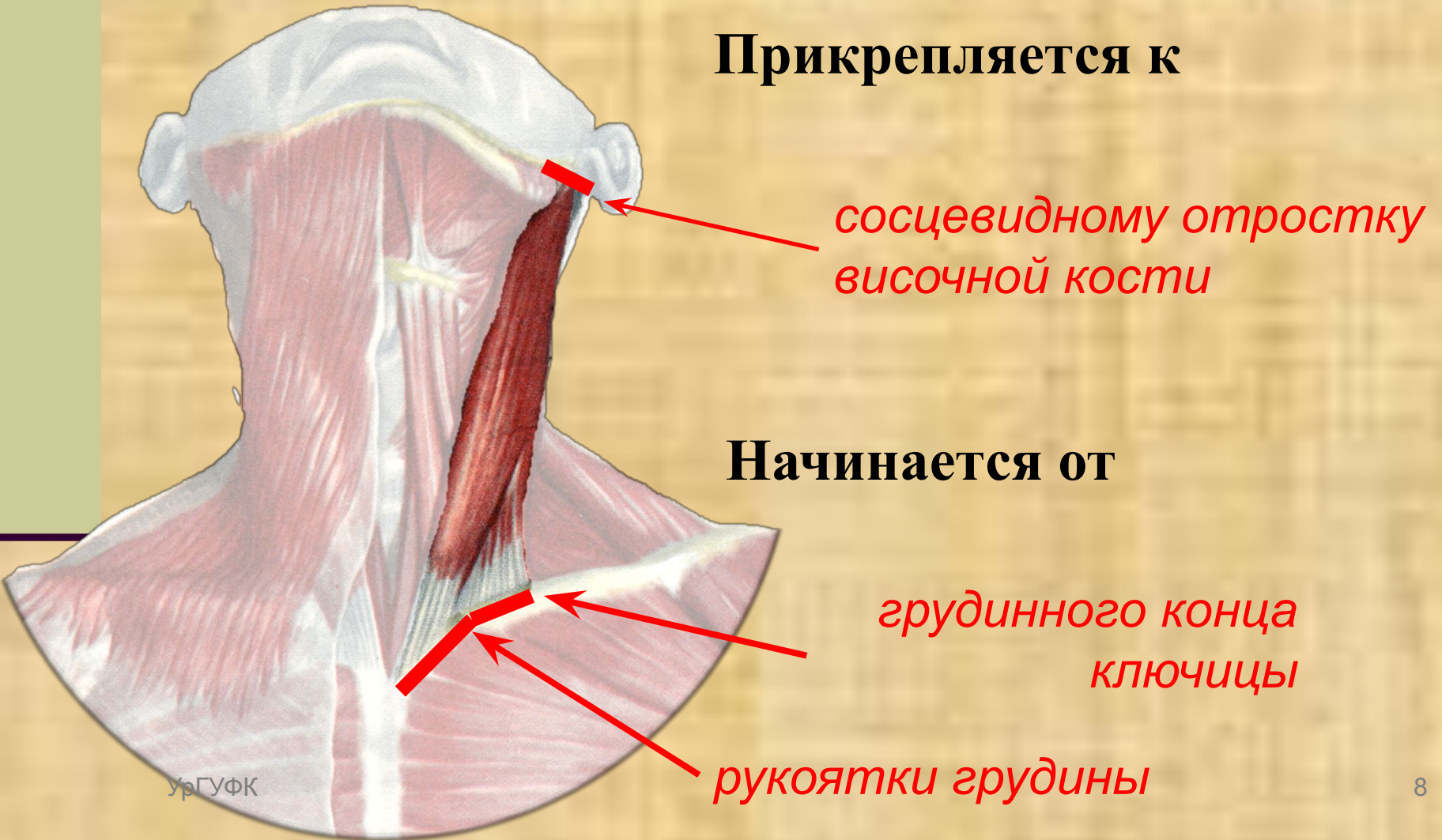
Тянет вниз угол рта

Мышцы шеи поверхностные

Грудино-ключично-сосцевидная мышца



Грудино-ключично-сосцевидная мышца



Функция мышцы

Мышцы шеи
поверхностные

Грудино-ключично-сосцевидная мышца

При одностороннем сокращении

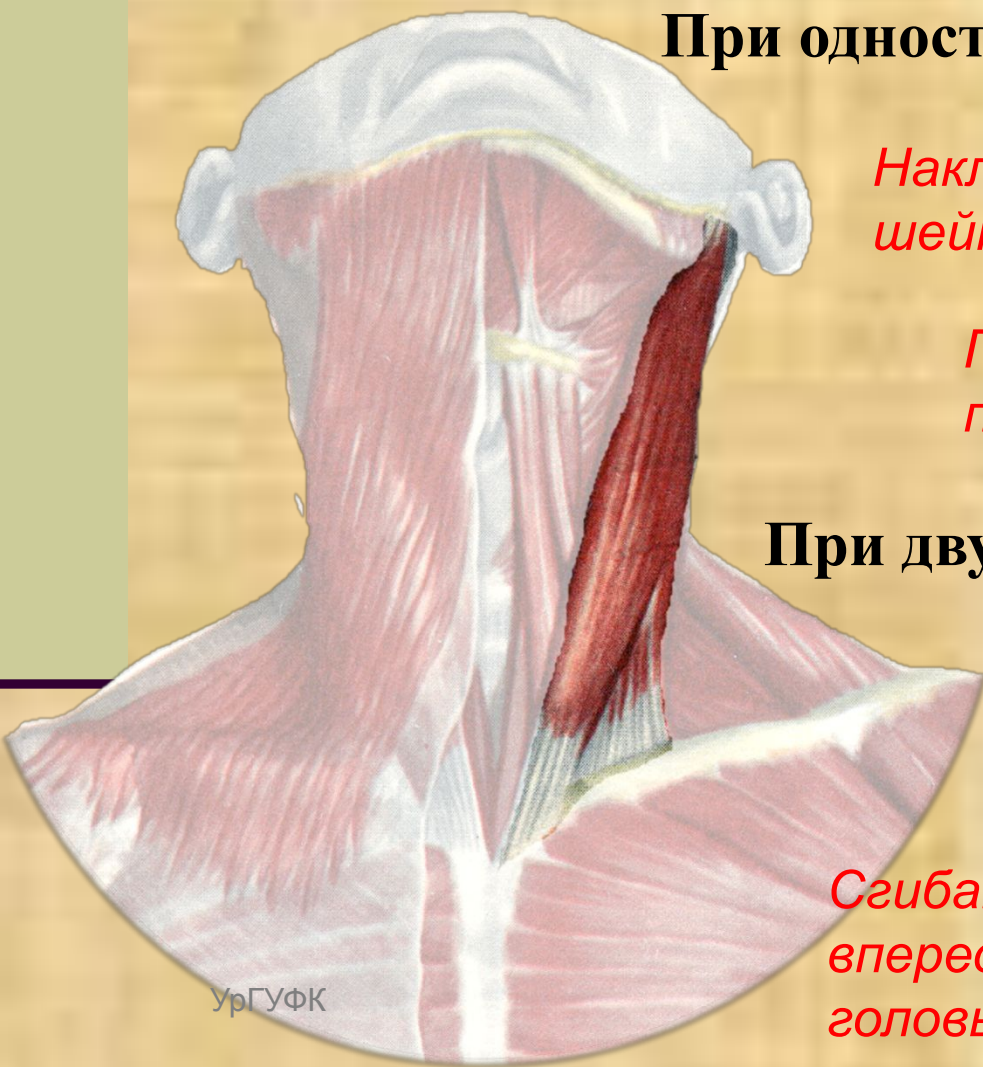
*Наклон в сторону сокращения
шейного отдела позвоночника*

*Поднятие лица с вращением его в
противоположную сторону*

При двустороннем сокращении

*Удерживают голову в
вертикальном положении*

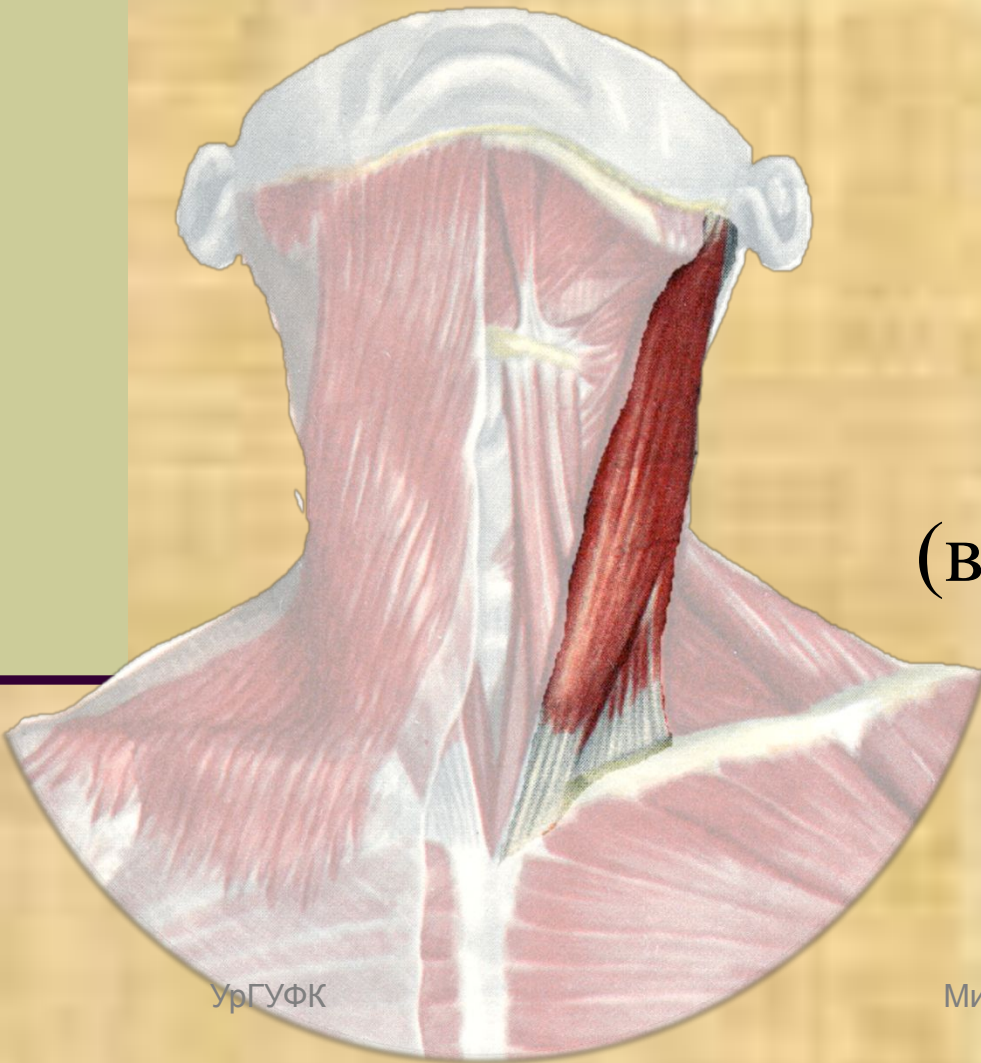
*Сгибание шейного отдела позвоночника
вперед, при одновременном поднятии
головы вперед*



Функция мышцы

Мышцы шеи
поверхностные

Грудино-ключично-сосцевидная мышца

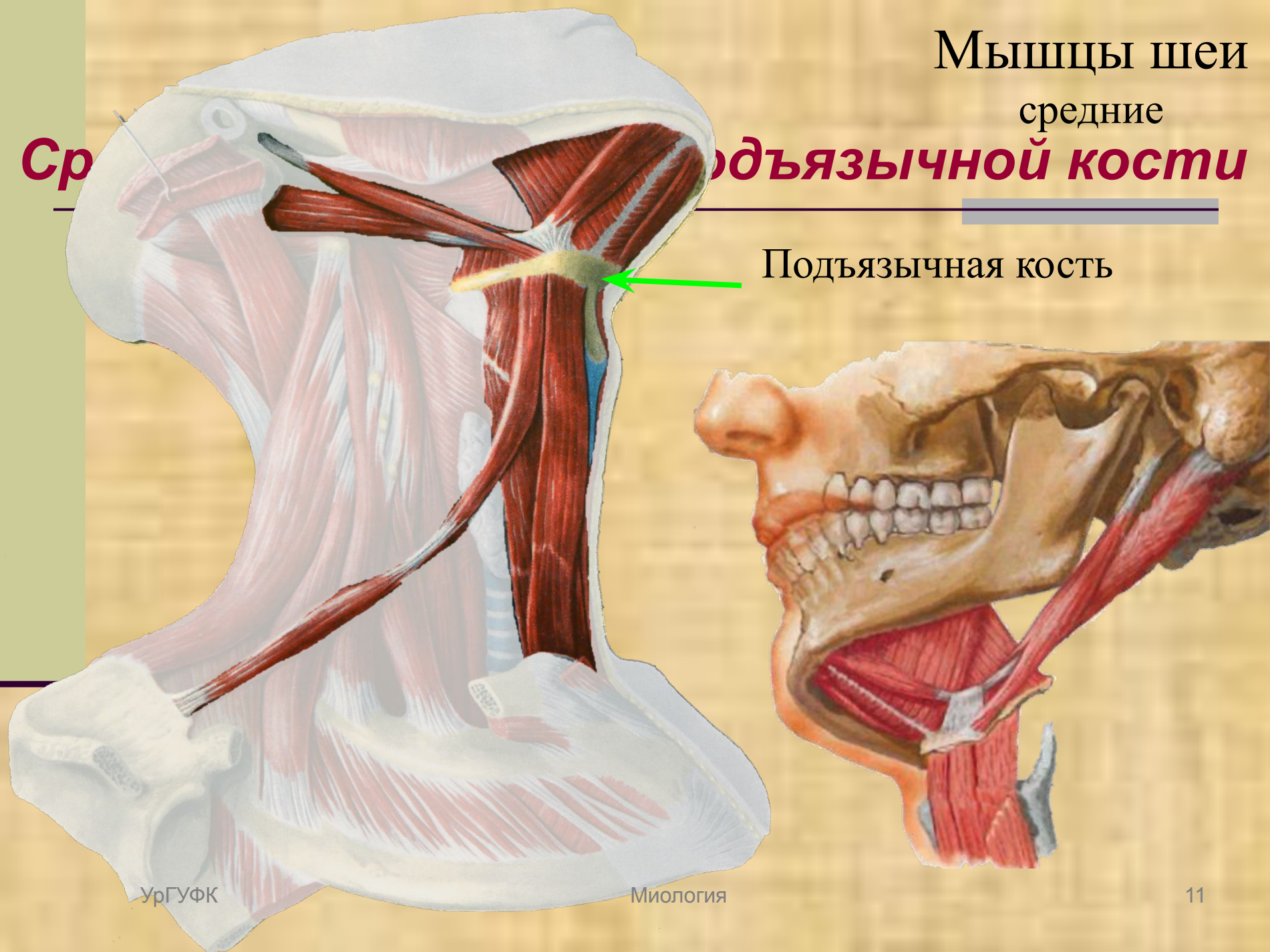


При фиксированной
голове возможно
поднятие грудины и
ребер при дыхании
(вспомогательная мышца
вдоха)

Мышцы шеи средние

Средние мышцы подъязычной кости

Подъязычная кость



Ср

Мышцы шеи средние

Выделяют

Мышцы расположенные
выше подъязычной кости

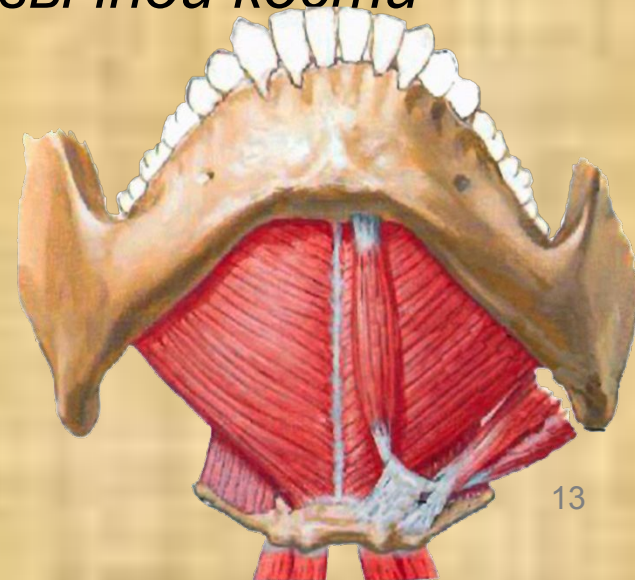
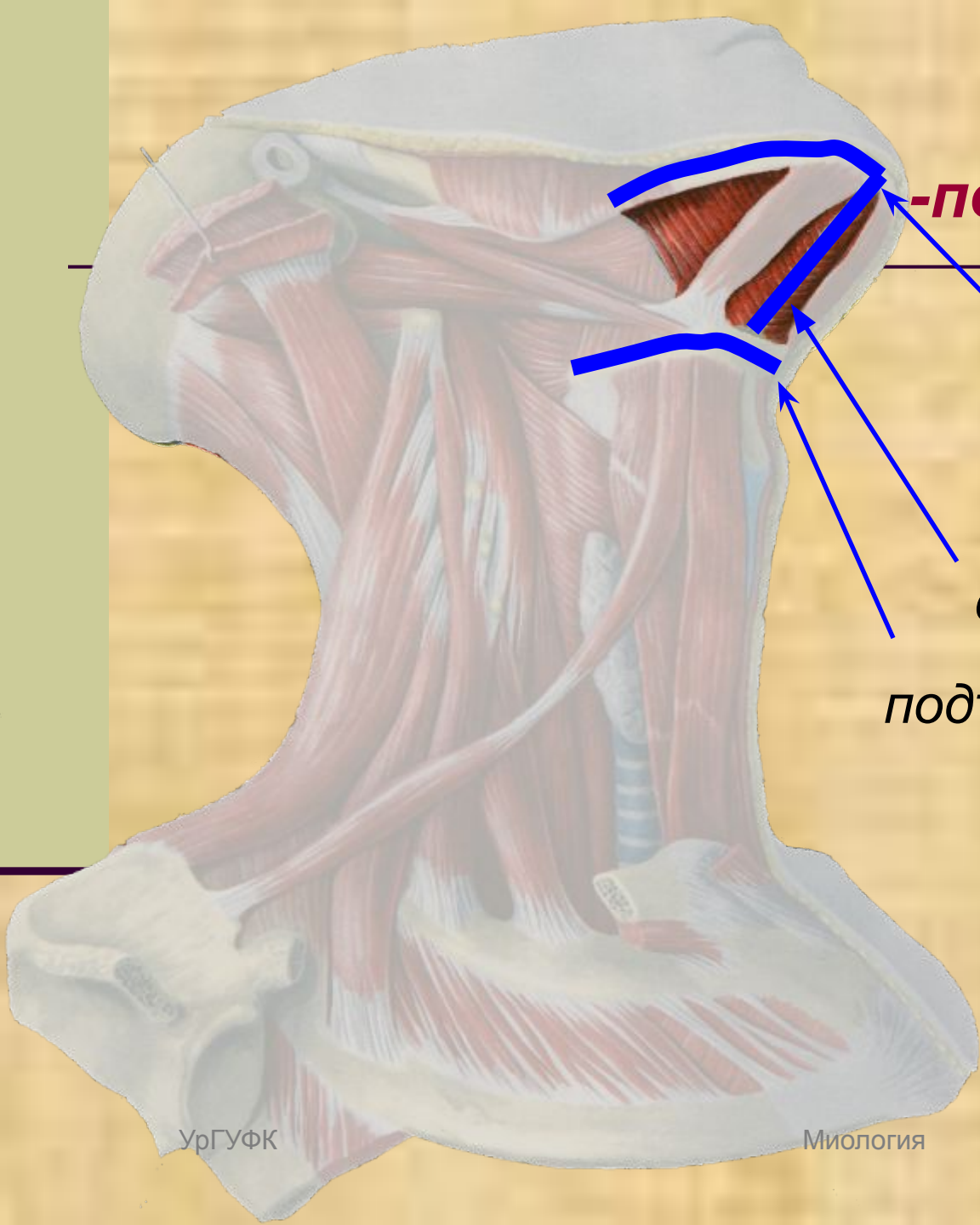
Мышцы
расположенные ниже
подъязычной кости

Мышцы шеи средние

подъязычная мышца

**Начинается от
нижней челюсти**

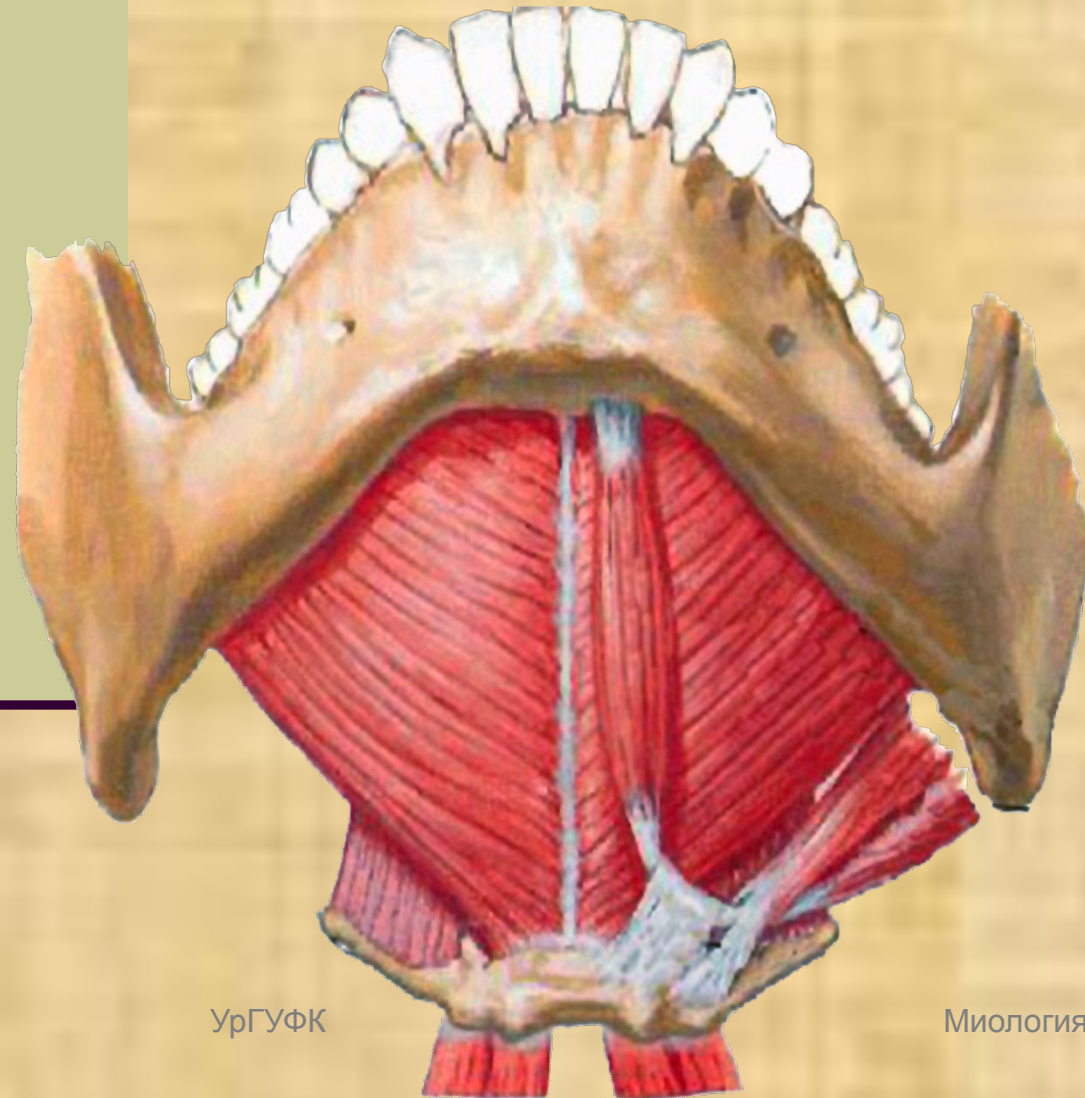
**Оканчивается на
сухожильном шве
подъязычной кости**



Мышцы шеи средние

Челюстно-подъязычная мышца

Обе челюстно-подъязычных мышцы, сходясь вместе образуют мышечное дно рта, замыкающее снизу ротовую полость.



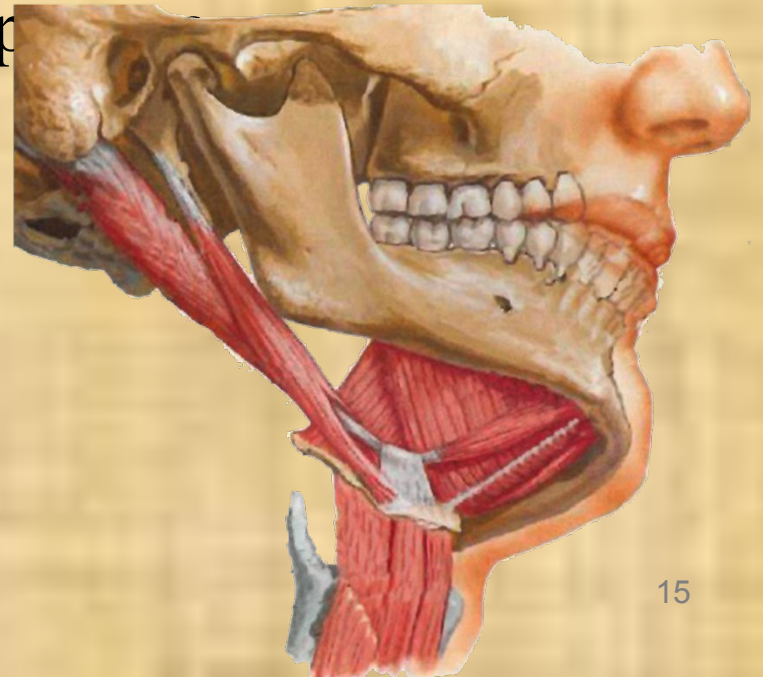
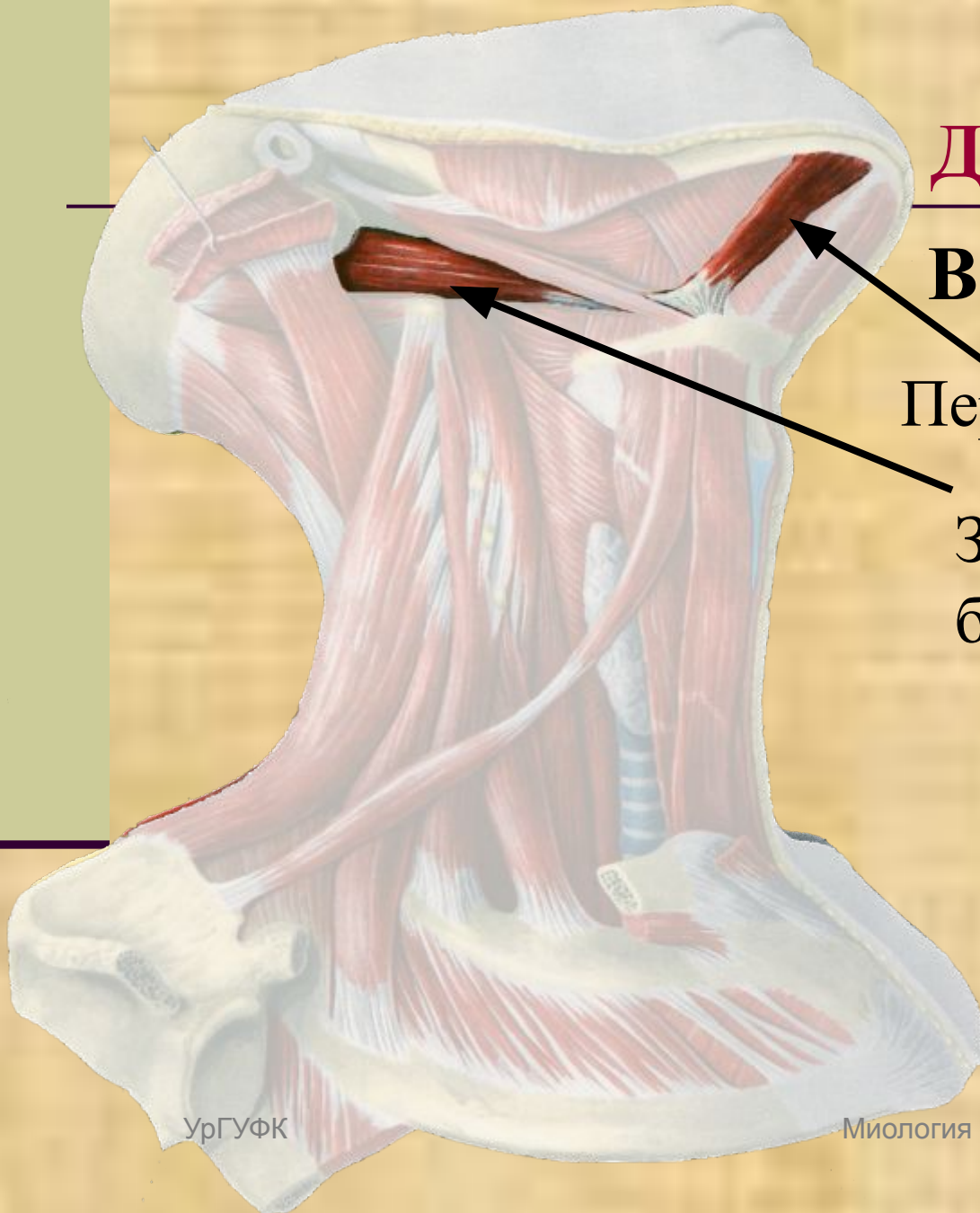
Мышцы шеи средние

Двубрюшная мышца

Выделяют:

Переднее брюшко

Заднее
брюшко

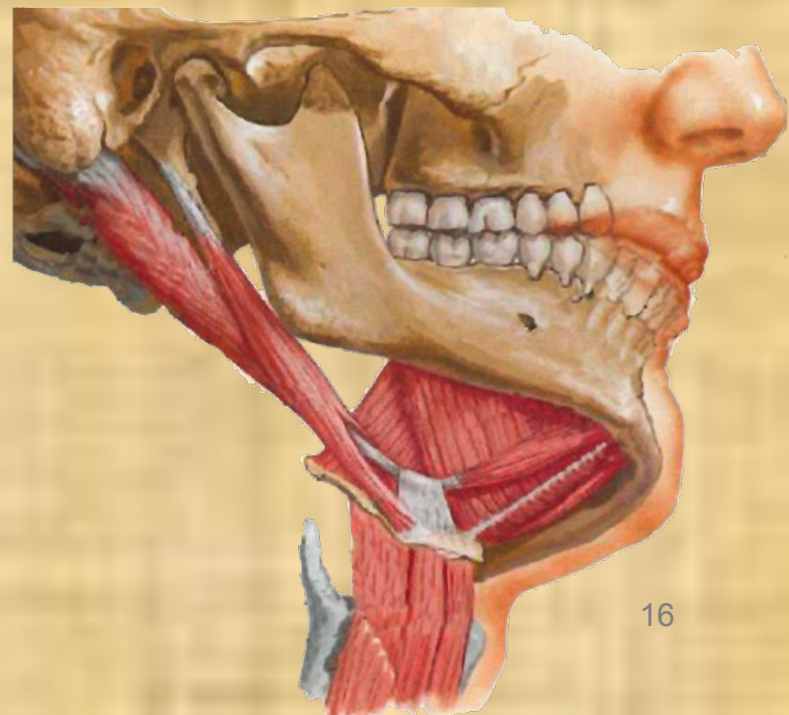
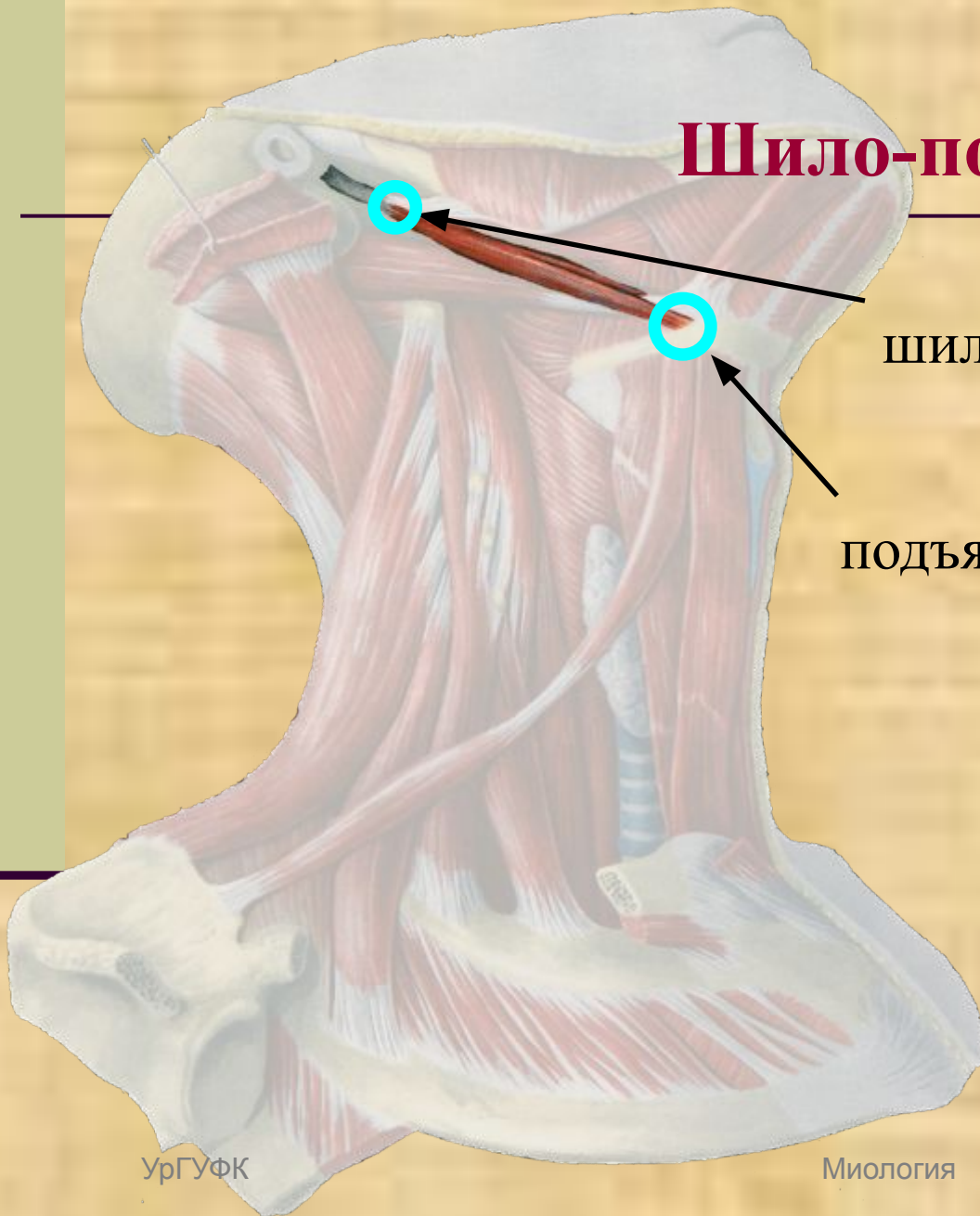


Мышцы шеи средние

Шило-подъязычная мышца

Начинается от
шиловидного отростка

Прикрепляется к
подъязычной кости

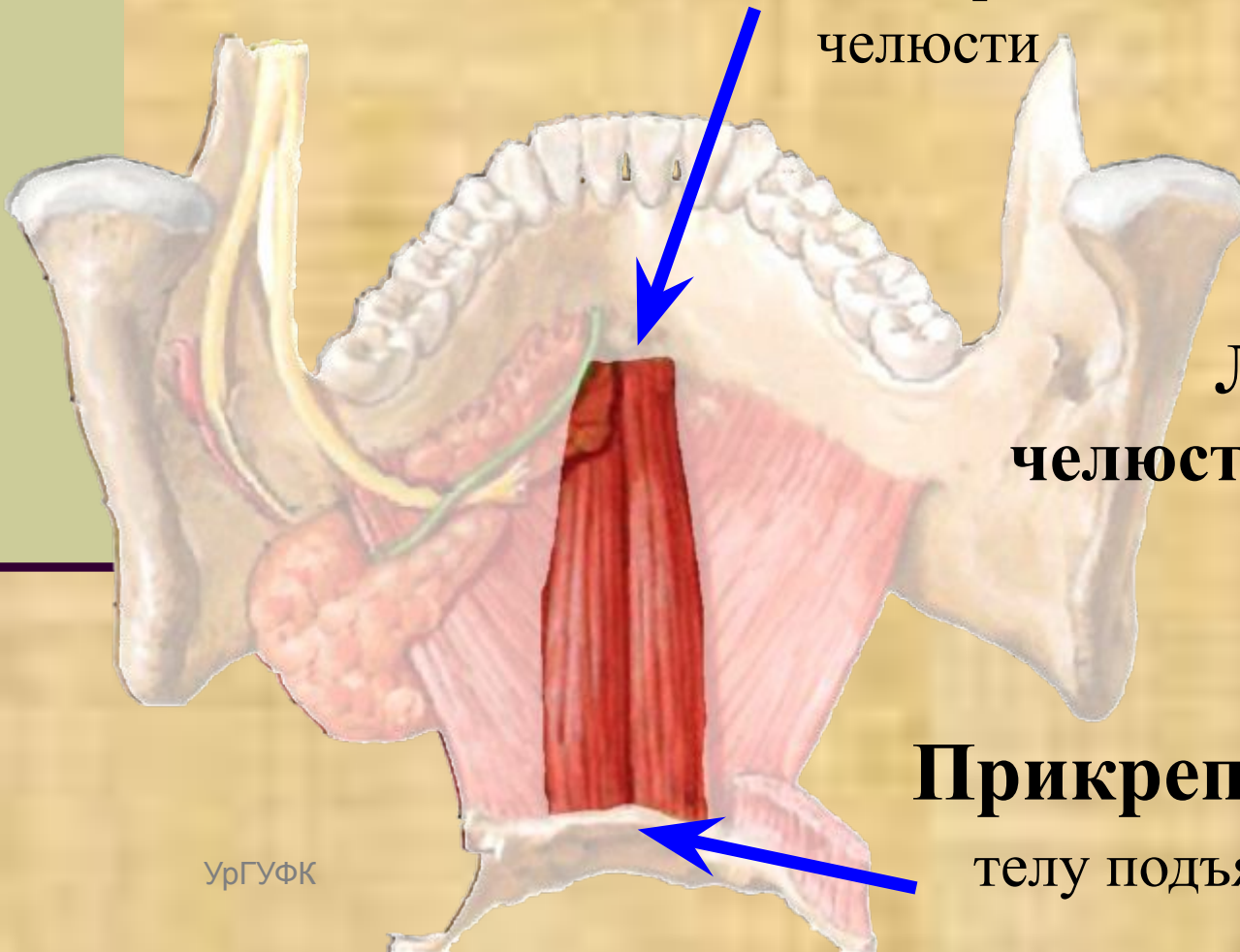


Мышцы шеи
средние

Подбородочно-подъязычная мышца

Начинается от

подбородочной ости нижней
челюсти



**Лежит над
челюстно-подъязычной
мышцей**

Прикрепляется к

телу подъязычной кости

Мышцы шеи

средние

Функция:

Мышц средней группы, лежащих
выше подъязычной кости

Поднимают кверху подъязычную кость

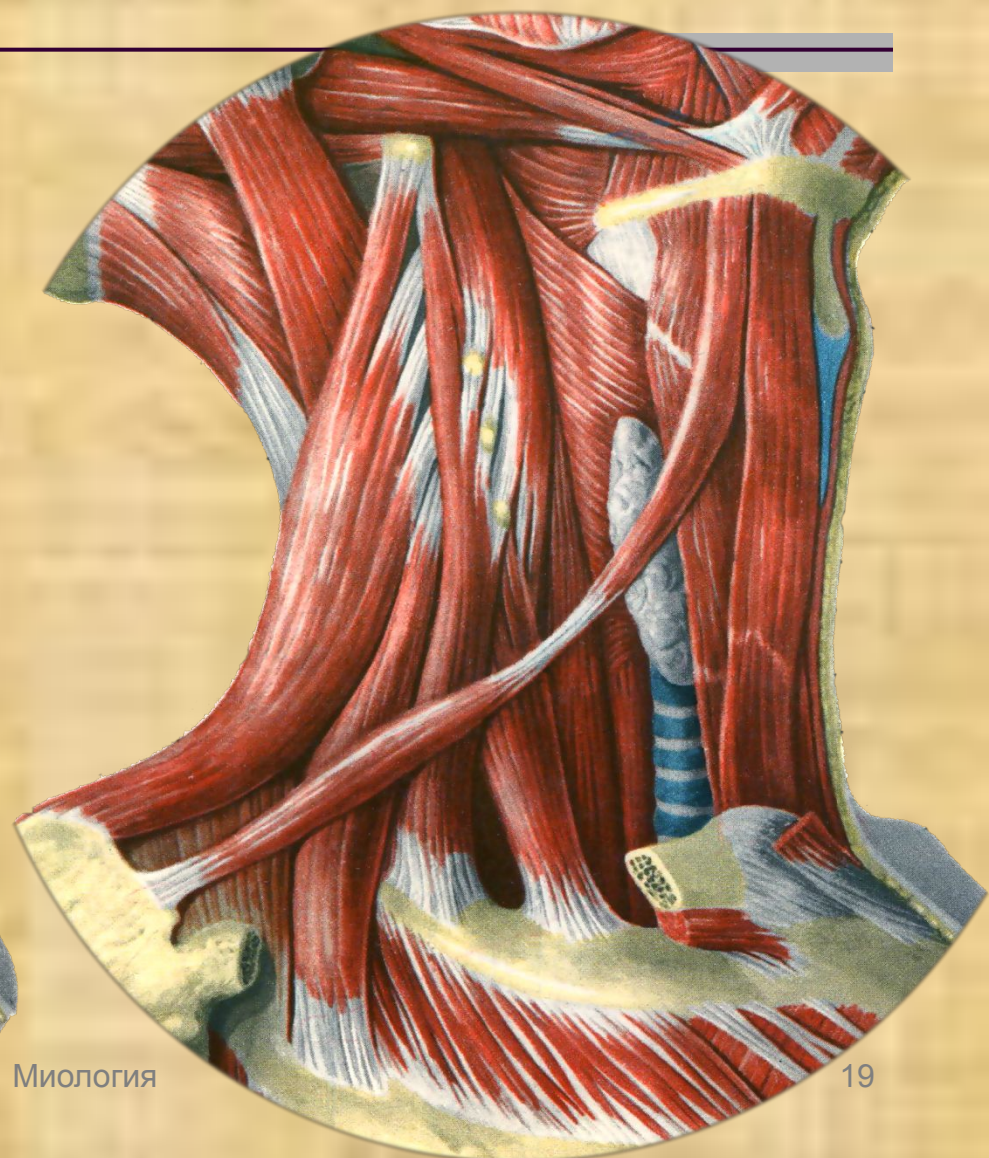
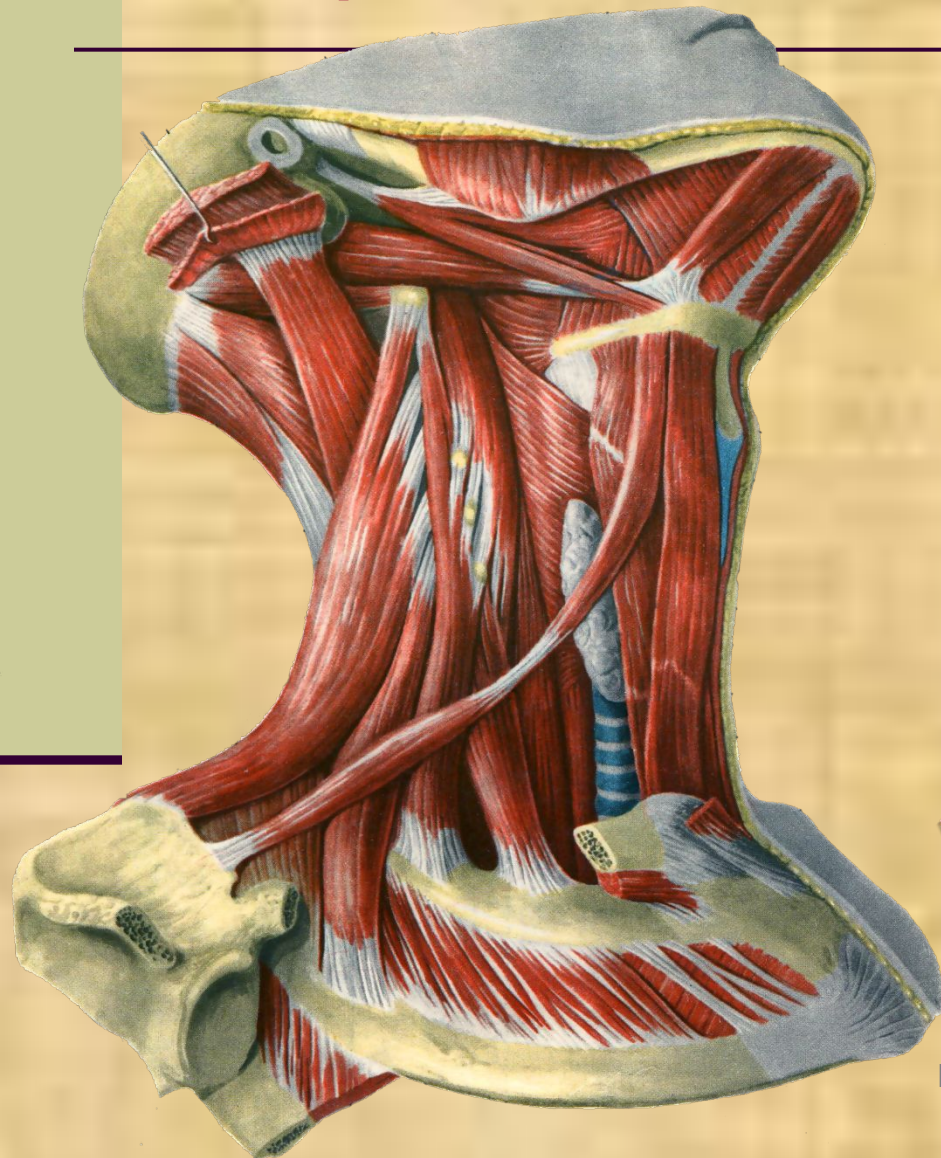
Способствуют опусканию нижней челюсти

Способствуют формированию
членораздельной речи

Способствуют глотанию, приподнимая язык

Мышцы шеи средние

Мышцы ниже подъязычной кости



Мышцы шеи средние

Подъязычная мышца

**Прикрепляется к
подъязычной кости**

Начинается от

грудины, ключицы

Мышцы шеи средние

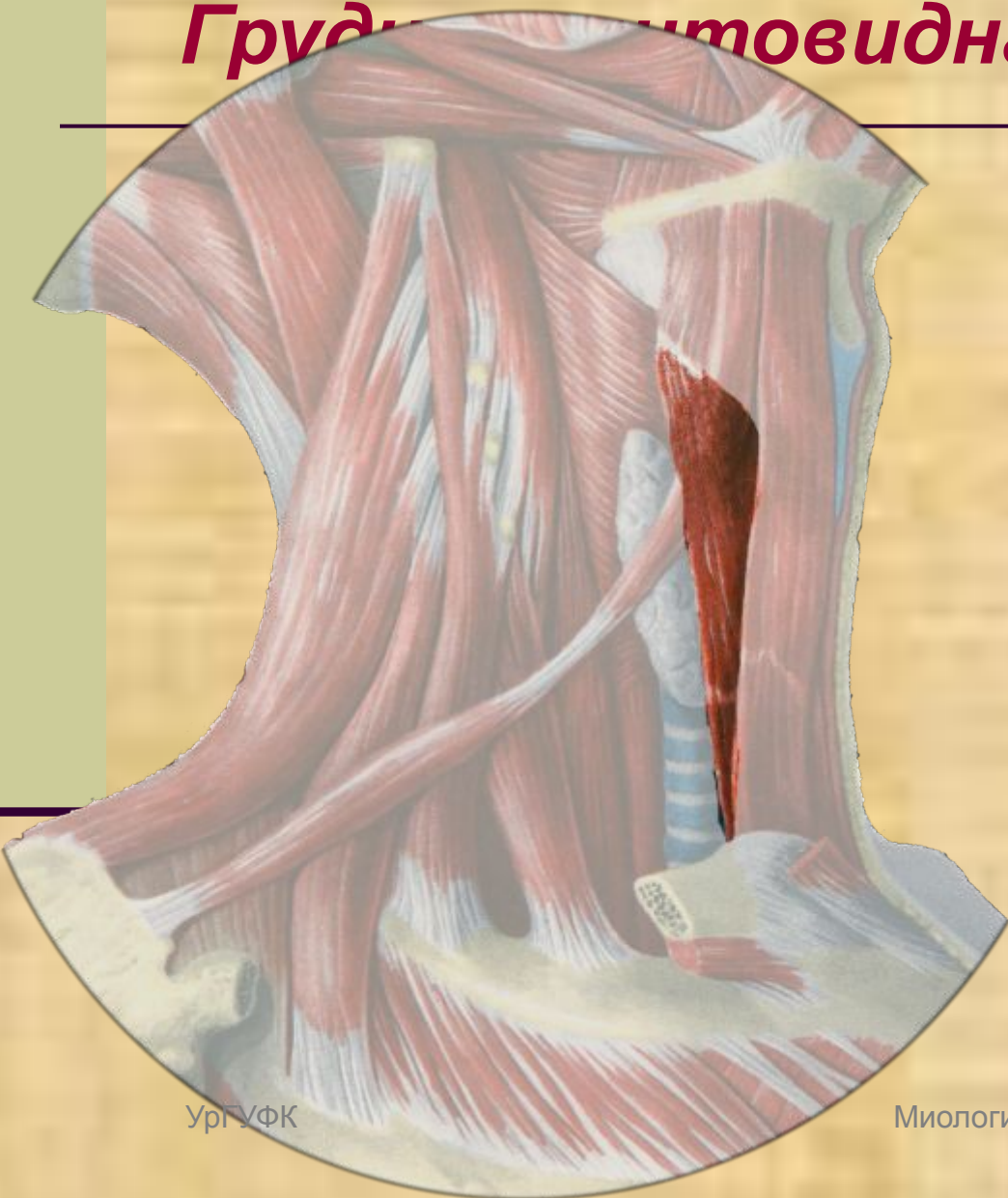
Подъязычная мышца

Функция:

*Тянет вниз
подъязычную
кость*

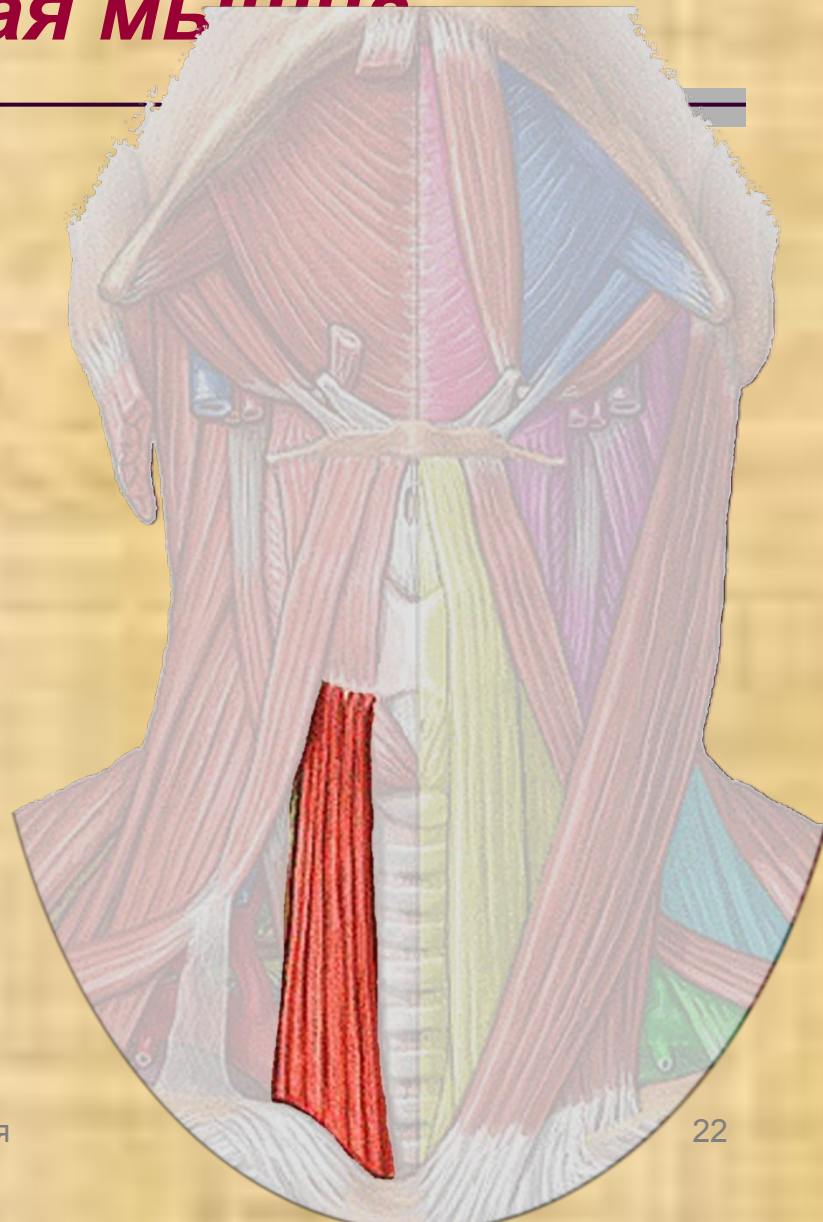
Мышцы шеи средние

Грудно-ключично-щитовидная мышца



Ург УФК

Миология



22

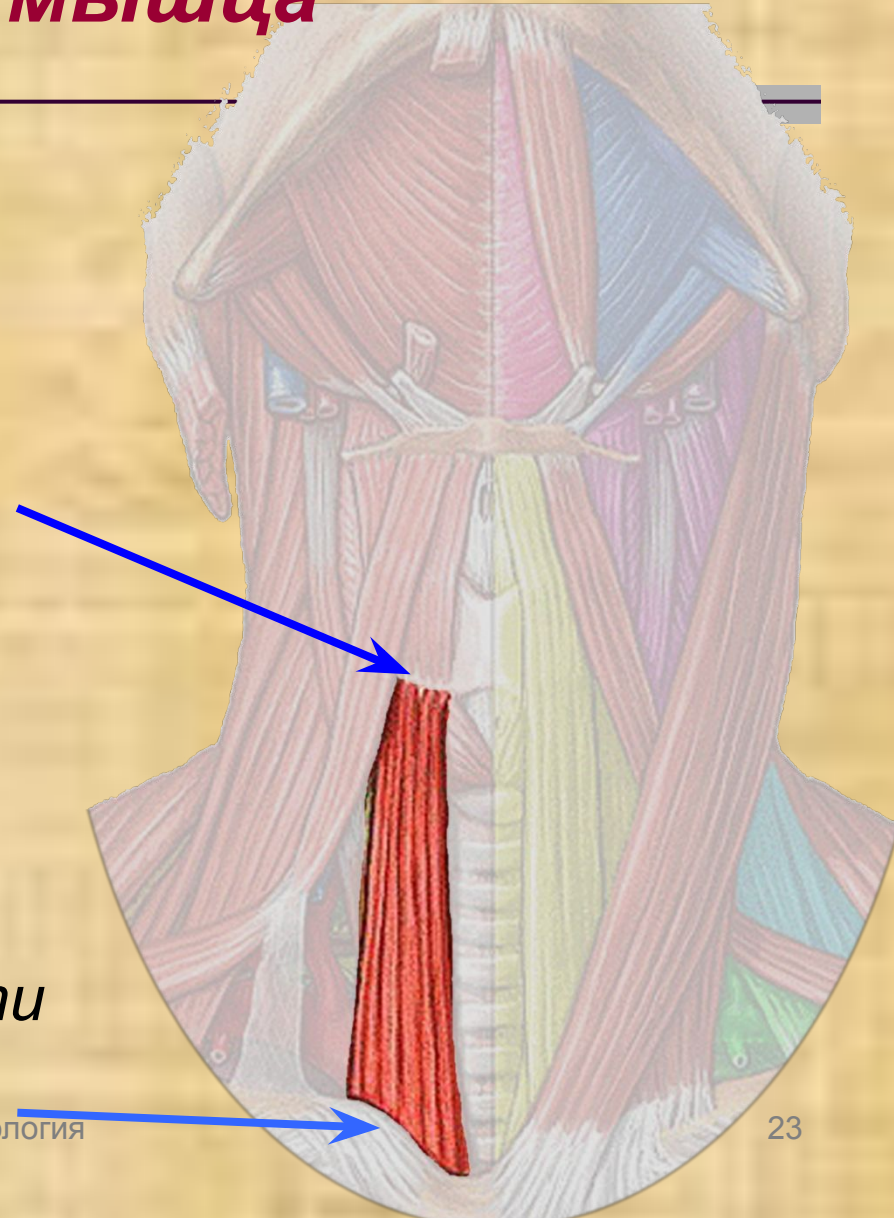
Грудно-щитовидная мышца

Прикрепляется к

*боковой поверхности
щитовидного хряща*

Начинается от

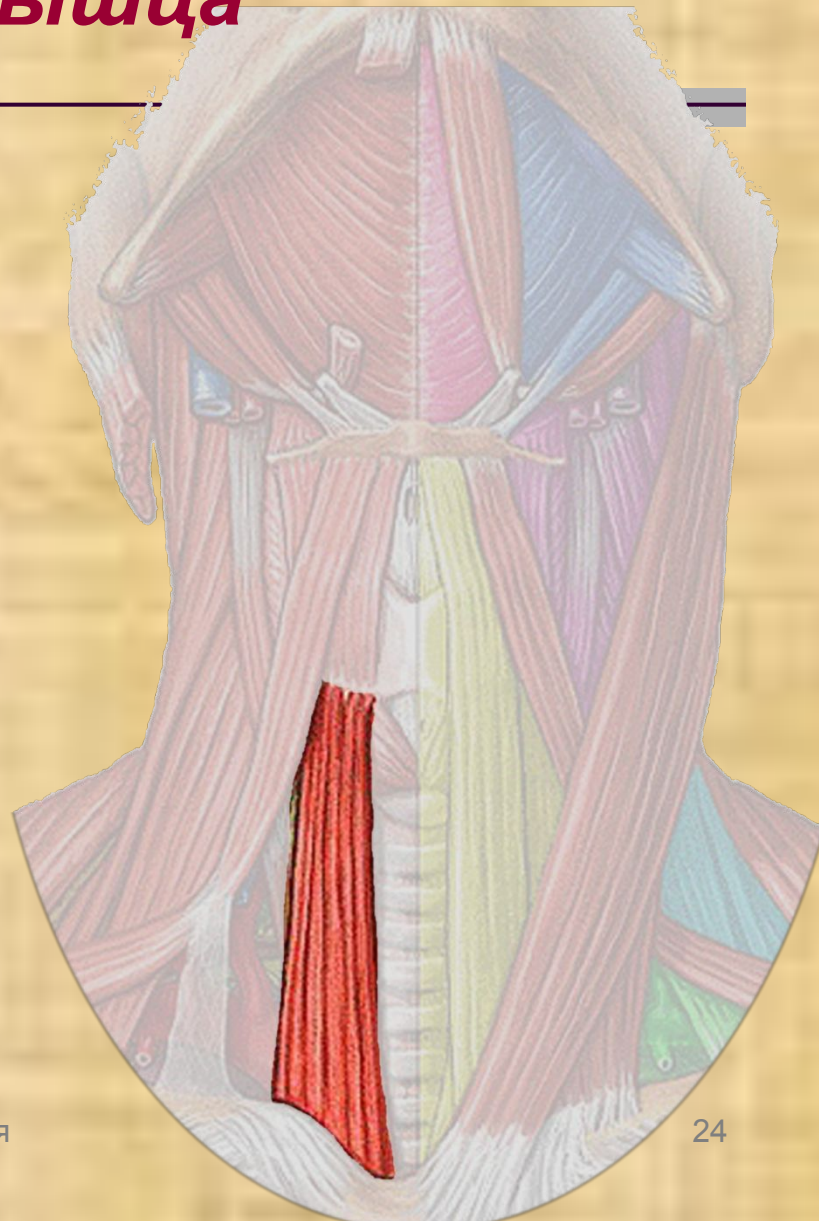
*грудины, задней поверхности
первого ребра*



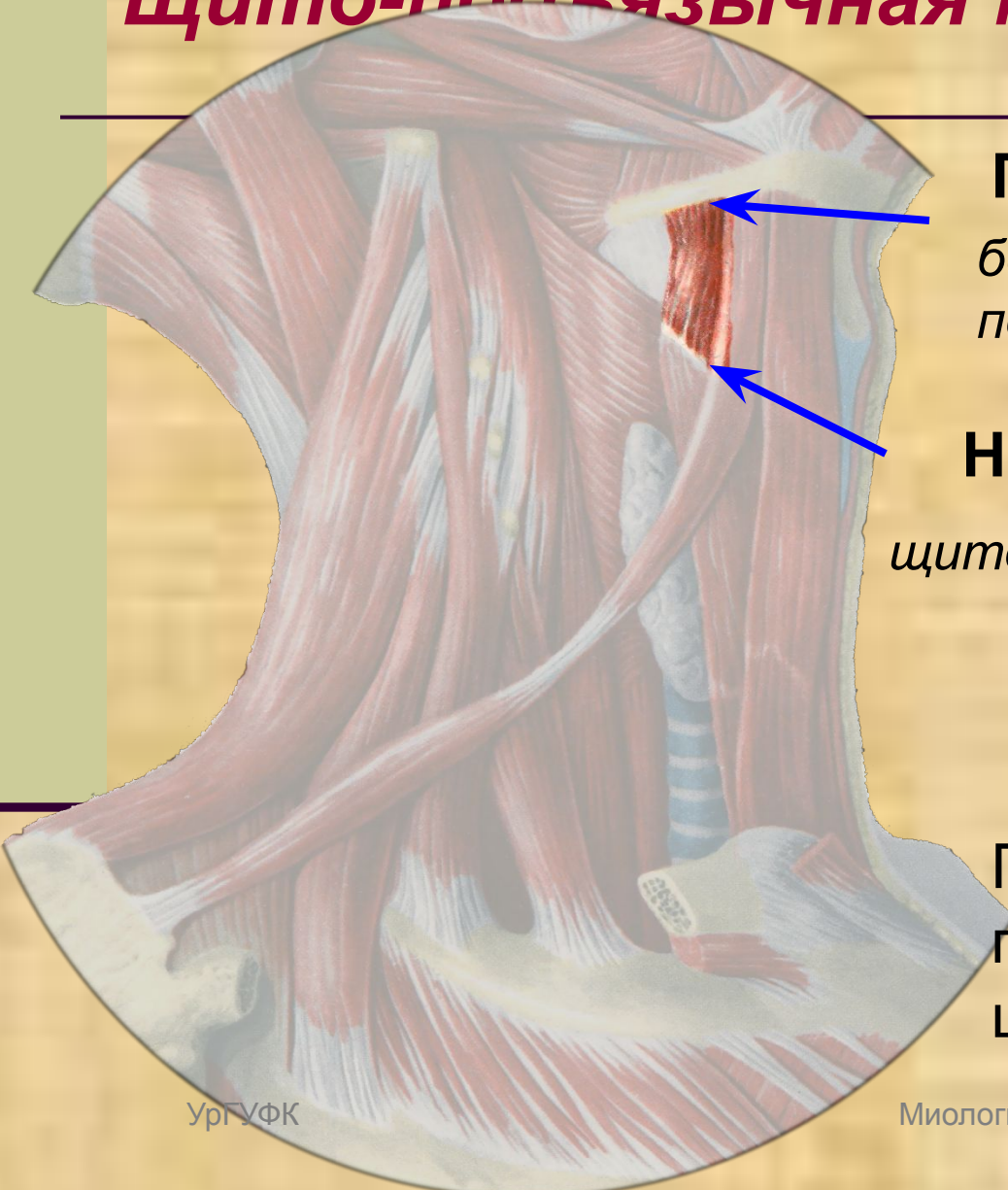
Грудино-щитовидная мышца

Функция:

опускает вниз гортань



Щито-подъязычная мышца

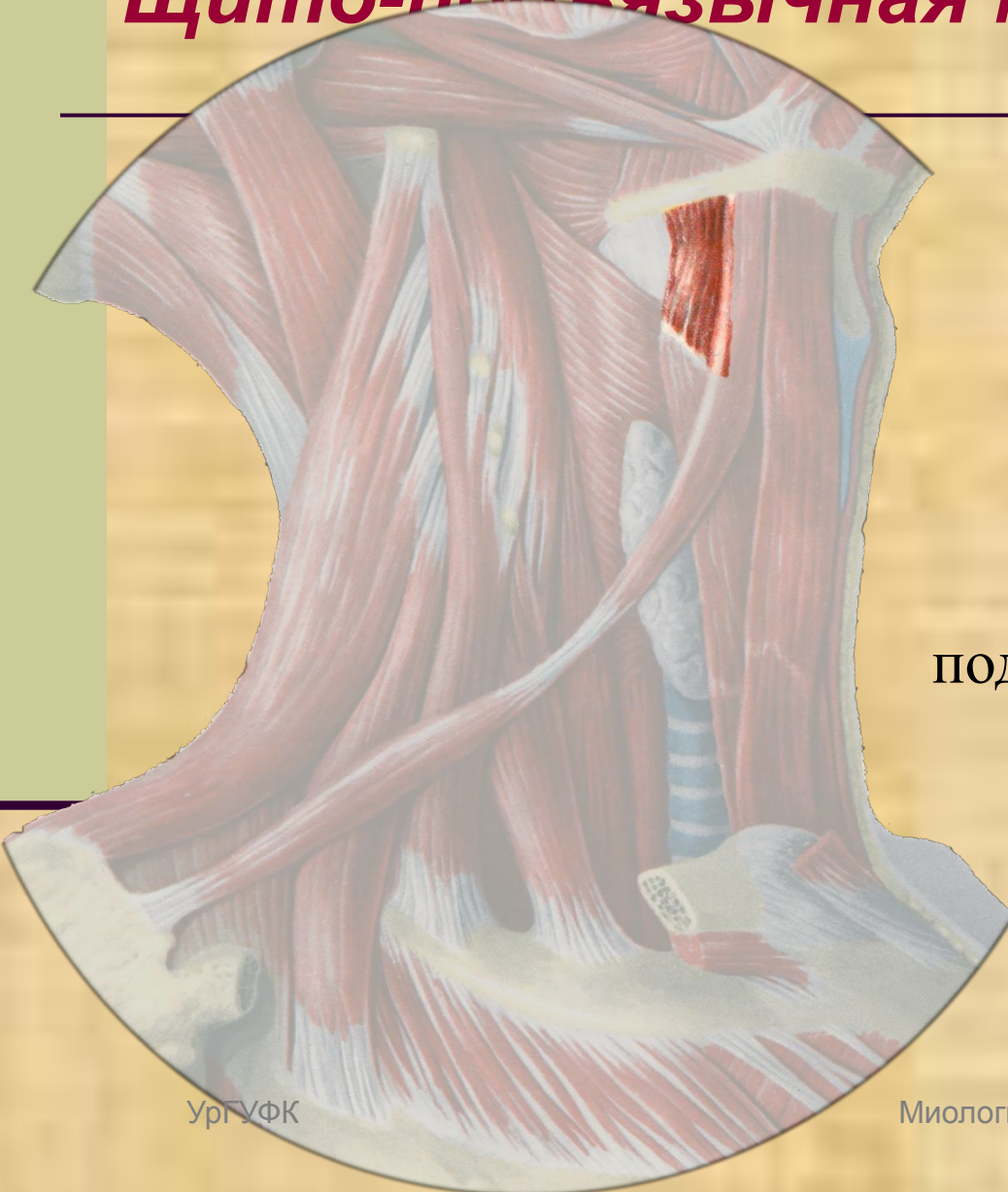

Прикрепляется к
большому рожку
подъязычной кости

Начинается от
щитовидного хряща гортани

Представляет собой
продолжение грудино-
щитовидной мышцы

Щито-подъязычная мышца



Функция:

при фиксированной
подъязычной кости,
подтягивает гортань кверху

Лопаточно-подъязычная

Прикрепляется к

Подъязычной кости

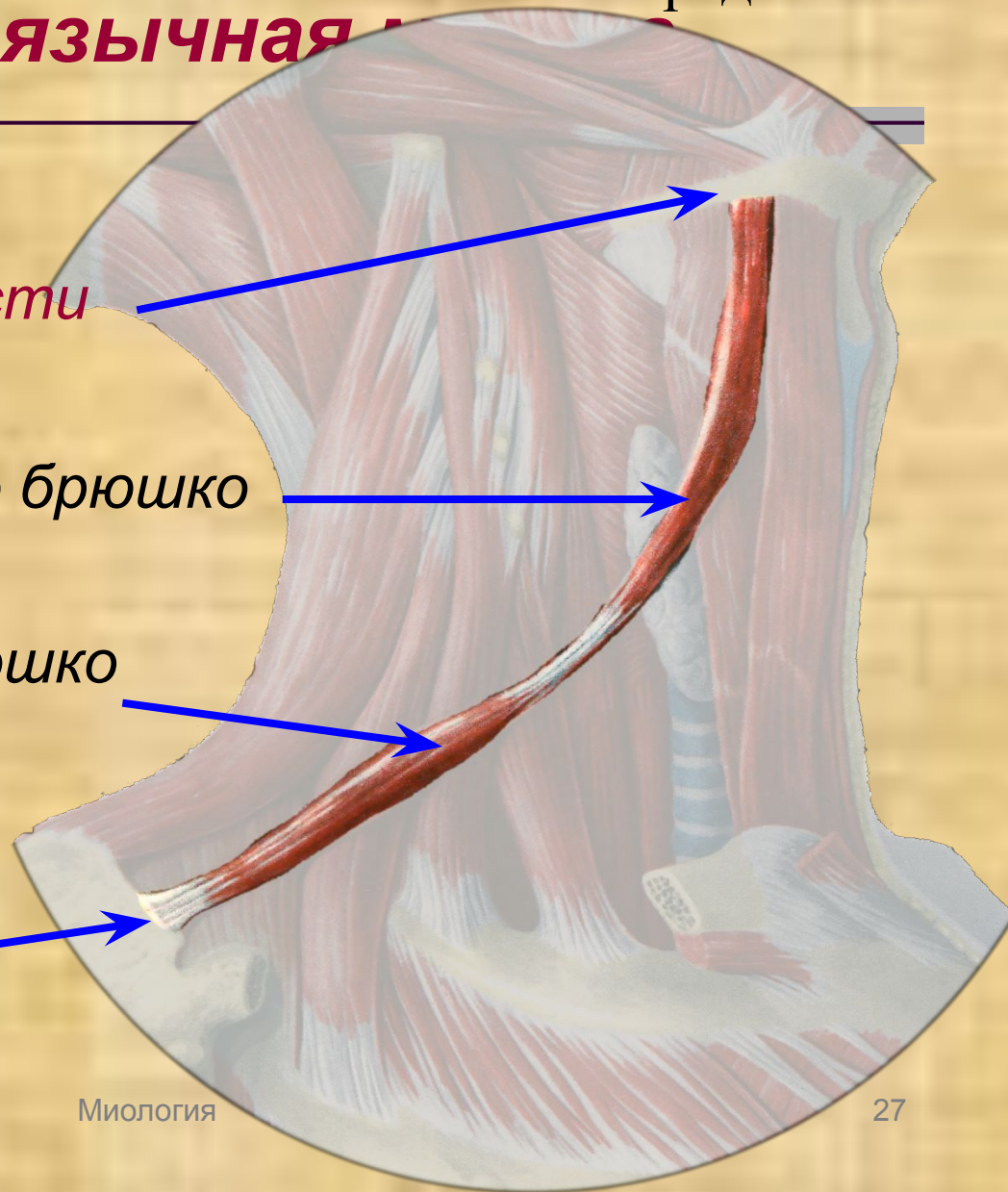
Верхнее брюшко

Представлена:

Нижнее брюшко

Лопатки

Начинается от



Лопаточно-подъязычная

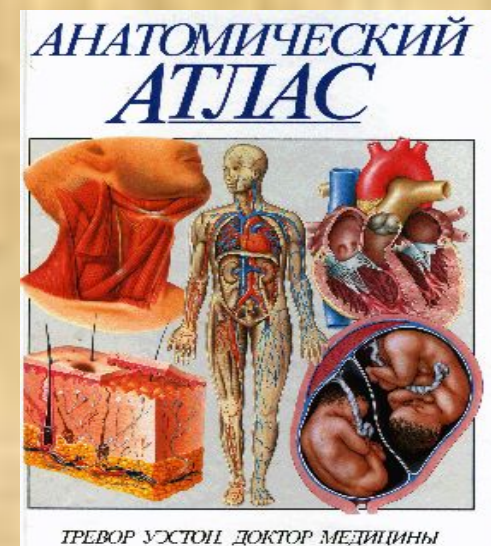
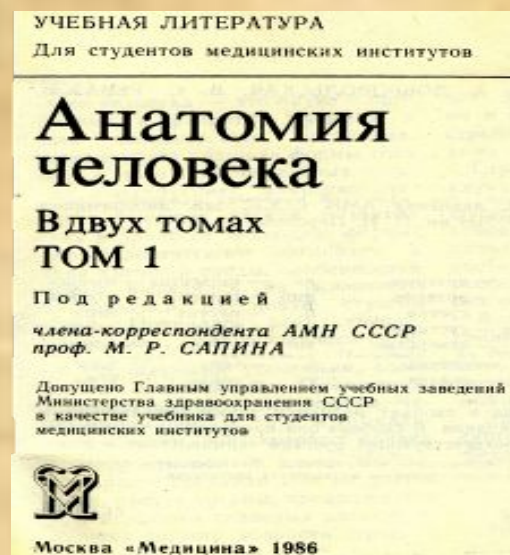
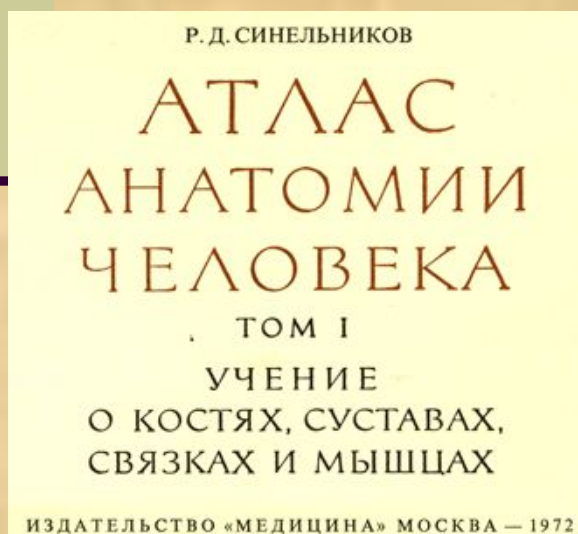
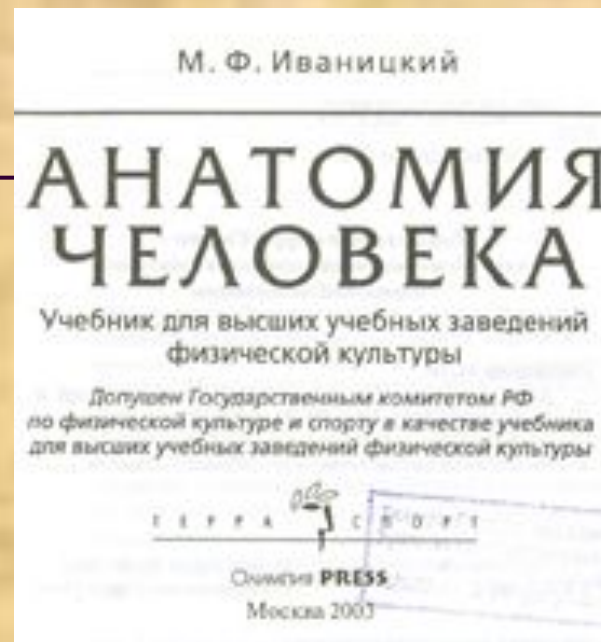
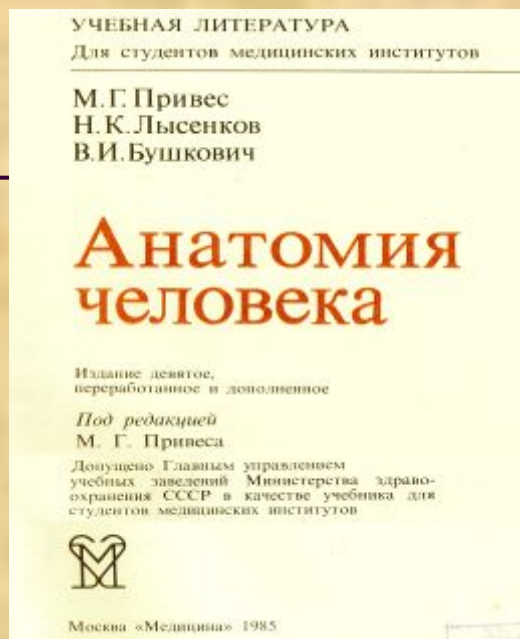

Что делает?

Оттягивает подъязычную кость вниз

*Натягивая шейную
фасцию способствует
расширению крупных
венозных стволов шеи*



При подготовке темы была использована литература:



Мультимедийное
сопровождение
темы подготовил —
Самсонов С.А.



Екатеринбург, 2010 г.



Руководитель проекта, заведующий
кафедрой естественнонаучных
дисциплин УГУФК, к.м.н., доцент
А. И. Доронин