Гипотериоз у детей

- **Гипотиреоз** – клинический синдром, обусловленный недостаточностью тиреоидных гормонов, характеризующийся замедлением всех метаболических процессов.

Классификация

- Первичный гипотиреоз:
  1. Дисгенезия щитовидной железы;
  Агинезия (атиреоз);
  Гипогенезия (гипоплазия);
  Дистопия.
  2. Дисгормоногенез:
  Дефект рецептора ТТГ;
  Дефект транспорта йода;
  Дефект пероксидазной системы;
  Дефект синтеза тиреоглобулина.

- **Центральный гипотиреоз (вторичный, третичный):**
  1.Сочетанный дефицит гипофизарных гормонов;
  2. Изолированный дефицит ТТГ
- Периферическая резистентность к тиреоидным гормонам
- Транзиторный гипотиреоз
- Врожденный гипотиреоз - в основе которого лежит полная или частичная недостаточность тиреоидных гормонов, приводящая к задержке развития всех органов и систем, из-за незрелости гипоталамо-гипофизарной системы или щитовидной железы

Классификация первичного гипотиреоза по степени тяжести:

Степень тяжести	Лабораторные изменения	Клиническая картина
Субклинический	ТТГ – повышен, св.Т4 – в норме или снижен	Бессимптомное течение или только неспецифические симптомы
Манифестный	ТТГ – повышен, св.Т4 – снижен	Присутствуют характерные симптомы гипотиреоза
Осложненный (тяжелый)	ТТГ – повышен, св.Т4 – снижен	Развернутая клиническая картина гипотиреоза. Имеются тяжелые осложнения: «полисерозит», сердечная недостаточность, кретинизм, микседематозная кома и др.

Клиника

- *Новорожденные:*
  - нарушение дыхания;
  - цианоз;
  - желтуха;
  - вялое сосание;
  - хриплый крик;
  - пупочная грыжа.

- *Дети и подростки:*
  - замедление роста;
  - снижение успеваемости;
  - нарушения полового развития;

Физикальное обследование:

- *У новорожденных возможны:*
  · переношенная беременность (более 40 нед);
  · большая масса тела при рождении (более 3500 г);
  · отечное лицо, губы, веки;
  · полуоткрытый рот с широким, «распластанным» языком;
  · локализованные отеки в виде плотных «подушечек» в надключичных ямках, тыльных поверхностях кистей, стоп;
  · признаки незрелости при доношенной по сроку беременности;
  · низкий, грубый голос при плаче, крике;
  · позднее отхождение мекония;
  · позднее отпадение пупочного канатика, плохая эпителизация пупочной ранки;
  · затянувшаяся желтуха.

Шкала Апгар для диагностики врожденного гипотиреоза у новорожденных

Клинический признак	Количество баллов
Пупочная грыжа	2
Отечное лицо	2
Запоры	2
Женский пол	1
Бледность, гипотермия кожи	1
Увеличенный язык	1
Мышечная гипотония	1
Желтуха дольше 3 недель	1
Шелушение и сухость кожи	1
Открытый задний родничок	1
Беременность длилась более 40 недель	1
Масса тела при рождении более 3500 г	1

При сумме баллов более 5 следует заподозрить врожденный гипотиреоз.

- *Позднее* – в возрасте 3-4 месяцев появляются следующие симптомы:
  - сниженный аппетит;
  - затруднение при глотании;
  - плохая прибавка в весе;
  - метеоризм;
  - запоры;
  - сухость;
  - бледность;
  - шелушение кожных покровов;
  - гипотермия (холодные кисти, стопы);
  - ломкие, сухие, тусклые волосы;
  - мышечная гипотония.

- У детей с ВГ более старшего возраста (после 5-6 месяцев и старше) при отсутствии лечения
- выраженная низкорослость (рост ниже 3-го перцентиля или ниже 2 стандартных отклонений)
- Пропорции тела у детей с гипотиреозом приближаются к хондродистрофическим (коэффициент «верхний/нижний сегмент» больше нормальных значений).
- Характерны недоразвитие лицевого скелета, широкая запавшая переносица, гипертелоризм; позднее закрытие большого и малого родничков; задержка прорезывания зубов и их запоздалая смена.
- Выраженная задержка психомоторного и речевого развития. Дети вялы, часами могут лежать спокойно, не проявляя беспокойства при мокрой пеленке, голоде, не интересуются игрушками, поздно начинают сидеть, ходить.
- Выражены адинамия, гипотония мышц: выпуклый живот с пупочной грыжей, расхождение прямых мышц живота, осанка с поясничным лордозом, выступающими ягодицами и полусогнутыми коленями, частые запоры, метеоризм.

Лабораторные данные

- · дефекты генов, приводящие к врожденному гипотиреозу: TTF1, TTF2, PAX-8, PROP-1, Pit-1, TSH-R, NIS, TPO, PDS, TG, TR-, TR-α – при возможности.
  · тиреоидный гормональный профиль определяется уровнем поражения оси «гипоталамус-гипофиз-щитовидная железа»:

Уровень поражения	ТТГ	свТ4	свТ3
Первичный	повышен	снижен	в норме или снижен
Вторичный/третичный	снижен или в норме	снижен	снижен
Периферическая резистентность	в норме или повышен	в норме или повышен	в норме или повышен

Нормативы уровня ТТГ у детей[6]

Возраст	Разброс ТТГ, мМЕ/л
Доношенные новорожденные	1,3-19
10 недель	0,6-10
14 месяцев	0,4-7,0
5 лет	0,4-6,0
14 лет	0,4-5,0

Инструментальные исследования

- **УЗИ щитовидной железы:** а- или гипоплазия органа; эктопия; многоузловой зоб; при первичном приобретенном гипотиреозе возможны изменения, характерные для АИТ, узловые и кистозные образования;
· **ЭКГ:** снижение вольтажа комплексов QRS, зубцов Т и Р, синусовая брадикардия, нарушение процессов реполяризации в миокарде желудочков;
· **Рентгенография коленных суставов и стоп, а также кистей** помогает установить продолжительность внутриутробного гипотиреоза. Отсутствие центров оссификации (эпифизарный дисгенез) дистальных отделов бедренных костей, проксимальных концов большеберцовых костей и кубовидных костей стоп является косвенным доказательством врожденного гипотиреоза. *Рентгенография кистей* выявляет задержку появления ядер окостенения, их асимметрию, нарушение последовательности появления. Типично резкое отставание костного возраста от паспортного, при этом костный возраст задерживается даже в большей степени, чем рост.
· **МРТ или КТ гипофиза** показаны при центральном гипотиреозе;
· **ЭхоКГ** при выраженной сердечной недостаточности.

Показания для консультации специалистов

- консультация офтальмолога, нейрохирурга, невропатолога – при центральном гипотиреозе;
- консультация гематолога – при анемии средней и тяжелой степени.

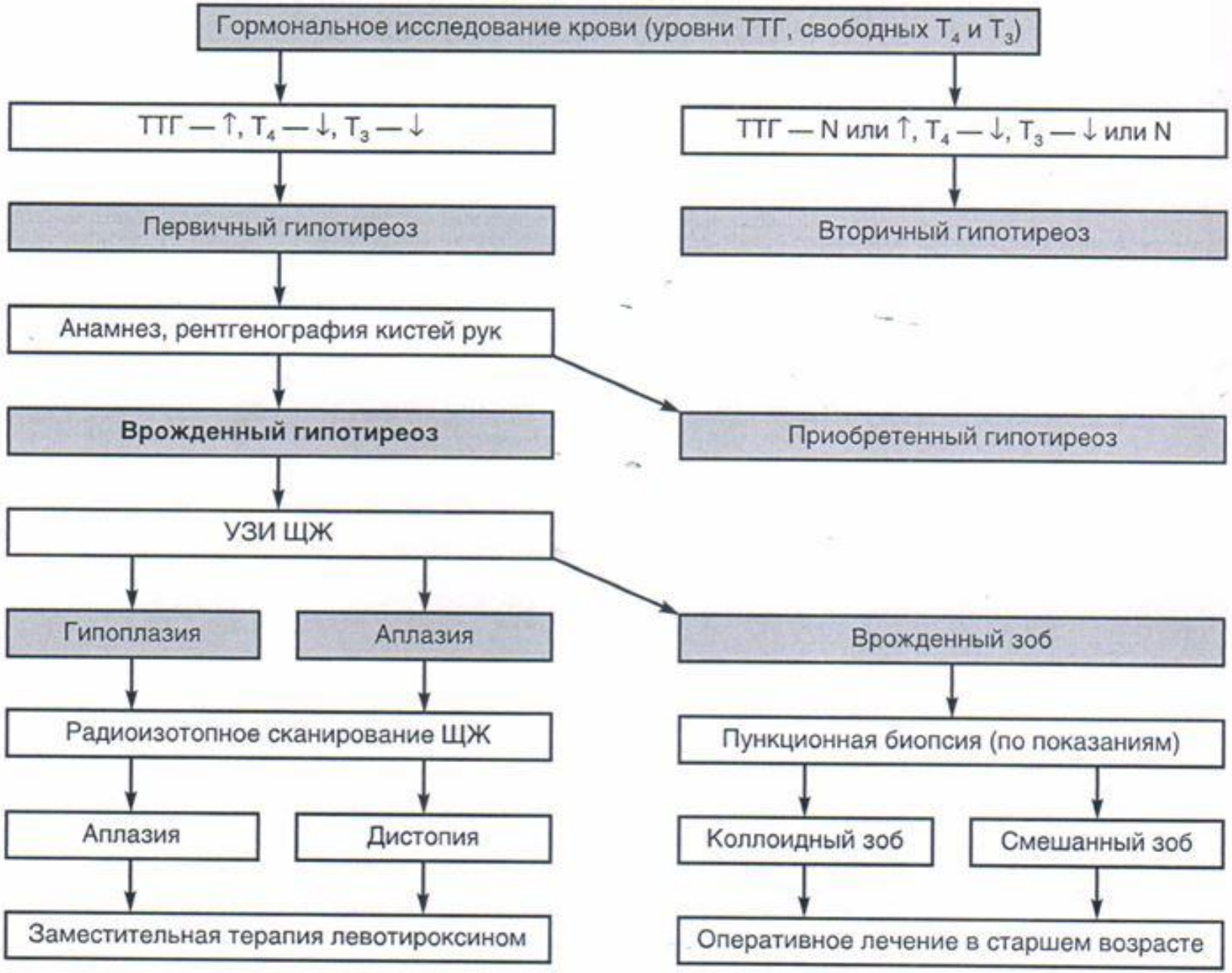
Гормональное исследование крови (уровни ТТГ, свободных T_4 и T_3)
ТТГ — ↑, T_4 — ↓, T_3 — ↓
ТТГ — N или ↑, T_4 — ↓, T_3 — ↓ или N
Первичный гипотиреоз
Вторичный гипотиреоз
Анамнез, рентгенография кистей рук
Врожденный гипотиреоз
Приобретенный гипотиреоз
УЗИ ЩЖ
Гипоплазия
Аплазия
Врожденный зоб
Радиоизотопное сканирование ЩЖ
Пункционная биопсия (по показаниям)
Аплазия
Дистопия
Коллоидный зоб
Смешанный зоб
Заместительная терапия левотироксином
Оперативное лечение в старшем возрасте

Медикаментозное лечение:

Основное лекарственное средство – левотироксин натрия 25, 50, 75, 100, 125, 150 мкг в табл.
Принимать утром натощак не позже, чем за 30 мин до приема пищи.

Дозы левотироксина натрия у детей.

Возраст	Доза левотироксина (мкг/кг в сут)
0-6 месяцев*	10-15
7-11 месяцев	6-8
1-5 лет	5-6
6-10 лет	4-5
11-20 лет	1-3

**- для недоношенных новорожденных – 8-10 мкг/кг в сут.*

Терапия препаратами левотироксина натрия при перманентном гипотиреозе – пожизненная, при транзиторном ограничивается продолжительностью заболевания.

· Наблюдение у эндокринолога: при подборе дозы 1 раз в 2 месяца, далее 1 раз в 3-6 месяцев.

Литература

- Протоколы заседаний Объединенной комиссии по качеству медицинских услуг МЗ РК, 2017
- 1) Д. Гарднер, Д. Шобек. Базисная и клиническая эндокринология, 2016.
- 2) Федеральные клинические рекомендации (протоколы) по диагностике и лечению врожденного гипотиреоза у детей, под общей редакцией Дедова И.И., и Петерковой В.А., М, 2014.
- 3) Клинический протокол диагностиик и лечения гипотиреоза у детей, 2014.
- 4) Детская эндокринология. Атлас (под ред И.И. Дедова, В.А. Петерковой. – М.: ГЭОТАР-Медиа, 2016 -240 стр.).
- 5) Базарбекова Р.Б. Руководство по эндокринологии детского и подросткового возраста – Алматы, 2014 -252 стр.
- 6) Fisher DA, Nelson JC, Carlton Ei and Wilcox RB. Thyroid 2000; 10:229-34
- 7) Guidelines for the Treatment of Hypothyroidism: Prepared by the American Thyroid Association Task Force on Thyroid Hormone Replacement (2014) Jonklaas, Bianco, et al., Thyroid 24(12): 1670-1751, 2014.