НАРУШЕНИЯ РИТМА И ПРОВОДИМОСТИ

профессор В. Тыренко

2022г.

СОДЕРЖАНИЕ ПЛАНА ЛЕКЦИИ

№ п/п	Учебные вопросы	Время (мин)
1.	Актуальность проблемы для военно-медицинской службы и гражданского здравоохранения. Этиологические факторы и механизмы развития аритмий.	10
2.	Классификация аритмий.	10
3.	Патогенез, клиника, ЭКГ-картина наиболее распространенных нарушений ритма и проводимости: 1. Экстрасистолия; 2. Пароксизмальная тахикардия; 3. Трепетание и мерцание предсердий; 4. Желудочковые нарушения ритма; 5. Атриовентрикулярная блокада 6. Блокады ножек пучка Гиса.	20
4.	Классификация и характеристика антиаритмических препаратов.	20
5.	Принципы медикаментозной терапии аритмий. Профилактика и лечение осложнений.	20
6.	Диспансеризация. МСЭ. Военно-врачебная экспертиза	10

Литература

Основная:

1. Внутренние болезни : учебник : в 2 т. / Р. А. Абдулхаков [и др.] ; под ред. В. С. Моисеева, А. И. Мартынова, Н. А. Мухина. - 3-е изд., испр. и доп. - М. : Гэотар-Медиа, 2013 (в пер.).
2. Внутренние болезни : учеб.для мед.вузов в 2 т. / ред. С. И. Рябов. - 5-е изд., испр. и доп. - СПб. : СпецЛит, 2015.

Дополнительная:

1. Постановление Правительства РФ № 565 от 04.06.2013 г. «Об утверждении Положения о военно-врачебной экспертизе» Руководящий документ - 2013.
2. Приказ Министра обороны РФ от 20 октября 2014 г. N 770 "О мерах по реализации в Вооруженных Силах Российской Федерации правовых актов по вопросам проведения военно-врачебной экспертизы". Руководящий документ - 2014.
3. «Академическая История болезни». Учебно-методическое пособие. СПб.: ВМедА, 2015.
4. Факультетская терапия. Учебное пособие под ред. Тыренко В.В. СПб.: ВМедА, 2016
5. Логика клинического диагноза. Учебное пособие. Один В.И., Тыренко В.В. СПб.: «Элби», 2011
6. Кардиология: национальное руководство под ред. Е.В. Шляхто М.: «ГЭОТАР-Медиа»,2015 г.
7. Унифицированное заключение по ЭКГ: Учебное пособие А. В. Барсуков, СПб.: «Эл-би»,2010г
8. Краткое руководство по неотложной кардиологии: Учебное пособие,В.В. РуксинСПб.: «Информ-мед»,2009г.
9. Руководство по кардиологии: под ред. Е.И. Чазова, М.: "Практика" 2014г.
10. Неотложные состояния: Учебное пособие. Сумин С.А. М.: МИА, 2013 г.

профессор Кушаковский Макс Соломонович

М. С. Кушаковский
АРИТМИИ СЕРДЦА
НАРУШЕНИЕ СЕРДЕЧНОГО РИТМА И ПРОВОДИМОСТИ

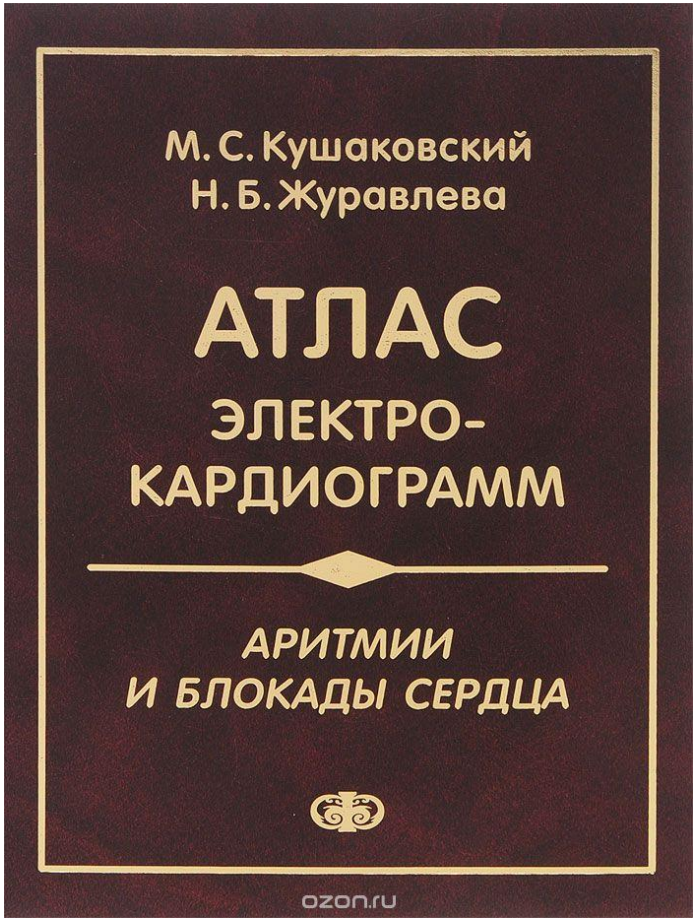
М. С. Кушаковский
Н. Б. Журавлева
АТЛАС
ЭЛЕКТРО-КАРДИОГРАММ
АРИТМИИ И БЛОКАДЫ СЕРДЦА
ozon.ru

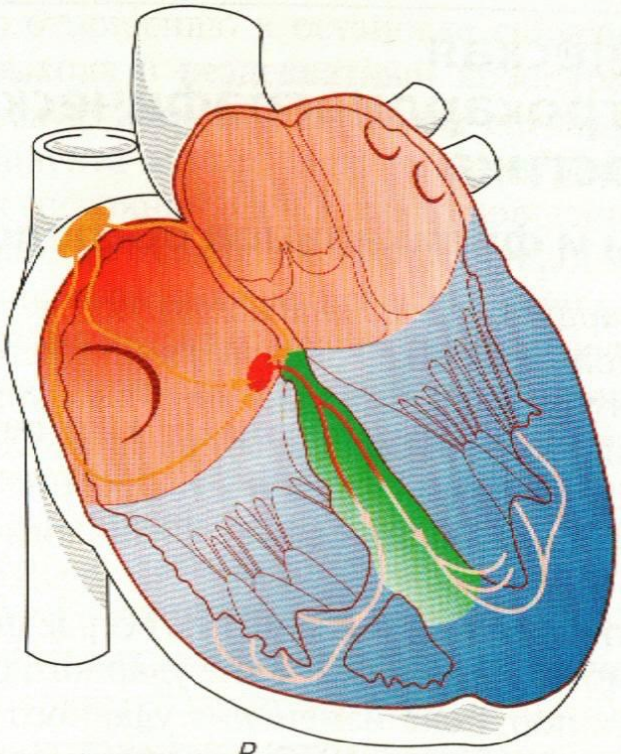

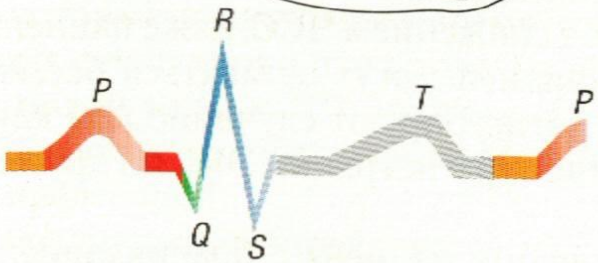
R
P
T
P
Q
S

Диагностика аритмий сердца

- Электрокардиография
- Длительное электрокардиографическое мониторирование
- Вариабельность сердечного ритма
- Турбулентность сердечного ритма
- Дисперсия интервала QT
- Сигнал-усредненная ЭКГ и поздние потенциалы
- Альтернации зубца Т
- Тилт-тест
- Чреспищеводная ЭКГ
- Инвазивное электрофизиологическое исследование
- Прямое картирование сердца

Имплантируемый монитор - Reveal

Эндокардиальное ЭФИ

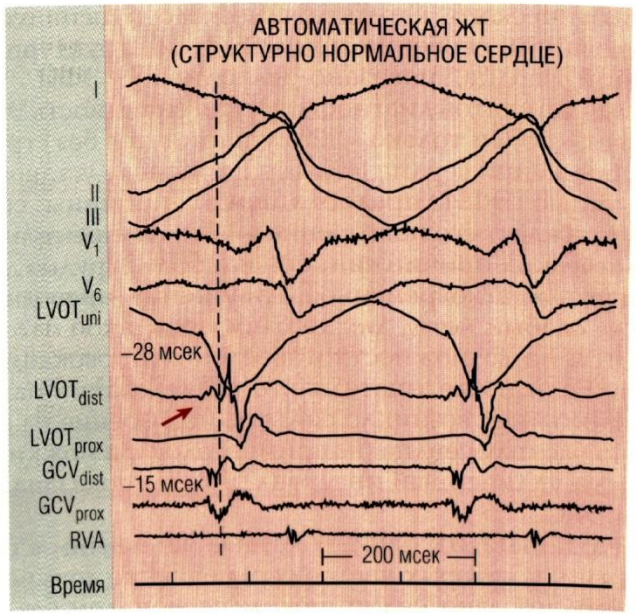

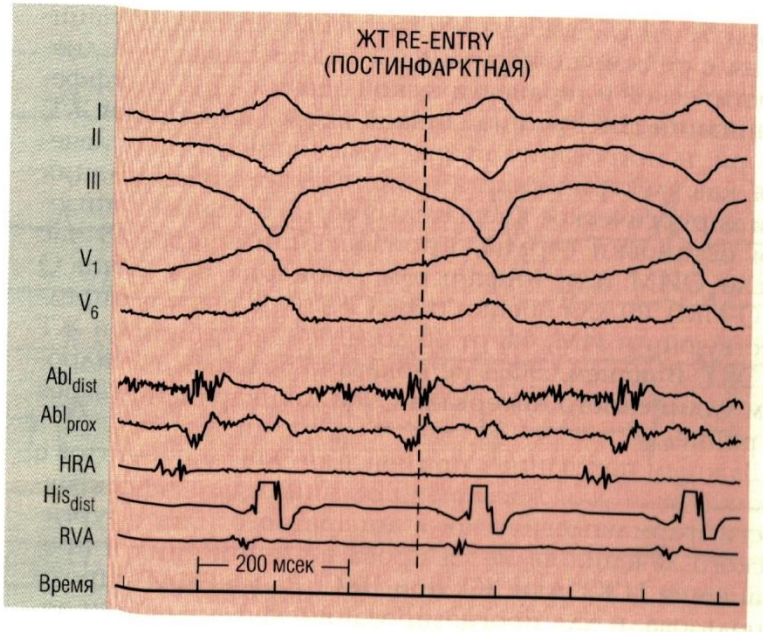

Рис. 32–14 Эндокардиальная катетерная запись во время желудочковой тахикардии (ЖТ) у двух пациентов. Пунктирные линии обозначают начало комплексов QRS. **А)** Женщина без структурного поражения сердца имела устойчивую ЖТ, возникающую в выходном отделе левого желудочка. Записана униполярная электрограмма ($LVOT_{uni}$) с острым QS и начало (стрелка) дистальной биполярной записи ($LVOT_{dist}$) предыдущей записи правого желудочка. Они также предшествуют записи с мультиэлектродного катетера, установленного вдоль коронарного синуса и большой сердечной вены (GCV_{dist} и GCV_{prox}) на поверхности эпикарда напротив эндокарда. Об

Прямое картирование миокарда

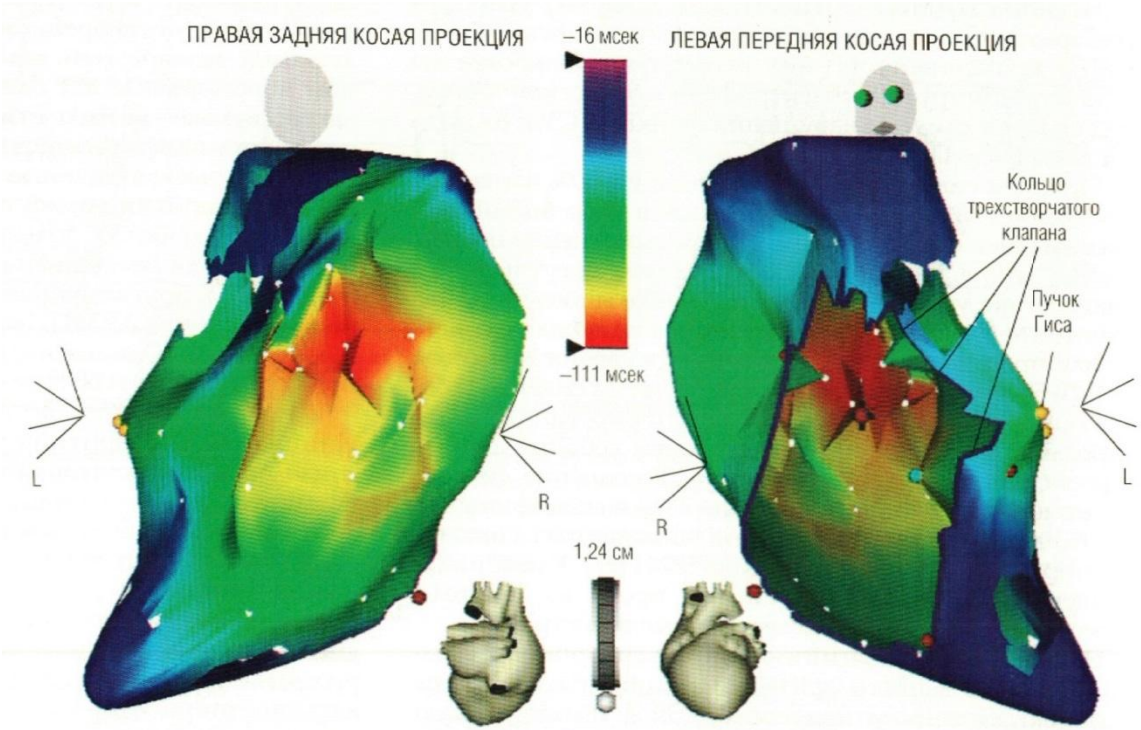

Рис. 32–15 Электроанатомическая карта фокальной предсердной тахикардии. Правое предсердие показано в двух видах. Цветная шкала времени активации — вверху посередине; красный цвет указывает на раннюю активацию, фиолетовый — на позднюю. Линейный масштаб показан ниже. Эта предсердная тахикардия возникла в заднелатеральной области правого предсердия (красное пятно) и активировалась всеми другими областями центробежно. Абляция этого места устранит тахикардию. L — левая сторона; R — правая сторона.

Брадиаритмии

Нормальная ЭКГ (ЧСС = 75 уд./мин.)

Синусовая брадикардия (ЧСС = 45 уд./мин.)

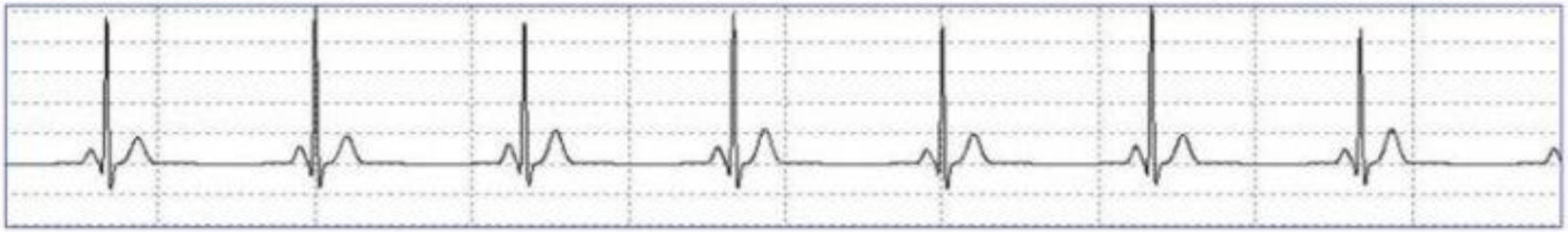

Не патологические причины
Патологические причины
Повреждение синоатриального узла
Апноэ во сне
Атриовентрикулярная блокада
Гипотиреоз
Внутричерепная гипертензия
Интенсивные тренировки
Возможные причины синусовой брадикардии:
Высокий уровень калия
Старение волокон миокарда
Инфаркт
Заболевания сердца
Избыток железа
Миокардит (воспаление мышечной ткани сердца)
Желтуха
Лекарства
Гиперстимуляция блуждающего нерва
Жировая дистрофия миокарда

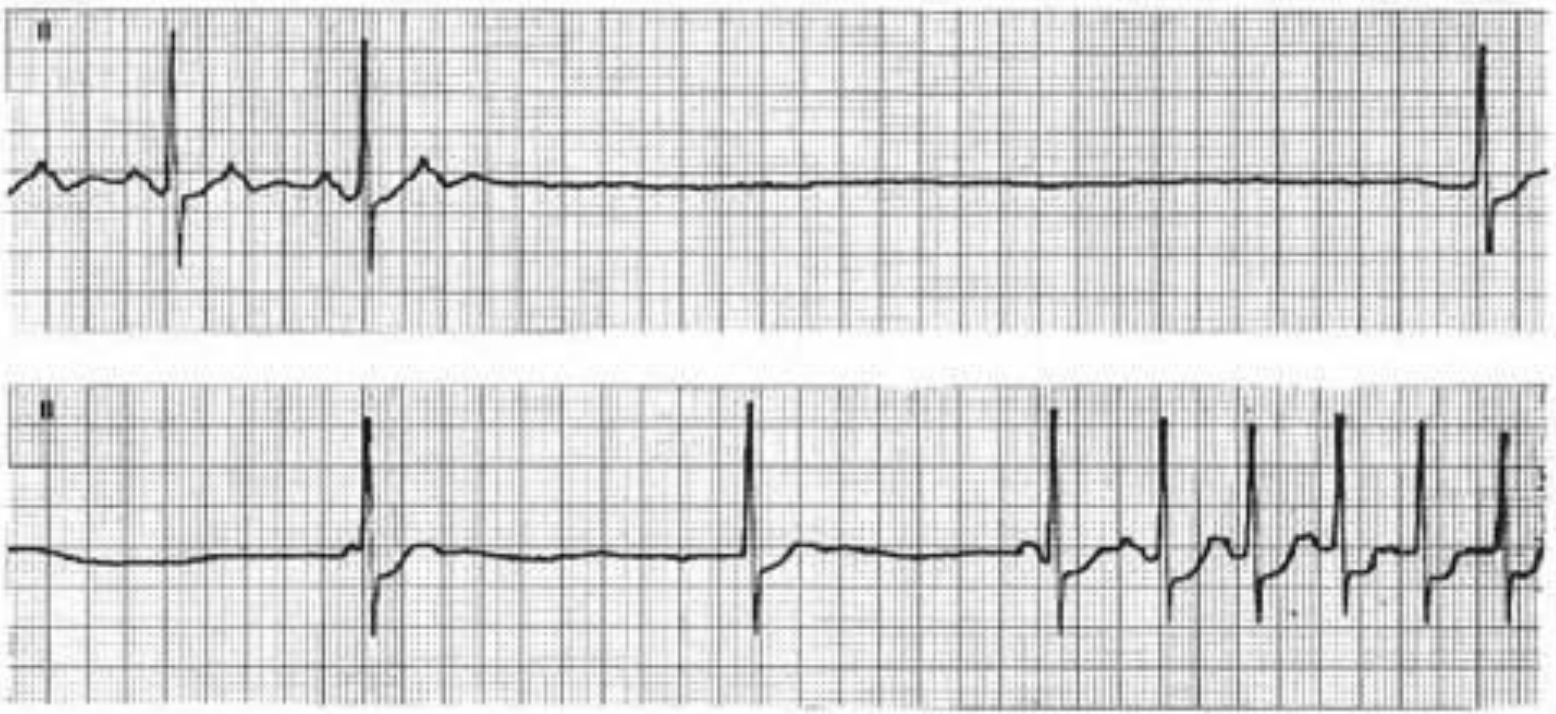
II
II

beregi-serdce.com

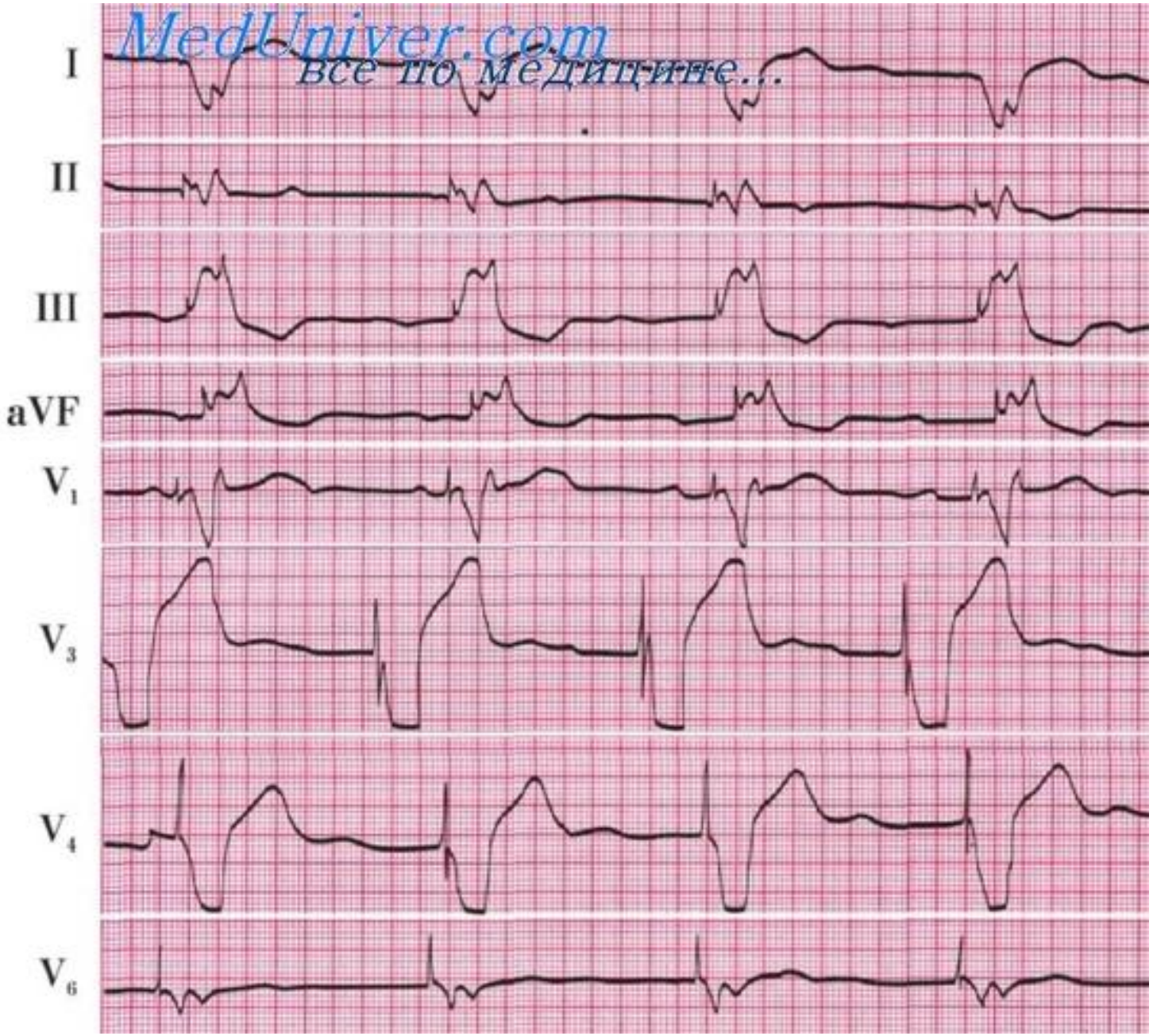

MedUniver.com
Все по медицине...

Наджелудочковые тахикардии и фибрилляция предсердий

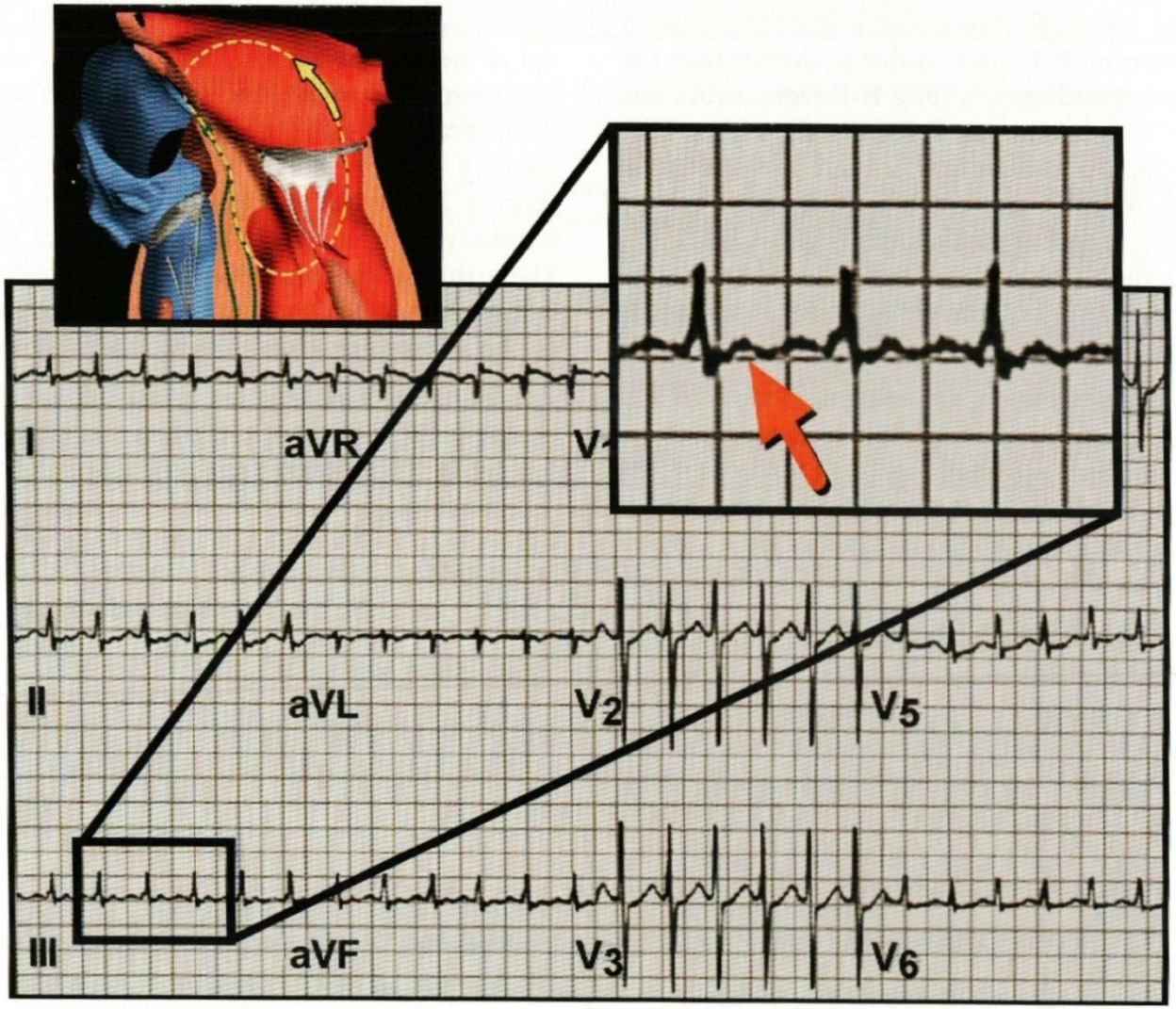

. Orthodromic Atrioventricular Reentrant Tachycardia. When an extranodal accessory pathway is present, the most common arrhythomic reciprocating tachycardia. Conduction occurs down the normal atrioventricular conduction system and up the accessory pathway, hort R-P tachycardia with an R-P interval typically more than 100 milliseconds (arrow indicates p wave).

Фибрилляция предсердий

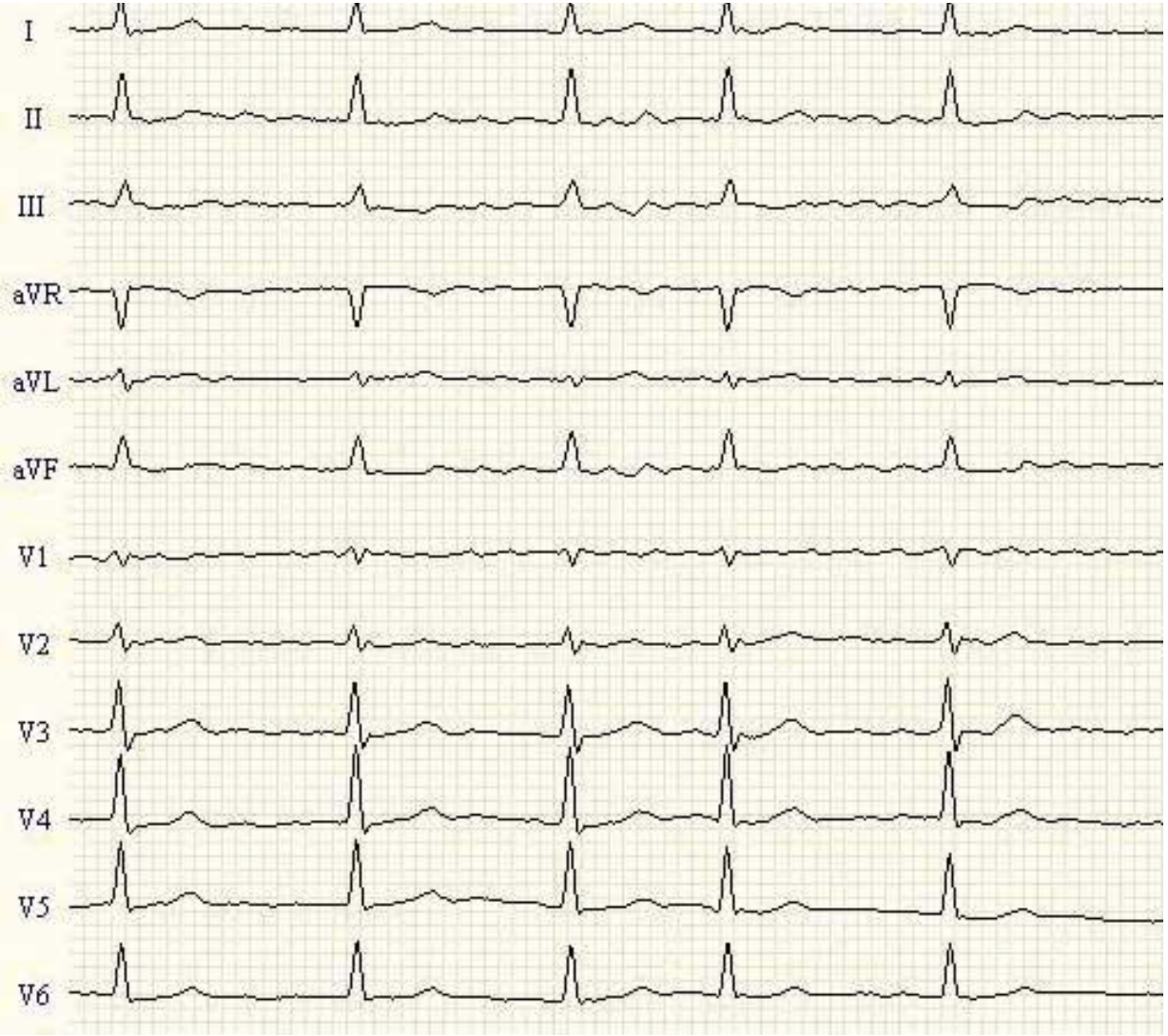

Имплантируемый монитор - Reveal

Классификация фибрилляции предсердий

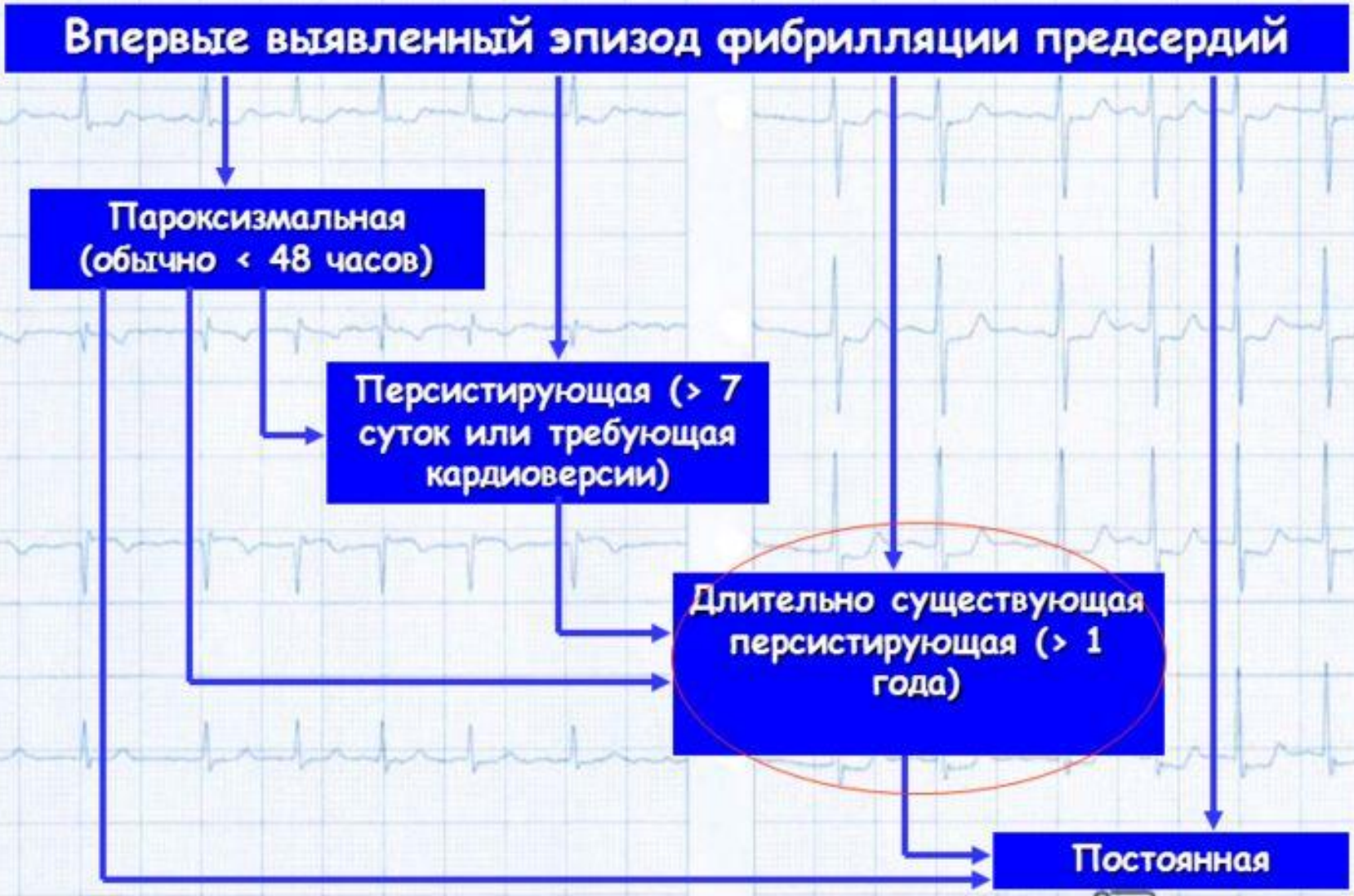

MyShared

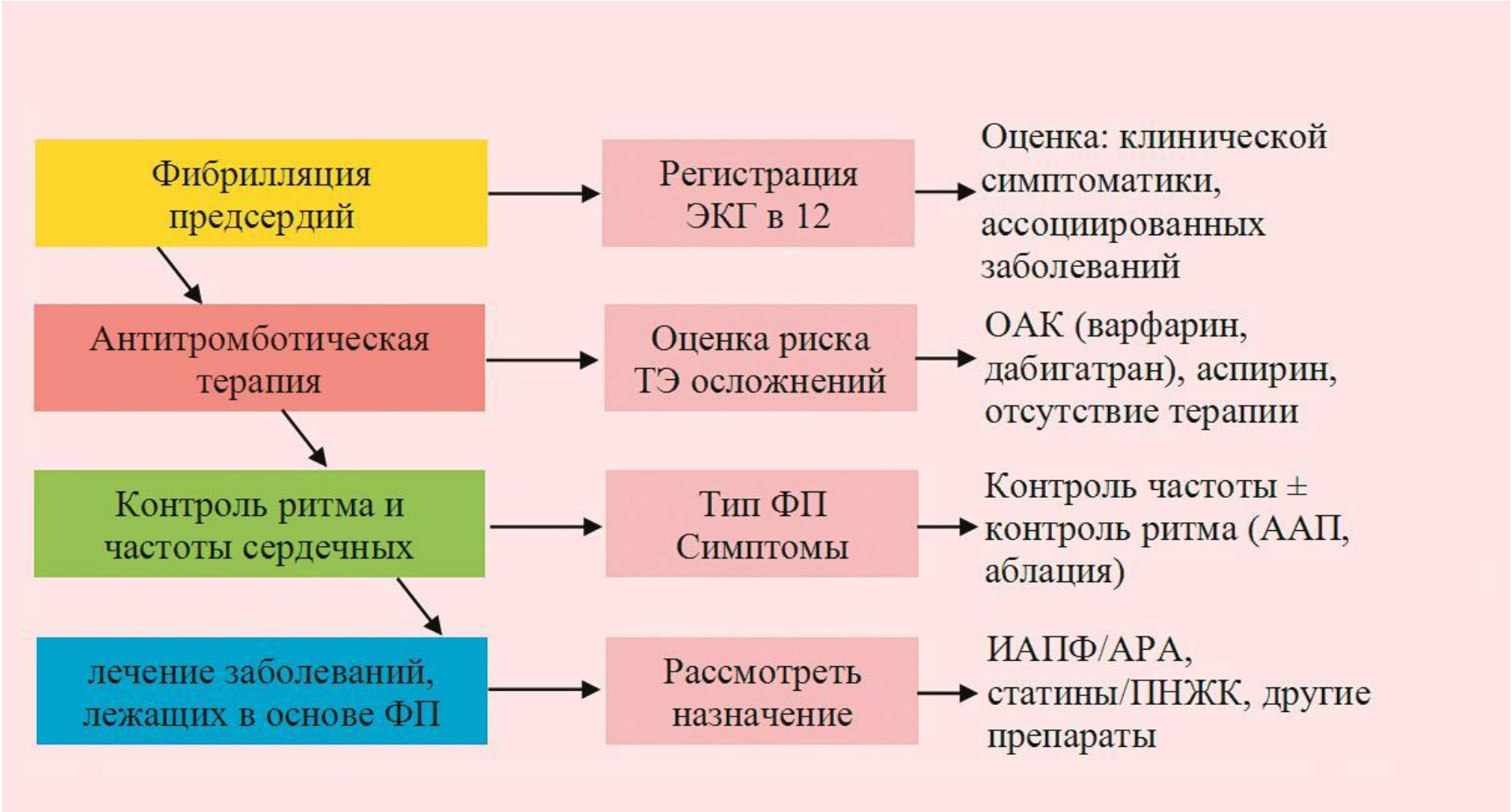
Фибрилляция предсердий
Регистрация ЭКГ в 12
Оценка: клинической симптоматики, ассоциированных заболеваний
Антитромботическая терапия
Оценка риска ТЭ осложнений
ОАК (варфарин, дабигатран), аспирин, отсутствие терапии
Контроль ритма и частоты сердечных
Тип ФП Симптомы
Контроль частоты ± контроль ритма (ААП, аблация)
лечение заболеваний, лежащих в основе ФП
Рассмотреть назначение
ИАПФ/АРА, статины/ПНЖК, другие препараты

Новые (прямые) оральные антикоагулянты:

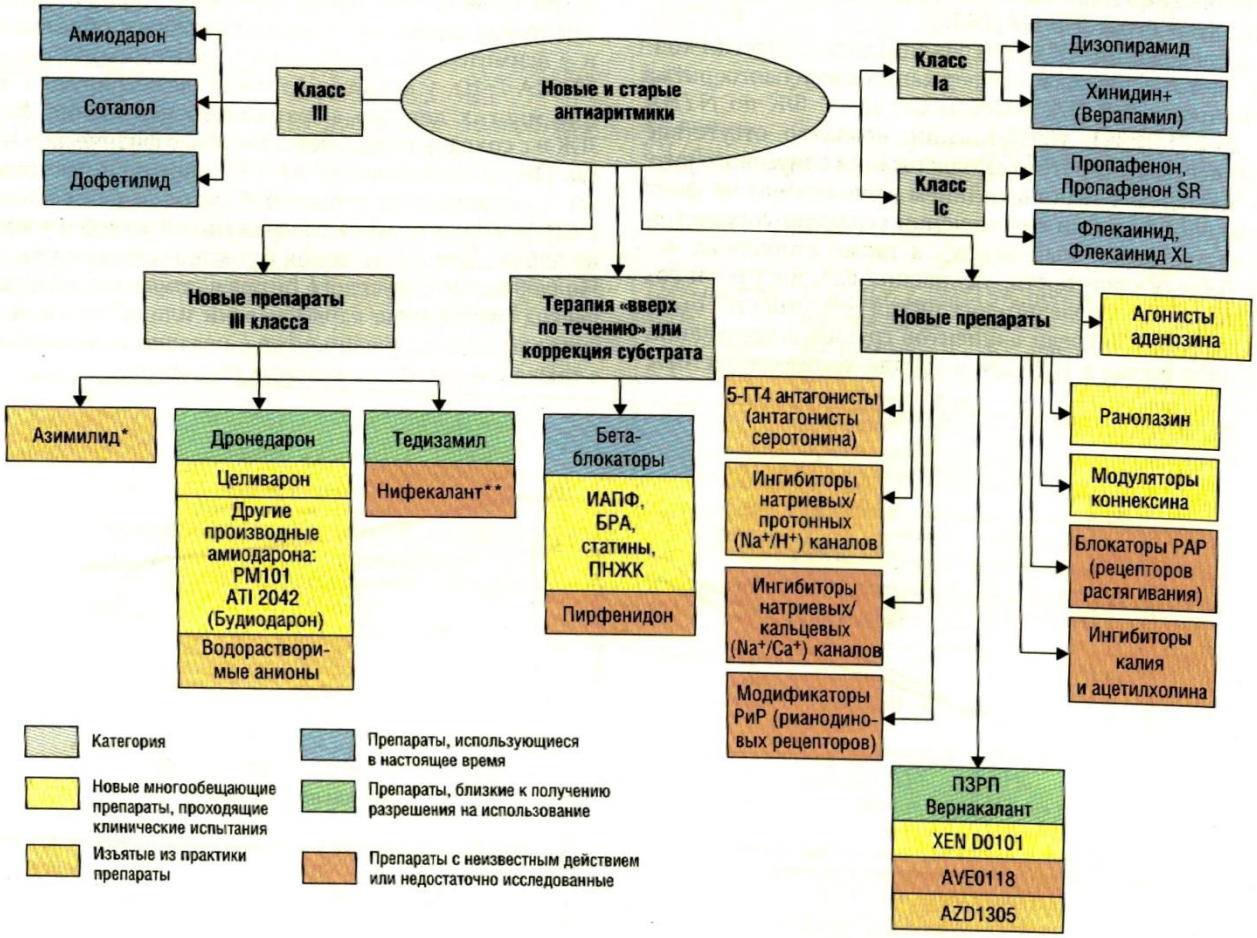

Рис. 29.28. Антиаритмические препараты при ФП. * Азимилид® не используется для лечения ФП, его использование у пациентов с ИКД еще изучается. ** Нифекалант® используется в Японии главным образом для прерывания желудочковой тахикардии. ПЗРП – препараты замедляющие реполяризацию предсердий; ГТ – гидрокситриптамин®; ПНЖК – полиненасыщенные жирные кислоты; РиР – рецепторы рианодина; РАР – рецепторы активирующиеся при изменении объема. Источник (с разрешения): Savelieva I., Camm J. Anti-arrhythmic drug therapy for atrial fibrillation: current anti-arrhythmic drugs, investigational agents, and innovative approaches // Europace. – 2008. – Vol. 10. – P. 647–665.

Схематический смысл операции Cox-Maze в авторской иллюстрации доктора Д.Кокса

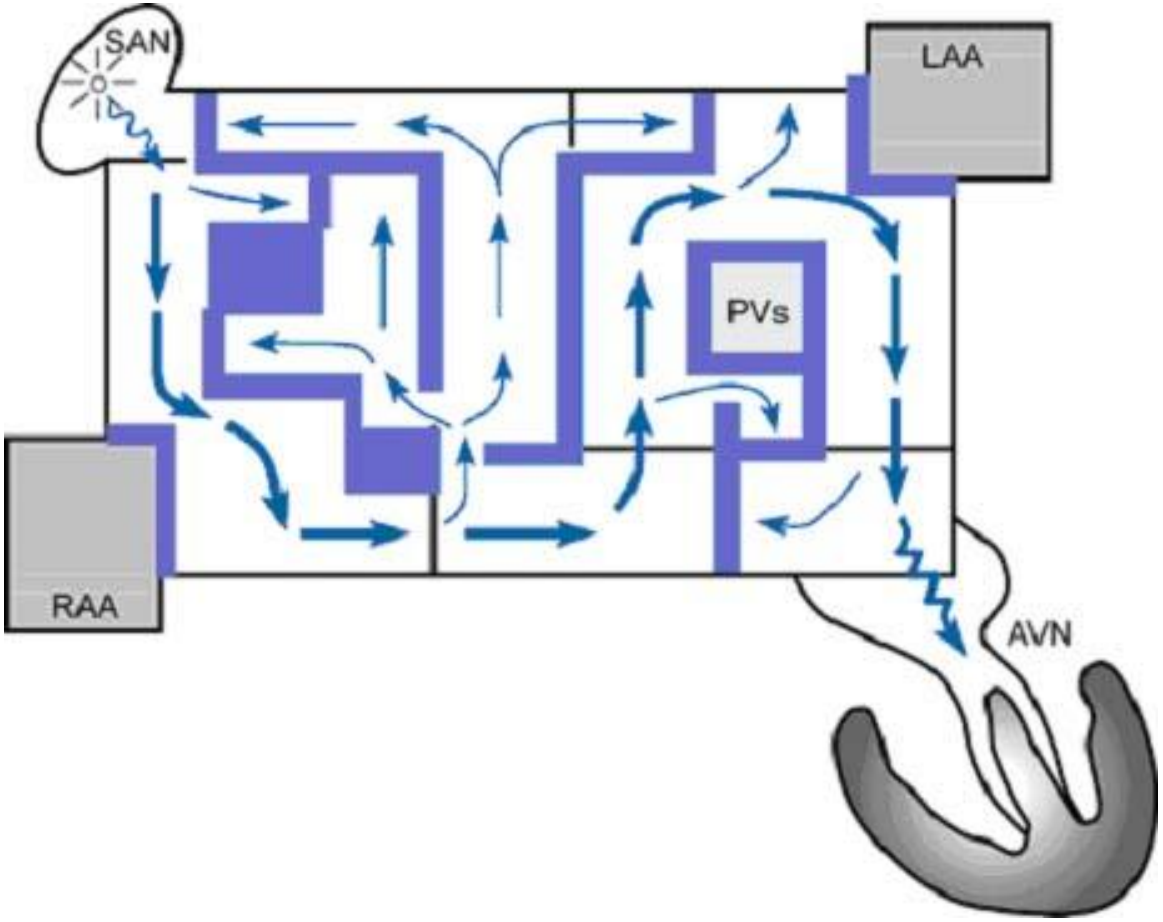

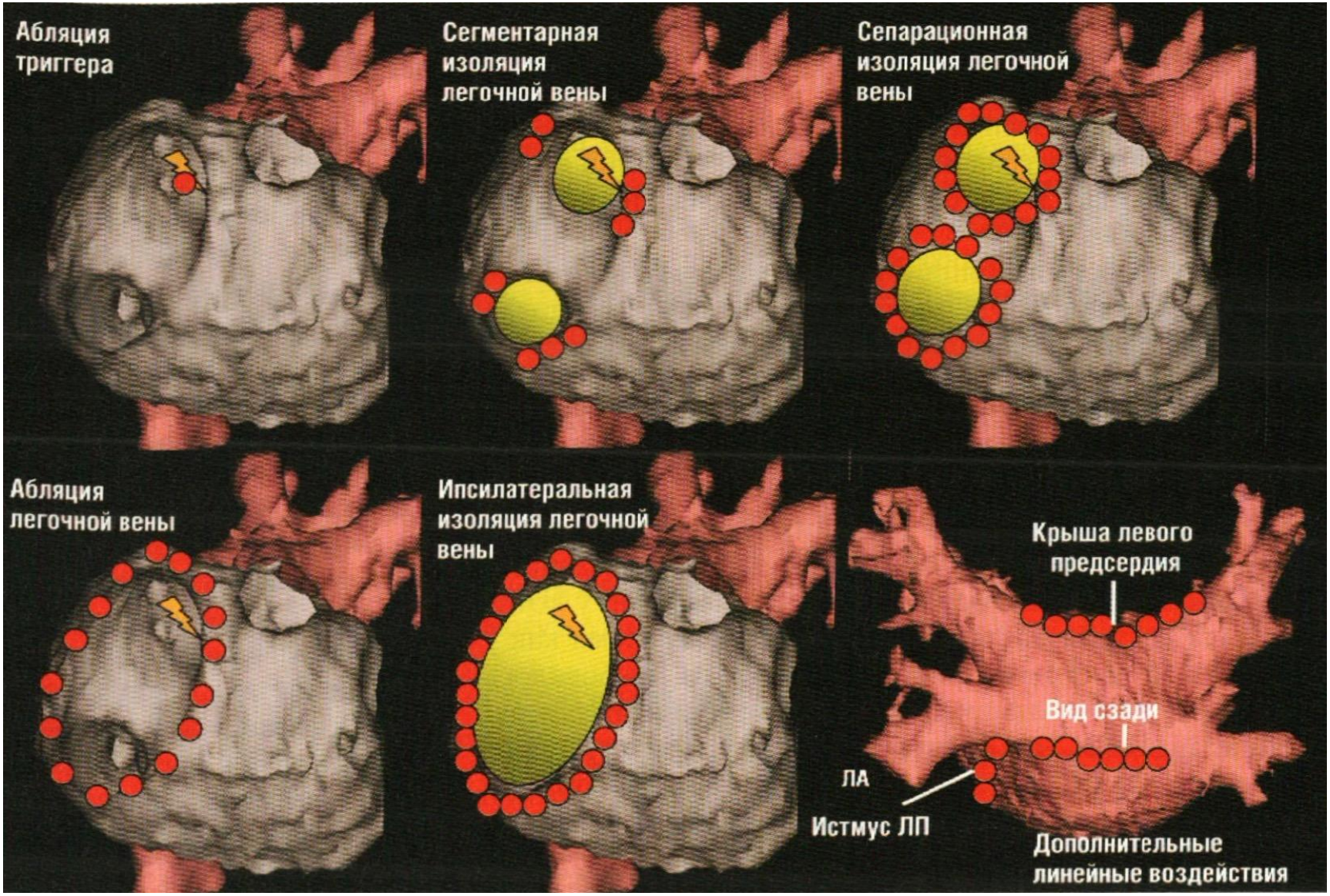
Абляция триггера
Сегментарная изоляция легочной вены
Сепарационная изоляция легочной вены
Абляция легочной вены
Ипсилатеральная изоляция легочной вены
Крыша левого предсердия
Вид сзади
ЛА
Истмус ЛП
Дополнительные линейные воздействия

Применение окклюдера для профилактики инсульта у больных с высоким риском кровотечений.

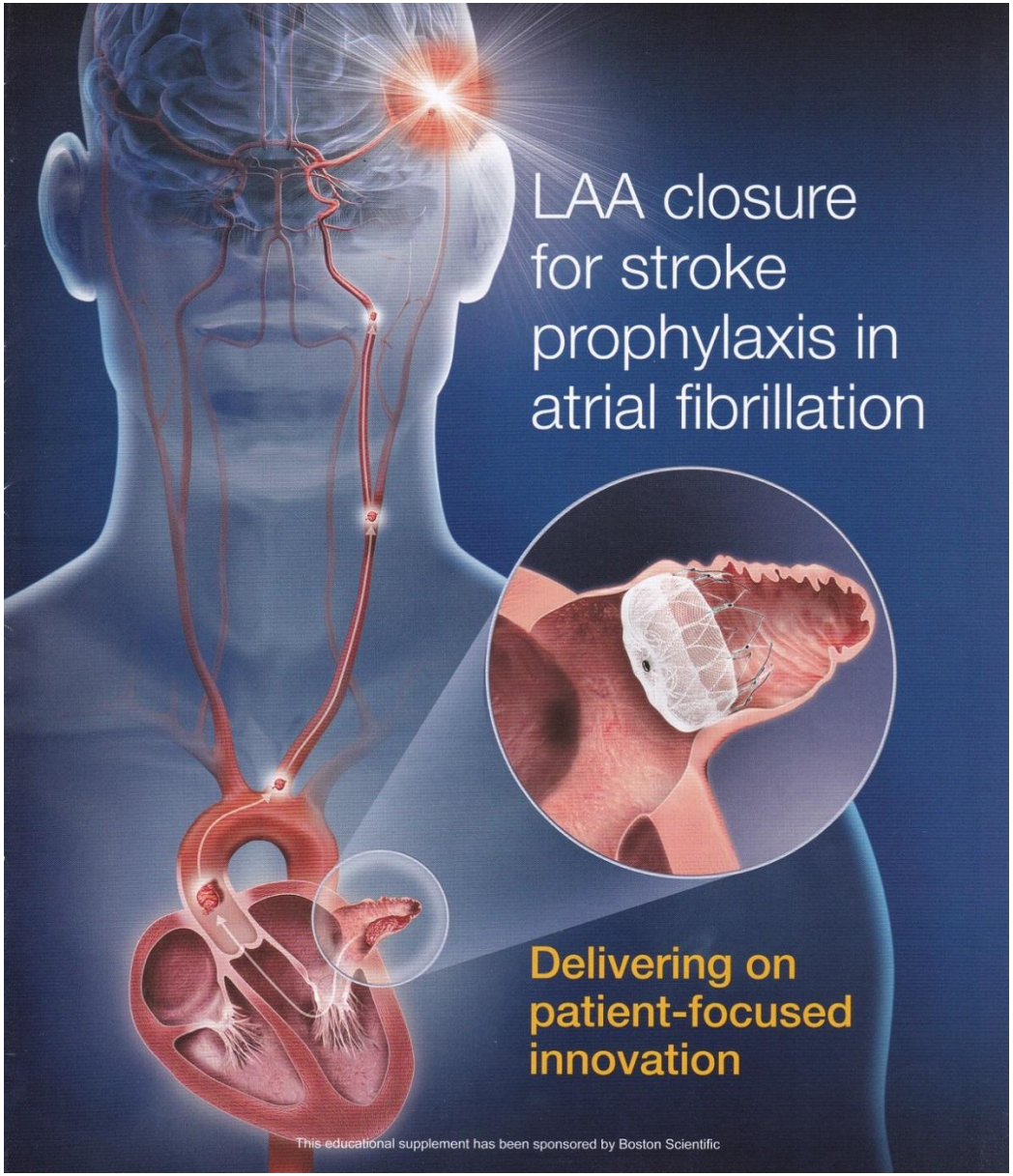

Окклюдер -
WATCHMAN

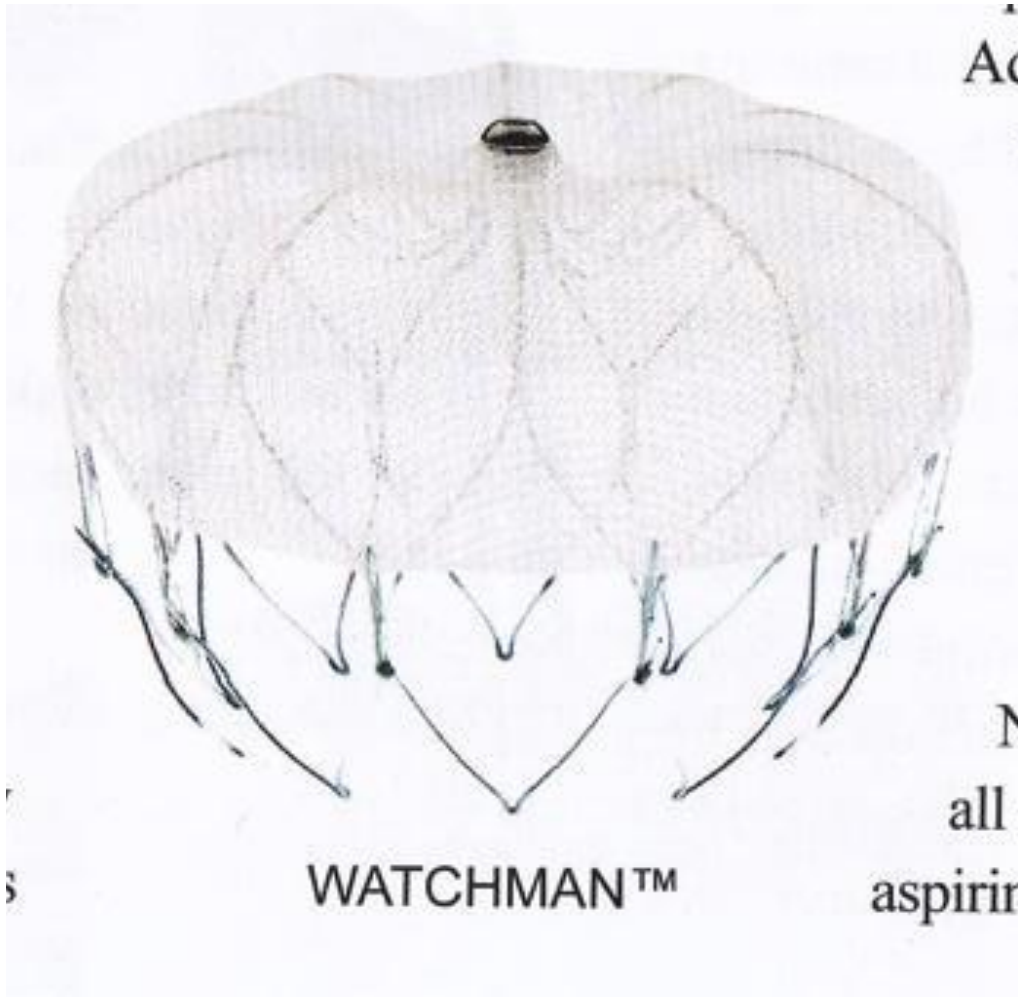

Мониторинг со смартфона

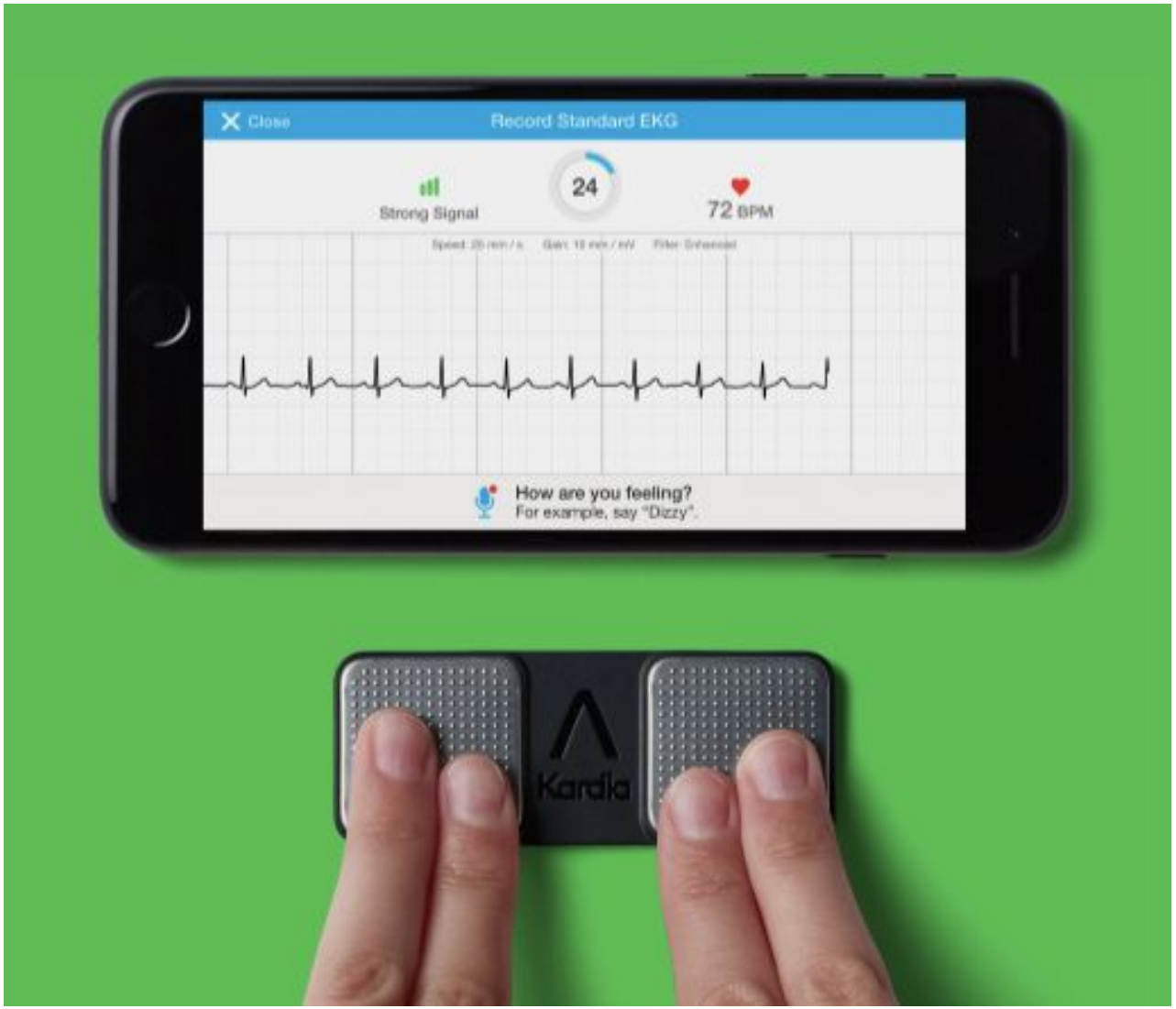

Желудочковые нарушения ритма и внезапная смерть

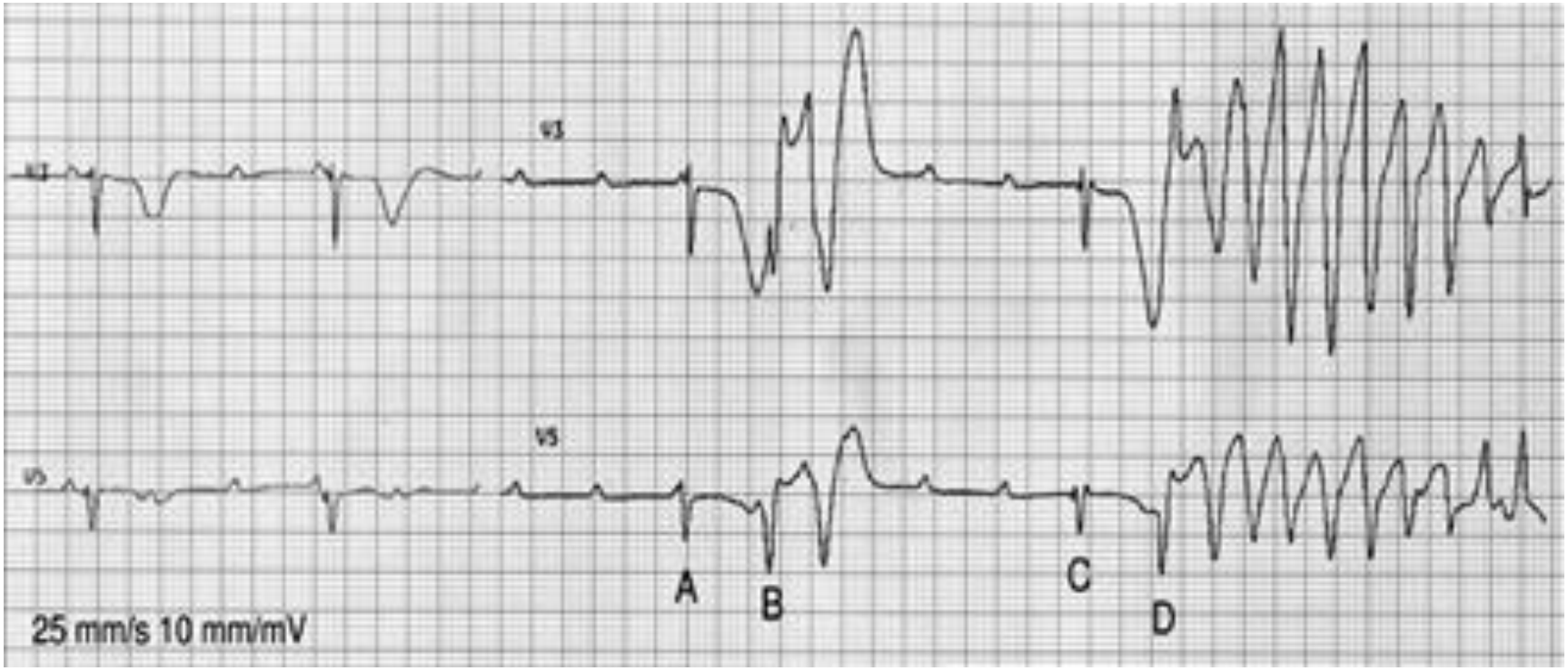
V3
V5
A
B
C
D
25 mm/s 10 mm/mV

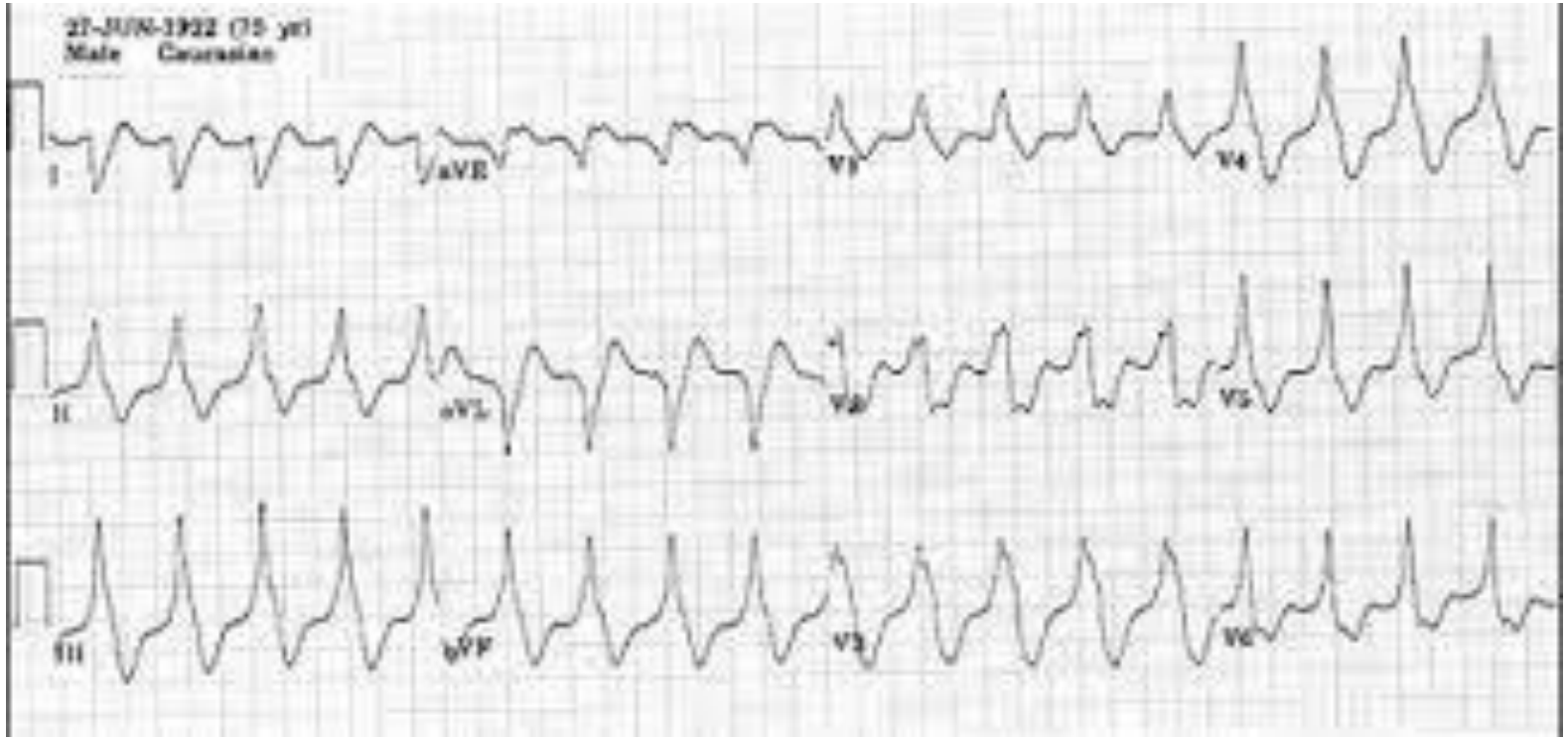
27-JUN-1922 (75 yr)
Male Caucasian
I
aVR
V1
V4
II
aVL
V2
V5
III
aVF
V3
V6

Фибрилляция желудочков

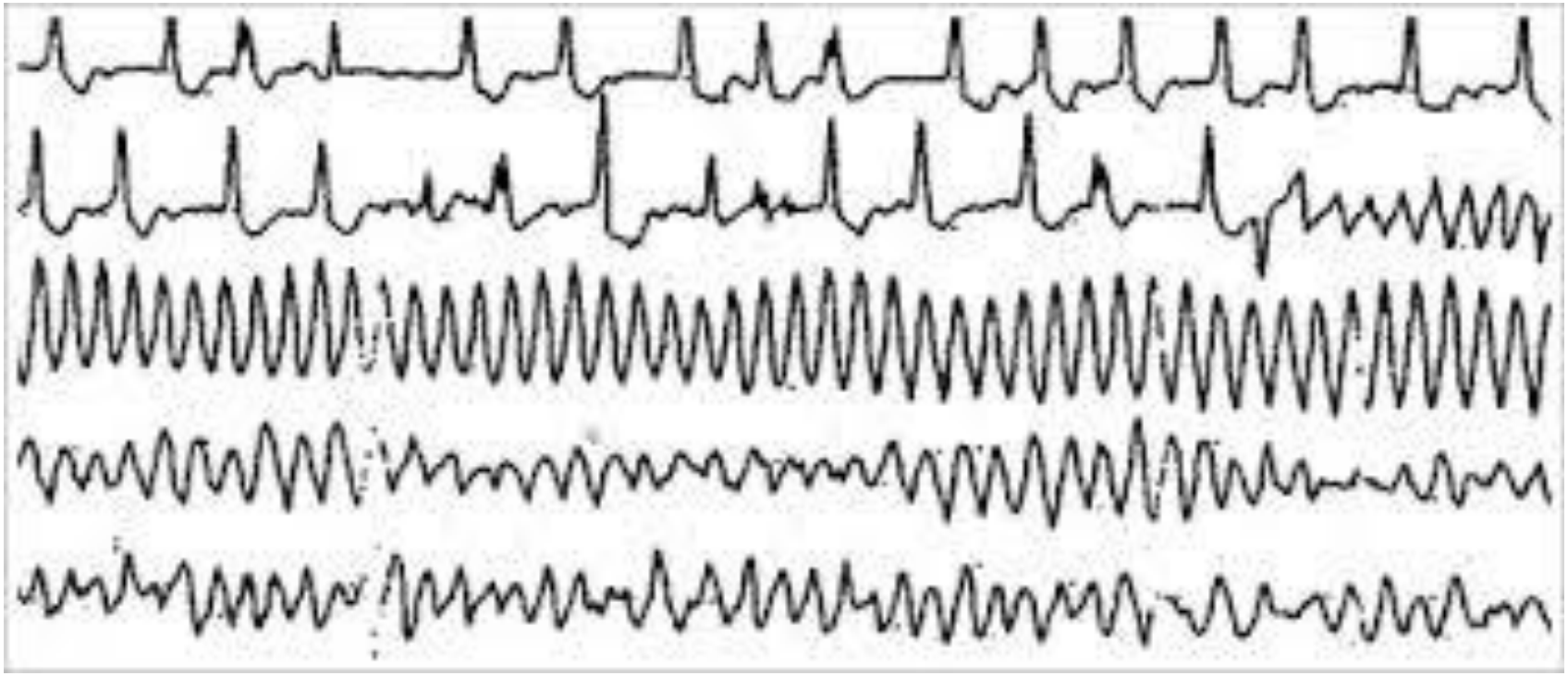

Синдром удлиненного и укороченного QT, синдром Бругада

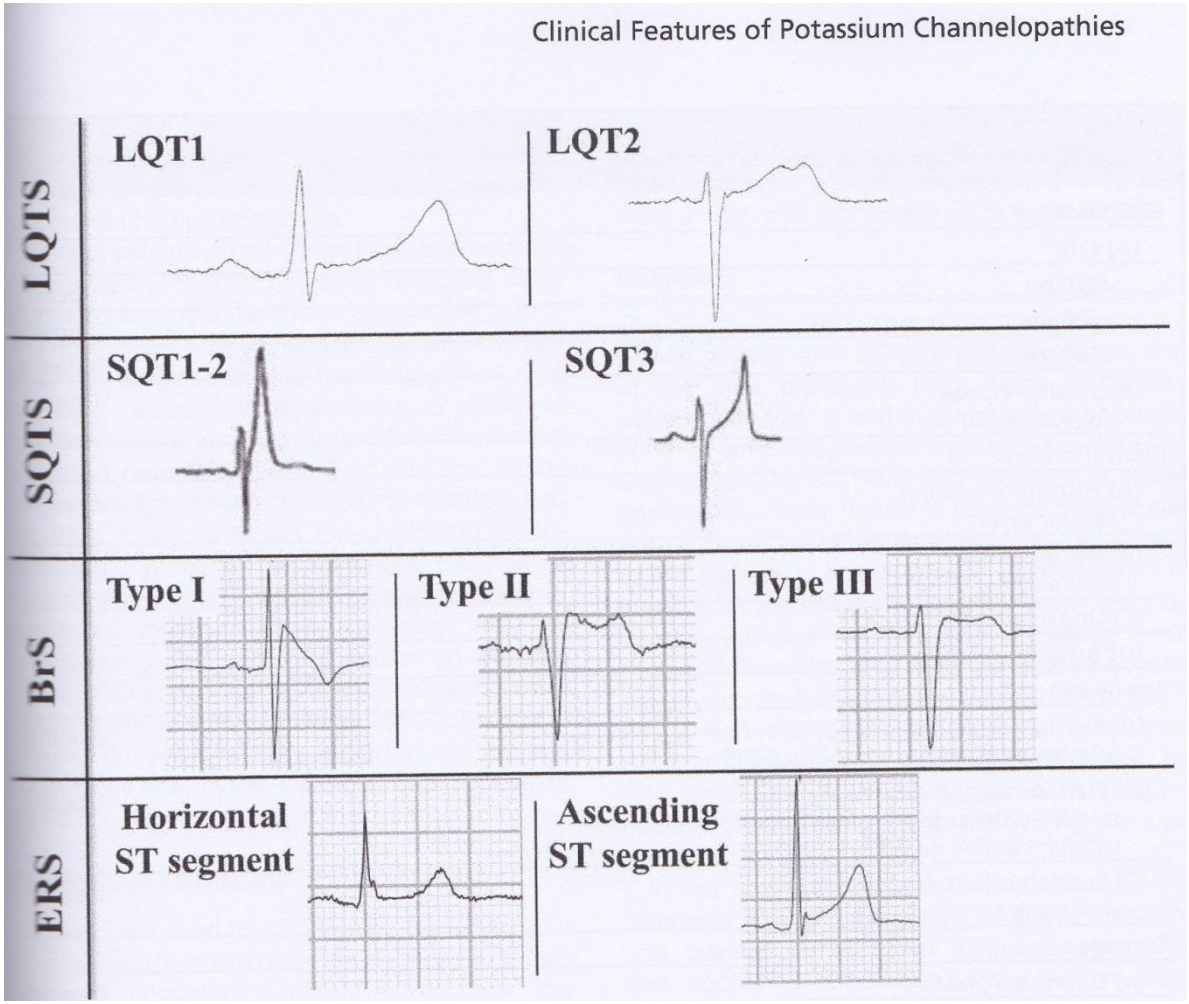

Бругада синдром

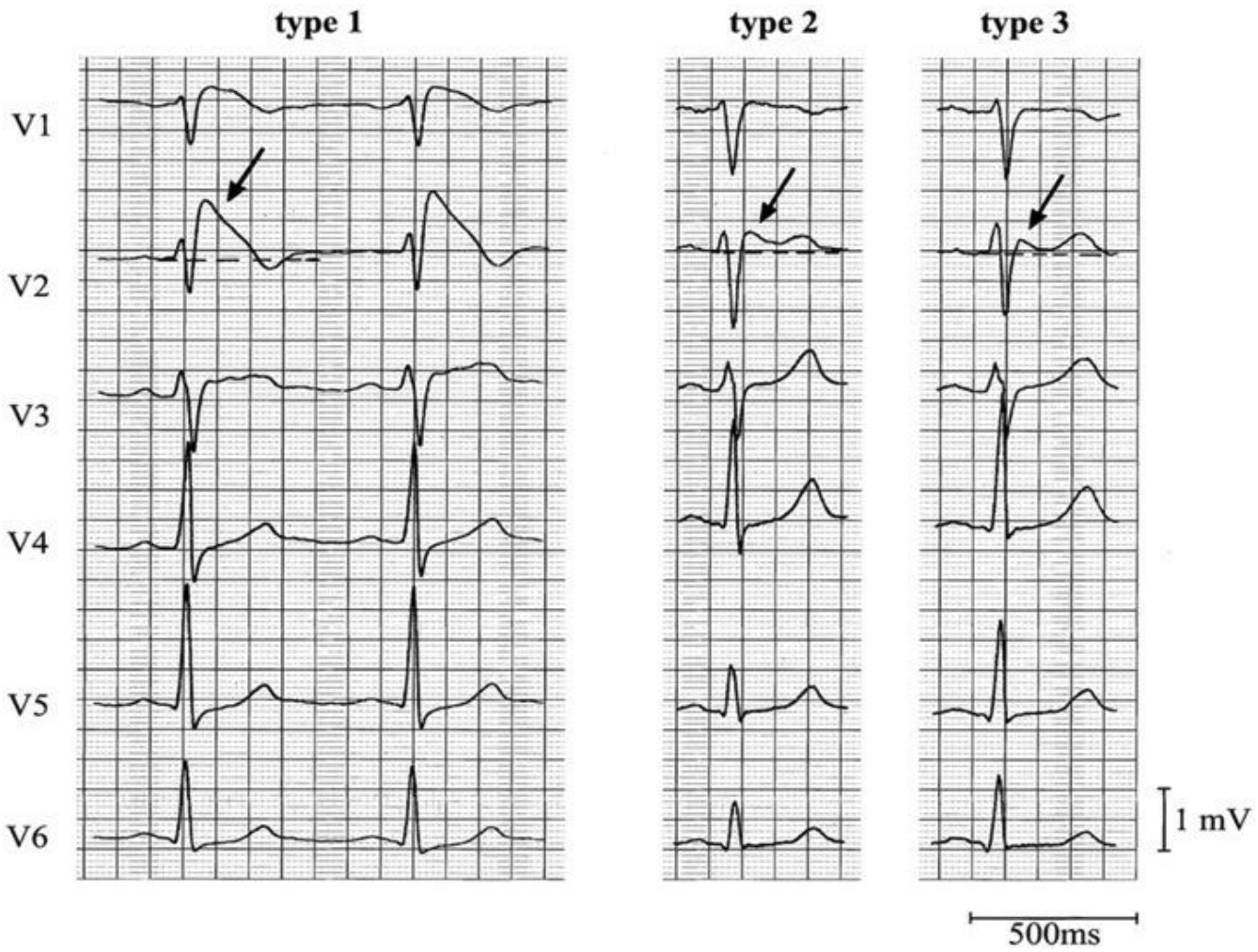

Катехоламинергическая полиморфная желудочковая тахикардия (КПЖТ)



Патология рианодиновых рецепторов сердца

2. Ходатайствовать о внесении в руководящие документы положения об обязательном оснащении общественных мест военно-учебных заведений автоматическими дефибрилляторами