# ТРИХОМОНОЗ. ГИСТОМОНОЗ. БАЛАНТИДИОЗ. ГИАРДИОЗ. АМЁБИАЗЫ

# Трихомоноз (тритрихомоноз)

Инвазионная протозойная болезнь, возбудителем которой является *Tritrichomonas foetus*, характеризующаяся у коров абортами на ранней стадии беременности (в первые 3-4мес.), вагинитами, метритами, у быков баланопоститами и импотенцией. Болеют кобылы, собаки, кошки, птицы и человек.

Место локализации у коров и нетелей (телок) - матка, влагалище, реже яйцепроводы и яичники; у быков – препуциальная полость, уретра, семяпроводы, придаточные половые железы, придатки семенников.

**Царство Protozoa**

**Тип Polymastigota**

**Класс Parabasaliea**

**Отряд Trichomonadida**

**Семейство Trichomonadidae**

**Род Tritrichomonas**

**Вид *Tritrichomonas foetus* (КРС)**

**Род Trichomonas**

**Вид *T.vaginalis* (человек), *T.gallinae* (птицы), *T.tenax* (человек), *T.canistomae* (собаки), *T.suis* (свиньи), *T.equibuccalis* (однокопытные)**

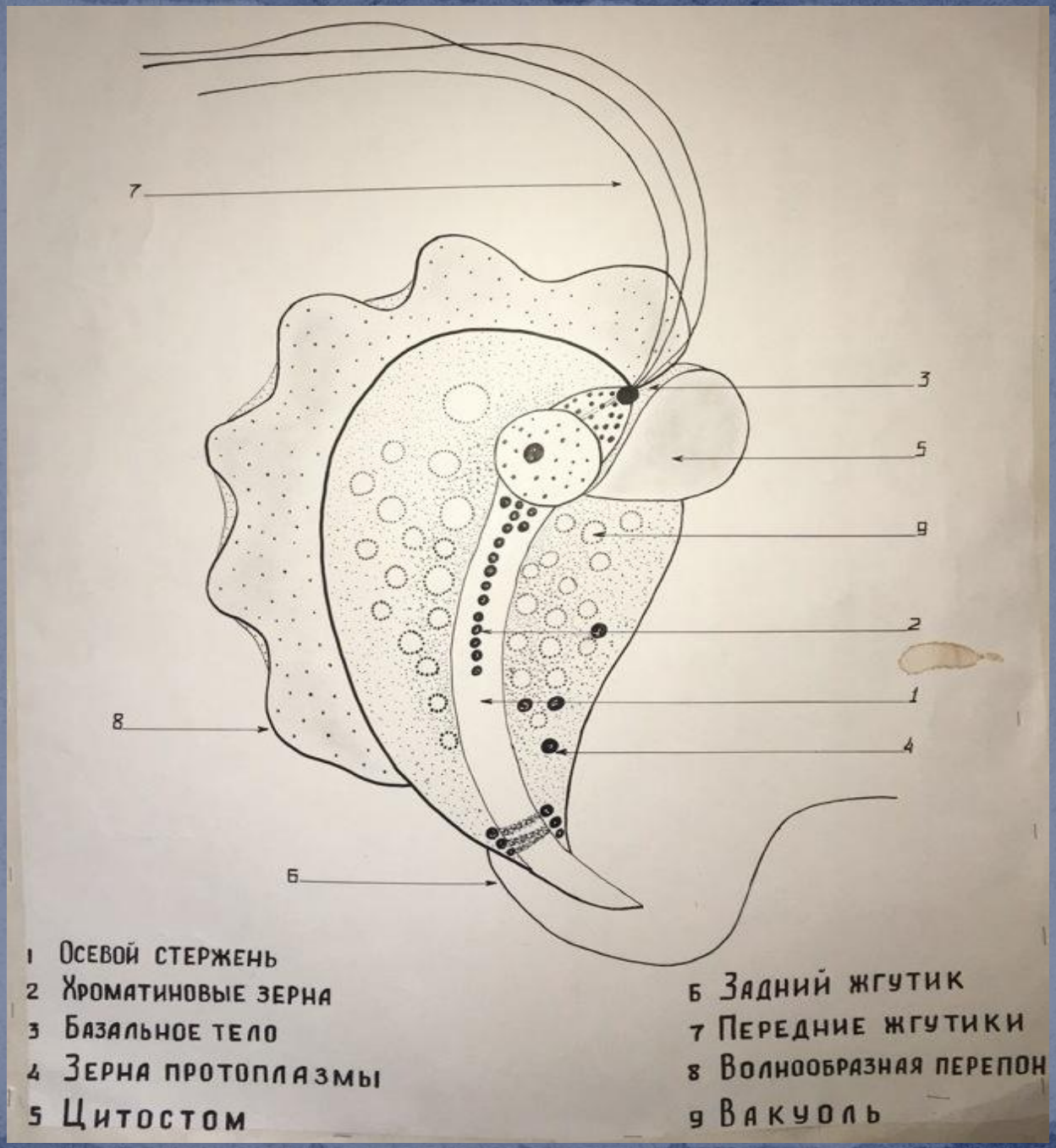
7
3
5
9
2
1
8
4
6
1 Осевой стержень
2 Хроматиновые зерна
3 Базальное тело
4 Зерна протоплазмы
5 Цитостом
6 Задний жгутик
7 Передние жгутики
8 Волнообразная перепон
9 Вакуоль

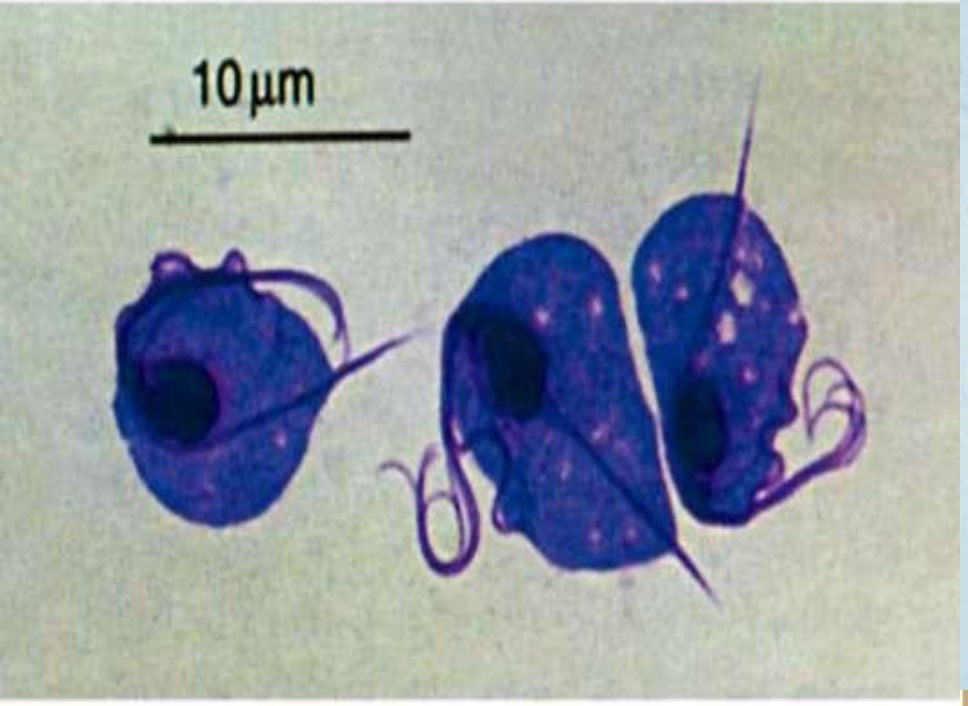
10 µm

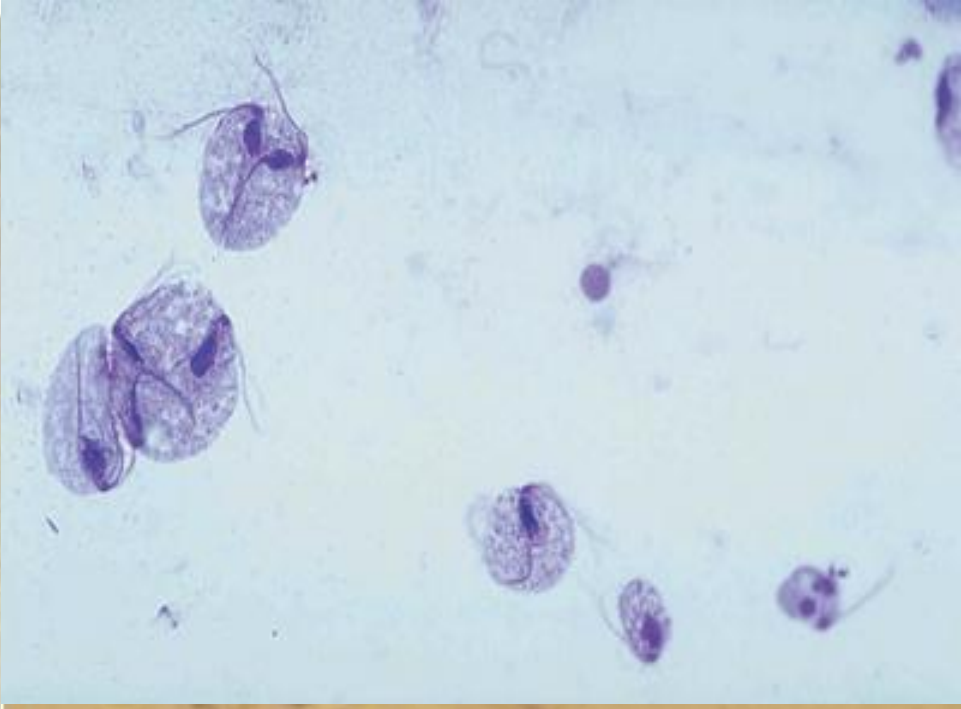

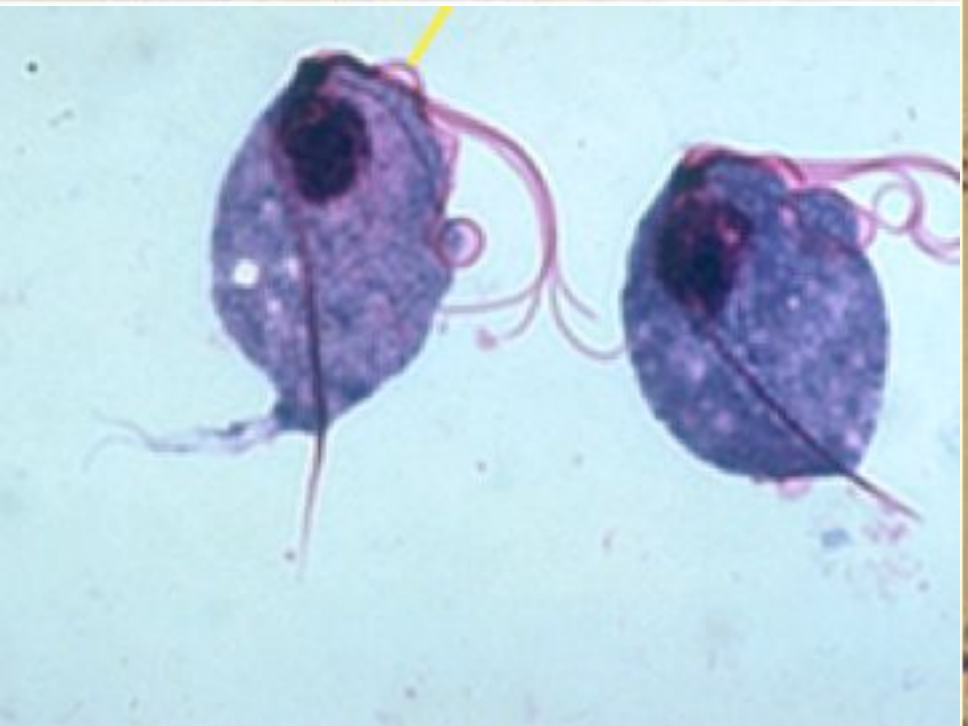

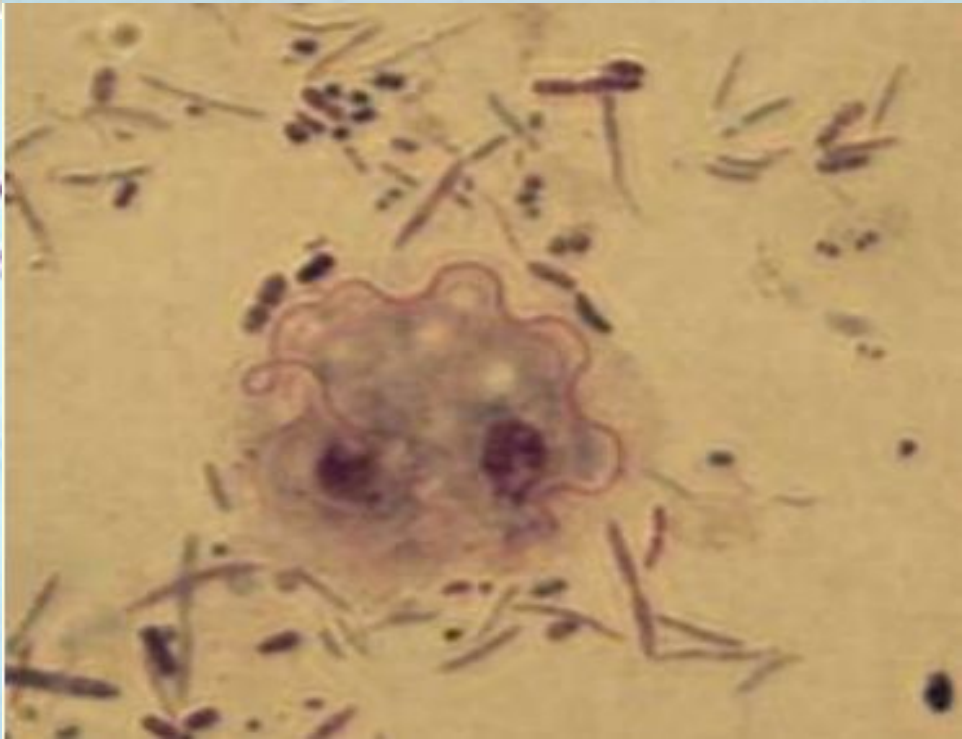

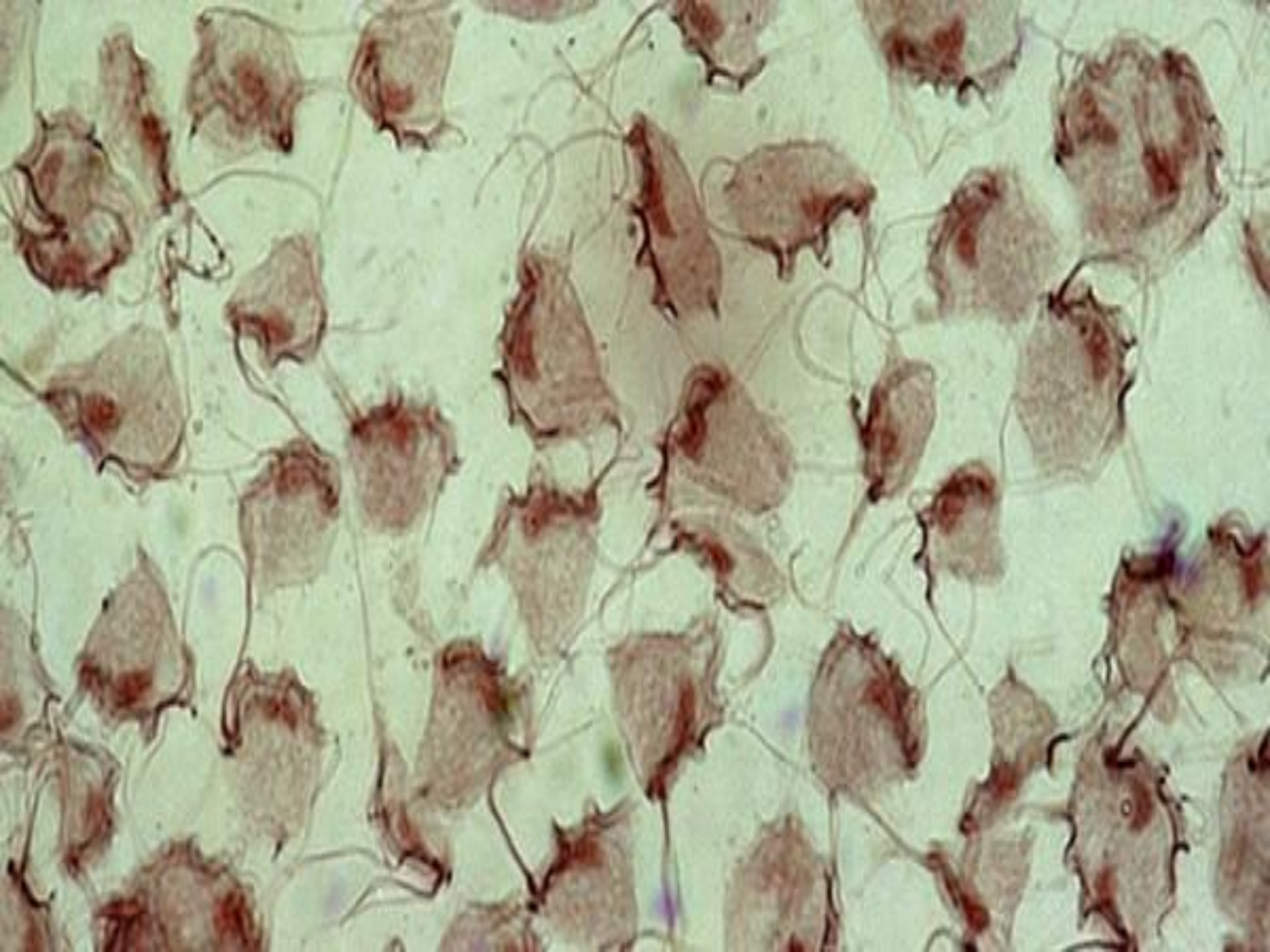

# Прижизненная диагностика

1. микроскопическое исследование материала (абортированные плоды, плодовые оболочки, околоплодная жидкость, смыв и выделения из половых органов, сперма и секреты из придаточных половых желез).
2. культуральный метод (культивирование) – посевы из патологического материала на печеночную среду В.В.Петровского.

# Посмертная диагностика

У коров при вскрытии устанавливают утолщение стенки матки и ее рогов. В полости матки скапливается большое количество слизисто-гнойного экссудата. Отмечают вестибулит, катарально-гнойный вагинит, цервицит, эндометрит. У части животных на слизистой оболочке влагалища видна пузырьковидная сыпь, особенно у свода влагалища и шейки матки. Плод и плодные оболочки отечны. Яйцеводы утолщены, в их просвете может быть творожистая масса. У быков наблюдают отек препуция, уплотнение слизистой оболочки полового члена и складчатость, наличие на ней большого числа мелких узелков.

В придаточных подовых железах, придатках семенников и семяпроводе отмечают воспалительные процессы.

# ГИСТОМОНОЗ (ЭНТЕРОГЕПАТИТ)

**ОСТРО, ПОДОСТРО И ХРОНИЧЕСКИ ПРОТЕКАЮЩАЯ ПРОТОЗОЙНАЯ БОЛЕЗНЬ ПТИЦ СЕМЕЙСТВА КУРИННЫХ, ВЫЗЫВАЕМАЯ МНОГОЖГУТИКОВЫМ ПАРАЗИТОМ *HISTOMONAS MELEAGRIDIS*, ХАРАКТЕРНИЗУЮЩАЯСЯ ПОРАЖЕНИЕМ ТОЛСТОГО ОТДЕЛА КИШЕЧНИКА (ПРЕИМУЩЕСТВЕННО СЛЕПЫХ КИШОК) И ГНОЙНЫМ ПОРАЖЕНИЕМ ПЕЧЕНИ.**

**Царство Protozoa**

**Тип Polymastigota**

**Класс Parabasaliea**

**Отряд Trichomonadida**

**Семейство Monocercomonadidae**

**Род Histomonas**

**Вид *Histomonas meleagridis***

**(курицы, цесарки, фазаны, перепела, куропатки)**

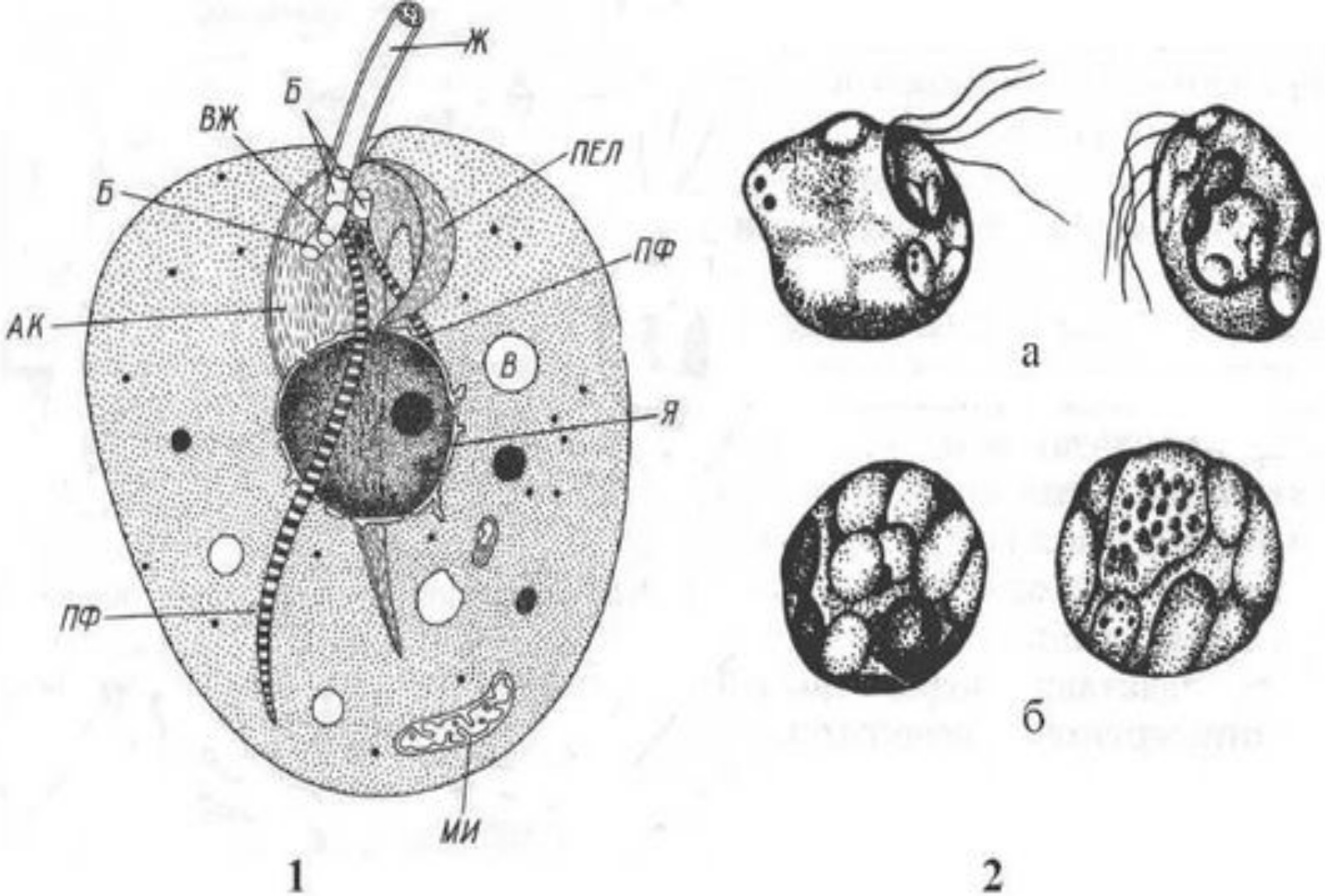


**Рис. 23.** Histomonas meleagridis:
1 – схема строения гистомонады: АК – аксостиль, Б – базальные тельца, В – вакуоль, ВЖ – возвратный жгутик, Ж – жгутик, М – метахондрия, ПЕЛ – пельта, ПФ – парабазальный филамент, Я – ядро; 2 – стадии развития: а – жгутиковые, б – амебовидные

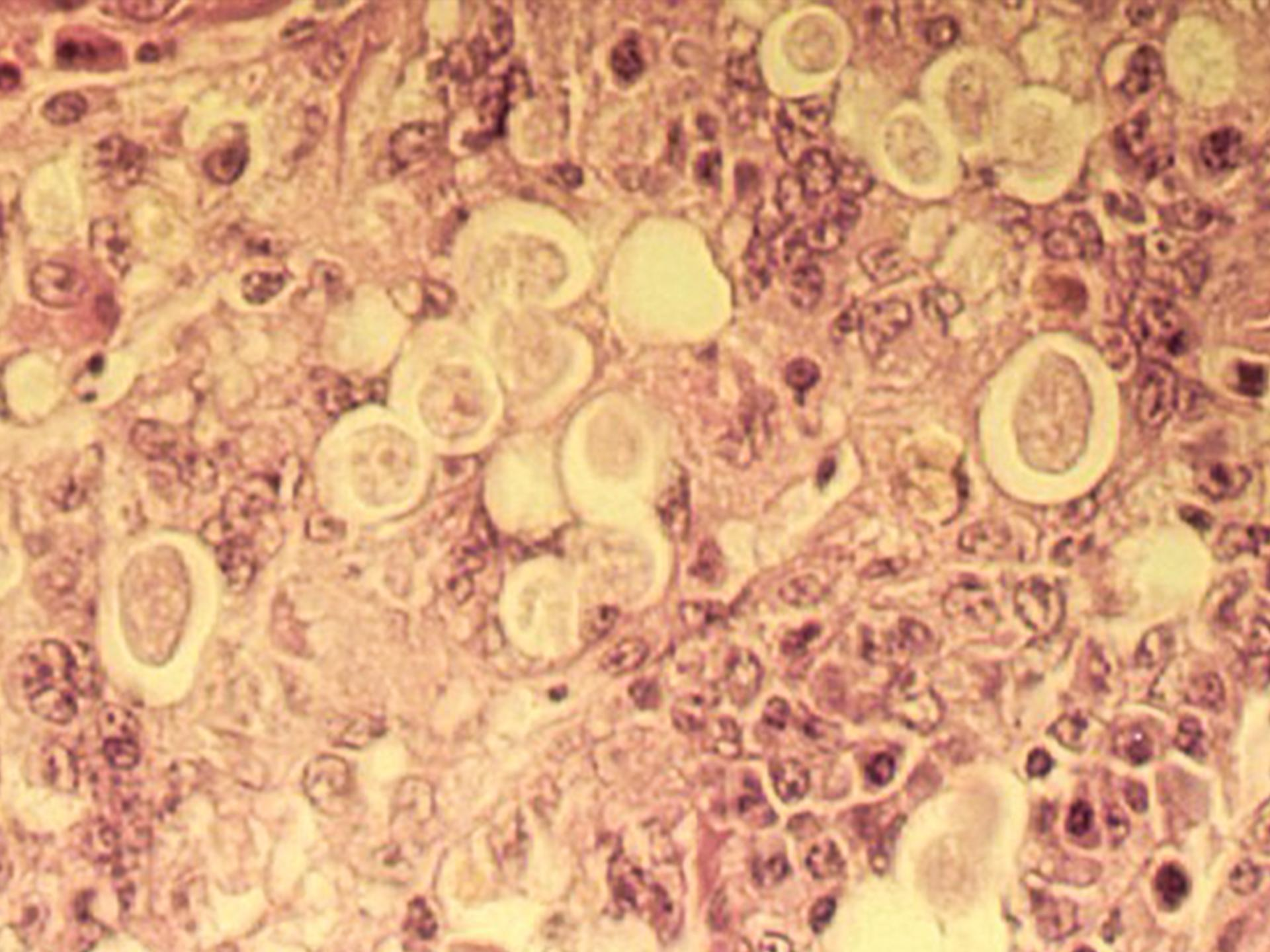

# ГИАРДИОЗ ЖИВОТНЫХ

ОСТРО, ПОДОСТРО И ХРОНИЧЕСКИ ПРОТЕКАЮЩАЯ ПРОТОЗОЙНАЯ БОЛЕЗНЬ СЕЛЬСКОХОЗЯЙСТВЕННЫХ, ПЛОТОЯДНЫХ, ГРЫЗУНОВ И ЧЕЛОВЕКА, ВЫЗЫВАЕМАЯ ПРЕДСТАВИТЕЛЯМИ РОДА GIARDIA (LAMBLIA), ХАРАКТЕРИЗУЮЩАЯСЯ ПОРАЖЕНИЕМ ТОНКОГО ОТДЕЛА КИШЕЧНИКА, НЕВРОЛОГИЧЕСКИМИ СИМПТОМАМИ И АЛЛЕРГИЧЕСКИМИ ПРОЯВЛЕНИЯМИ.

**Царство Protozoa**

**Тип Polymastigota**

**Класс Diplomonadidea**

**Отряд Diplomonadida**

**Семейство Giardiidae**

**Род Giardia (Lamblia)**

**Виды: *G.canis, G.cati, G.intestinalis* (человек, обезьяны, белые мыши, крысы), *G.duodenalis* (кролики)**

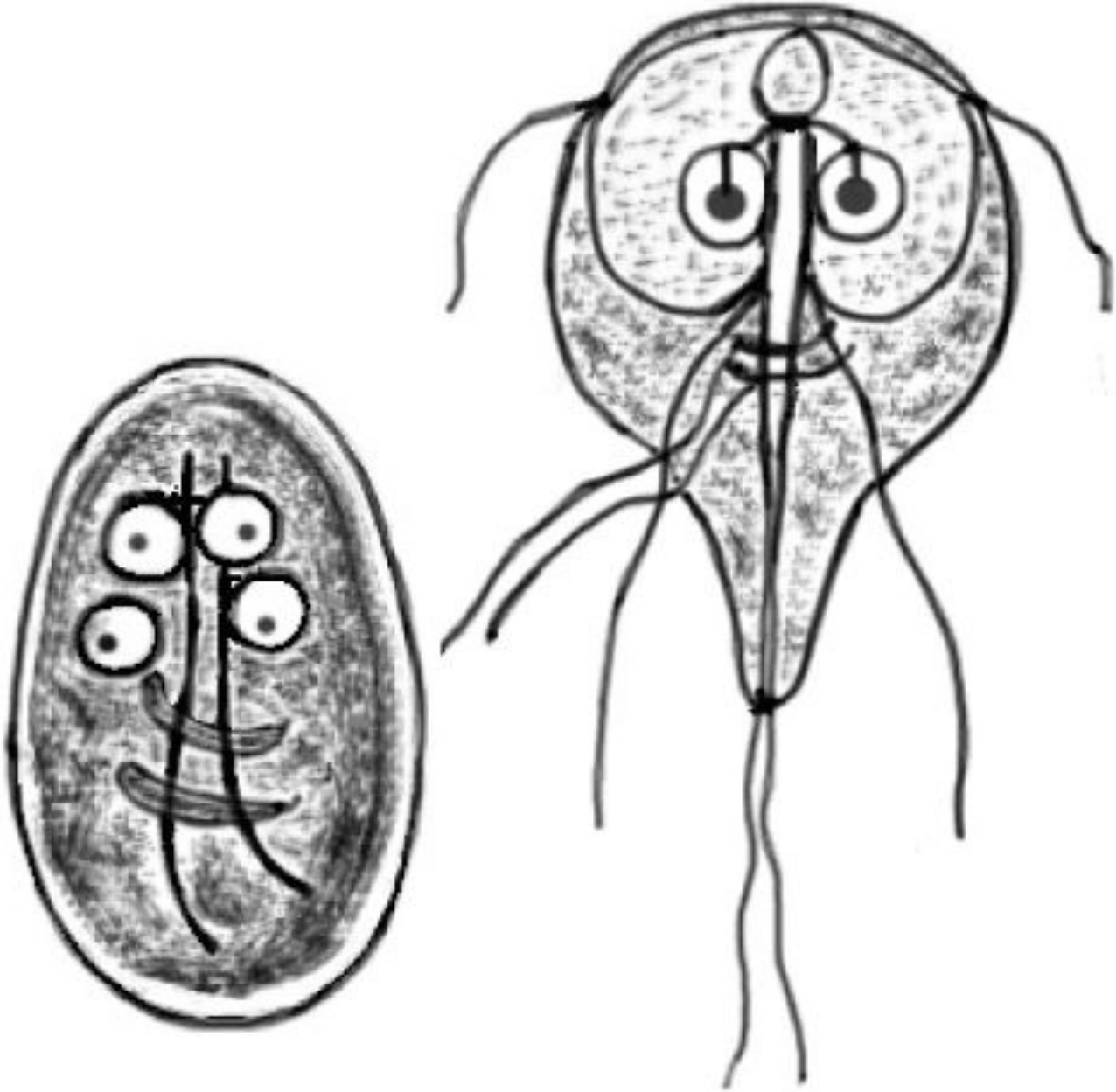

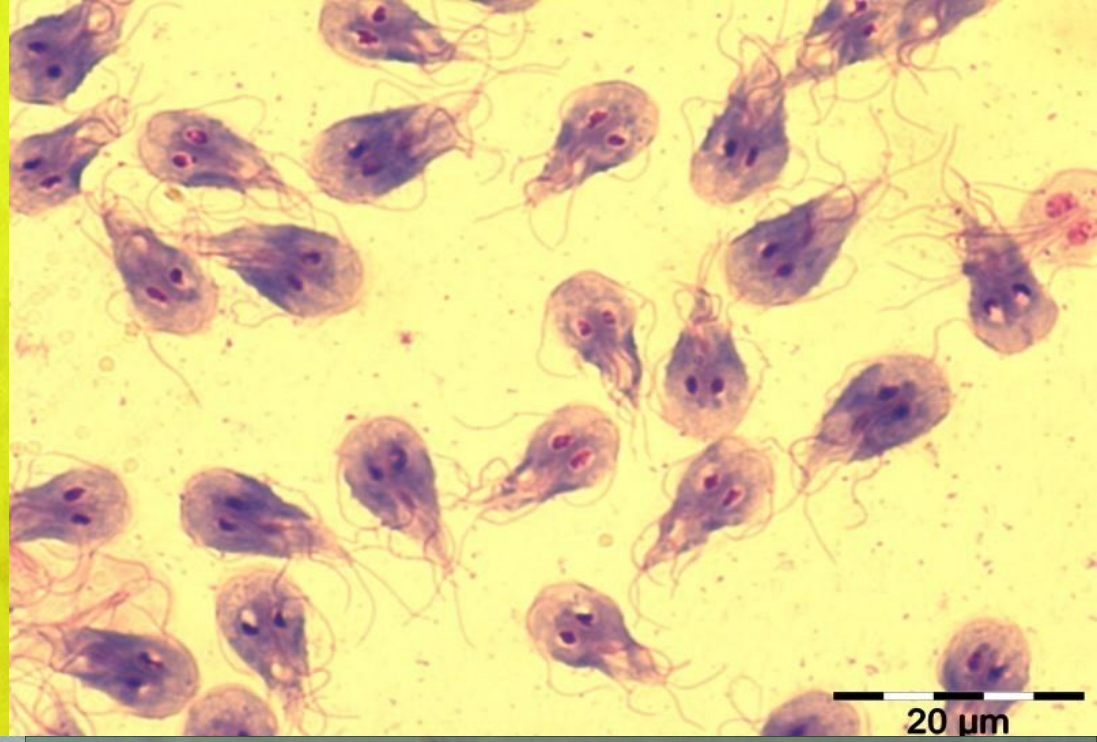
20 µm

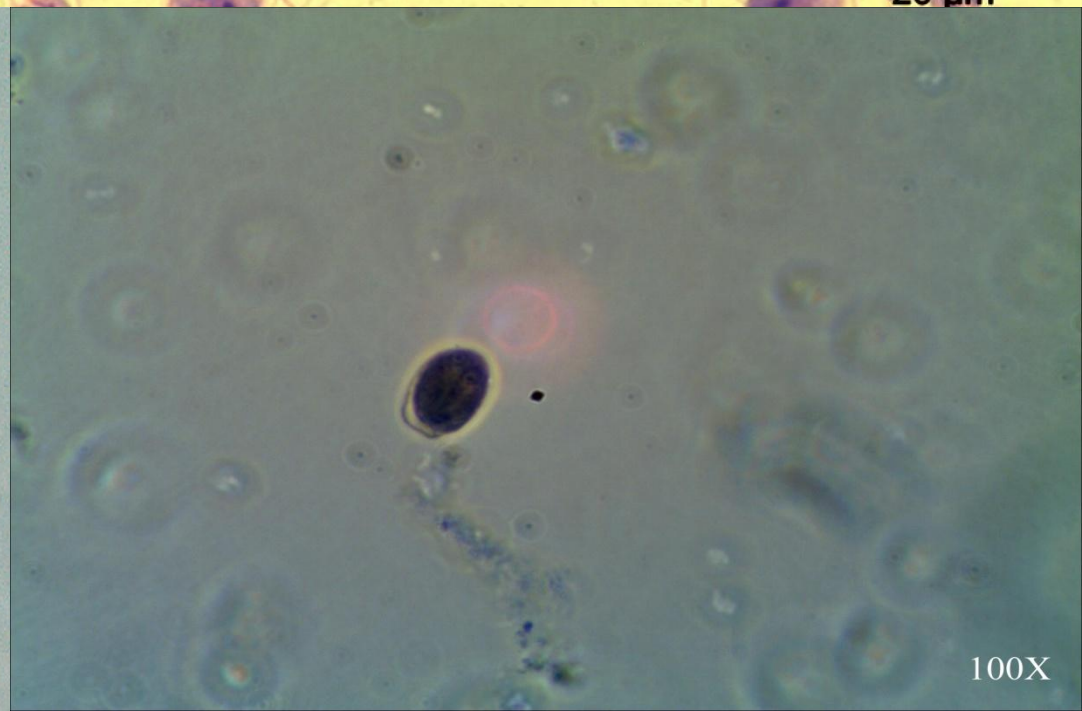
100X

# БАЛАНТИДИОЗ СВИНЕЙ

ОСТРО, ПОДОСТРО И ХРОНИЧЕСКИ ПРОТЕКАЮЩАЯ ПРОТОЗОЙНАЯ БОЛЕЗНЬ СВИНЕЙ, ГРЫЗУНОВ, ЖВАЧНЫХ ЖИВОТНЫХ, ПЛОТОЯДНЫХ, ЛОШАДЕЙ И ЧЕЛОВЕКА, ВЫЗЫВАЕМАЯ *B.coli* (млекопитающие), *B.suis* (свиньи), ХАРАКТЕРИЗУЮЩАЯСЯ ПОРАЖЕНИЕМ ТОЛСТОГО ОТДЕЛА КИШЕЧНИКА, КОЛИТАМИ (ГАСТРОЭНТЕРИТАМИ), КРОВАВОЙ ДИАРЕЕЙ, ИСТОЩЕНИЕМ И НЕРЕДКО ЛЕТАЛЬНЫМ ИСХОДОМ.

**Тип Ciliophora**

**Класс Rimastomata**

**Отряд Balantidiida**

**Семейство Balantidiidae**

**Род Balantidium**

**Виды: *B.coli* (млекопитающие), *B.suis* (свиньи)**

***Вегетативная форма***

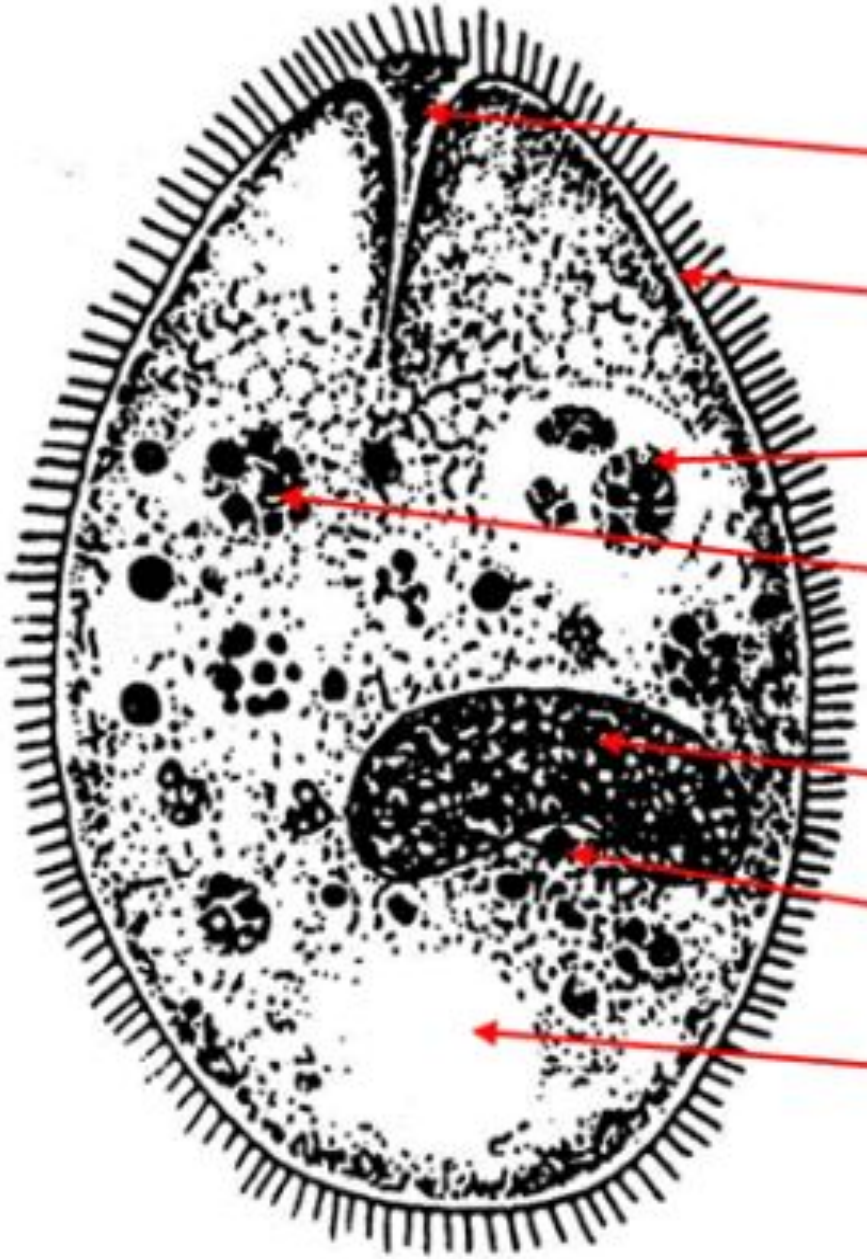

цитостом (клеточный рот)

пелликула с ресничками

пищеварительные вакуоли

фагоцитированные эритроциты

макронуклеус

микронуклеус

сократительная вакуоль

ТРОФОЗОИТ

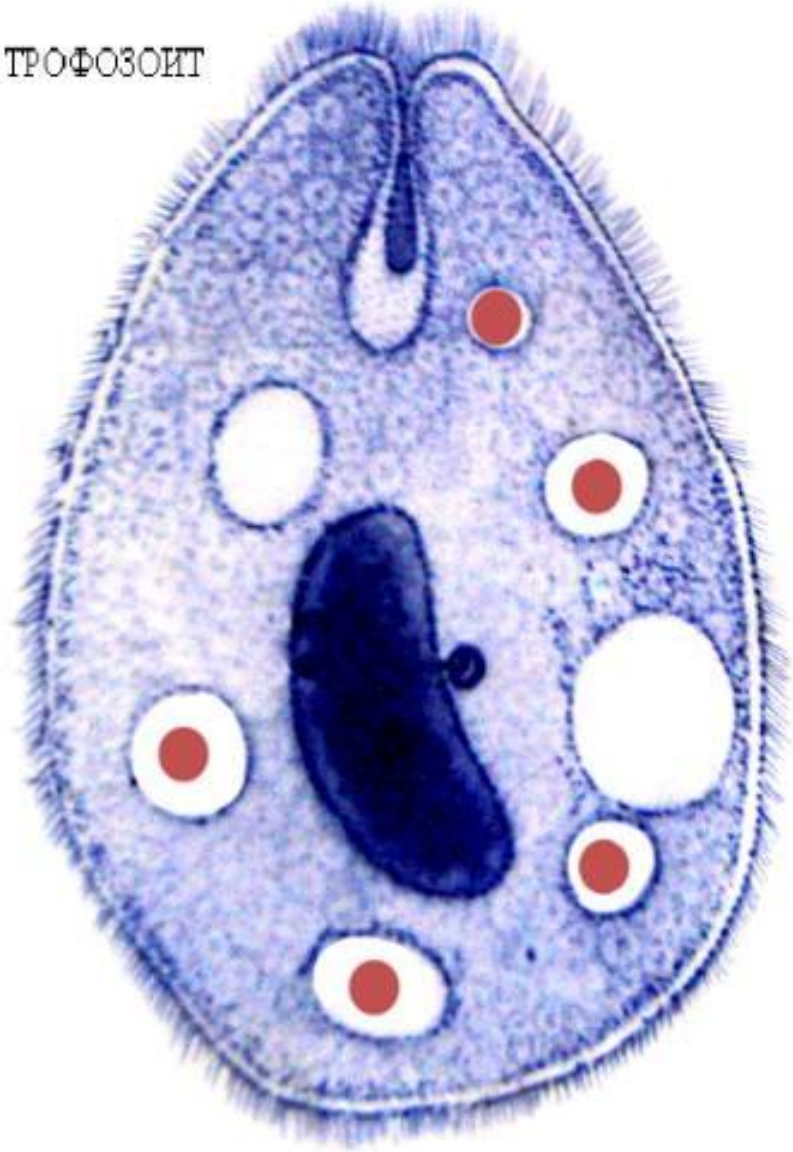

ЦИСТА

# АМЁАЗЫ ЖИВОТНЫХ

**Остро, подостро и хронически протекающая болезнь млекопитающих, характеризующаяся острой диареей («профузный понос»), истощением, болезненностью в эпигастральной области, сонливостью, мышечной слабостью, железодефицитной анемией, образованием язв в стенке слизистой оболочки толстого отдела кишечника.**

**Тип Rhizopoda**

**Класс Lobosea**

**Отряд Amoebida**

**Семейство Entamoebida**

**Род Entamoeba**

**Виды: *E.coli* (человек, обезьяны), *E.histolytica* (человек, плотоядные, свиньи, КРС, МРС, обезьяны, грызуны), *E.equi*, *E.gedoelsti* (однокопытные), *E.suis*, *E.suigingivalis* (свиньи), *E.bovis*, *E.caprae*, *E. gingivalis* (плотоядные, человек)**

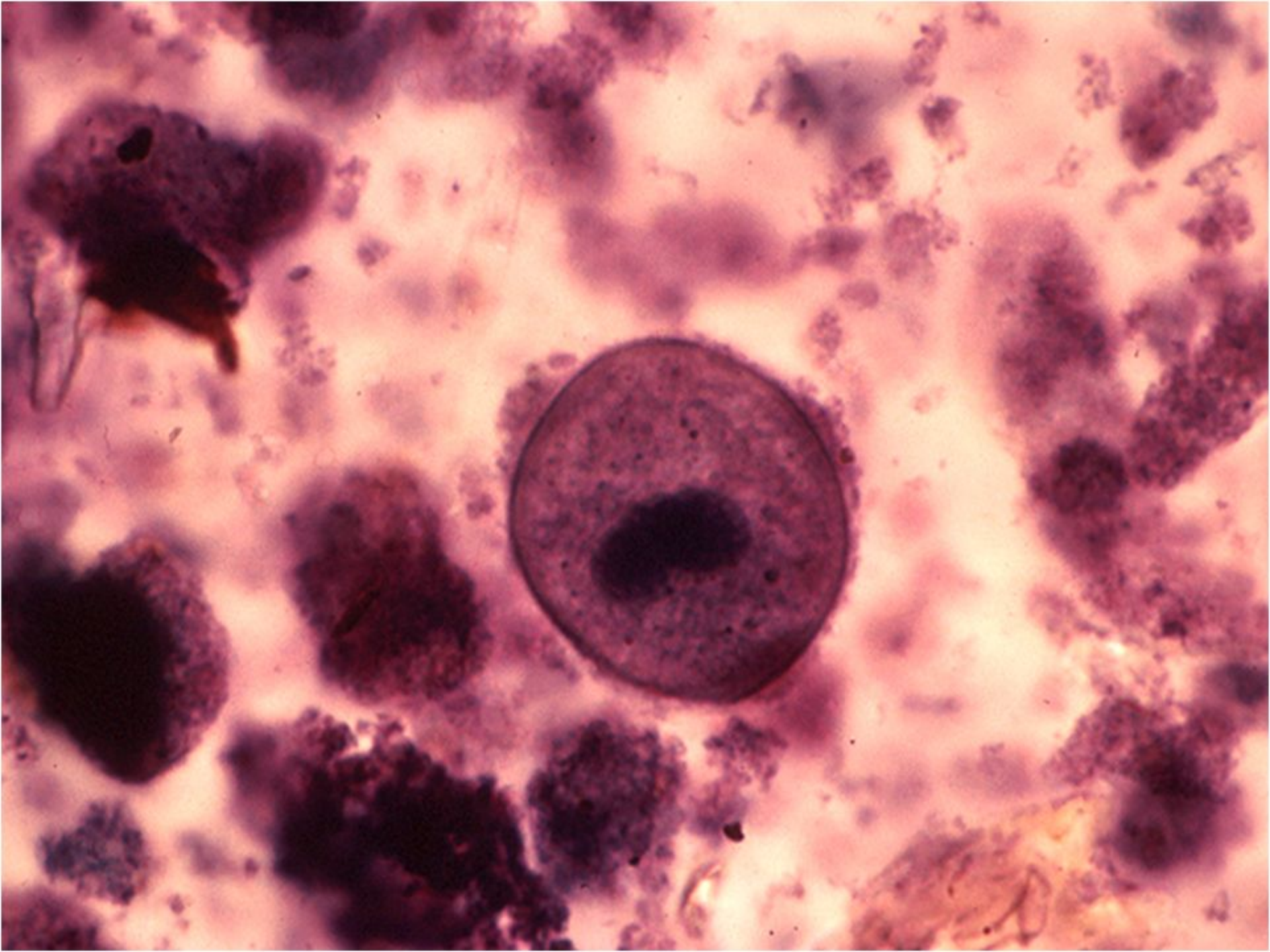

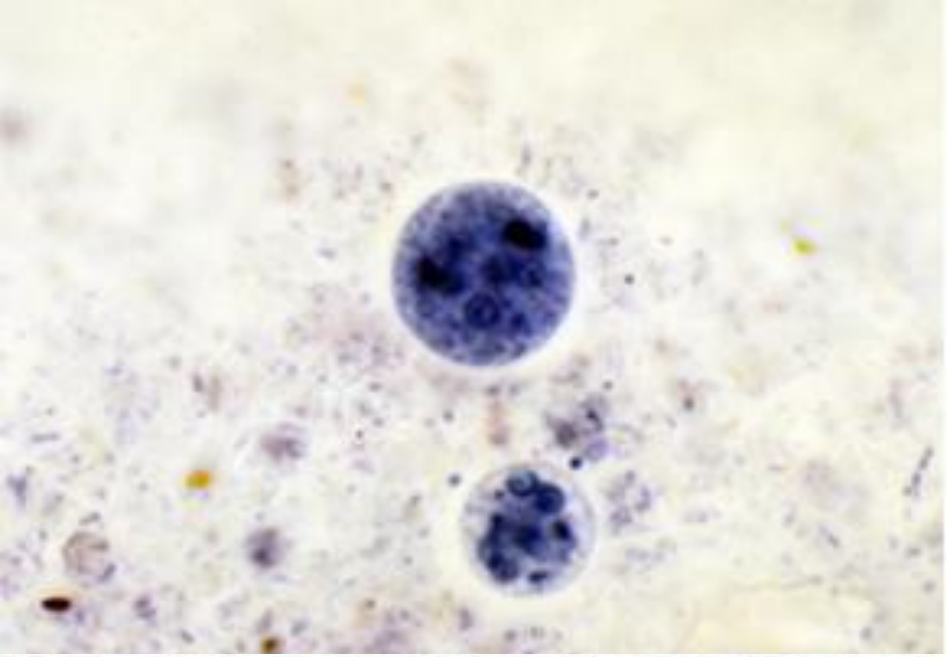

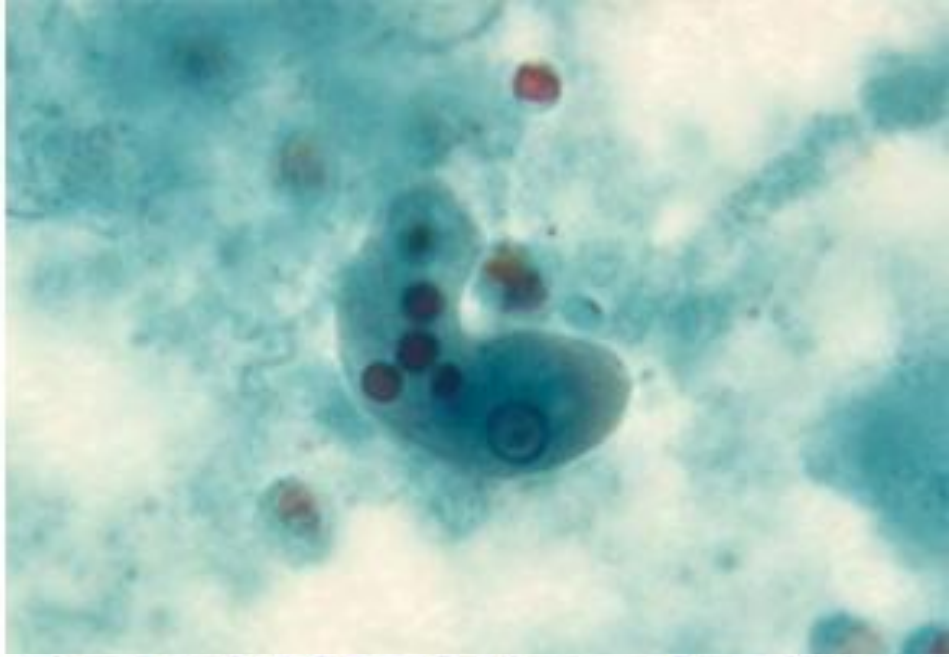

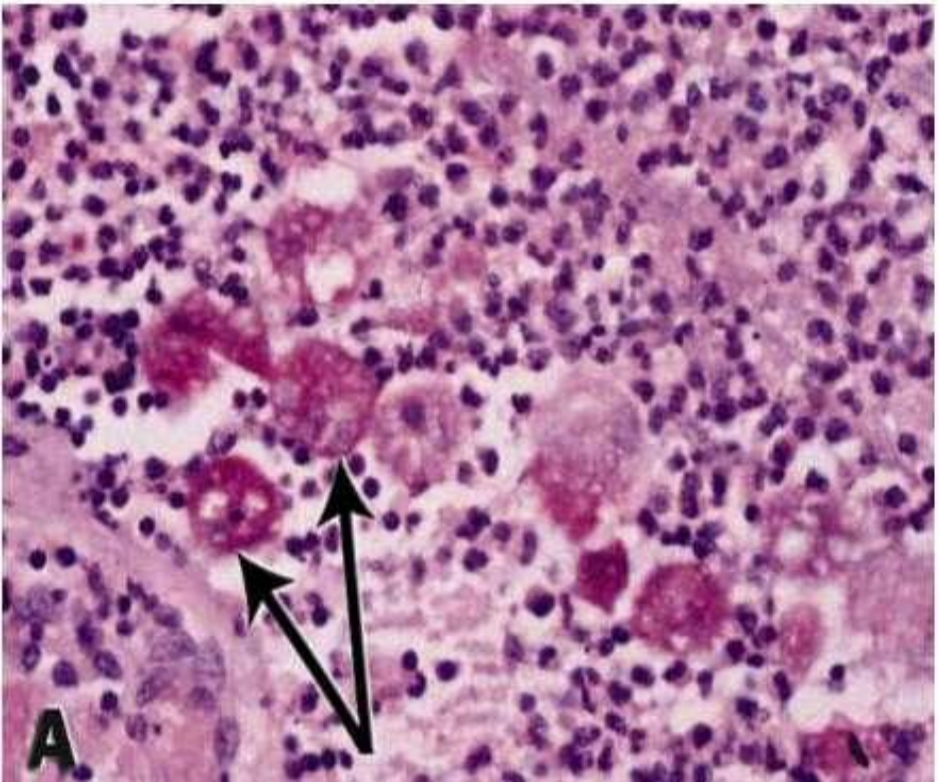
A

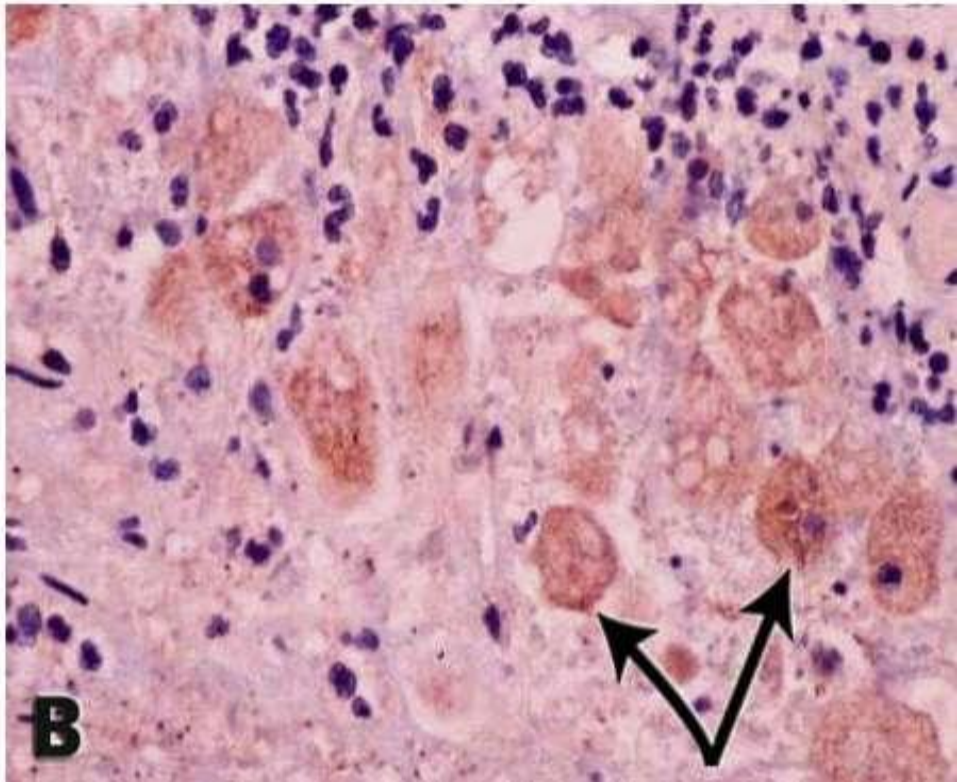
B