

Острый гнойный периостит нижней челюсти справа

Дежурство 24.09.2021

Студент (503 С СТ): Ахатов Жасурбек

Паспортная часть

ФИО: Анарбоев Ахаджон Аброр ўғли

Возраст: 9 лет

Пол: мужской

Место жительства: Паркентский район, д.
Хисорай

Жалобы больного

- Жалобы на припухлость в области н/ч справа

Anamnesis Morbi

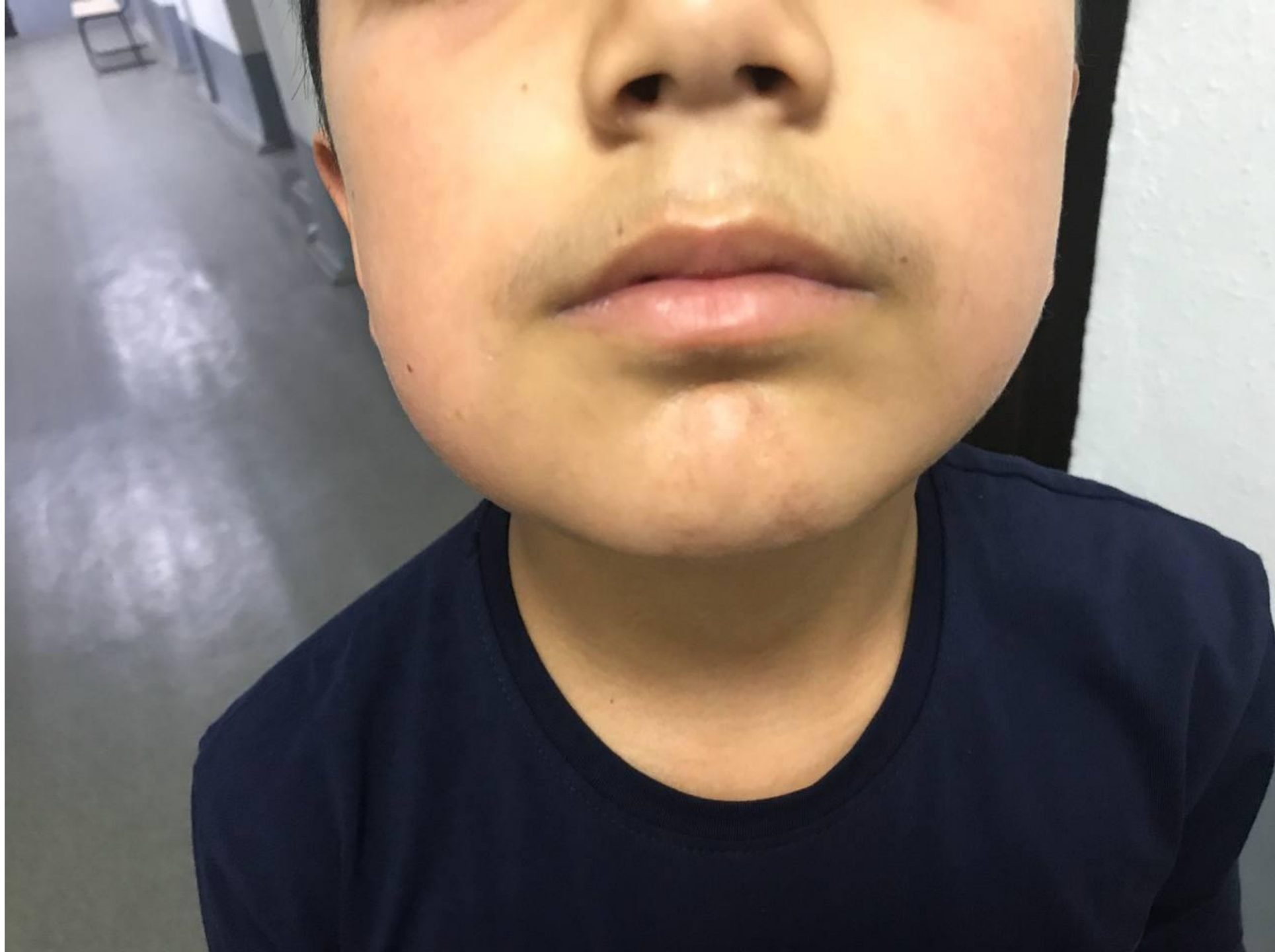
- В течении 2 дней отмечалось повышение температуры до 39 градусов по Цельсию и беспокоили боли
- Затем на лице справа в области н/ч возникла припухлость

Anamnesis Vitae

- Пациент родился в 2012 году. Ходит в школу.
- Перенесенные заболевания: с 3 до 5 лет каждую весну и осень болел ларингитом. В 6-7 лет у него диагностировали геморрагический васкулит. Каждые 6 месяцев он получает лечение. Соблюдает диету.

Внешний осмотр

- асимметрия лица справа вследствие отека тканей начелюстной и поднижнечелюстной с не измененной над ними кожей
- ограничение открывания рта за счет болезненного отека тканей щечной и подчелюстной областей;
- сглаженная переходная складка с вестибулярной стороны

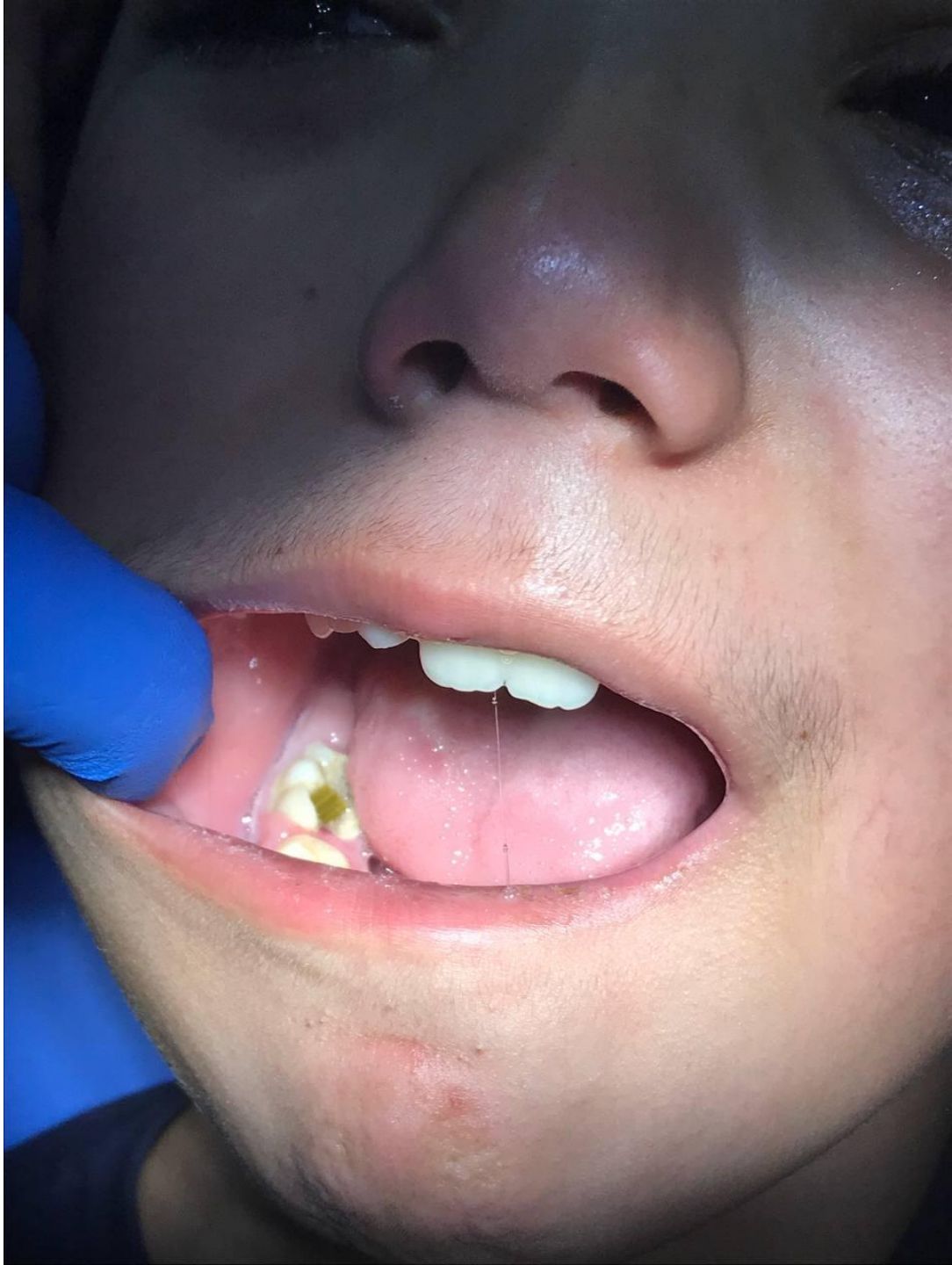

ОСМОТР ПОЛОСТИ РТА

р Слизистая оболочка полости рта бледно-розовой окраски, влажная, блестящая. Саливация нормальная. 46 зуб имеет глубокую кариозную полость сообщающуюся с пульповой камерой.

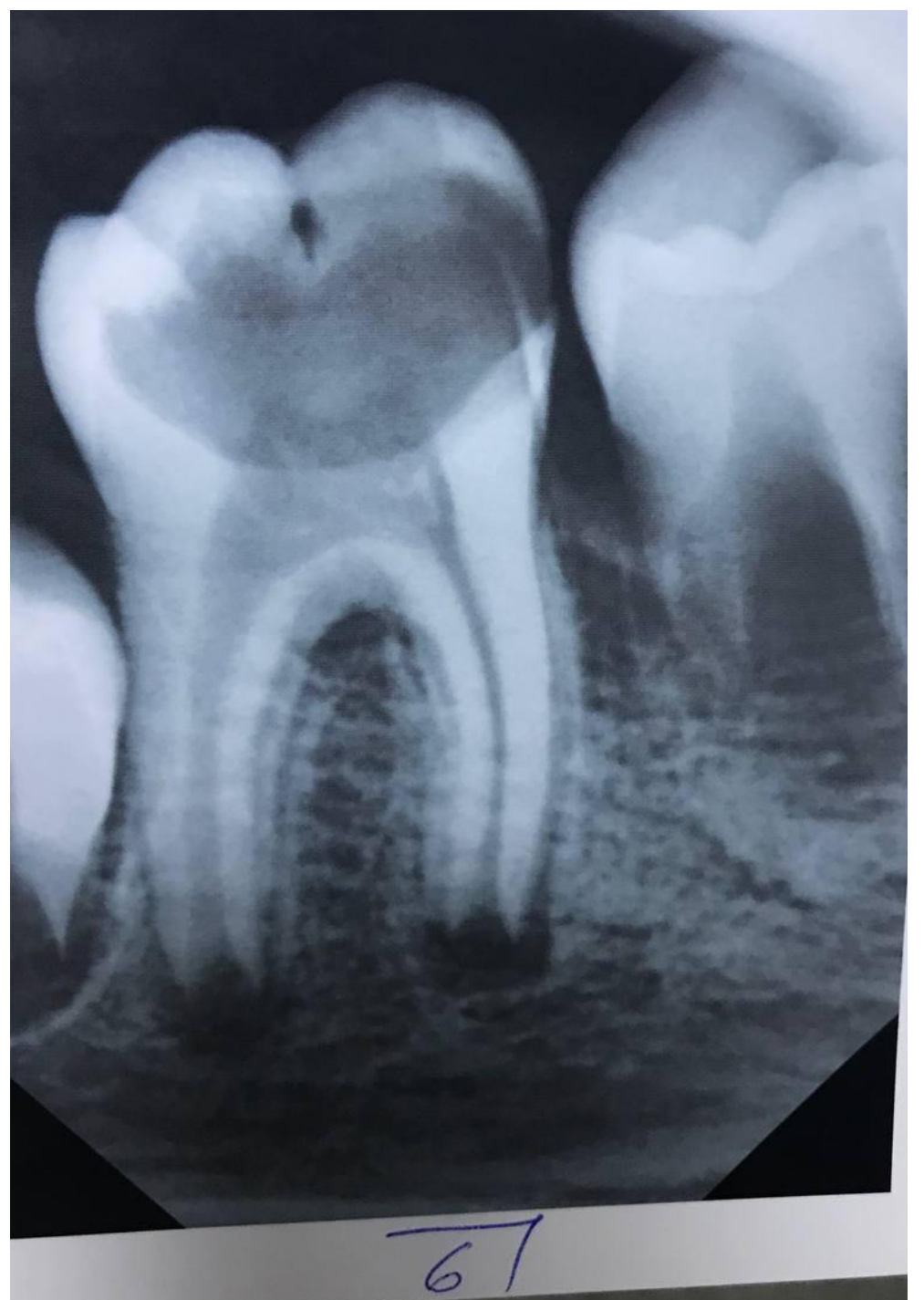Status localis

- Зондирование: безболезненное
- Перкуссия: болезненная
- Имеется сообщение с пульпарной камерой



Диагноз:

- Острый гнойный периостит нижней челюсти справа, причинный зуб 46



Лечение

- Очистили кариозную полость 46 зуба от налёта и остатков пищи
- Расширили полость и открыли доступ к корневым каналам
- Прошли каналы файлами и дали отток экссудата

Дали рекомендации:

- Полоскать растворами ромашки, фурацилина и гипертоническим раствором 15-20 раз в день
- Направили в хирургическую поликлинику

**Спасибо за
внимание**