Будова та розвиток сечової системи

- В каждый второй четверг марта начиная с 2006 года отмечается Всемирный день почки – World Kidney Day.
- Хронической болезнью почек страдают 10% населения во всём мире, и каждый год миллионы людей умирают от осложнений, связанных с хронической почечной недостаточностью.
- Цель Всемирного Дня Почки - обратить внимание как можно большего числа людей на существование этой серьёзной, жизнеугрожающей проблемы, мотивировать людей быть проактивными, заботиться о своём здоровье, проходить профилактические медицинские обследования и делиться знаниями со своими родными и знакомыми.

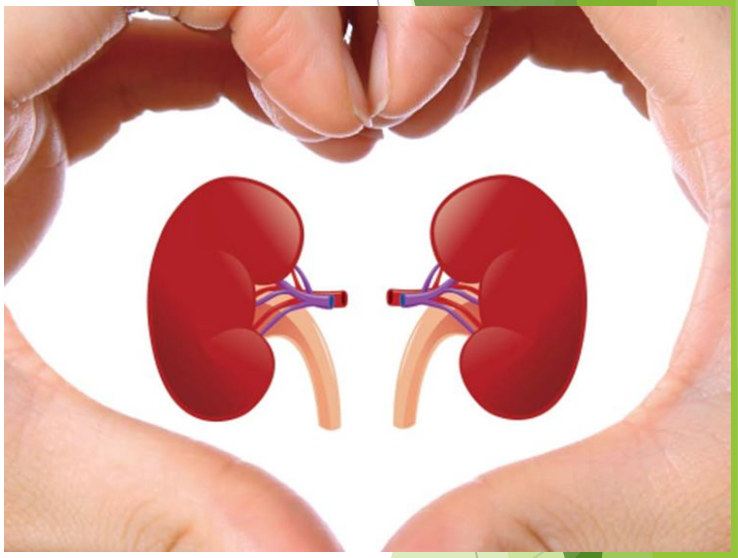

РЕГУЛЯЦИЯ АРТЕРИАЛЬНОГО ДАВЛЕНИЯ. Почки участвуют в регуляции артериального давления, объема крови и тонуса сосудистой стенки.

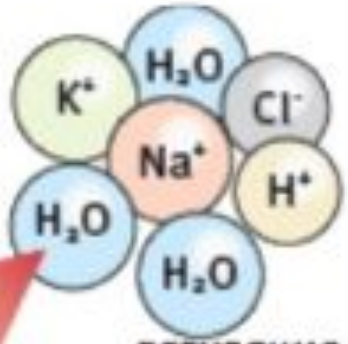

РЕГУЛЯЦИЯ ВОДНО-СОЛЕВОГО ОБМЕНА. Почки вырабатывают вещества, участвующие в регуляции водно-солевого обмена.

ВЫДЕЛЕНИЕ АЗОТИСТЫХ ШЛАКОВ. Основная функция почек – выделительная. Почки очищают организм от шлаков.

РЕГУЛЯЦИЯ ОБРАЗОВАНИЯ ЭРИТРОЦИТОВ. За сутки почки пропускают и очищают около 200 л крови, участвуют в образования эритроцитов.

РЕГУЛЯЦИЯ ФОСФОРНО-КАЛЬЦИЕВОГО ОБМЕНА. Почки вырабатывают вещества, участвующие в формировании костной ткани.

Загальний вигляд сечо-видільної системи

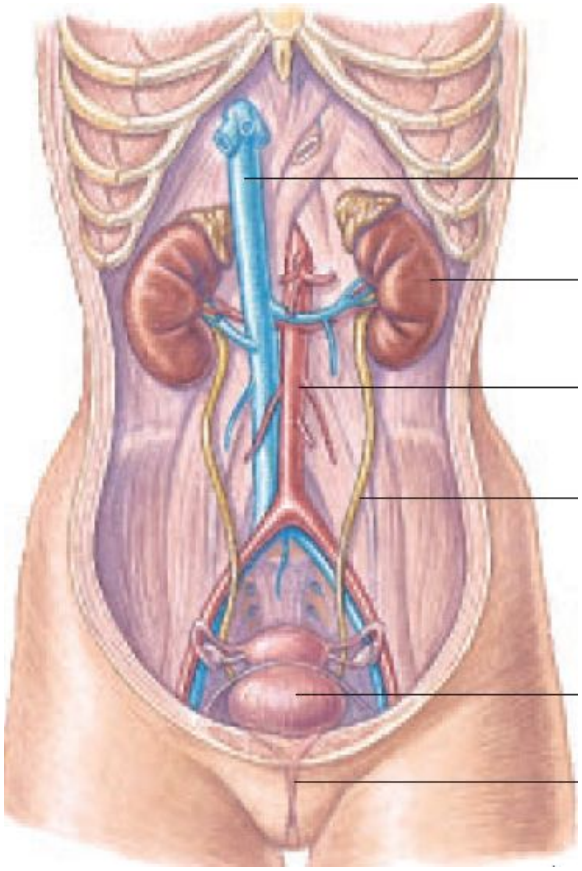

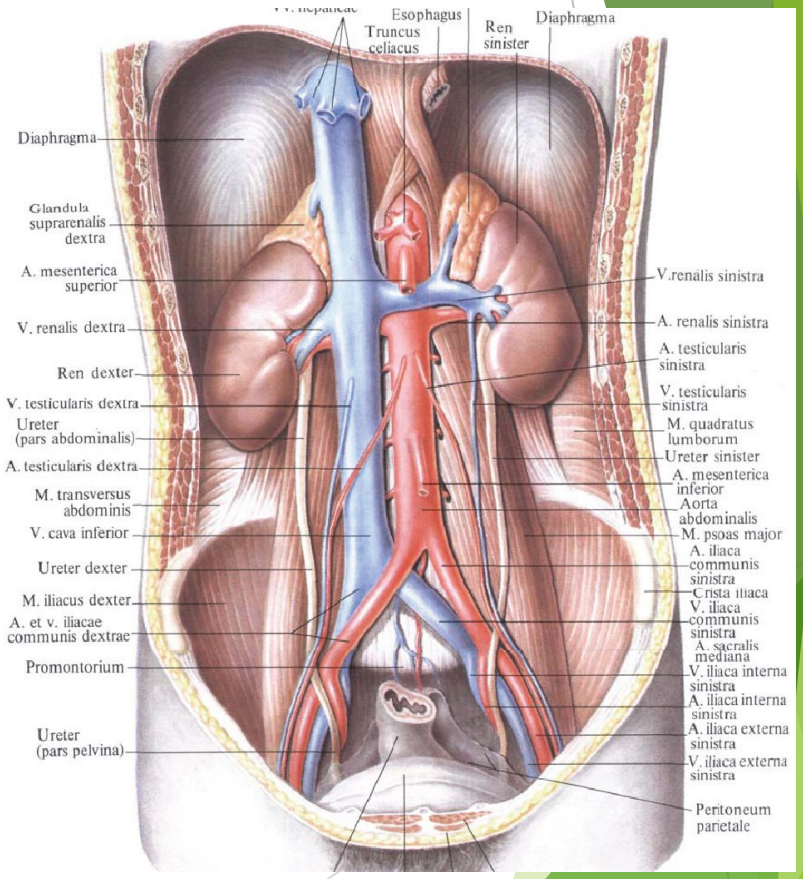

Будова нирки

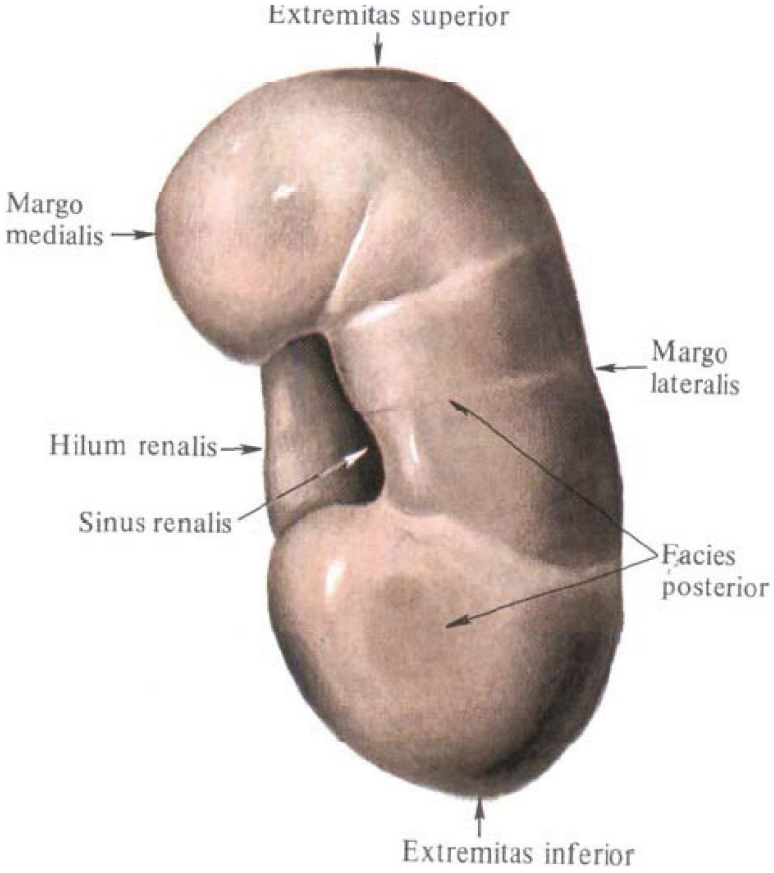

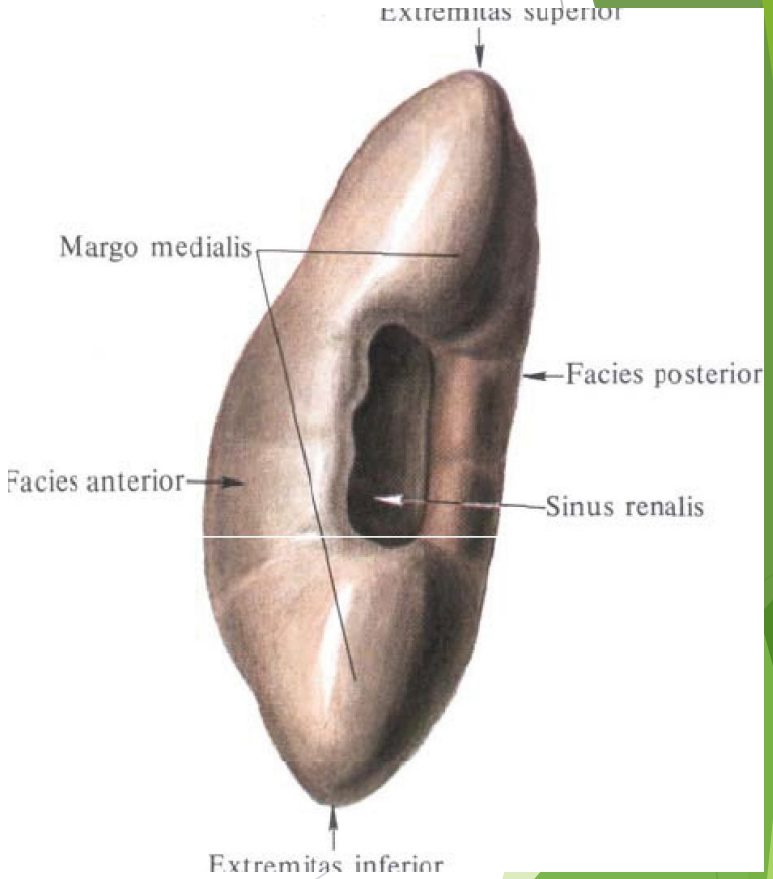

Нирка новонародженого

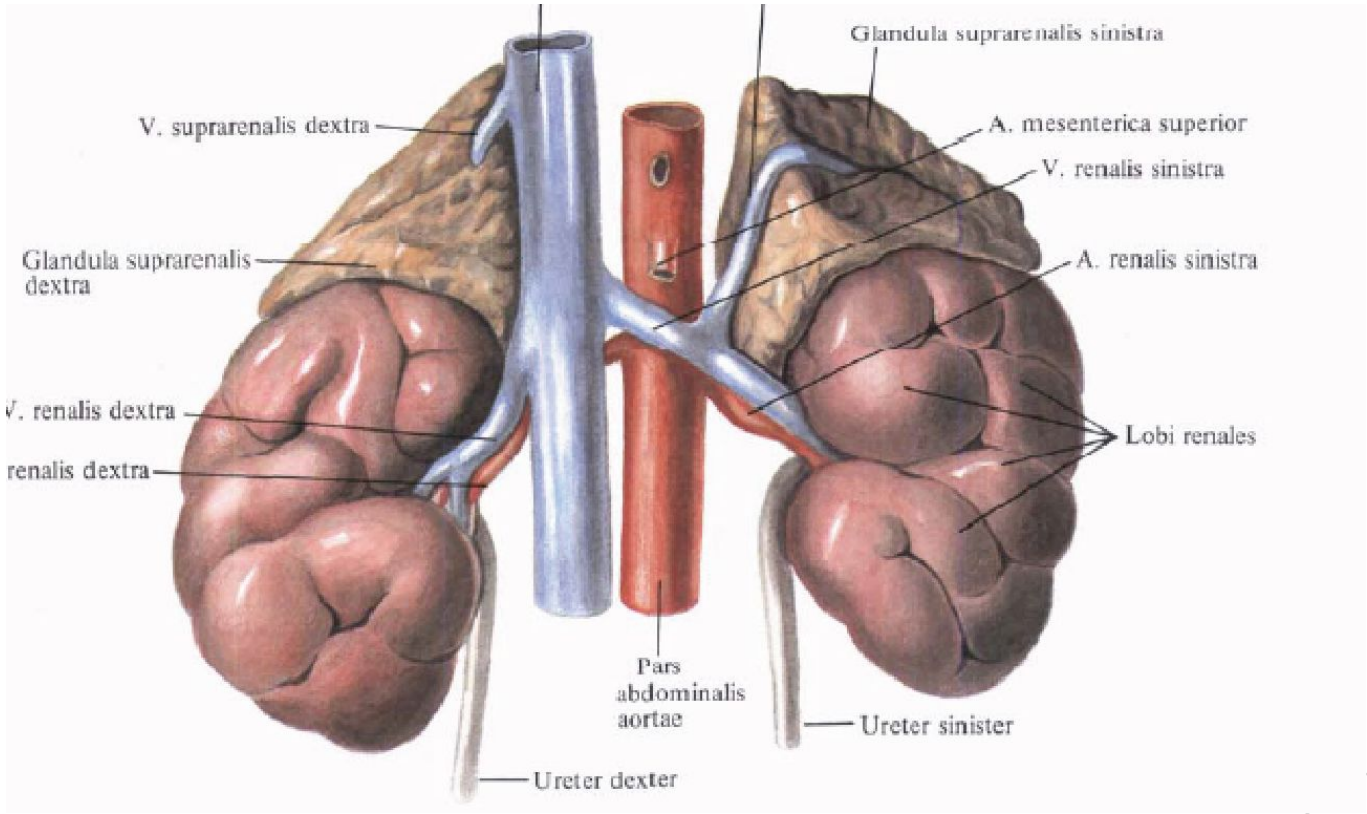

Топографія судинної ніжки нирки

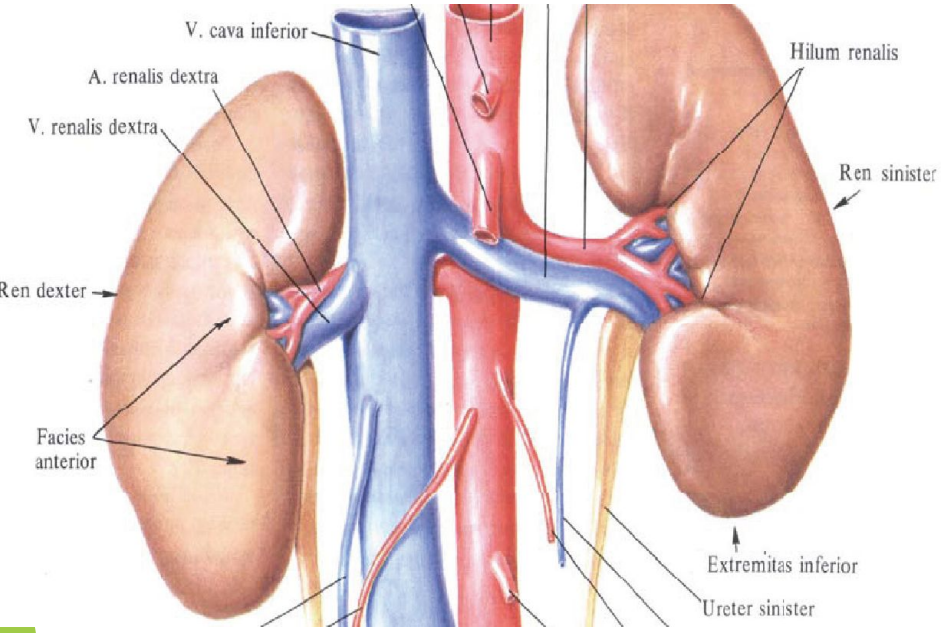

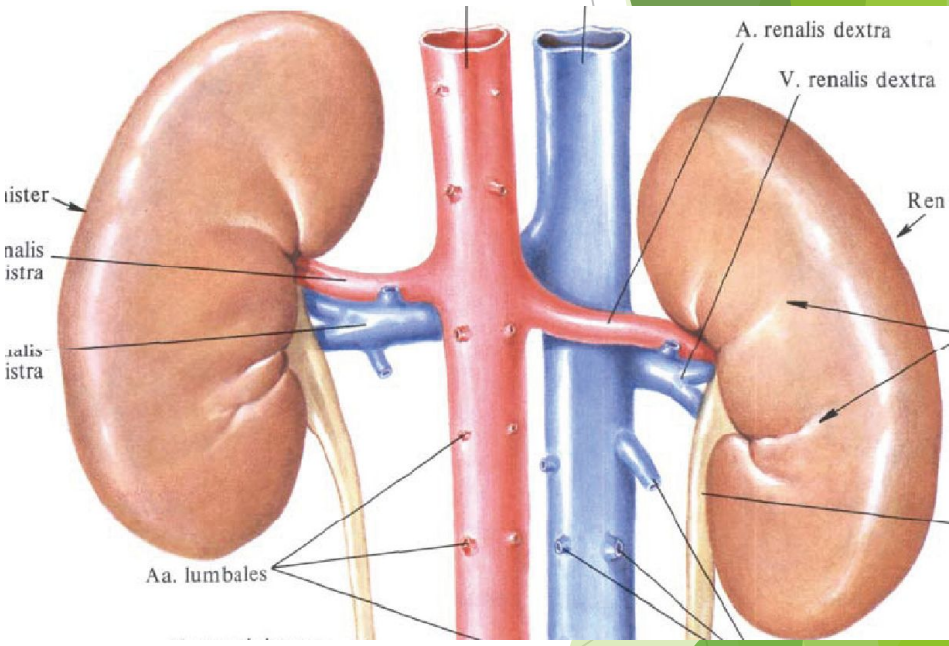

Фиксирующий аппарат почки

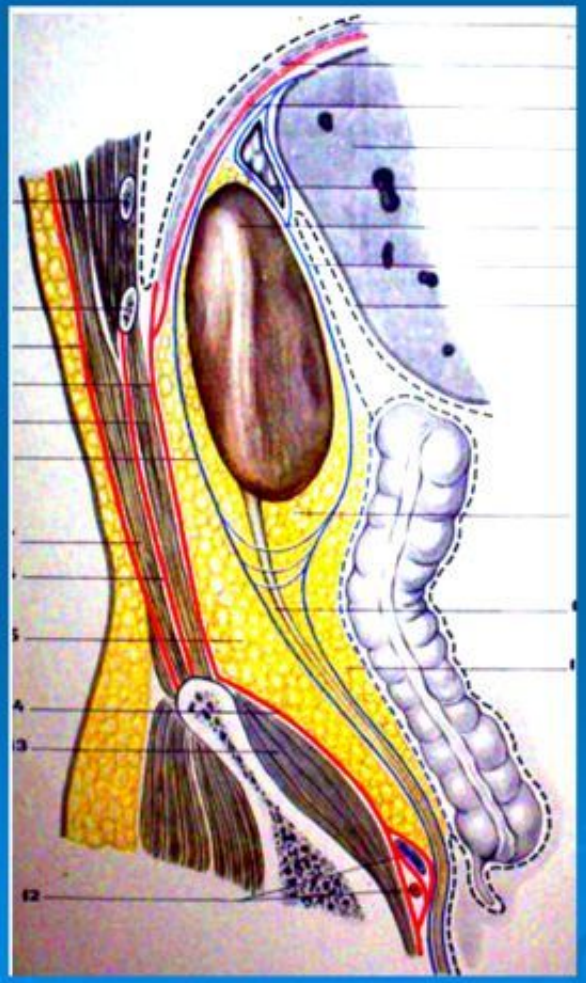

- Мышечное ложе почки (m. psoas major, m. quadratus lumborum)
- Капсулы почки (фасциальная, жировая)
- Внутрибрюшное давление
- Почечная ножка

http://4anosia.ru/

MyShared

Сегменти нирки

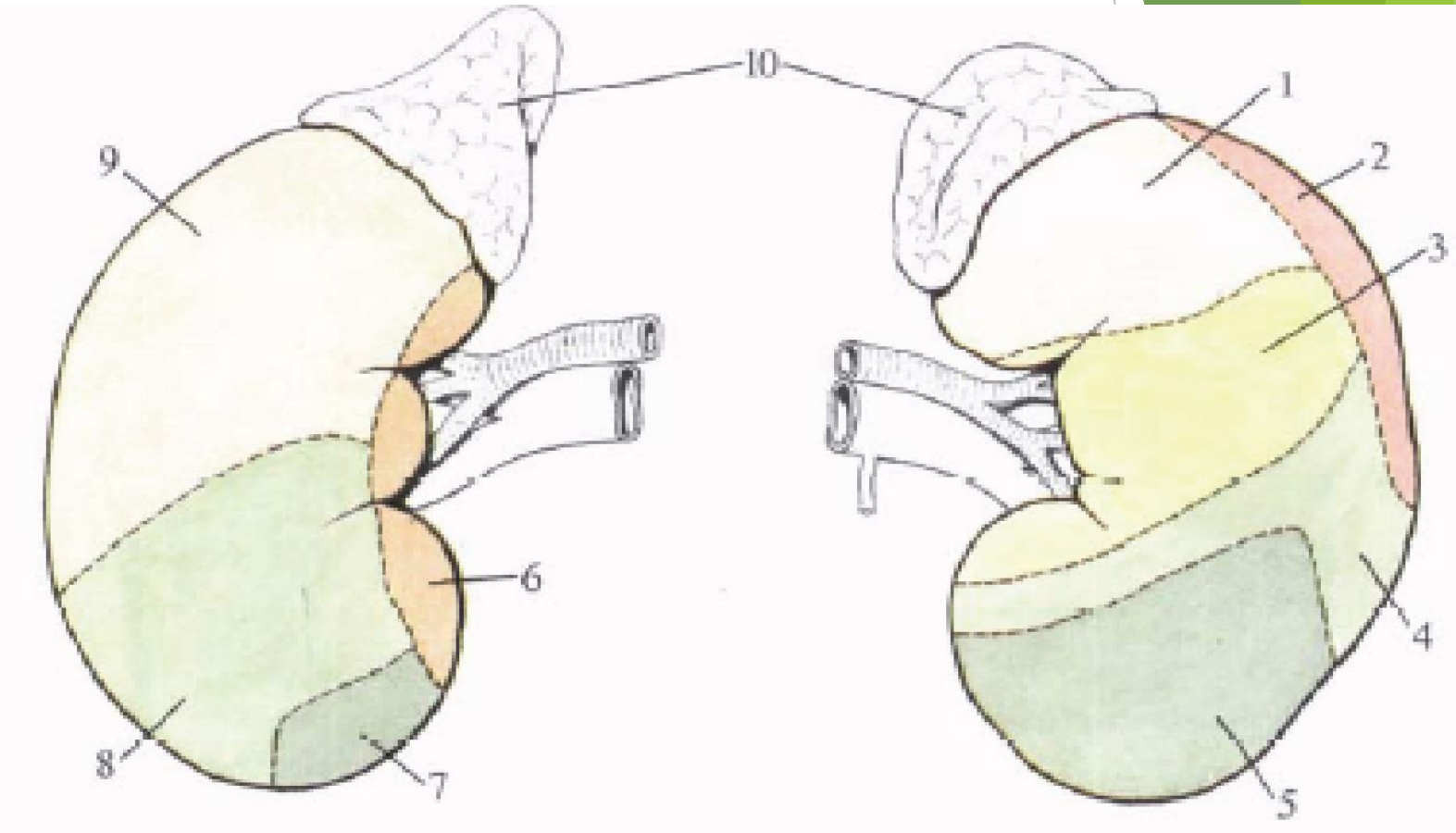

Внутрішня будова нирки

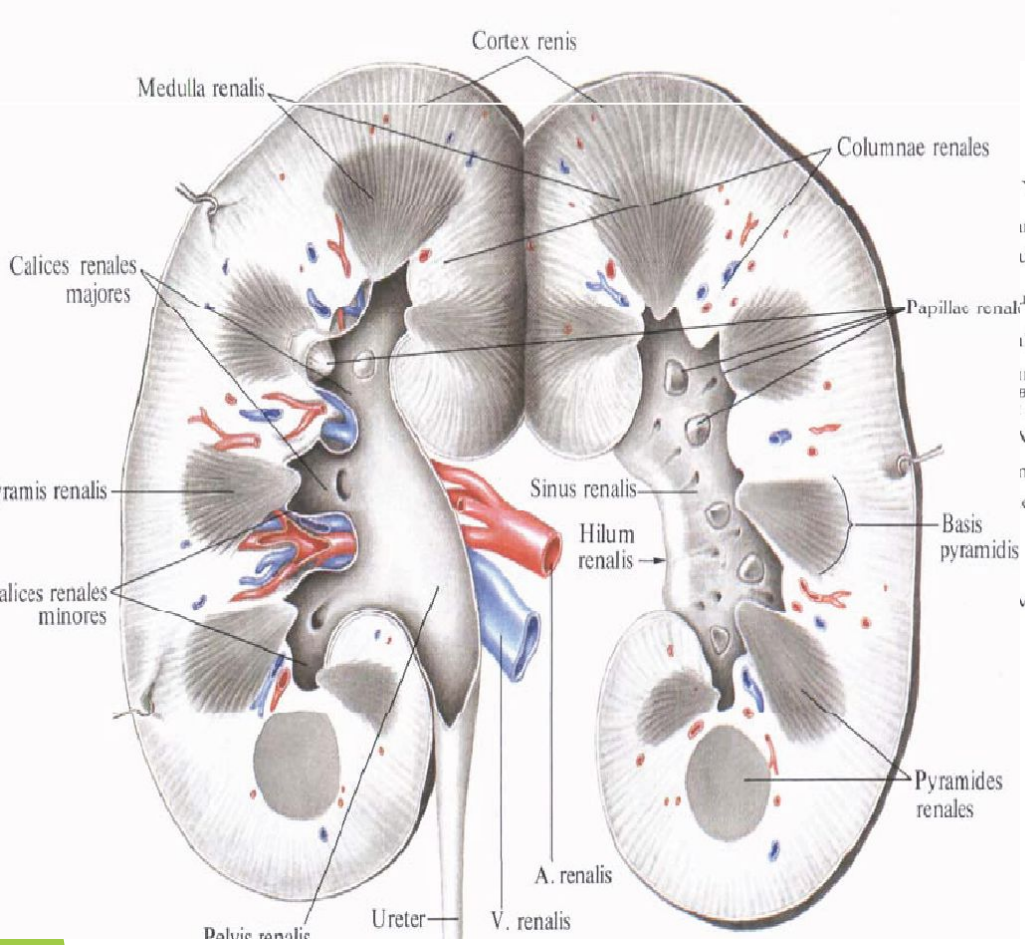

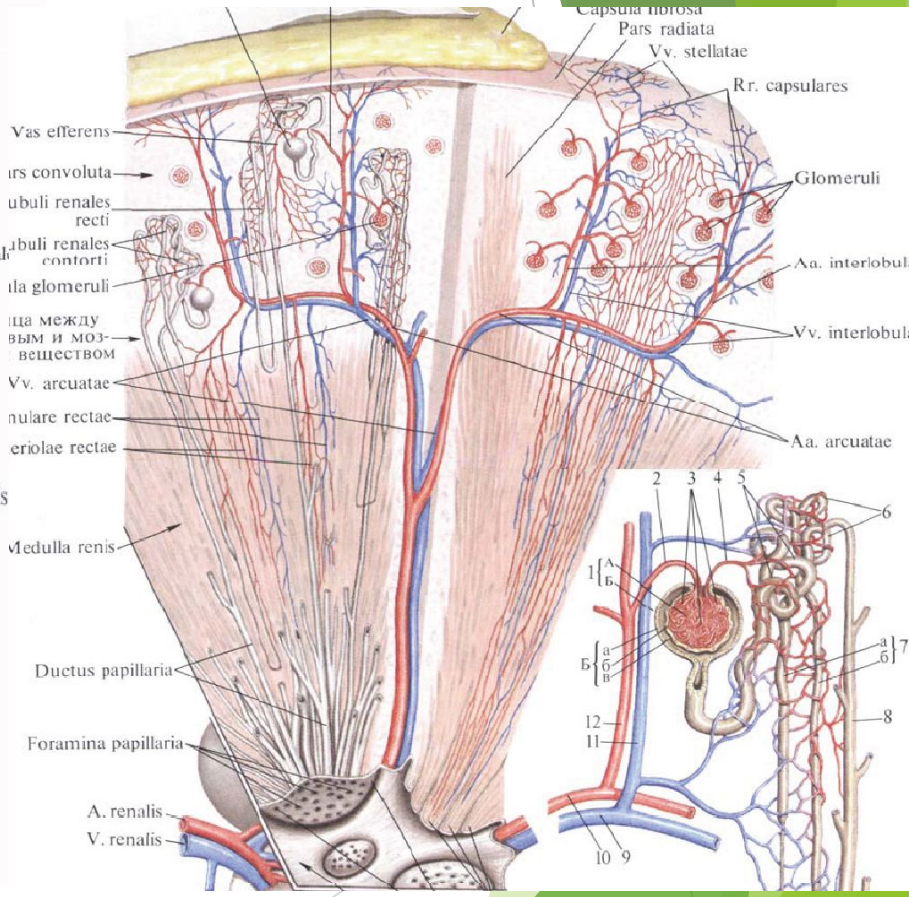

Кровоснабжение почки

Дуговые а. (8) → междольковые а. (9) → приносящие клубочковые артериолы (10) → капилляры клубочка *(Мальпигиево тельце или* «чудесная сеть») → *выносящая клубочковая артериола (11)* → вторичная капиллярная сеть (5) → венулы → междольковые вены → дуговые вены (7) → междолевые вены → почечная вена → нижняя полая вена

От выносящих а., междольковых и дуговых а. отходят ***прямые сосуды*** (*vasa recta*) – часть противоточной системы почки (осмотическое концентрирование мочи)

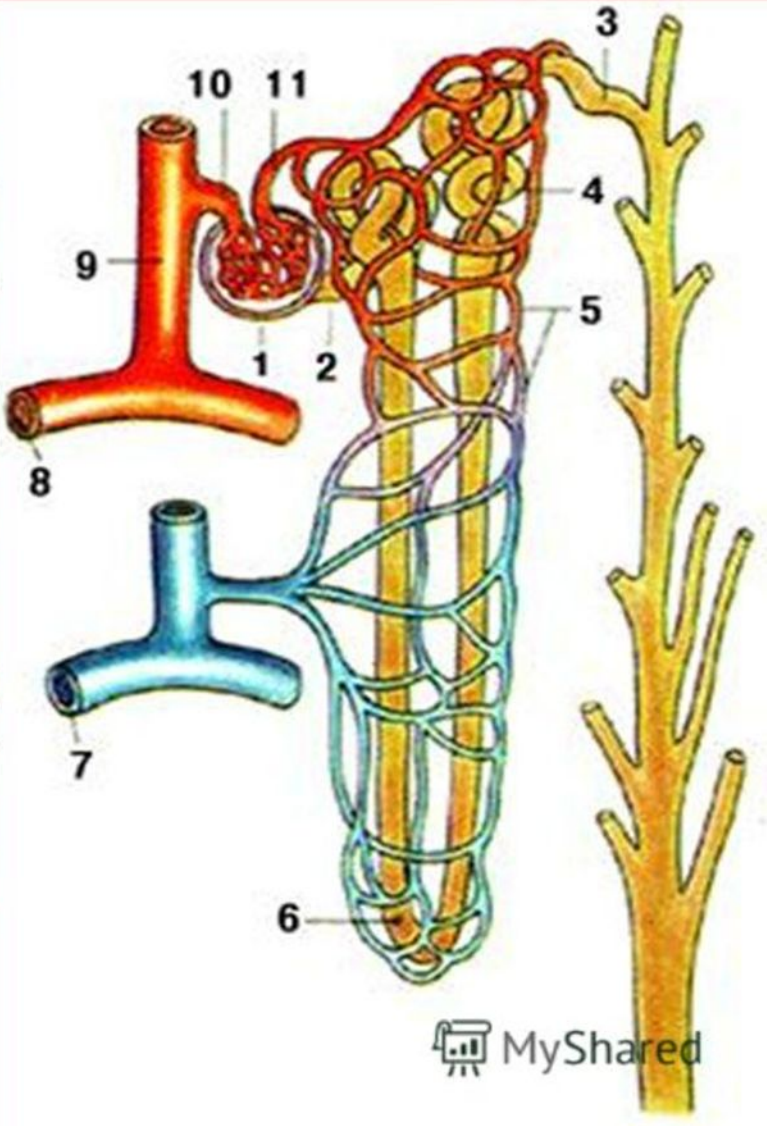

Судини нирки (корозійний препарат)

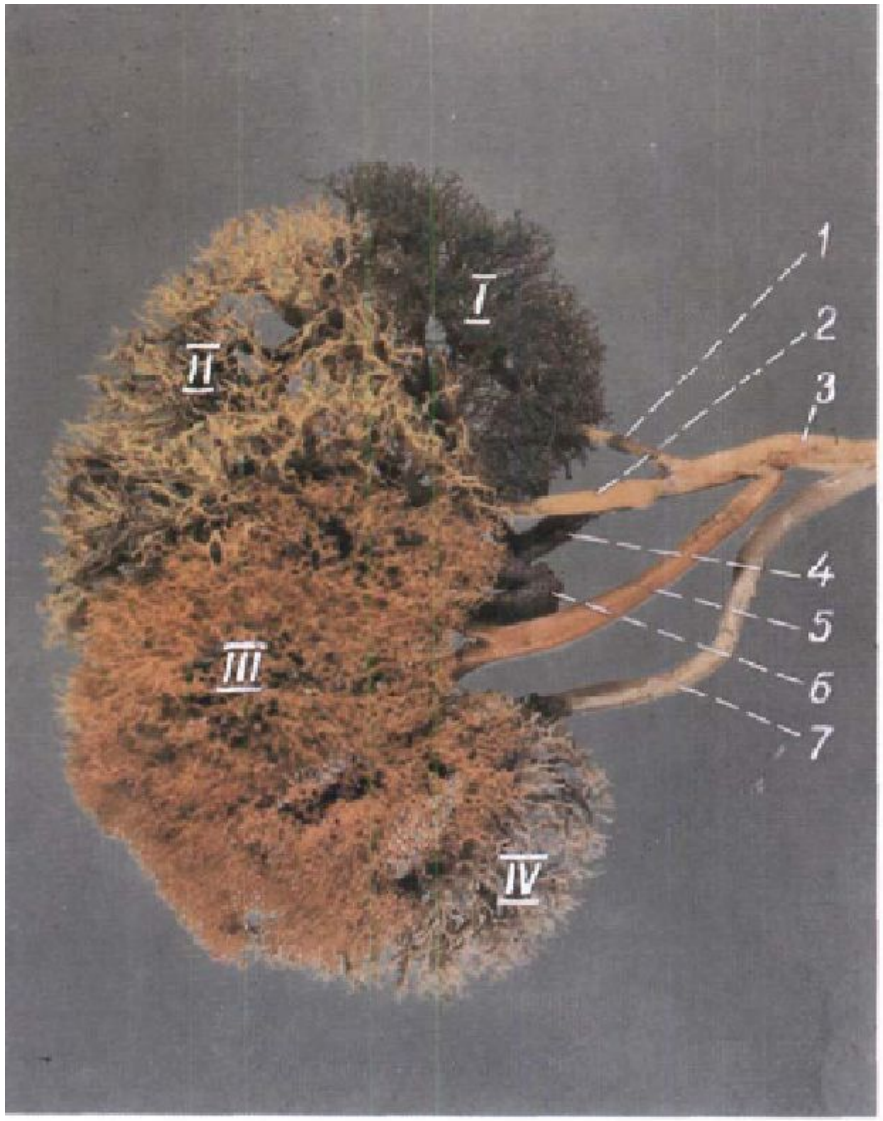



Кожна нирка складається з мільйонів функціональних елементів, званих нефронів.

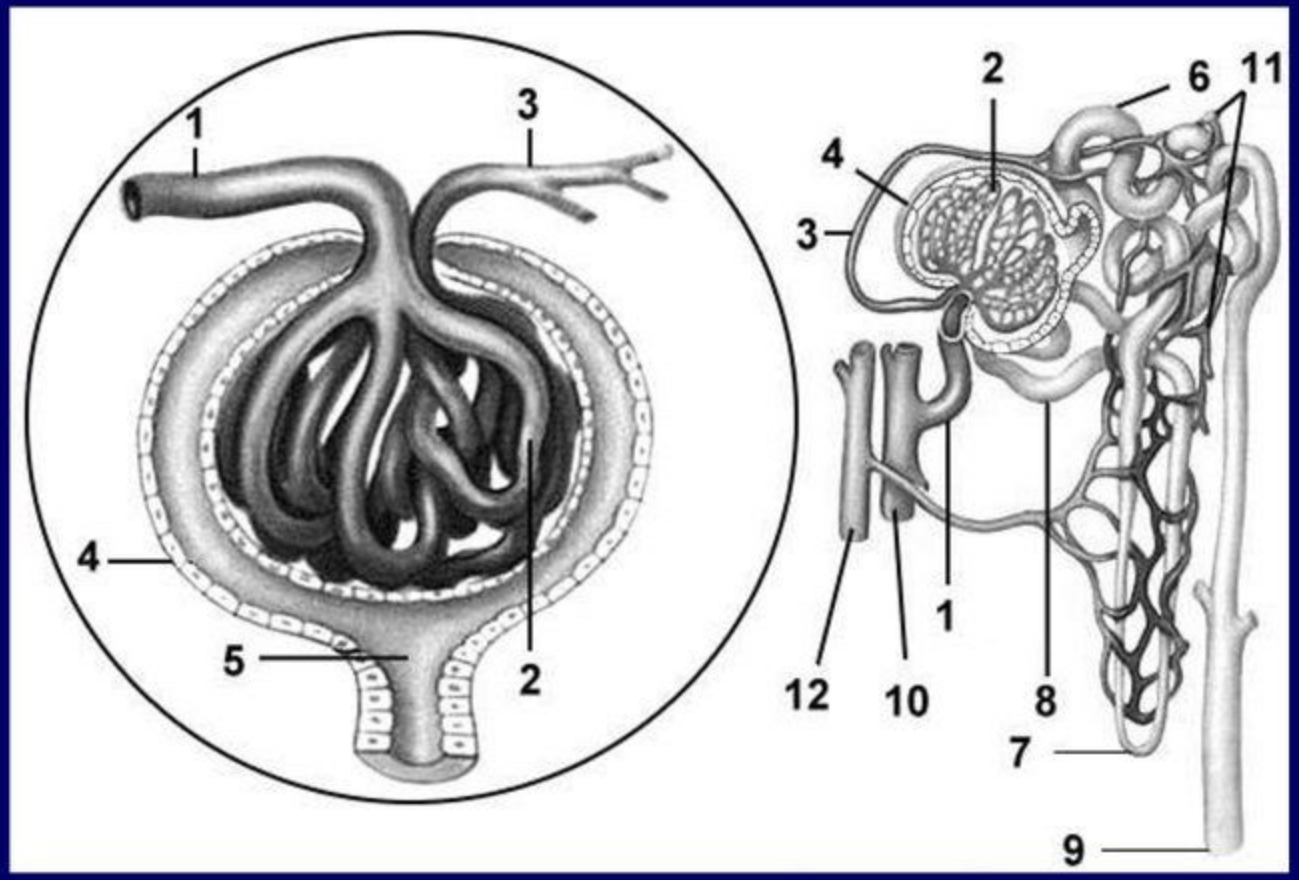

Структурно-функціональною одиницею нирки є **нефрон**.

Залежно від місця розташування в нирці виділяють суперфіціальні (поверхневі), інтракортикальні і коломозкові нефрони.

Починається нефрон з ниркового (мальпигиева) тільця, яке містить клубочок кровоносних капілярів. Зовні клубочки покриті двошарової капсулою Шумлянського - Боумена.

. Між двома листками капсули, розташованими у вигляді чаші, є щілину або порожнину капсули, що переходить у просвіт проксимального відділу канальців

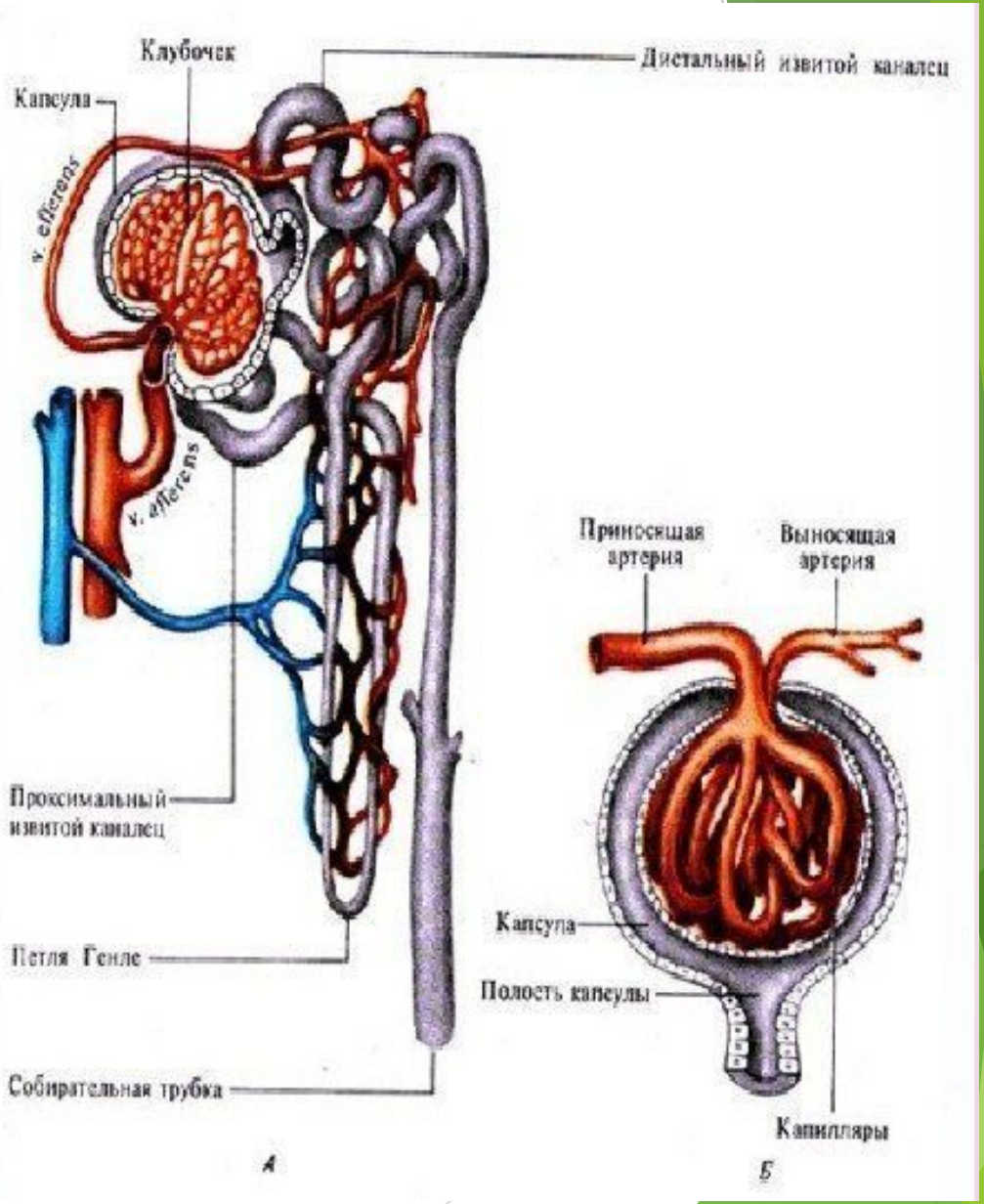

Будова тільця Шумлянського-Боумена

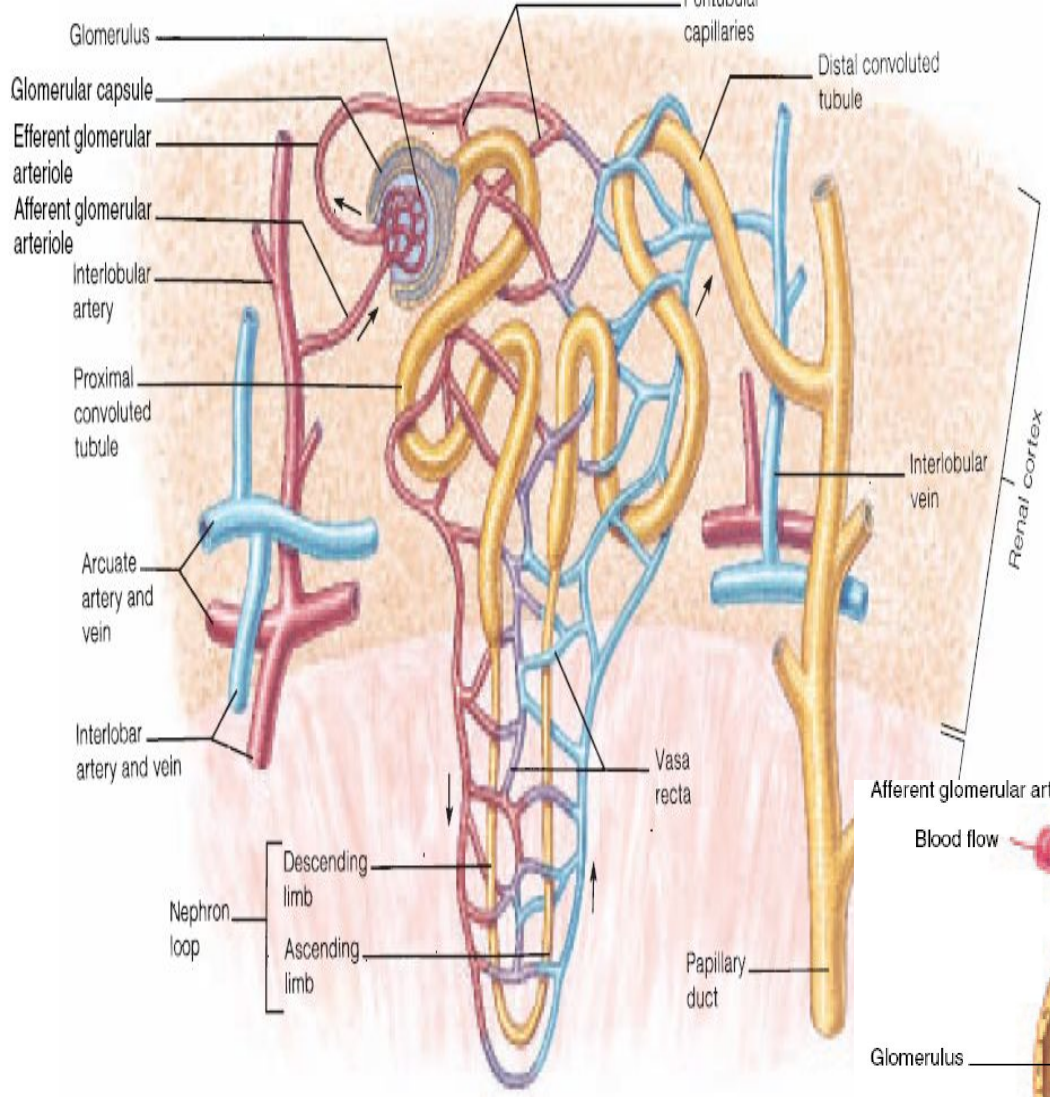

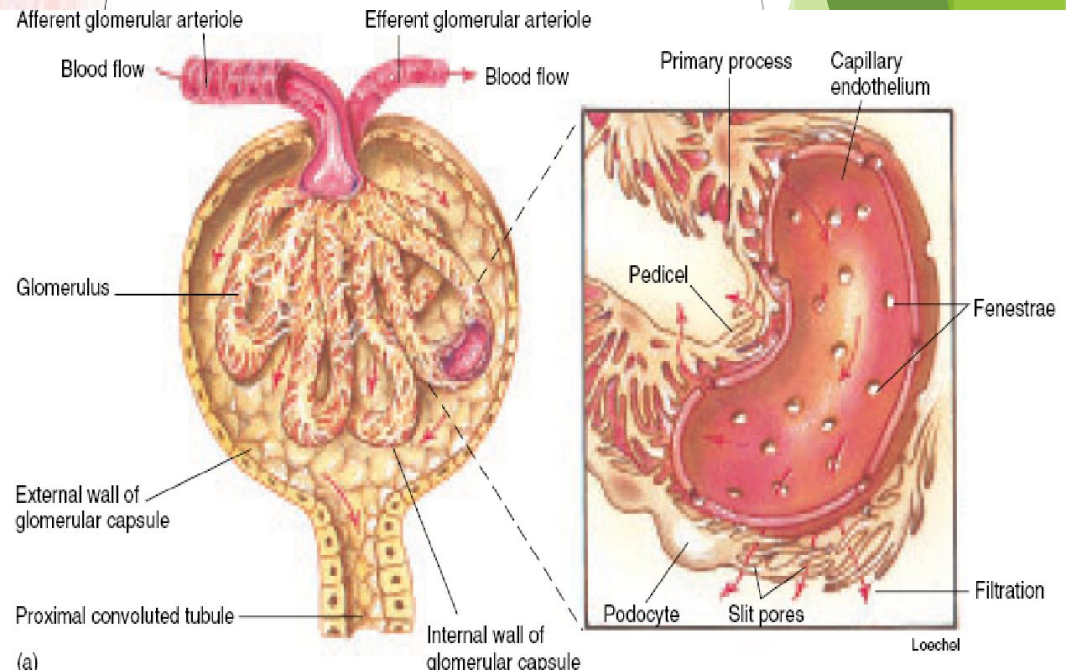

БУДОВА НЕФРОНА

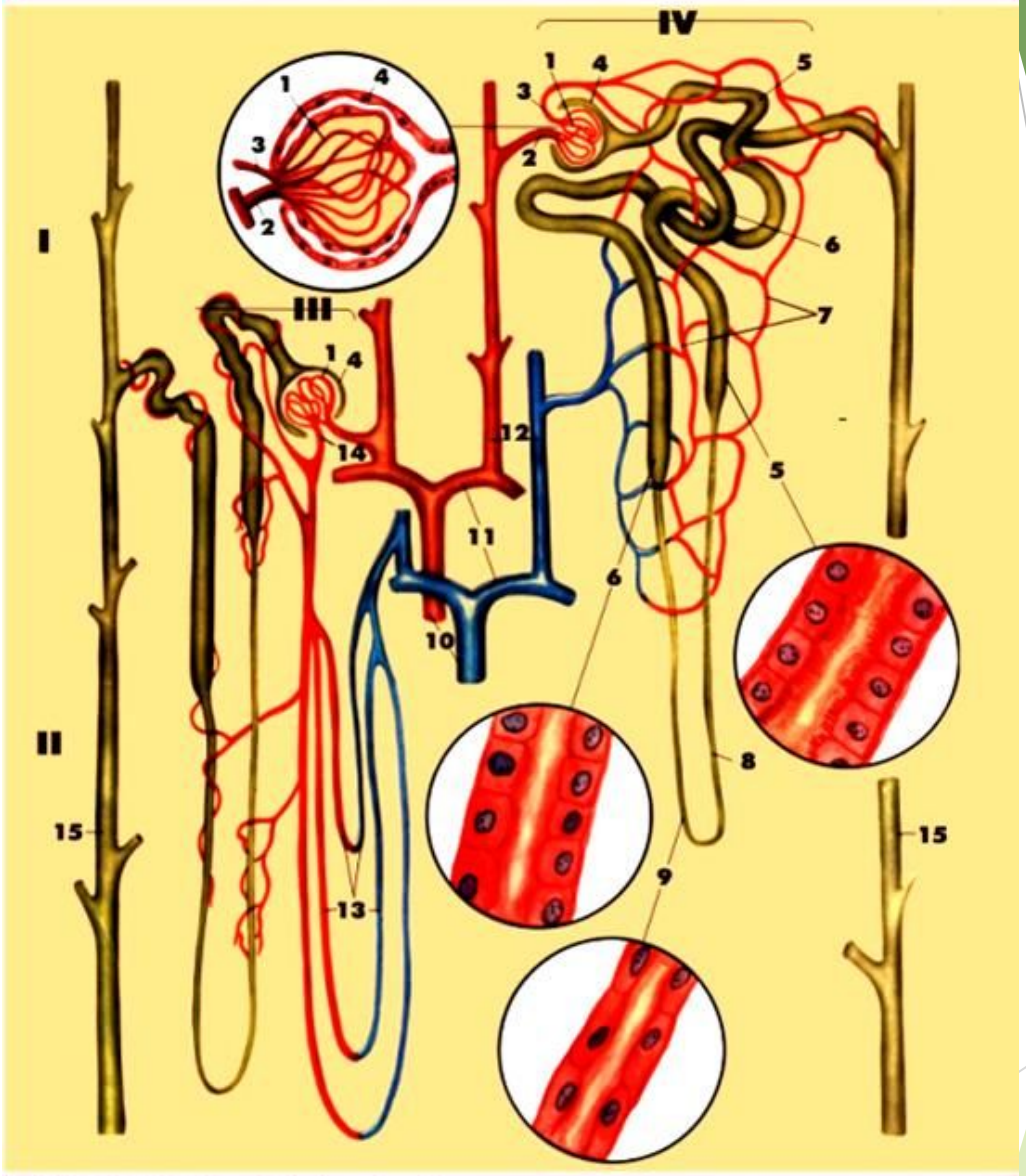

I. КІРКОВА РЕЧОВИН НИРКИ
II. МОЗКОВА РЕЧОВИНА
III. ЮКСТАМЕДУЛЯРНИЙ НЕФРОН
IV. КІРКОВИЙ НЕФРОН

1. Капілярний клубочок
2. Приносна артеріальна судина
3. Виносна артеріальна судина
4. Капсула (Шумлянського-Боумена)
5. Проксимальний звивистий нирковий капіляр
6. Дистальний звивистий нирковий капіляр
7. Капілярна сітка навколо канальців кіркового нефрона
8. Висхідне коліно петлі Генле
9. Висхідне коліно петлі Генле
10. Міжчасткові артерія і вена
11. Дугоподібні артерія і вена
12. Міжчасткові артерія і вена
13. Прямі артерія та венула
14. Артеріола, яка виходить із клубочка юкстамедулярного нефрона
15. Збірні трубочки

Будова пірамідки нирки, малої та великої чашечок(calices) миски

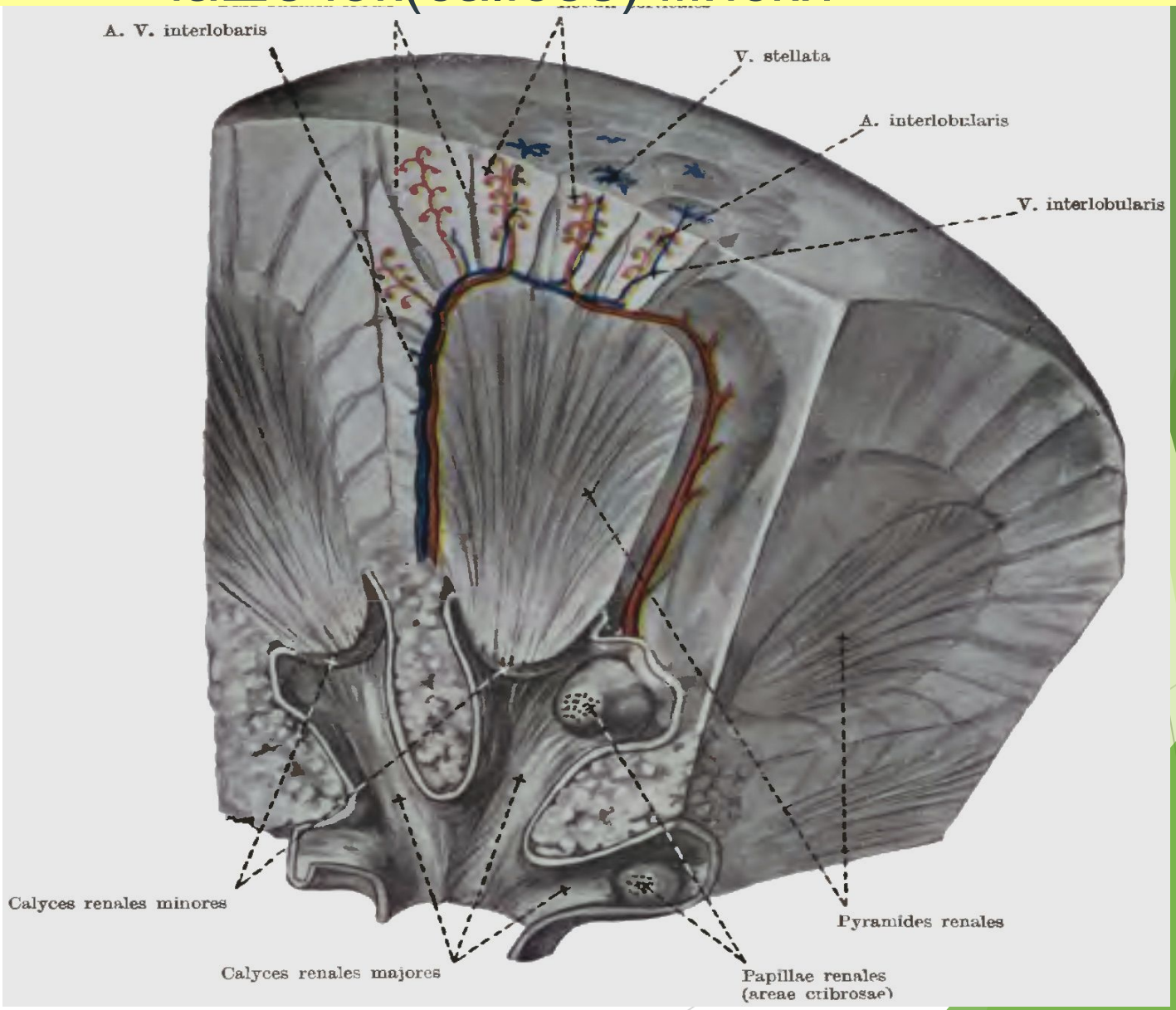

Будова миски

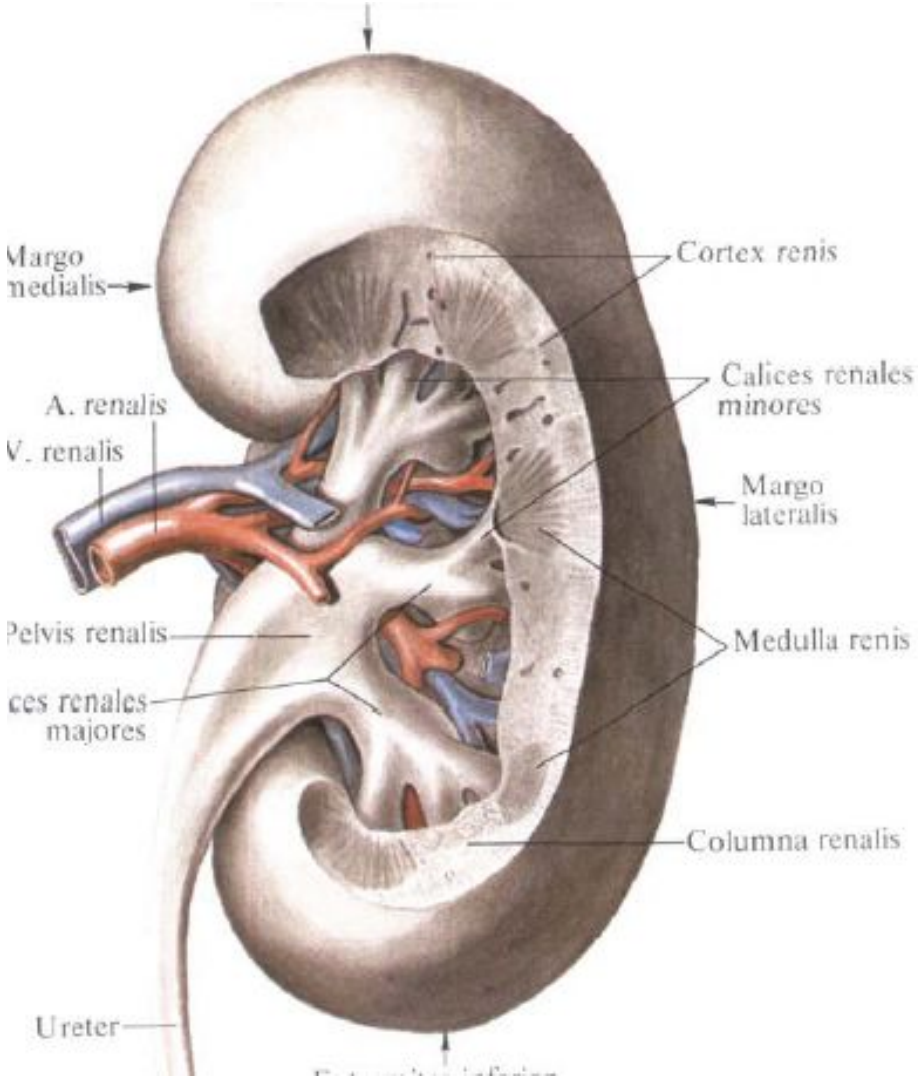

Pelvis renalis. (Pyelos)

Судини, чашечки, миска

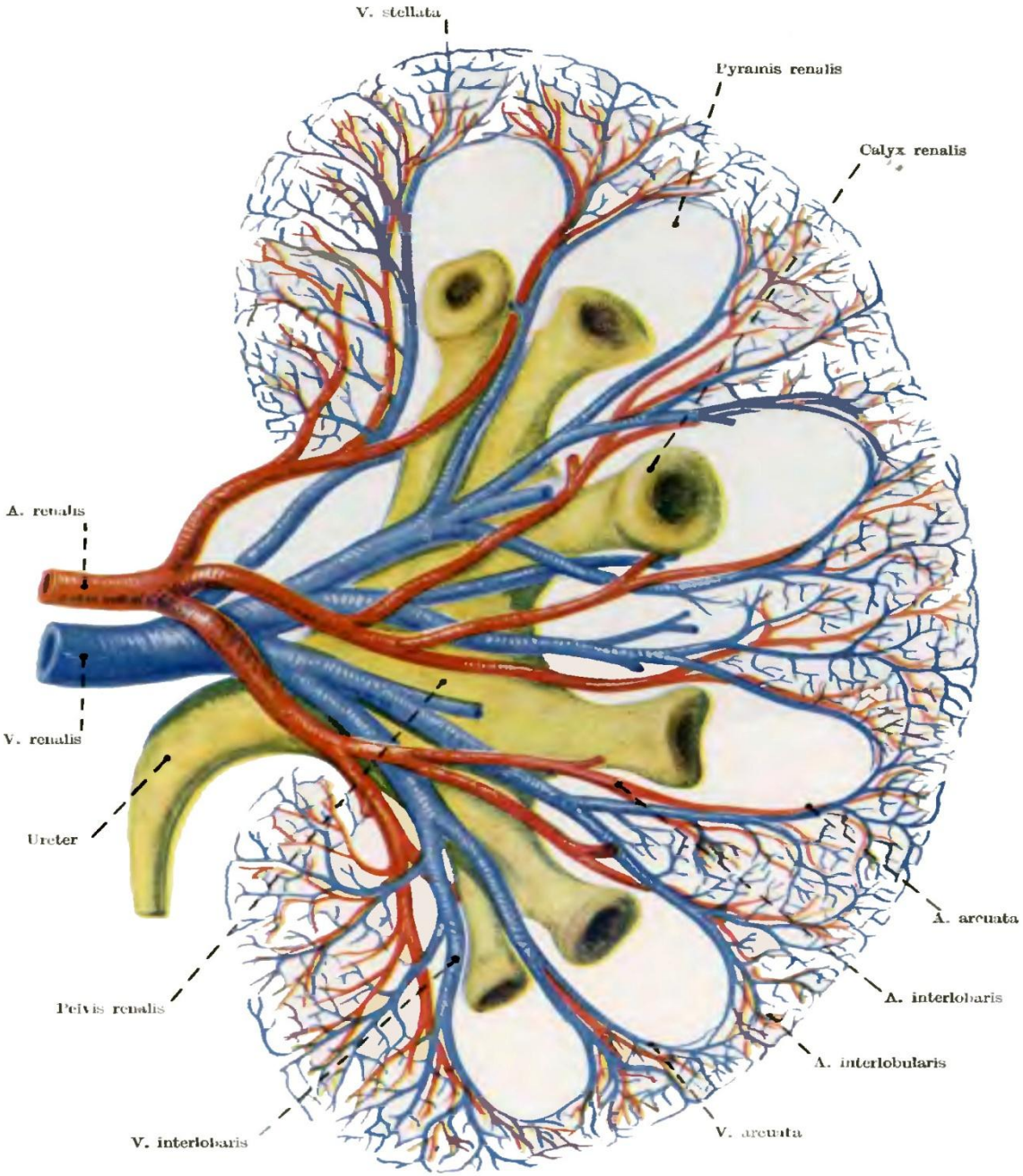

Рентгенографія сечових шляхів

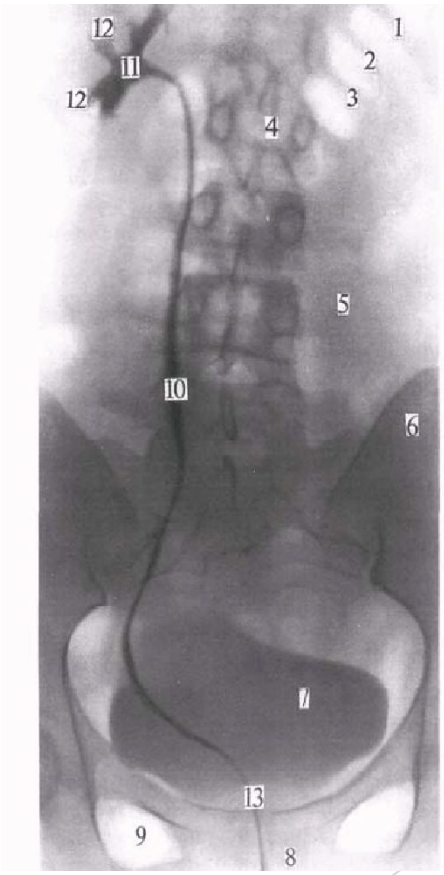

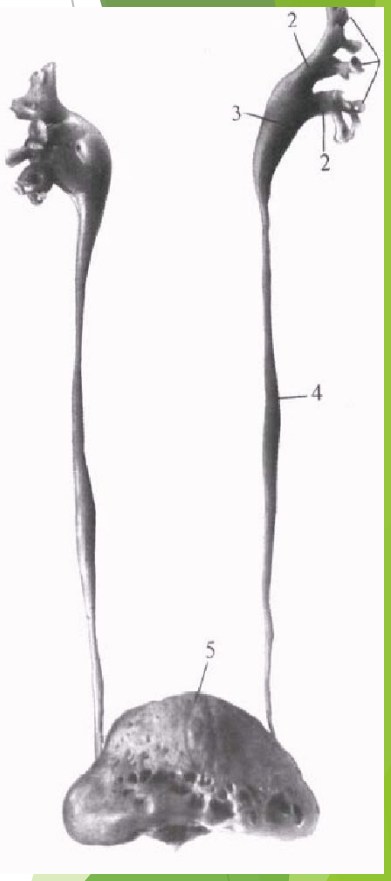

Форми миски

Можно различать три формы экскреторного дерева, которые отражают последовательные стадии его развития (М. Г. Привес):

1) **эмбриональную**, когда имеется широкая мешковидная лоханка, в которую непосредственно впадают малые чашки; большие чашки отсутствуют ;
2) **фетальную**, когда имеется большое число малых и больших чашек, переходящих непосредственно в мочеточник; отсутствует лоханка;
3) **зрелую**, когда имеется небольшое число малых чашек, сливающихся в две большие чашки, переходящие в умеренно выраженную лоханку, впадающую далее в мочеточник.

Здесь налицо все четыре компонента экскреторного дерева: малые чашки, большие, лоханка и мочеточник. Знание этих форм облегчает понимание рентгенологической картины экскреторного дерева, видимого у живого (при пиелографии).

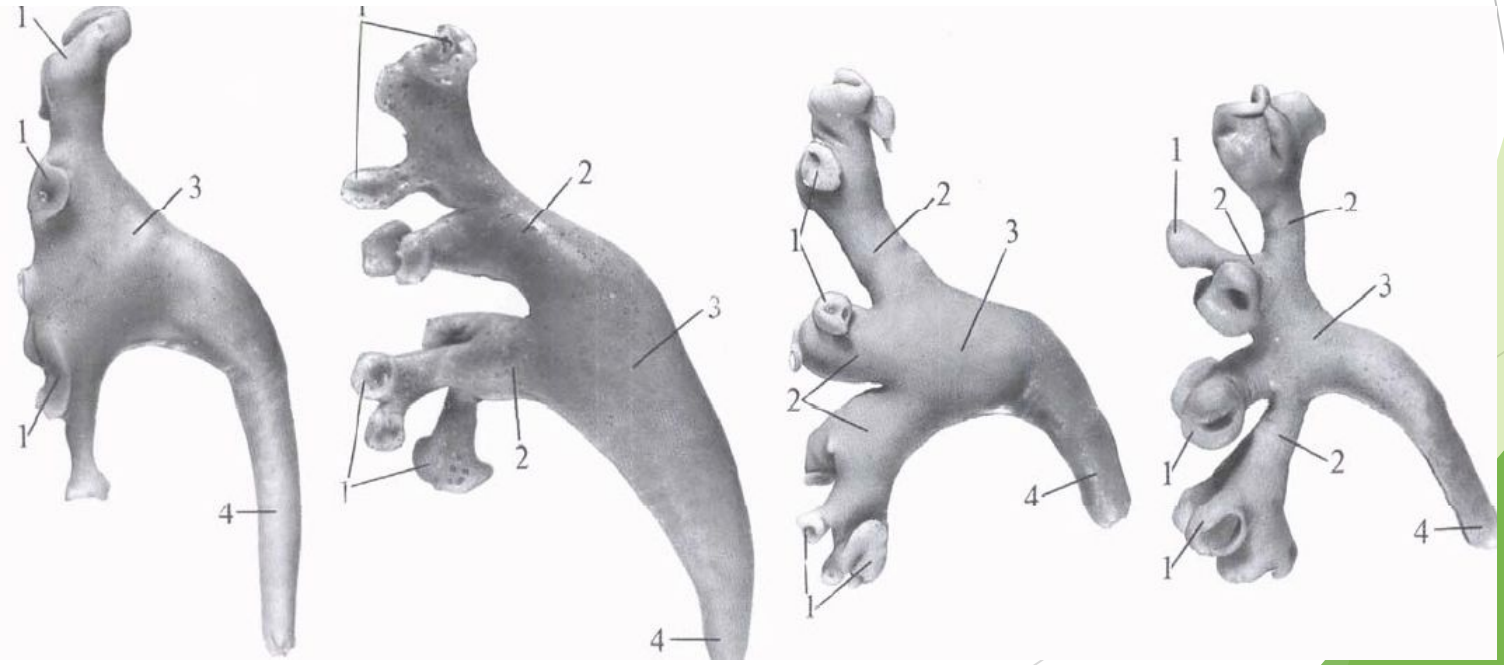

ФОРНИКАЛЬНЫЙ АППАРАТ

он сформирован из следующих структур:

- Сжимателя свода малых почечных чашек (СМПЧ)
- Нервных волокон СМПЧ
- Кровеносных и лимфатических сосудов СМПЧ

ФУНКЦИИ ФОРНИКАЛЬНОГО АППАРАТА

- он обеспечивает регуляцию объема мочи;
- регуляцию давления мочи в лоханке;
- регуляцию водного баланса организма
- предотвращает возможность обратного тока мочи;

Форникальный аппарат почки

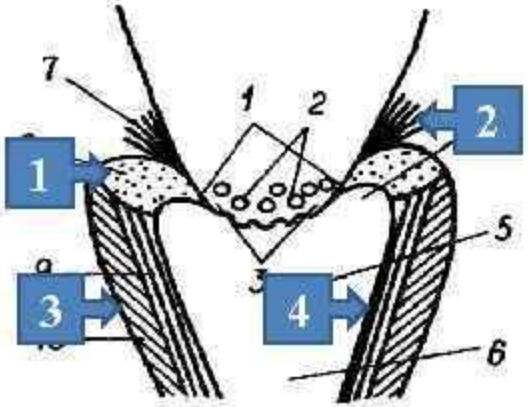

В состав входит:

1. **m. sphincter fornicis**
2. **m. levator fornicis**
3. **m. longitudinalis calycis**
4. **m. spiralis calycis**
5. **кровеносные и лимфатические сосуды**
6. **нервные волокна**

Работает по типу доильного аппарата
(диастола и систола).

Сечоводи

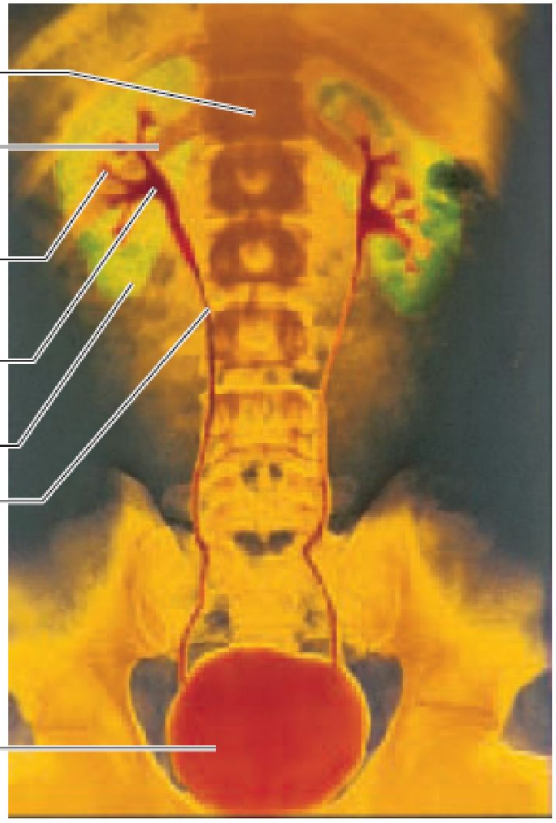
Twelfth thoracic vertebra
Twelfth rib
Minor calyx
Renal pelvis
Kidney
Ureter
Urinary bladder

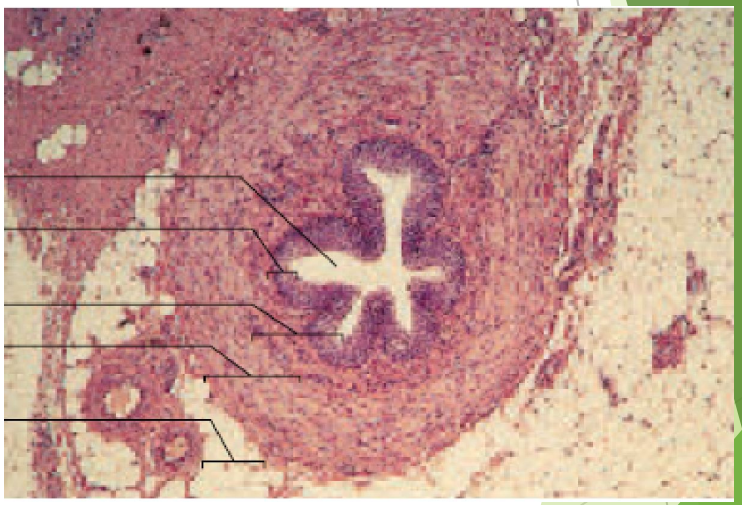

Камінь, який видалено із миски

Топографія сечового міхура, в залежності від наповнення

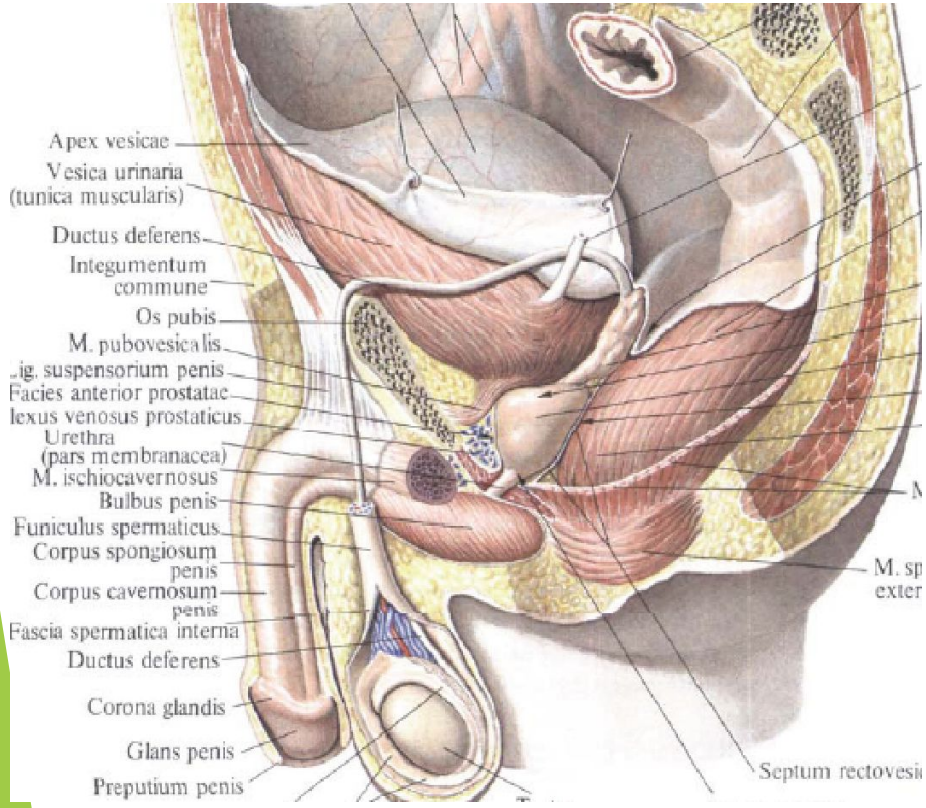

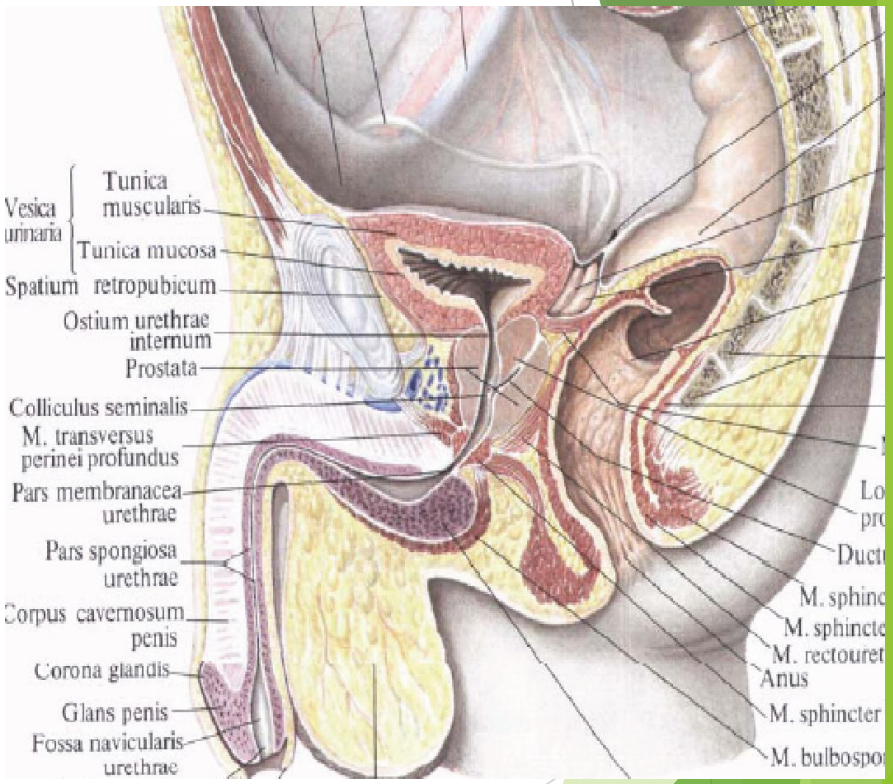

Особливості топографії сечового міхура в залежності від статі

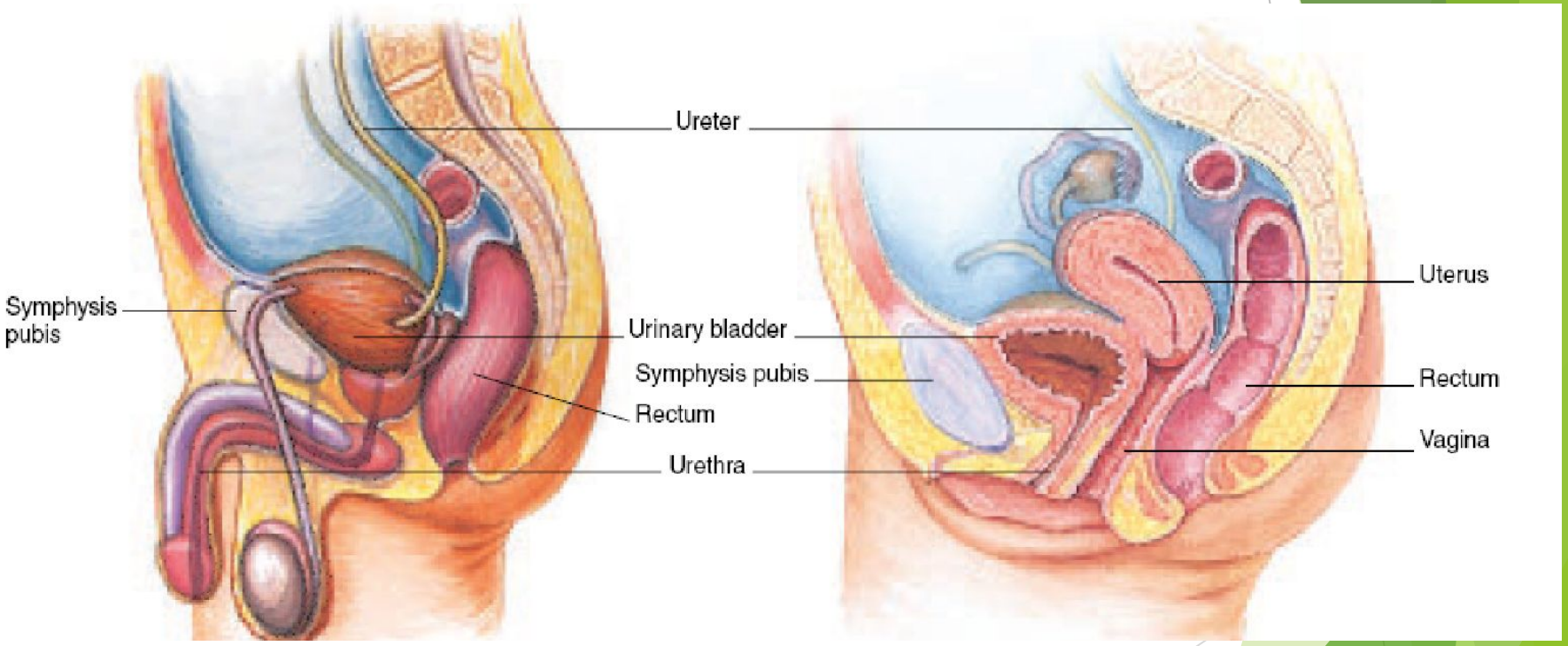

Будова сечового міхура

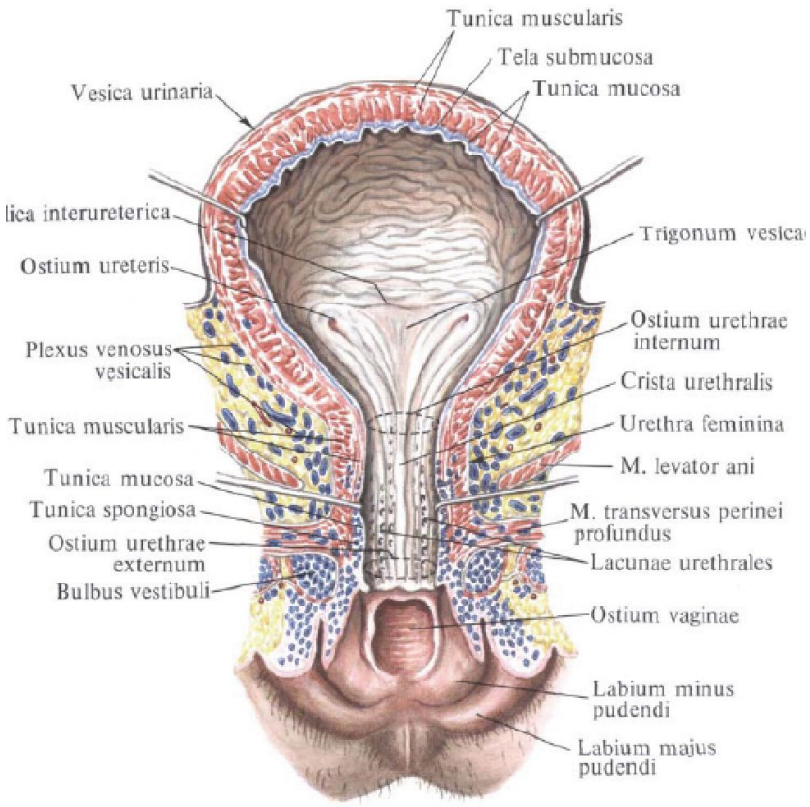

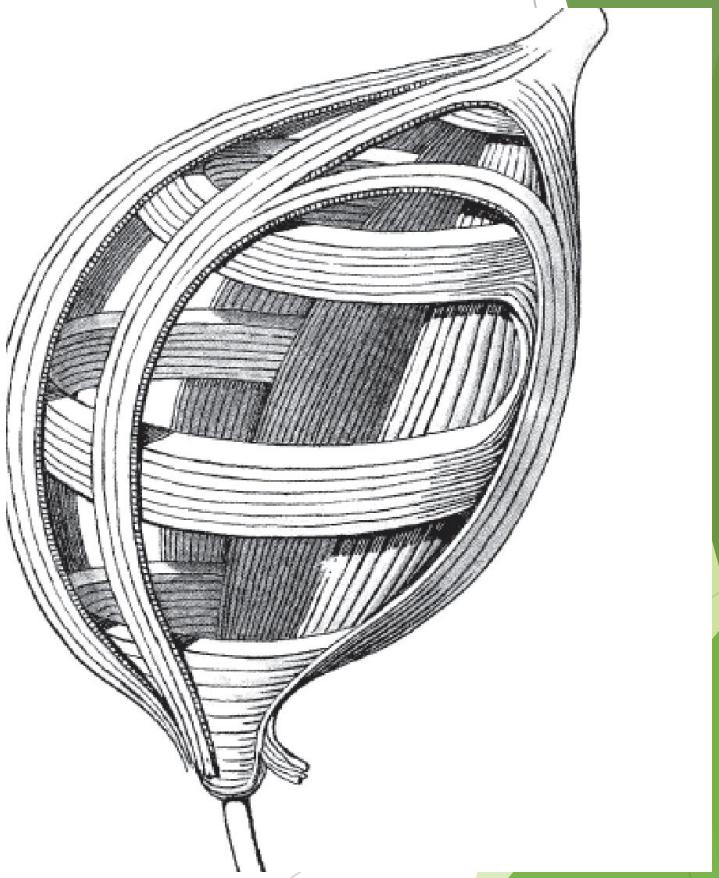

СЕЧОВИПУСКАЛЬНИЙ КАНАЛ (URETHRA)

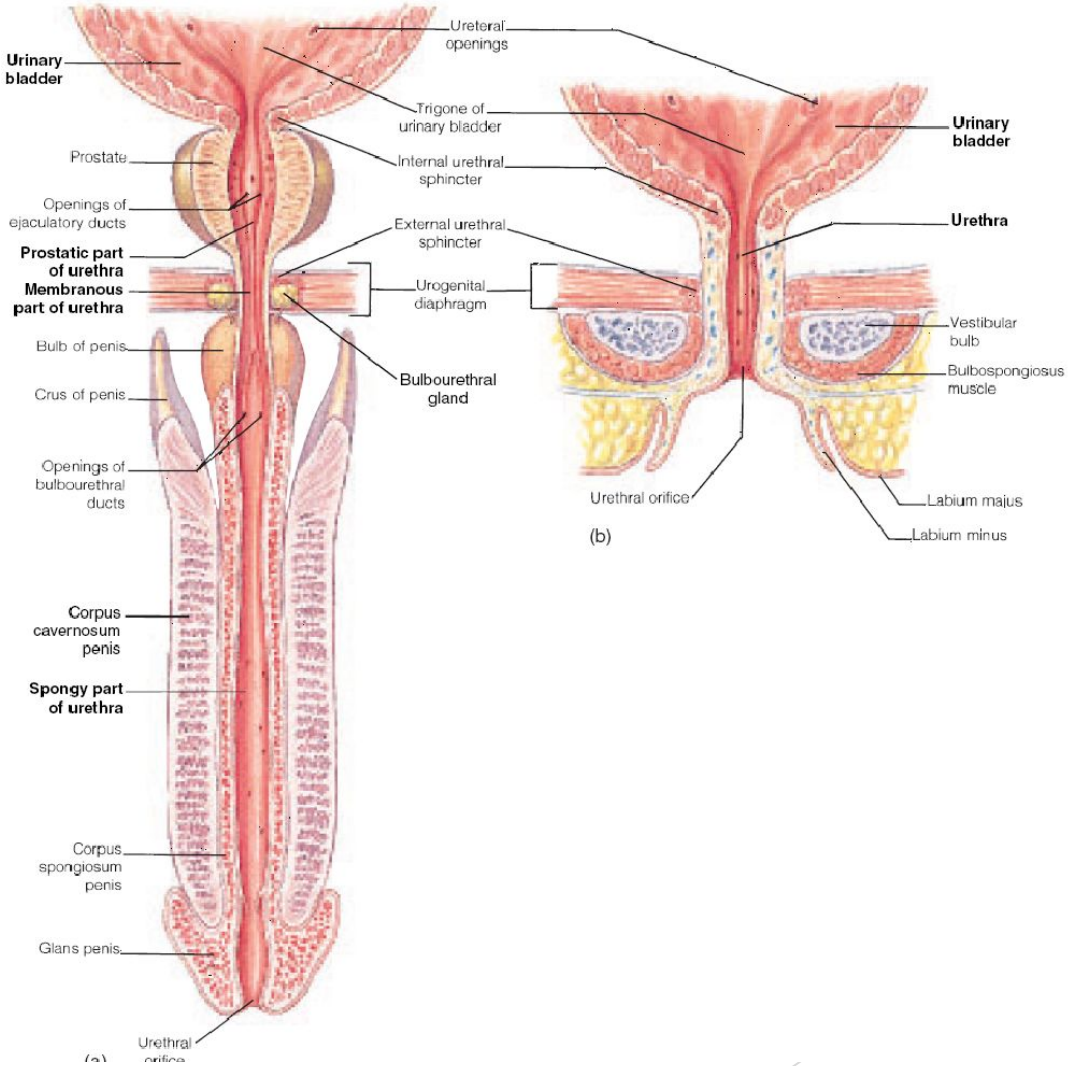

Розвиток передньої та середньої нирки

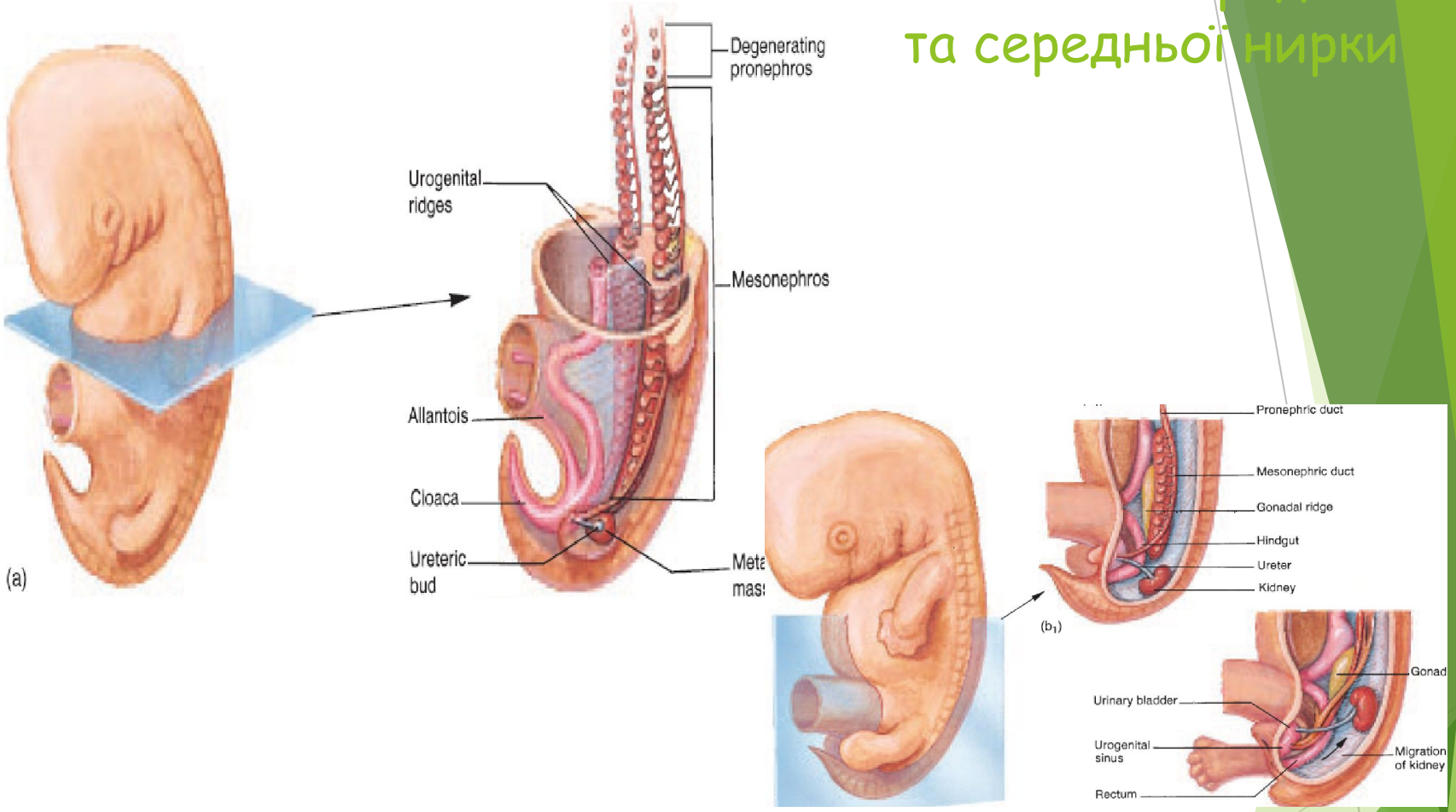

Розвиток кінцевої нирки

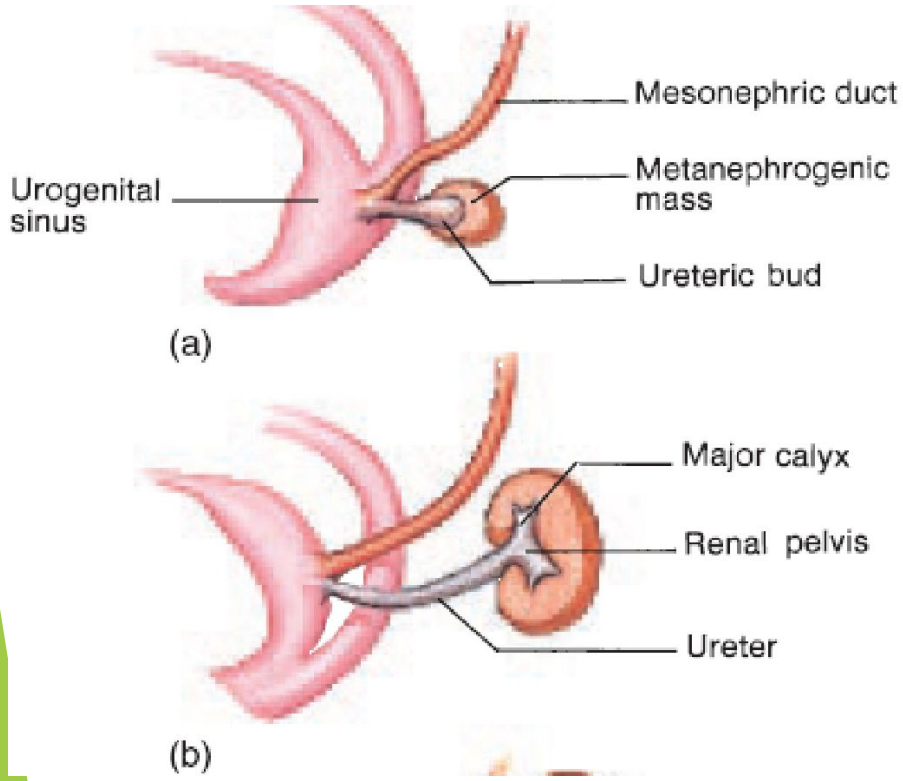

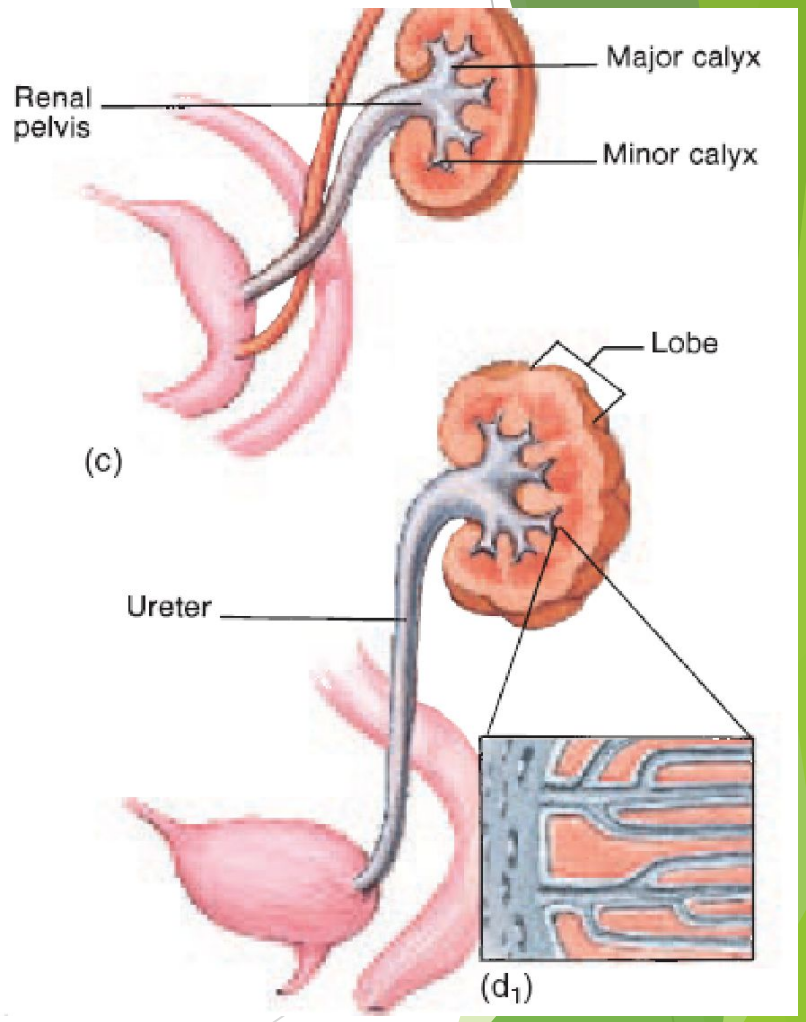

Аномалії розвитку нирки

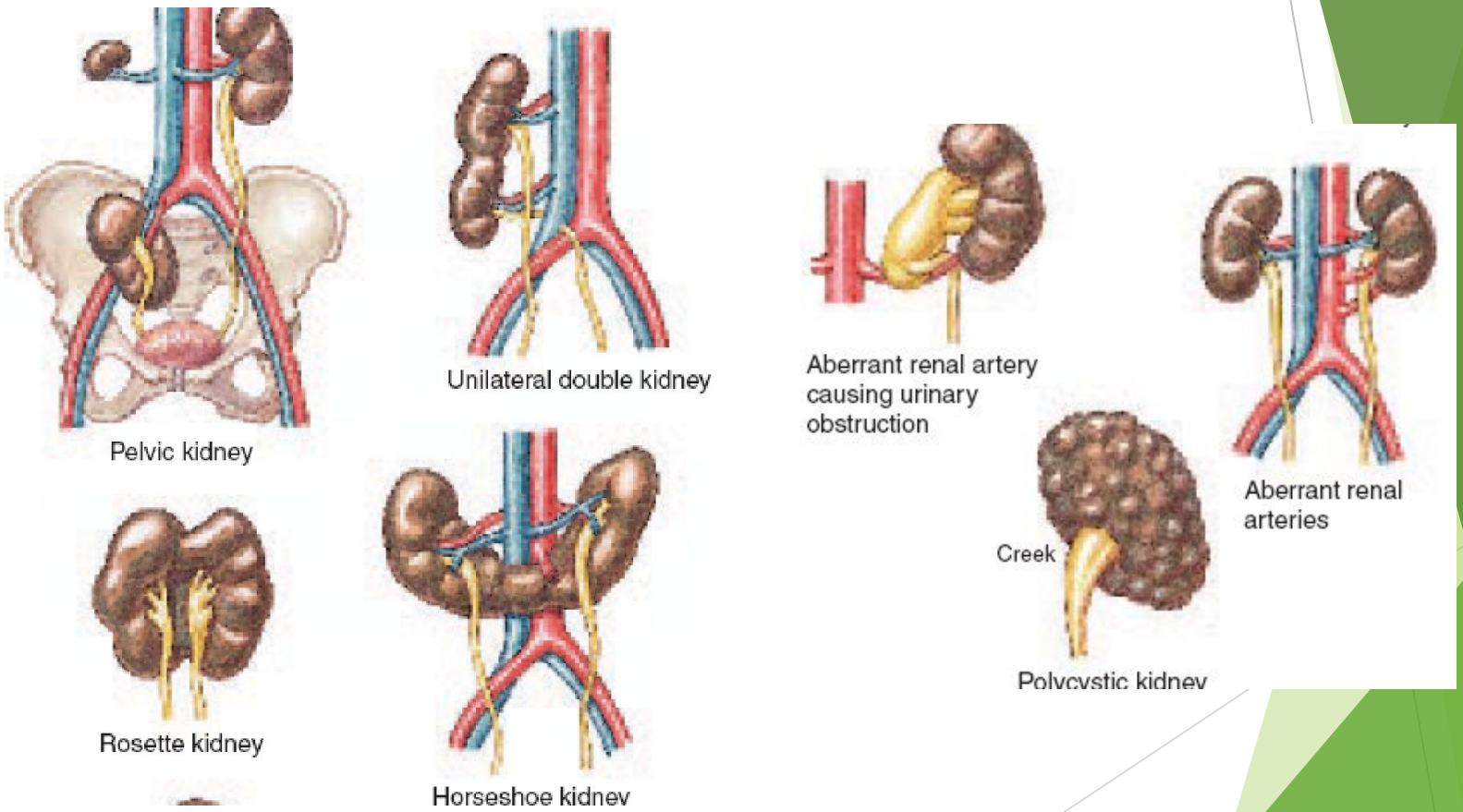

Аномалії розвитку статевого члена

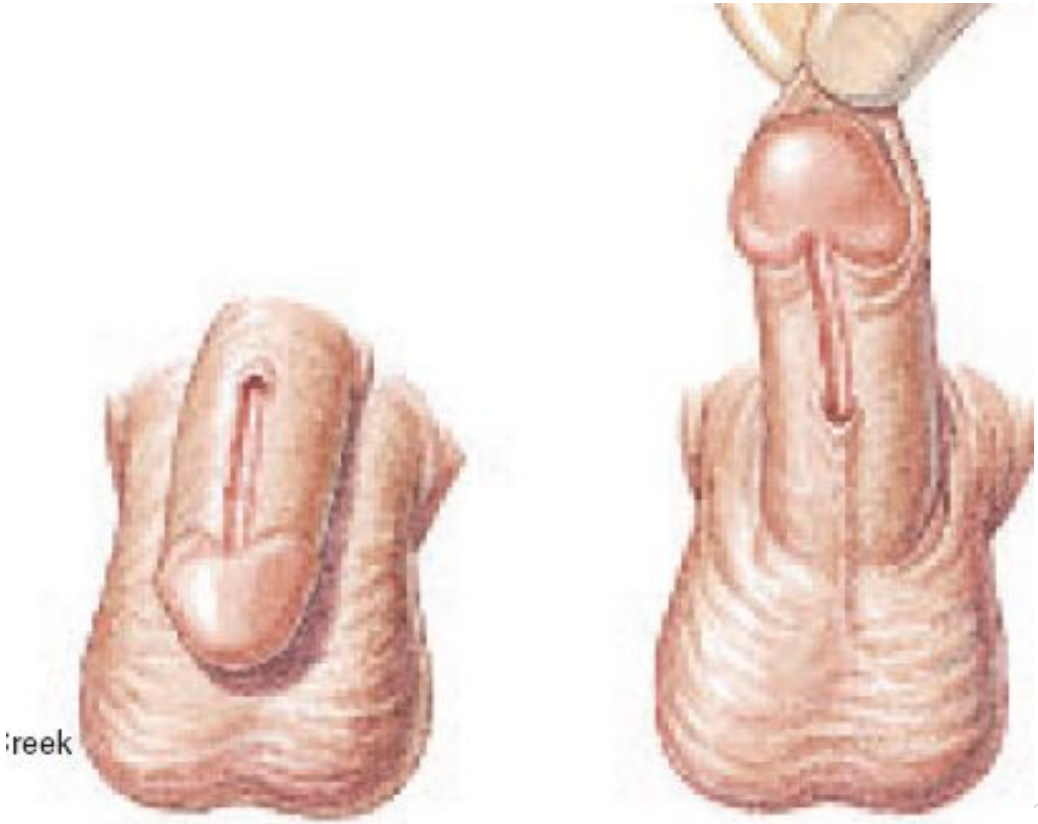

Тазова діафрагма

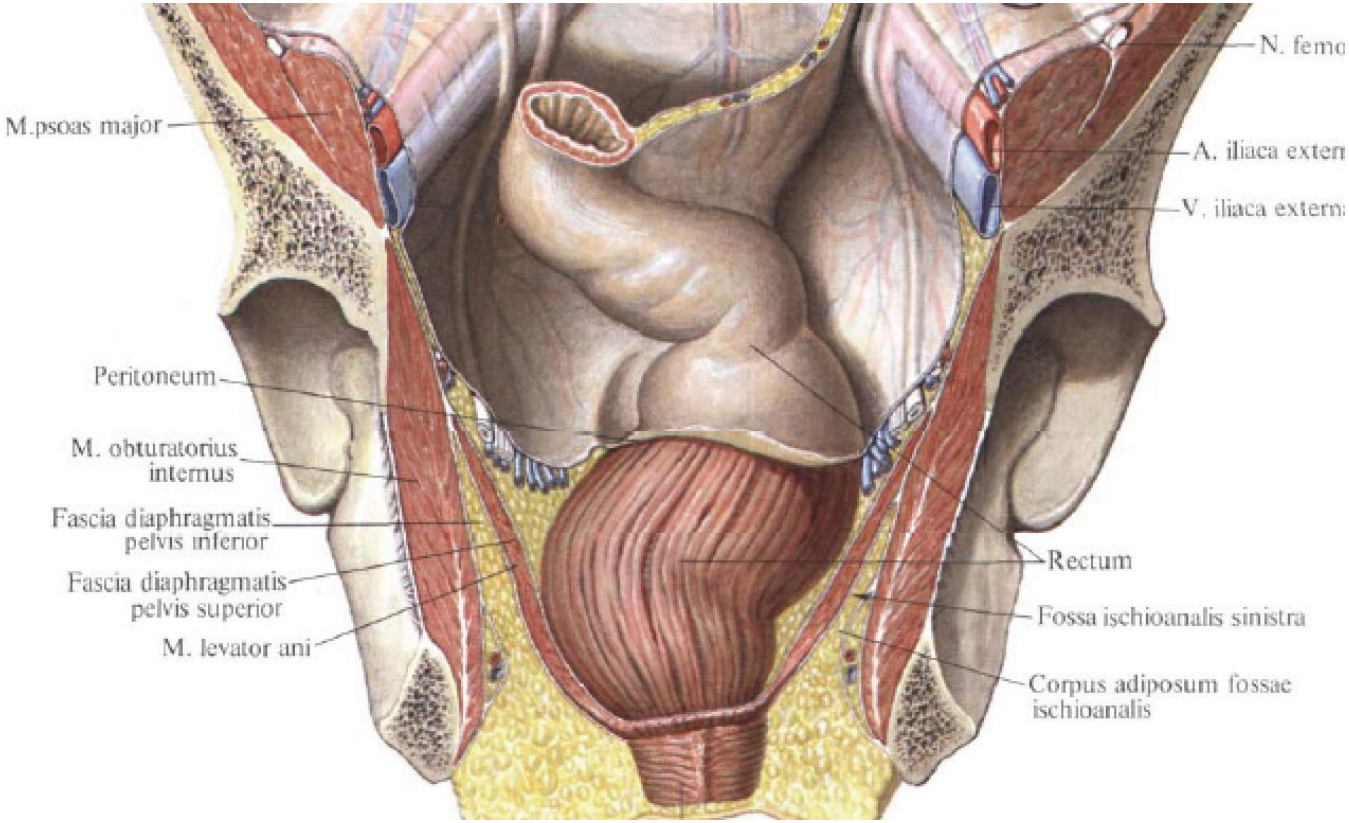

Області тазової діафрагми

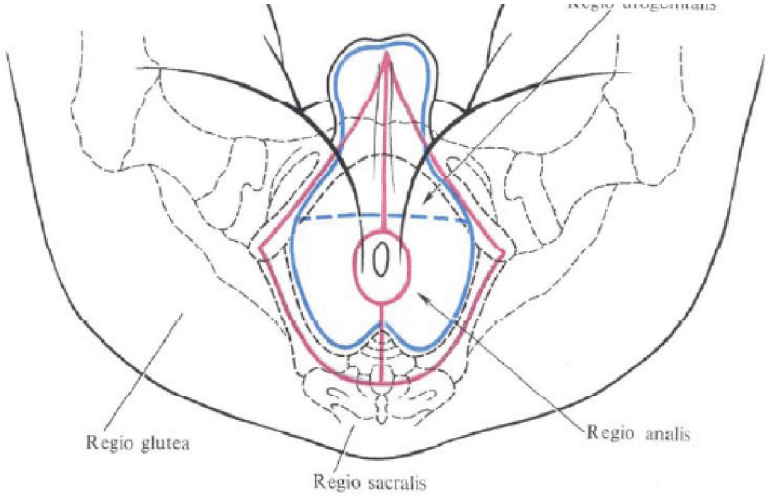

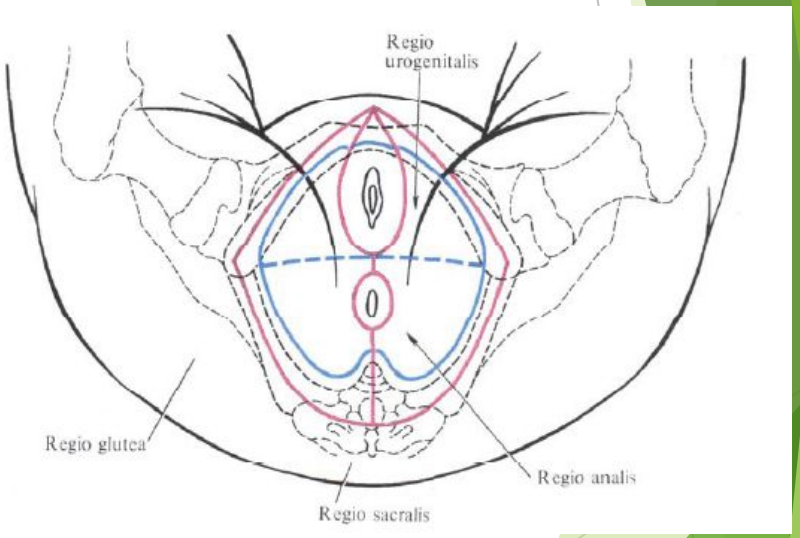

Особливості будови сечо-статевої діафрагми у чоловіків та жінок

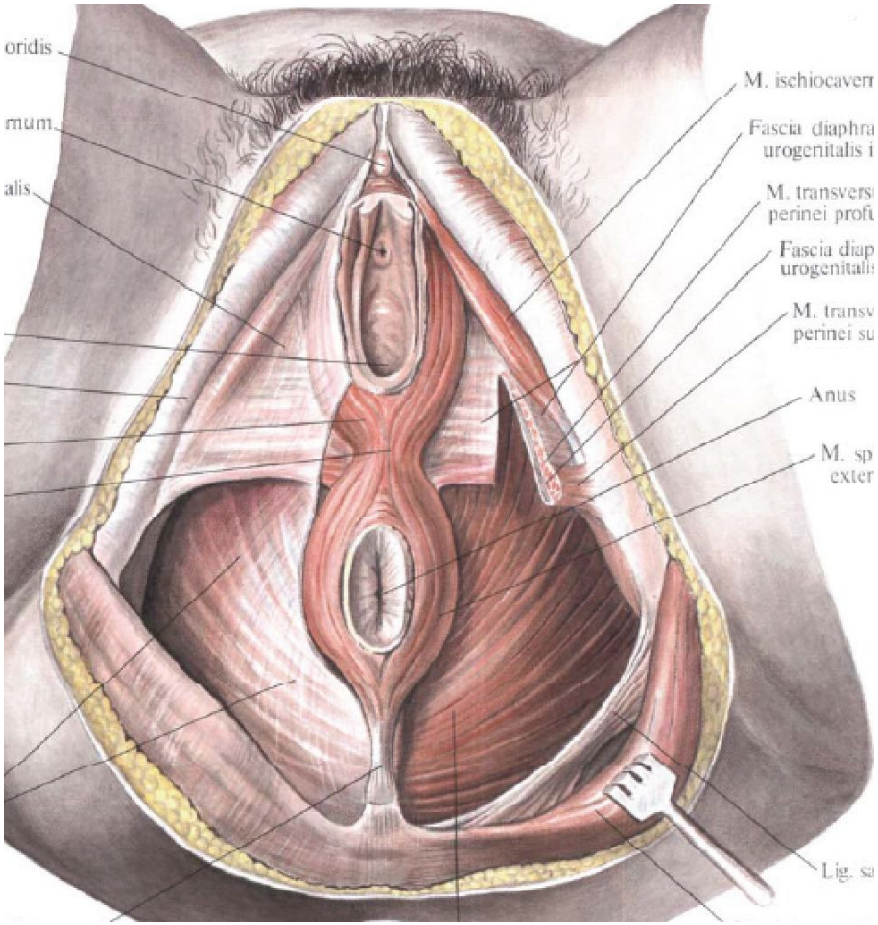

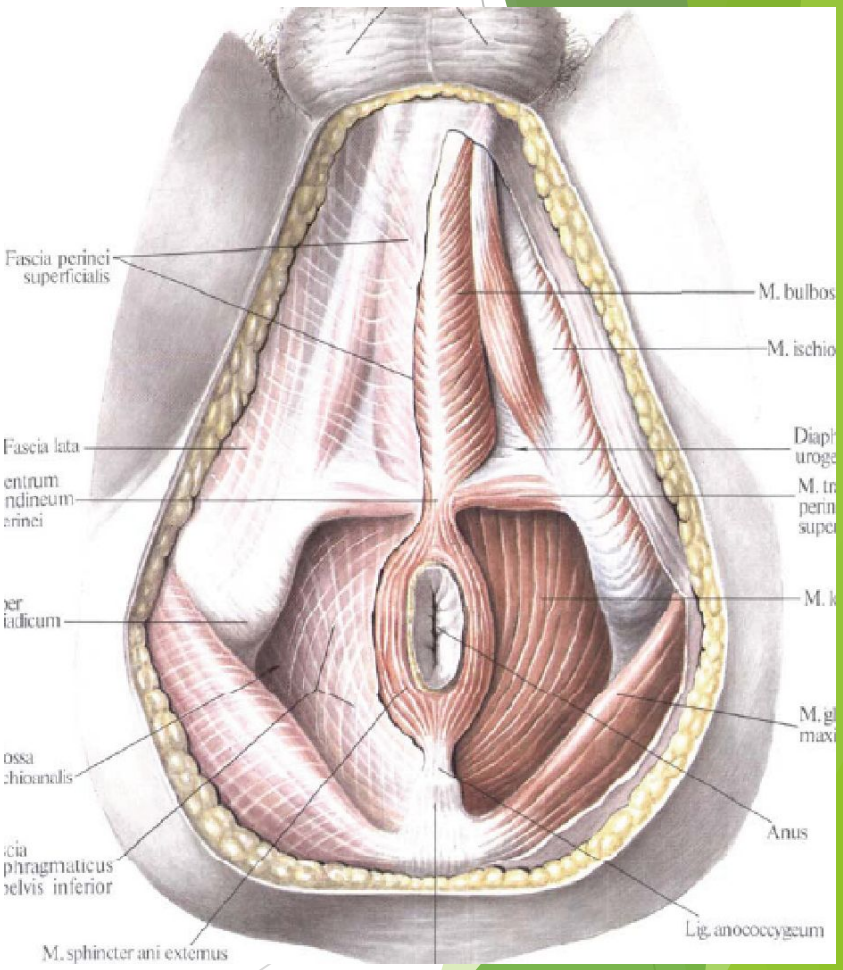

Тазова діафрагма

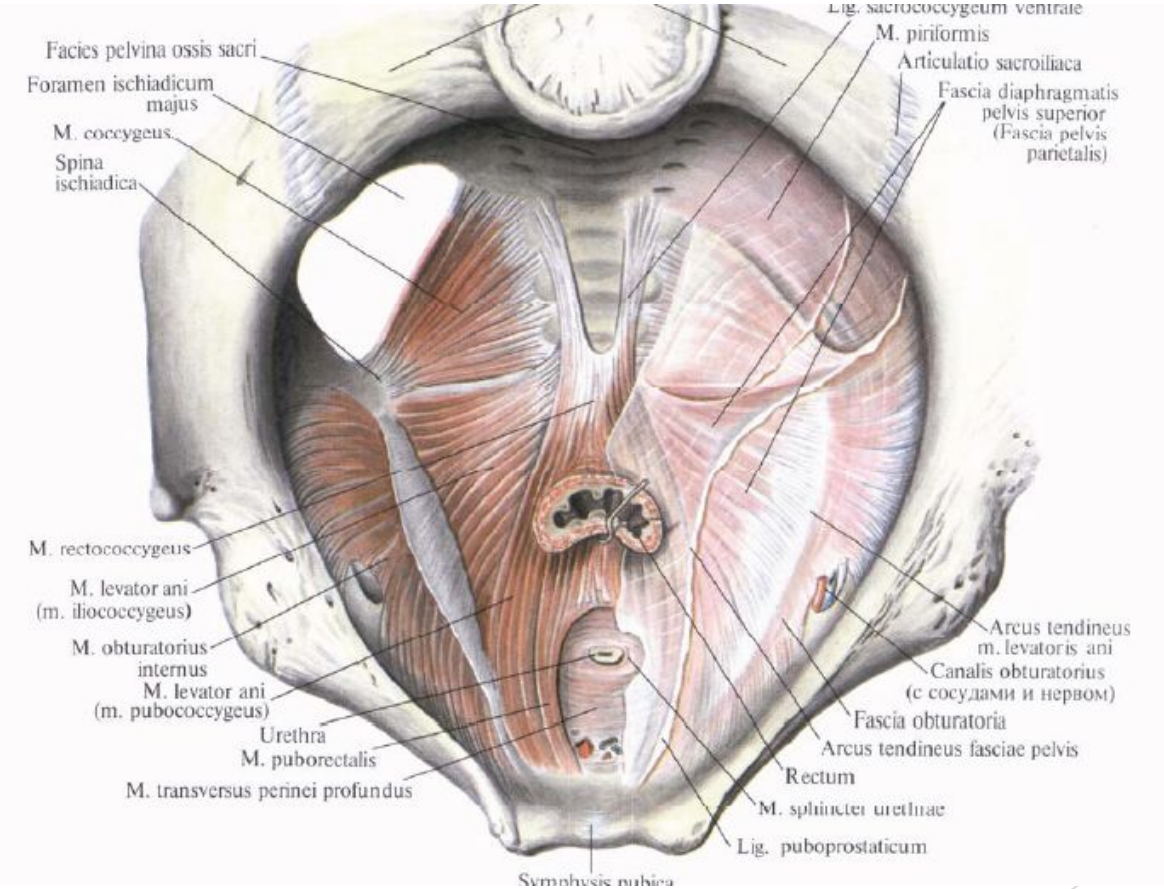

Будова тазової діафрагми (фронтальний розтин)

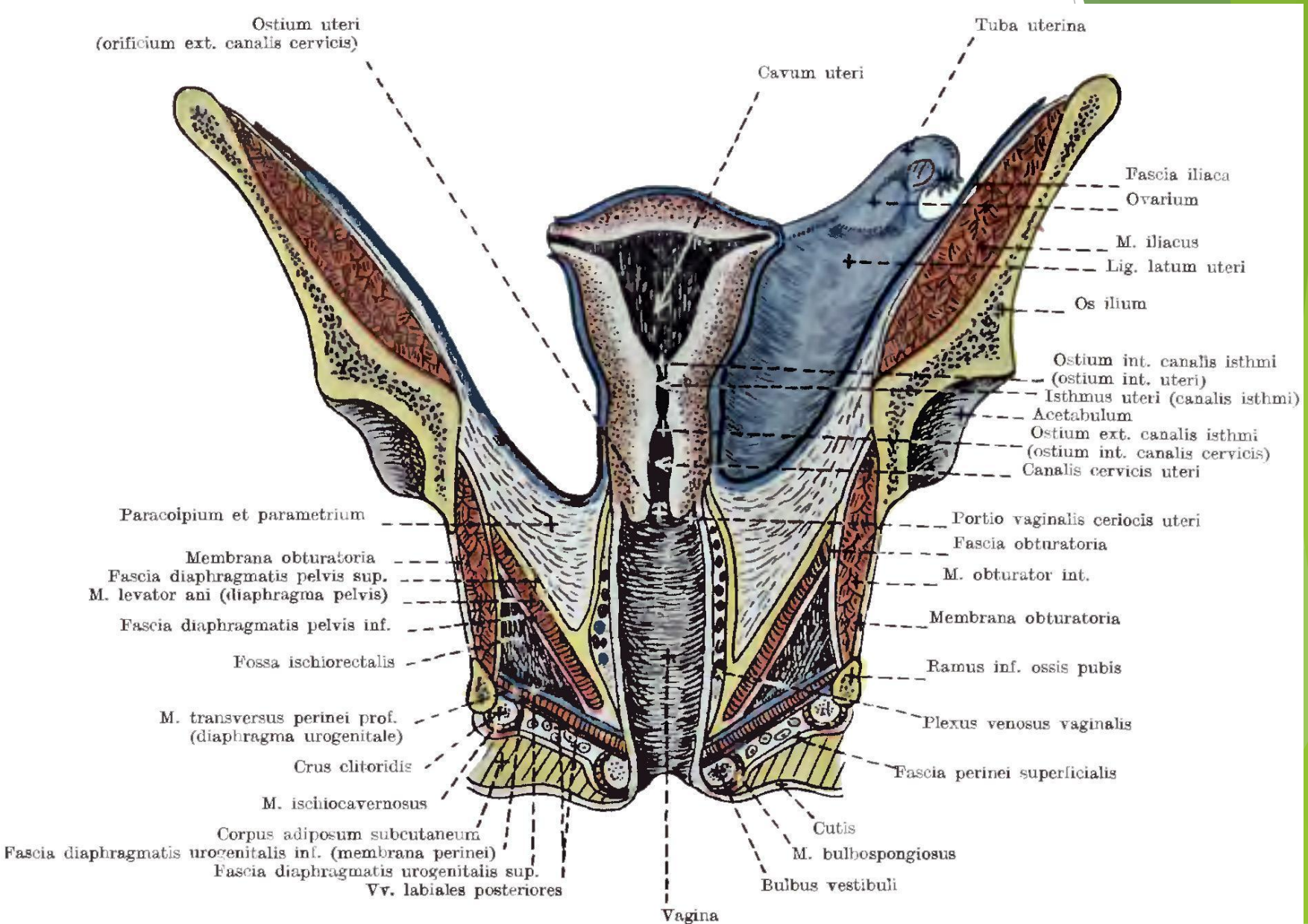

Загальний вид жіночих статевих органів

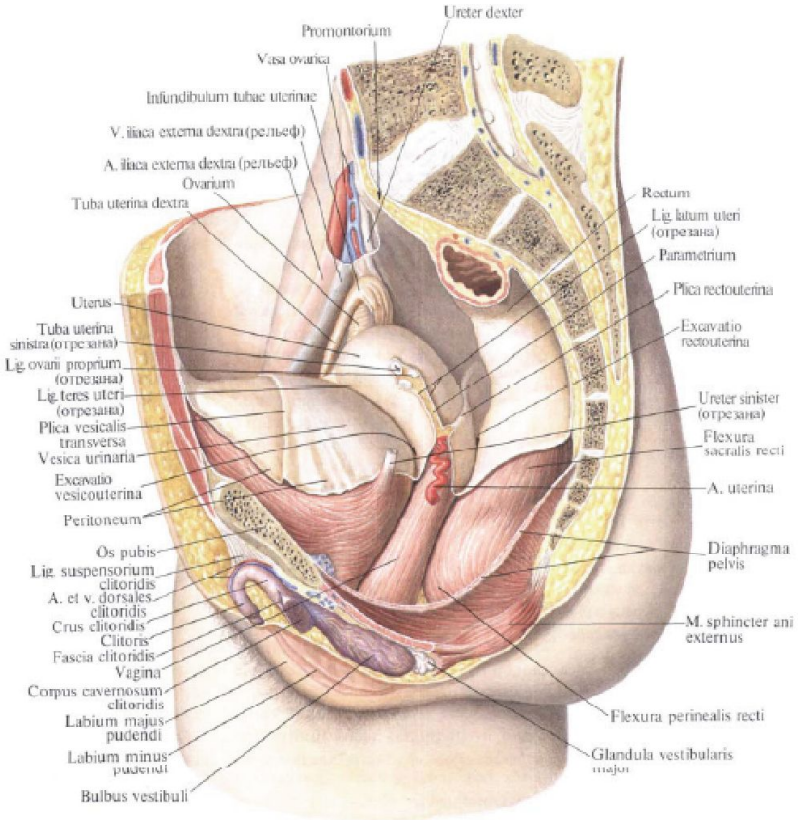

Топографія внутрішніх статевих органів

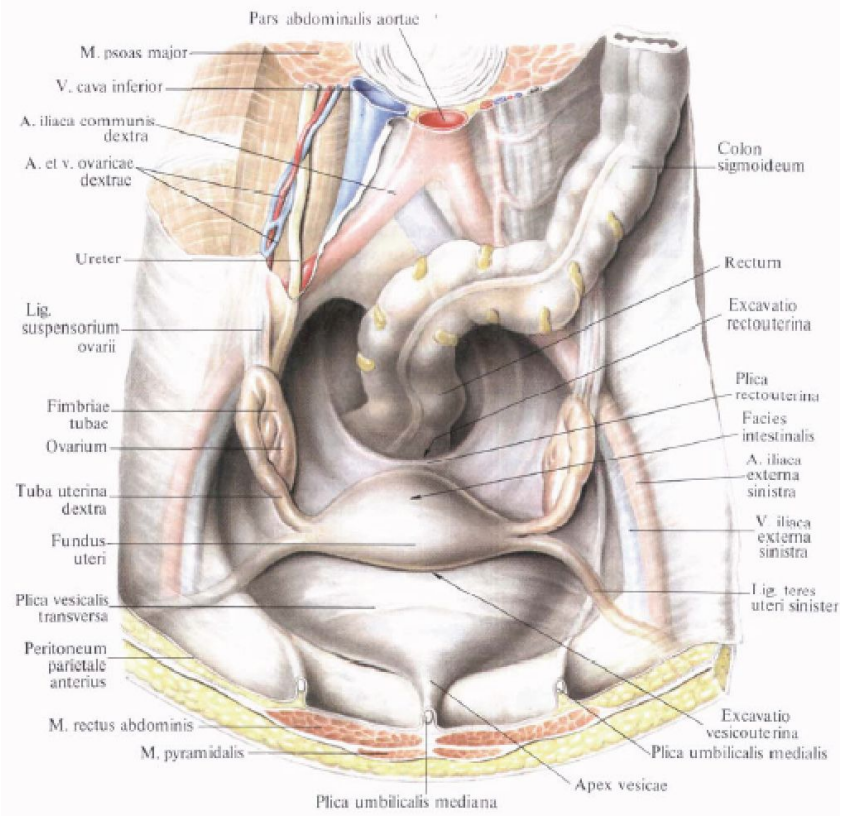

Внутрішні статеві органи жінки

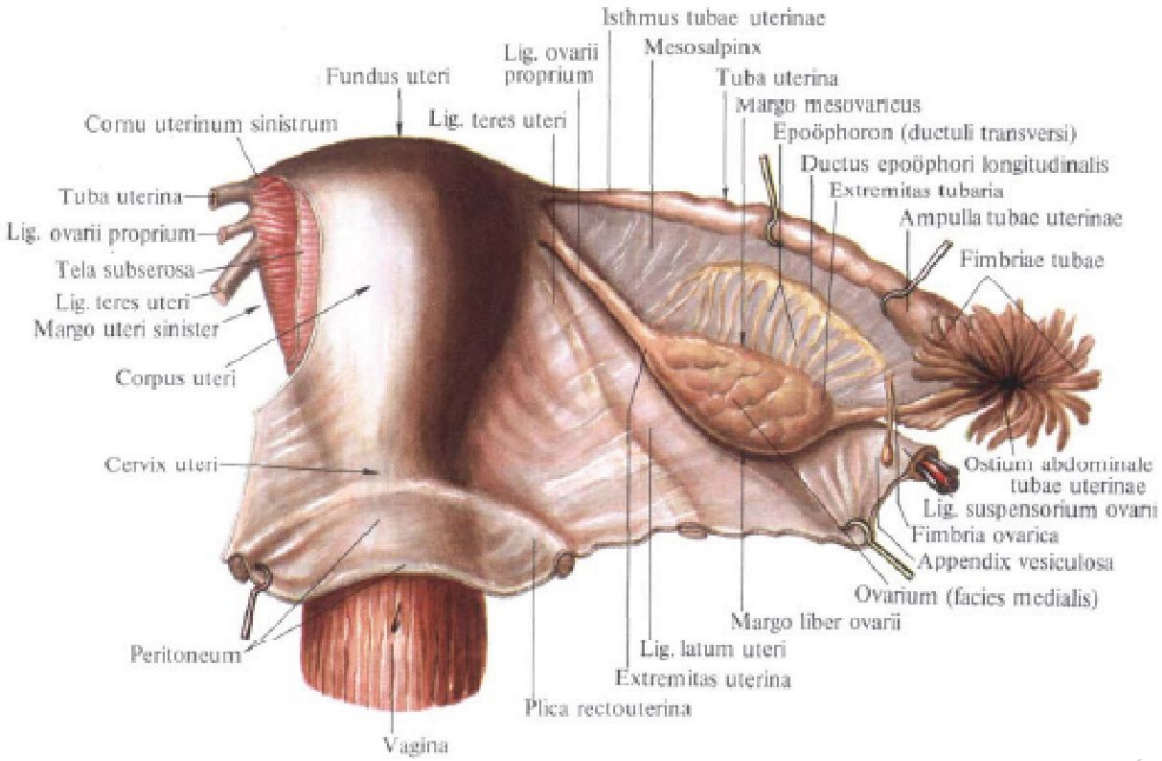

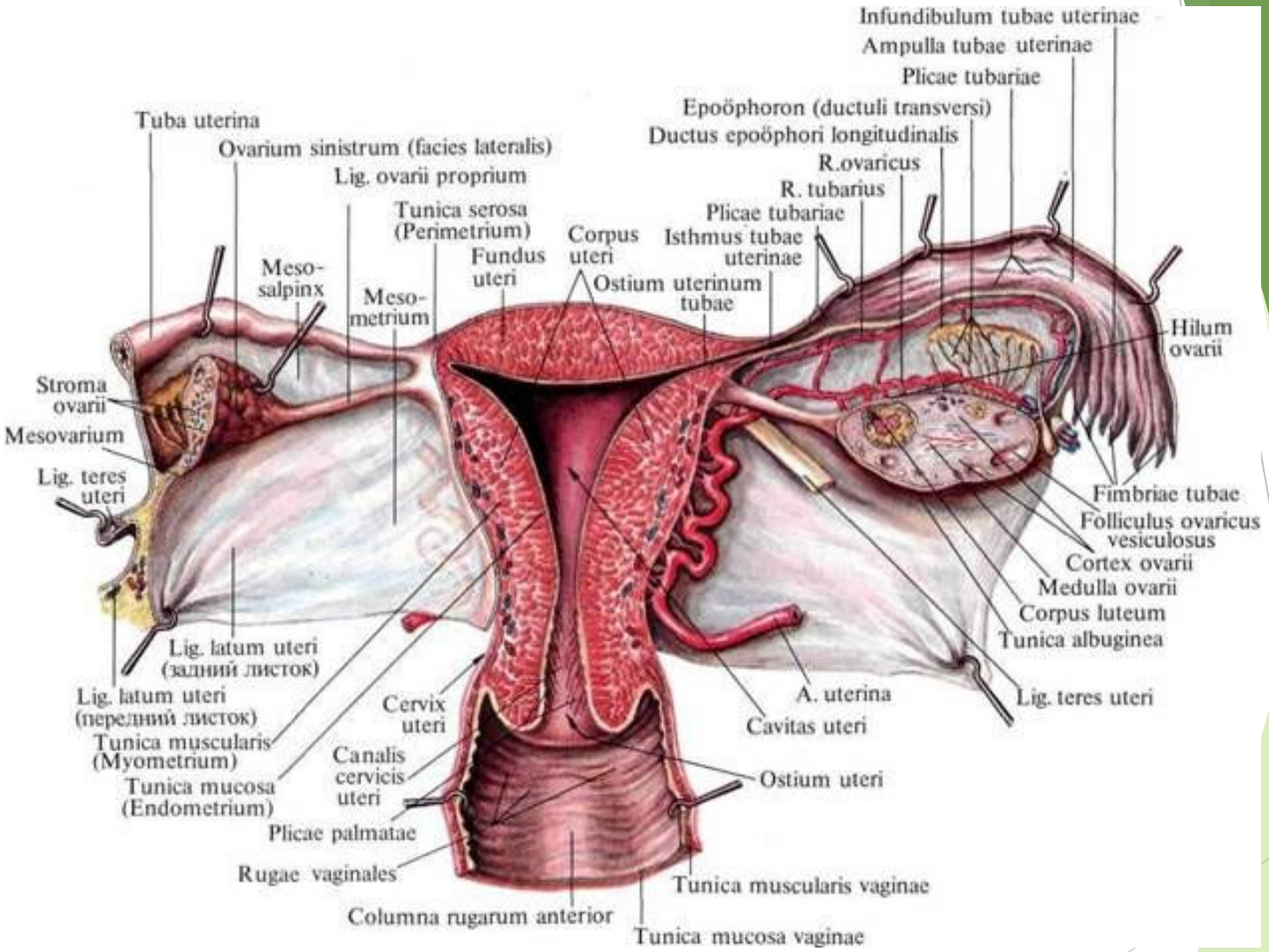
Infundibulum tubae uterinae
Ampulla tubae uterinae
Plicae tubariae
Epoöphoron (ductuli transversi)
Ductus epoöphori longitudinalis
R.ovaricus
R. tubarius
Plicae tubariae
Isthmus tubae uterinae
Tuba uterina
Ovarium sinistrum (facies lateralis)
Lig. ovarii proprium
Tunica serosa (Perimetrium)
Corpus uteri
Fundus uteri
Meso-salpinx
Meso-metrium
Ostium uterinum tubae
Hilum ovarii
Stroma ovarii
Mesovarium
Lig. teres uteri
Fimbriae tubae
Folliculus ovaricus vesiculosus
Cortex ovarii
Medulla ovarii
Corpus luteum
Tunica albuginea
Lig. latum uteri (задний листок)
Lig. latum uteri (передний листок)
Tunica muscularis (Myometrium)
Tunica mucosa (Endometrium)
Cervix uteri
Canalis cervicis uteri
Plicae palmatae
Rugae vaginales
Columna rugarum anterior
A. uterina
Cavitas uteri
Ostium uteri
Lig. teres uteri
Tunica muscularis vaginae
Tunica mucosa vaginae

Будова внутрішніх статевих органів жінки (на розтині)

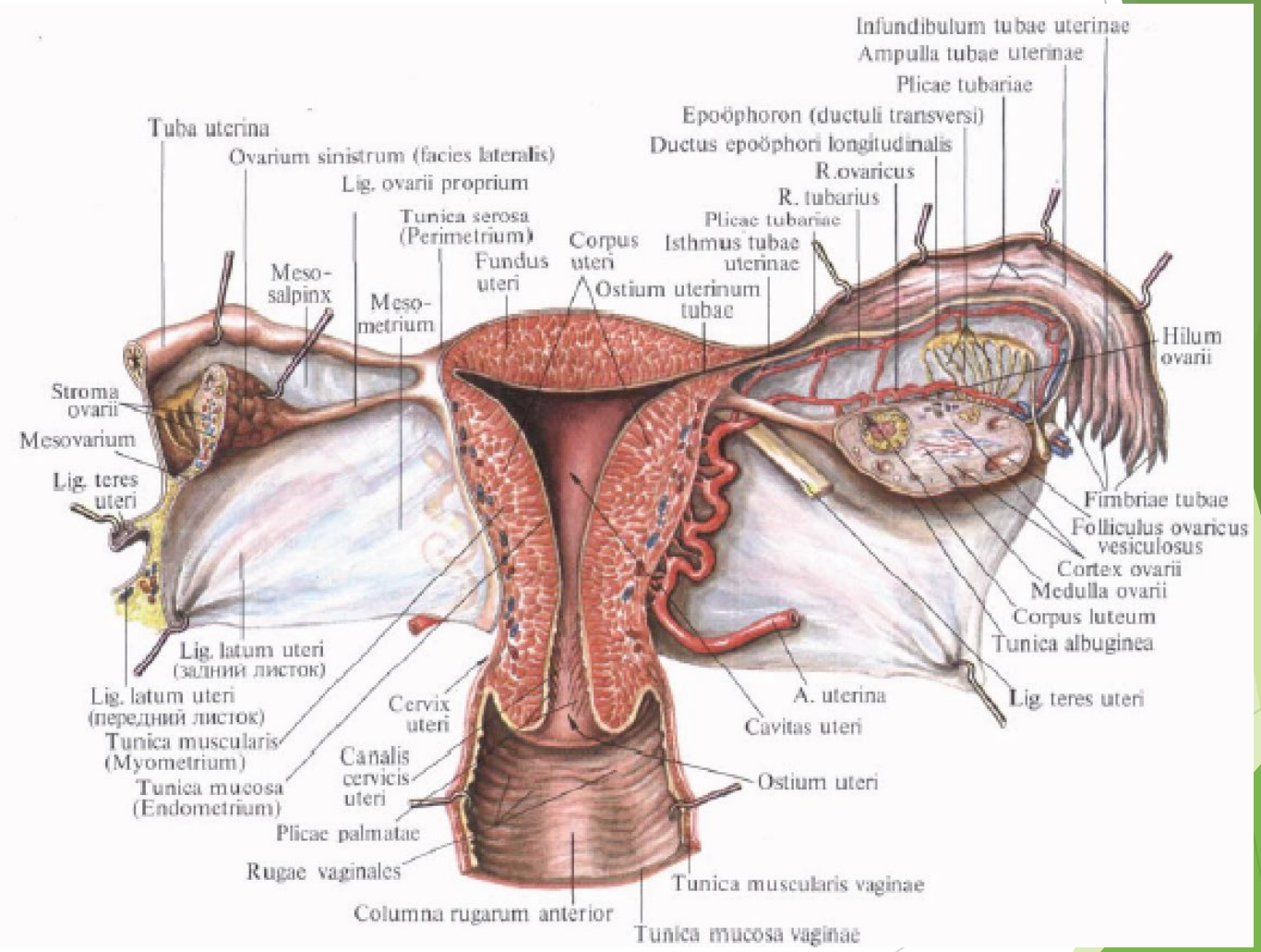

Правильне анатомічне положення матки

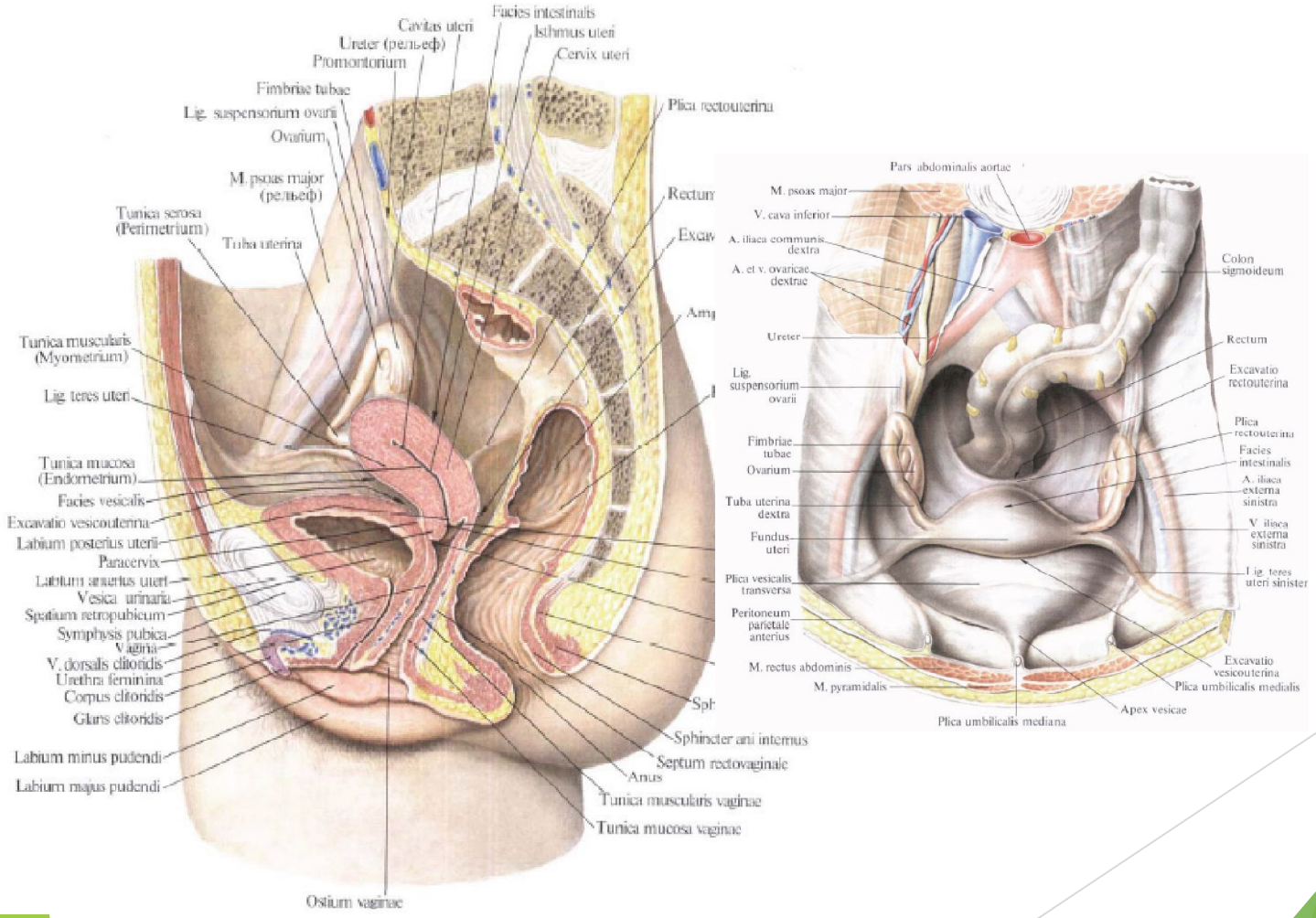

Нормальное расположение матки

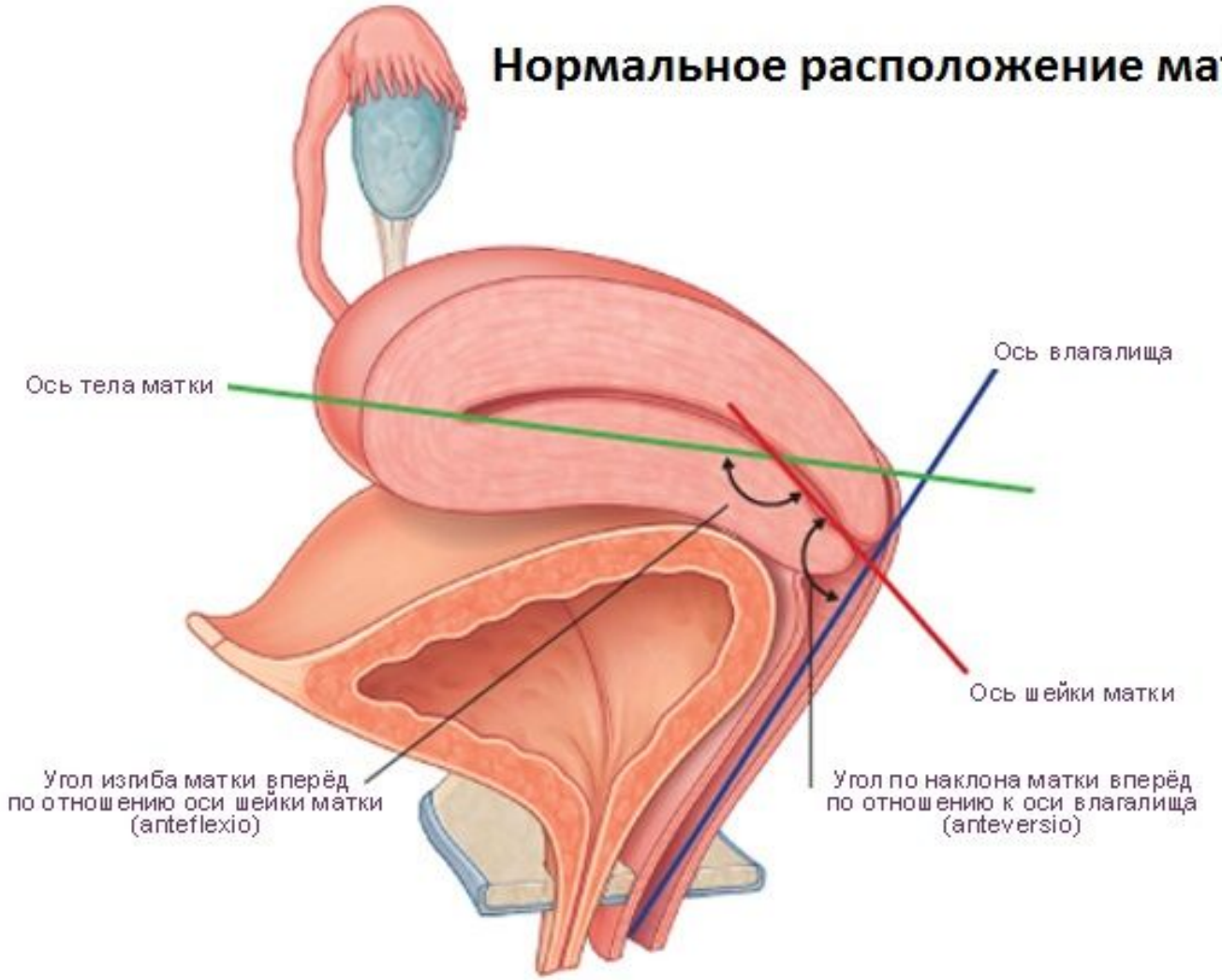

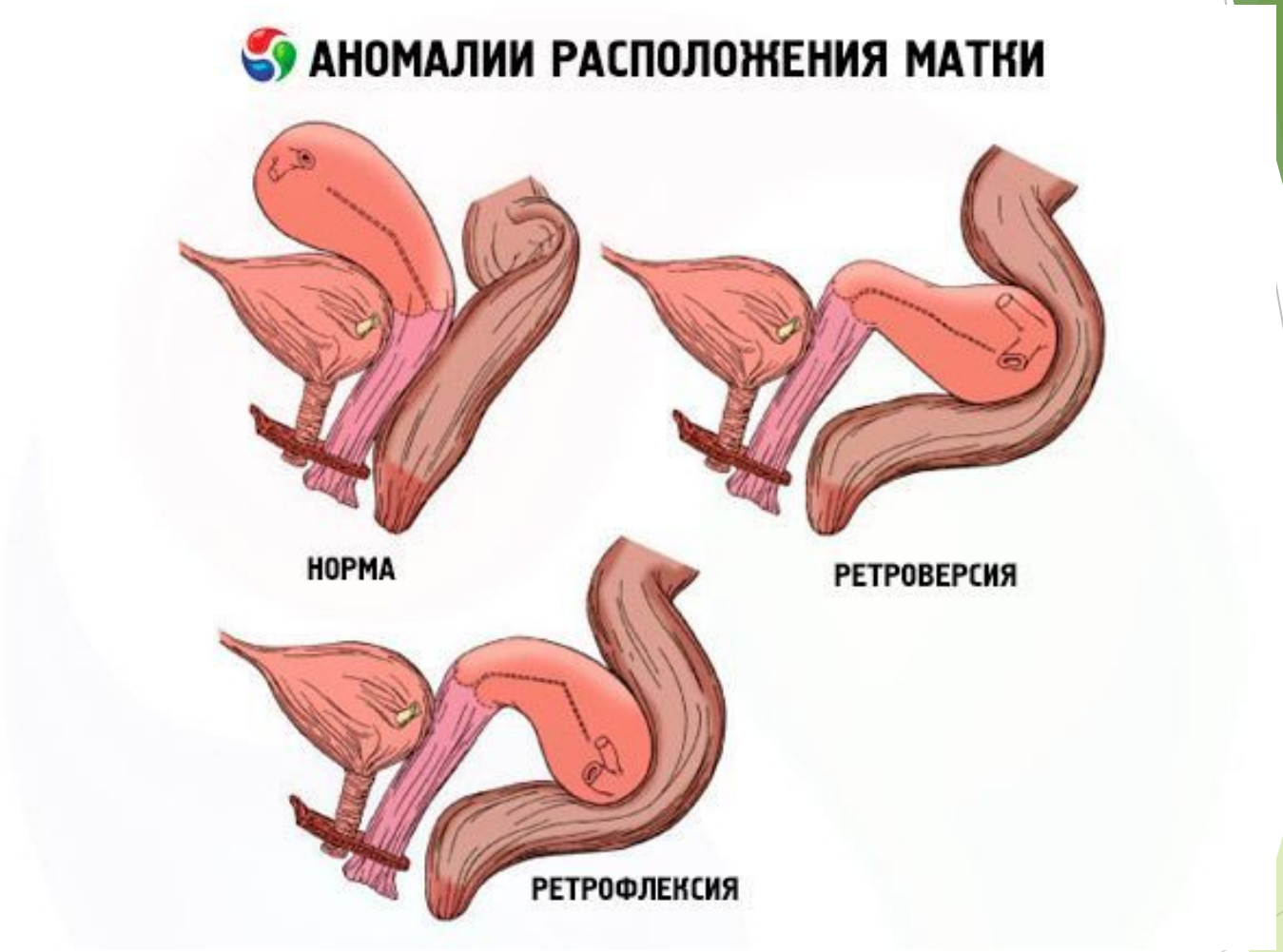
АНОМАЛИИ РАСПОЛОЖЕНИЯ МАТКИ
НОРМА
РЕТРОВЕРСИЯ
РЕТРОФЛЕКСИЯ

Будова шийки матки

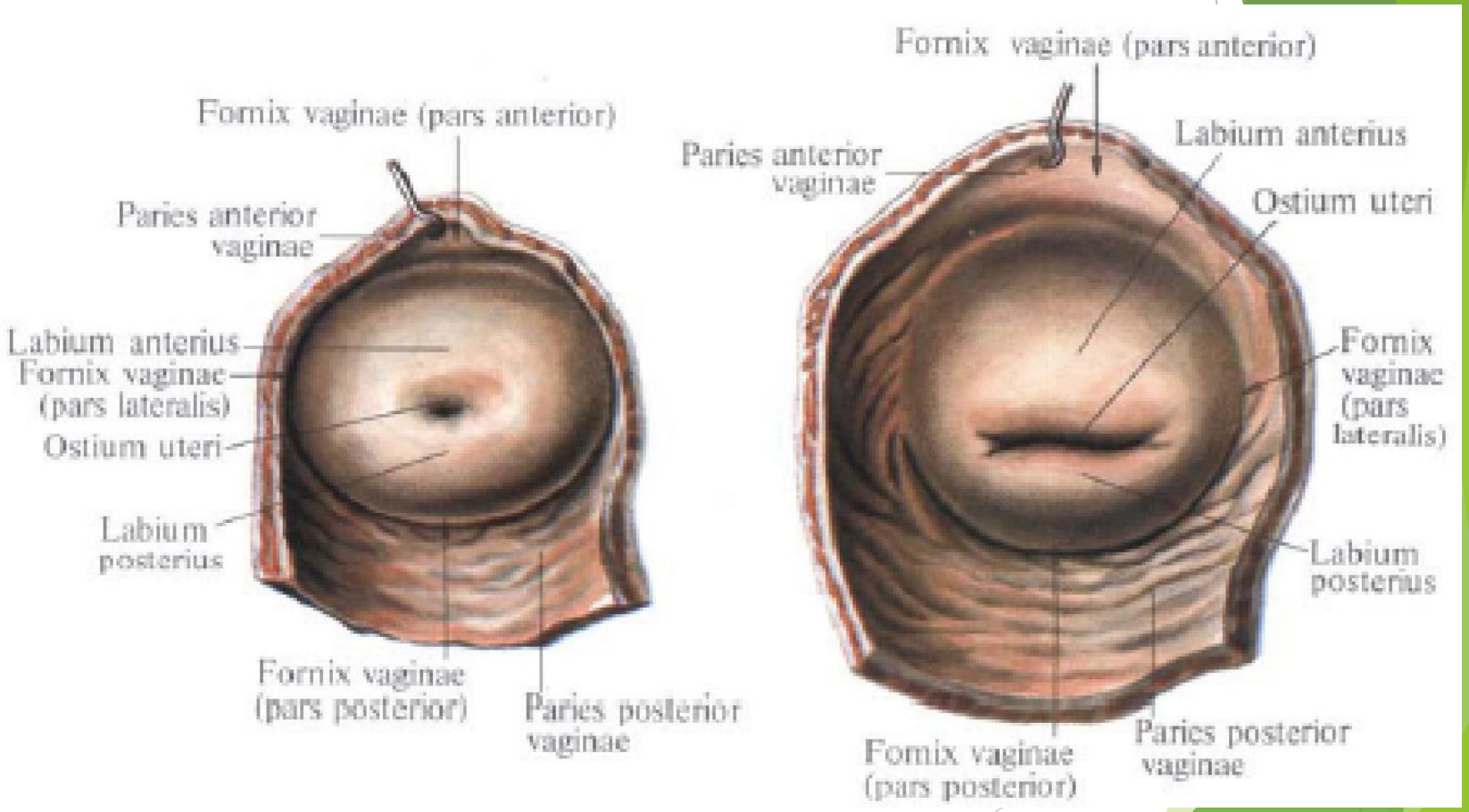

Кровопостачання матки в нормі (а) та при міомі матки (б)

(а)

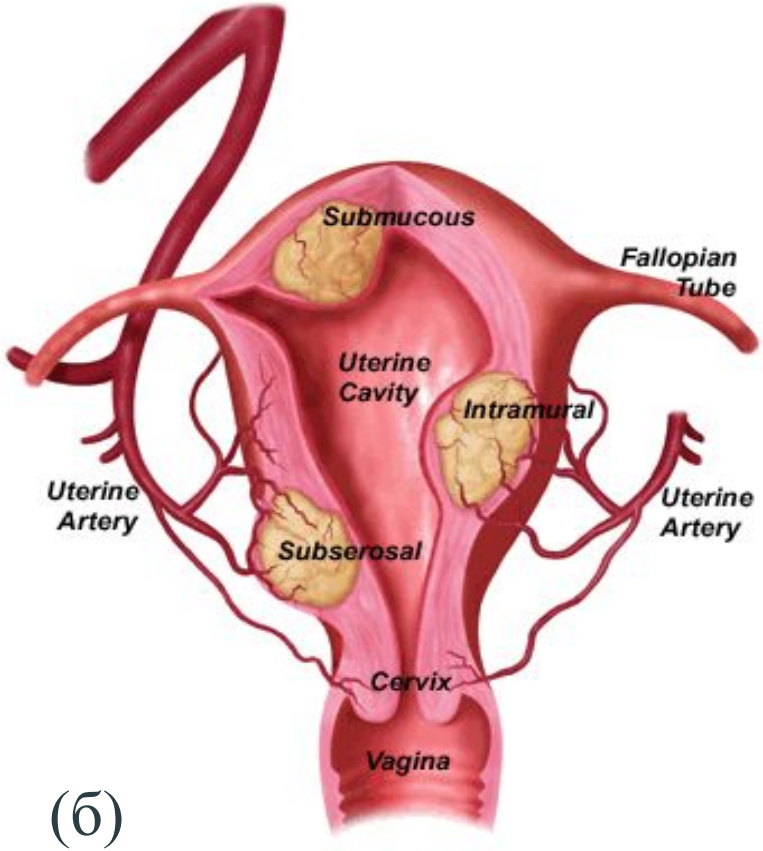

(б)

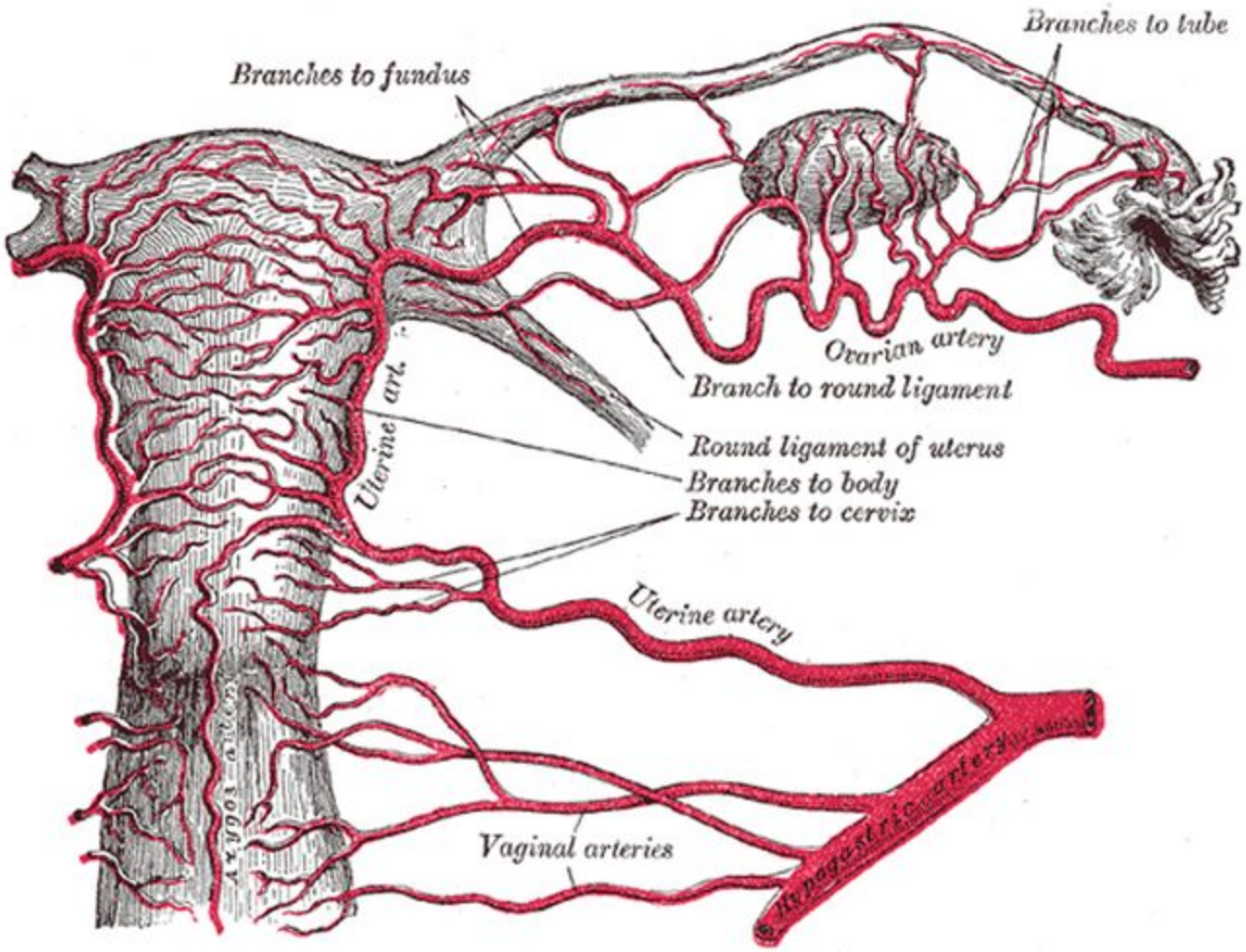
Branches to tube
Branches to fundus
Ovarian artery
Branch to round ligament
Round ligament of uterus
Uterine art.
Branches to body
Branches to cervix
Uterine artery
Vaginal arteries

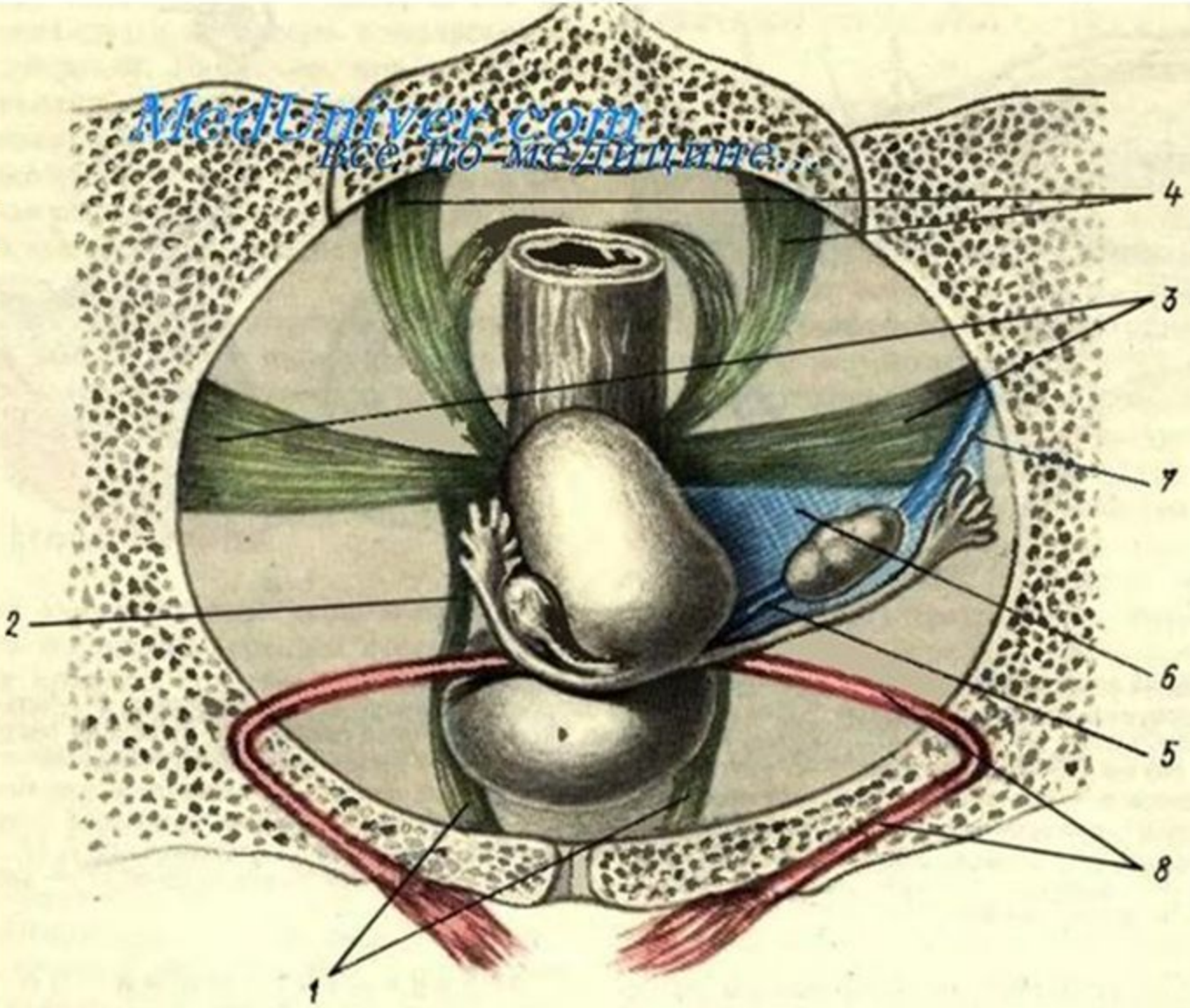

MedUniver.com
Все по медицине...

Связочный аппарат матки (схема).

1 — lig. pubovesicale; *2* — lig. vesicouterinum; *3* — lig. cardinale; *4* — lig. sacrouterinum; *5* — lig. ovarii proprium; *6* — lig. latum uteri; *7* — lig. suspensorium ovarii; *8* — lig. teres uteri.

Наружные половые органы

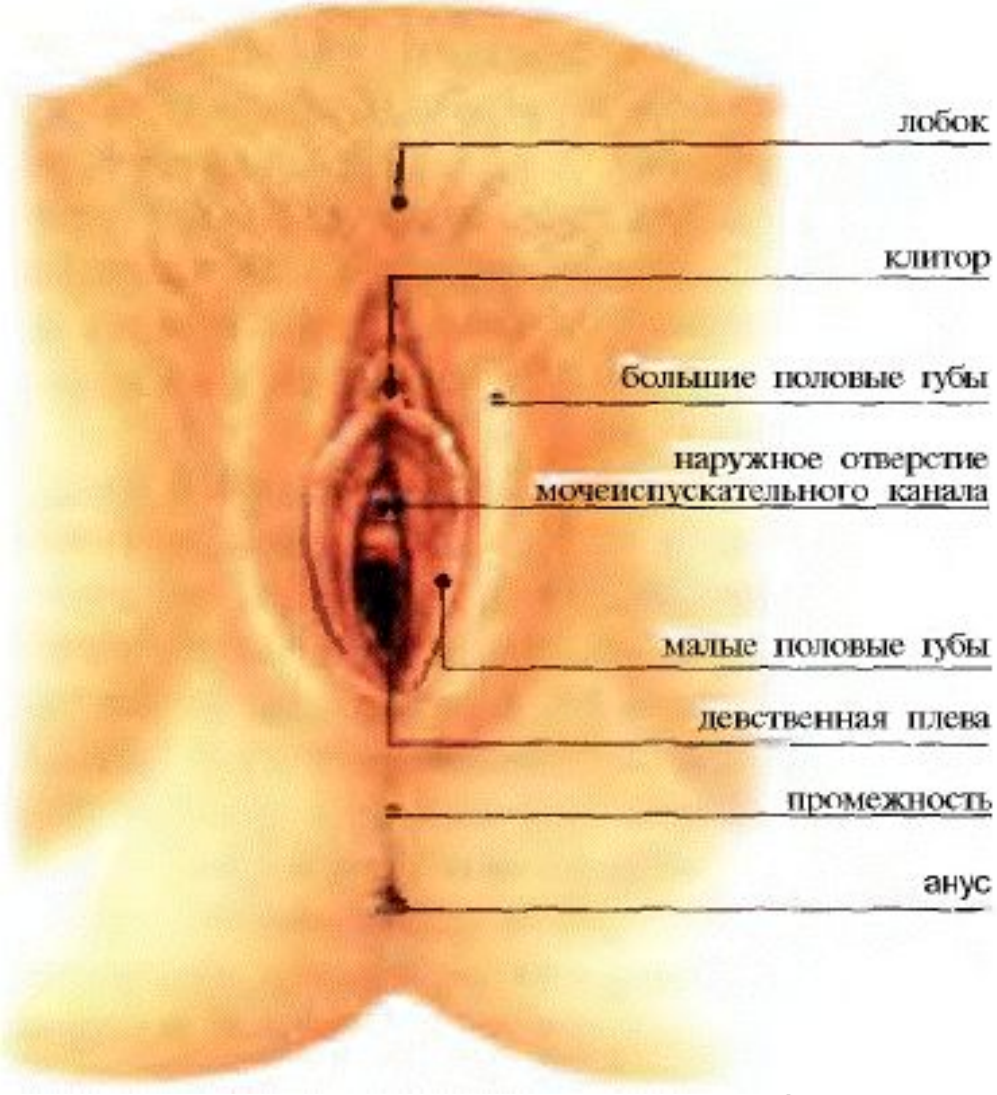

Чоловічі статеві органи

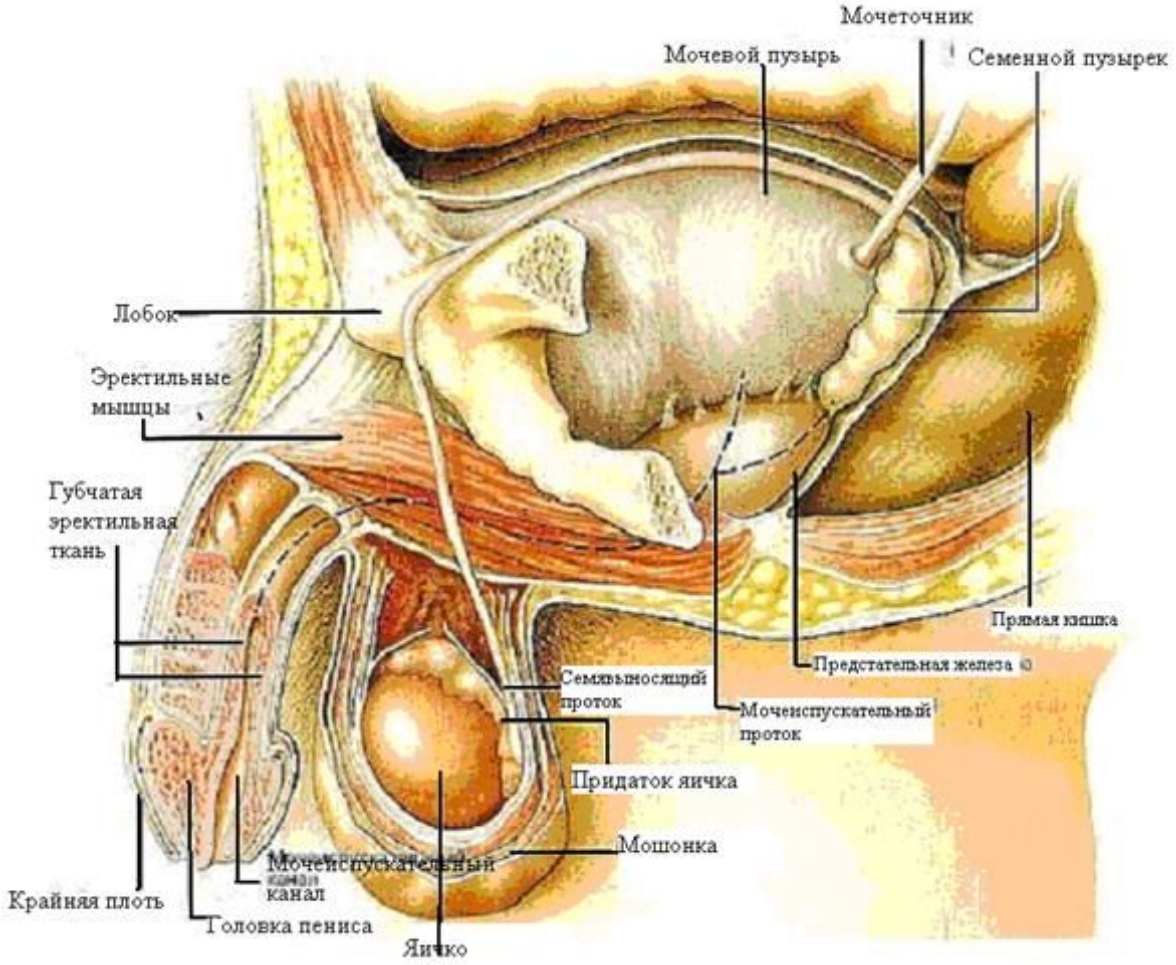

Будова яєчка та над'яєчка

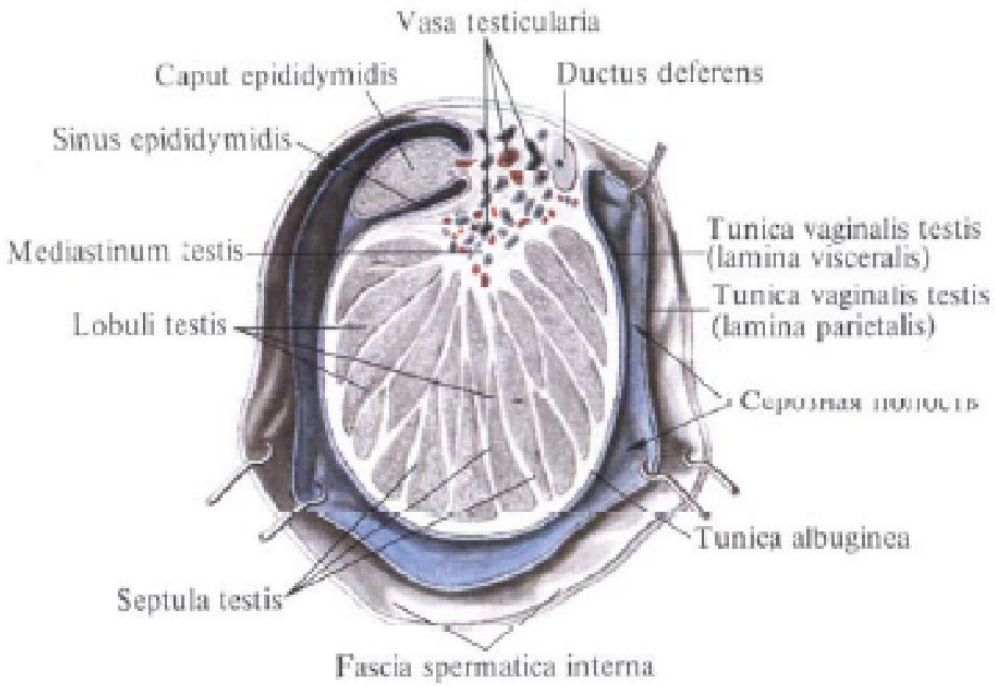

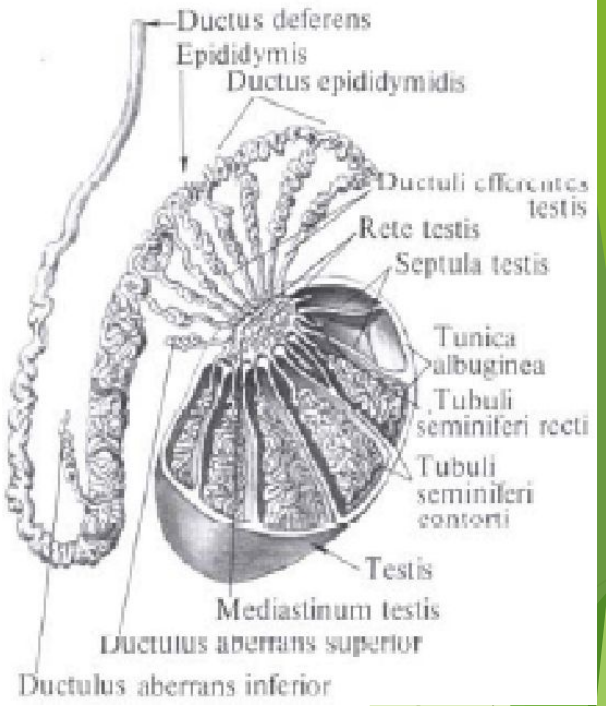

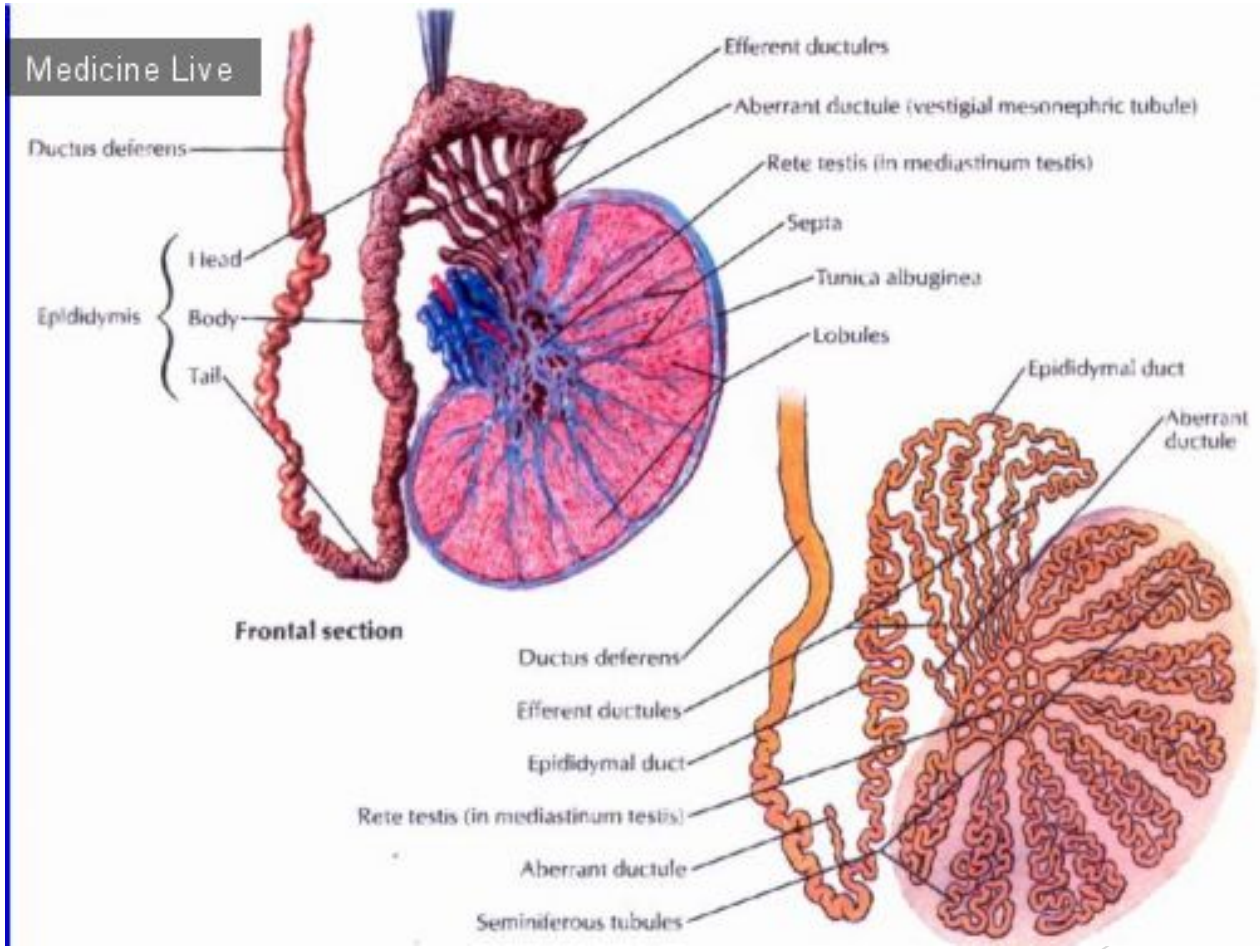
Medicine Live
Ductus deferens
Epididymis
Head
Body
Tail
Efferent ductules
Aberrant ductule (vestigial mesonephric tubule)
Rete testis (in mediastinum testis)
Septa
Tunica albuginea
Lobules
Frontal section
Epididymal duct
Aberrant ductule
Ductus deferens
Efferent ductules
Epididymal duct
Rete testis (in mediastinum testis)
Aberrant ductule
Seminiferous tubules

Будова яєчка та сім'яного канатика

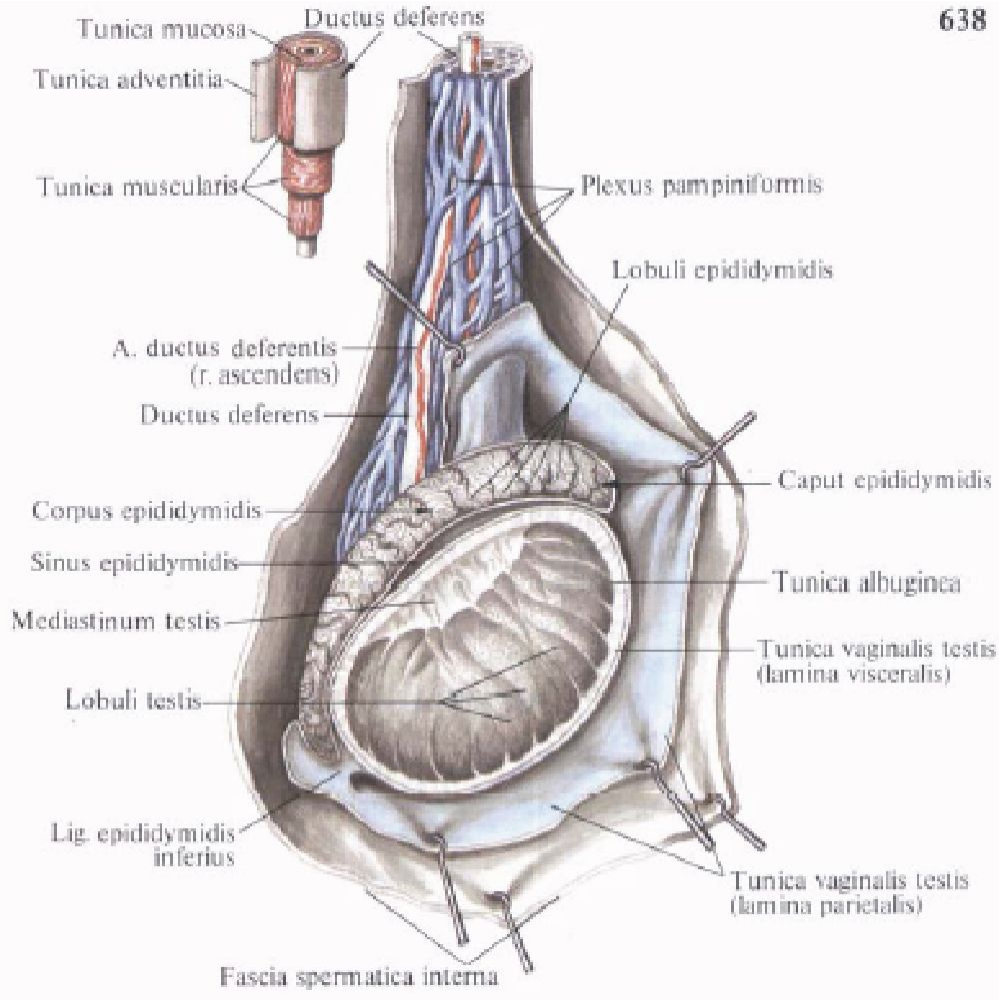

Оболонки сім'яного канатика та калитки

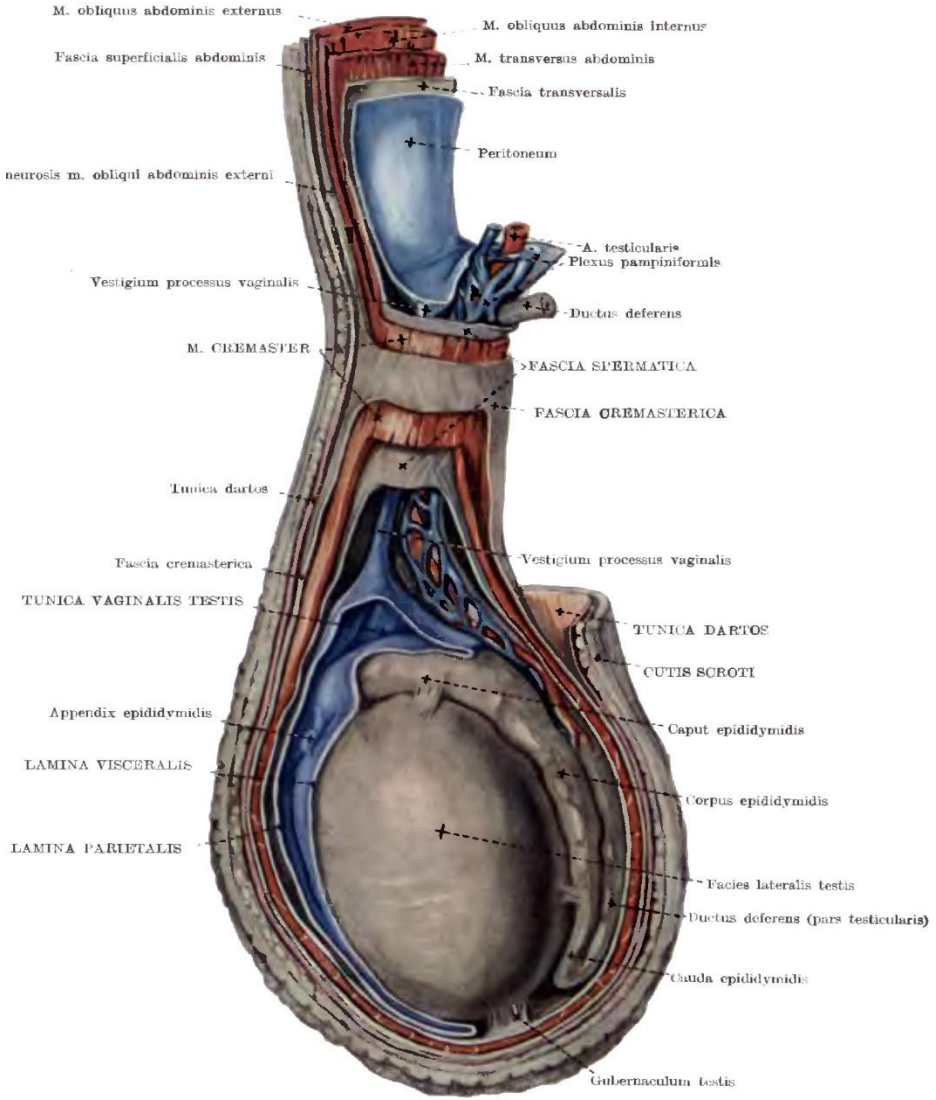

Яички (семенники, тестикулы)

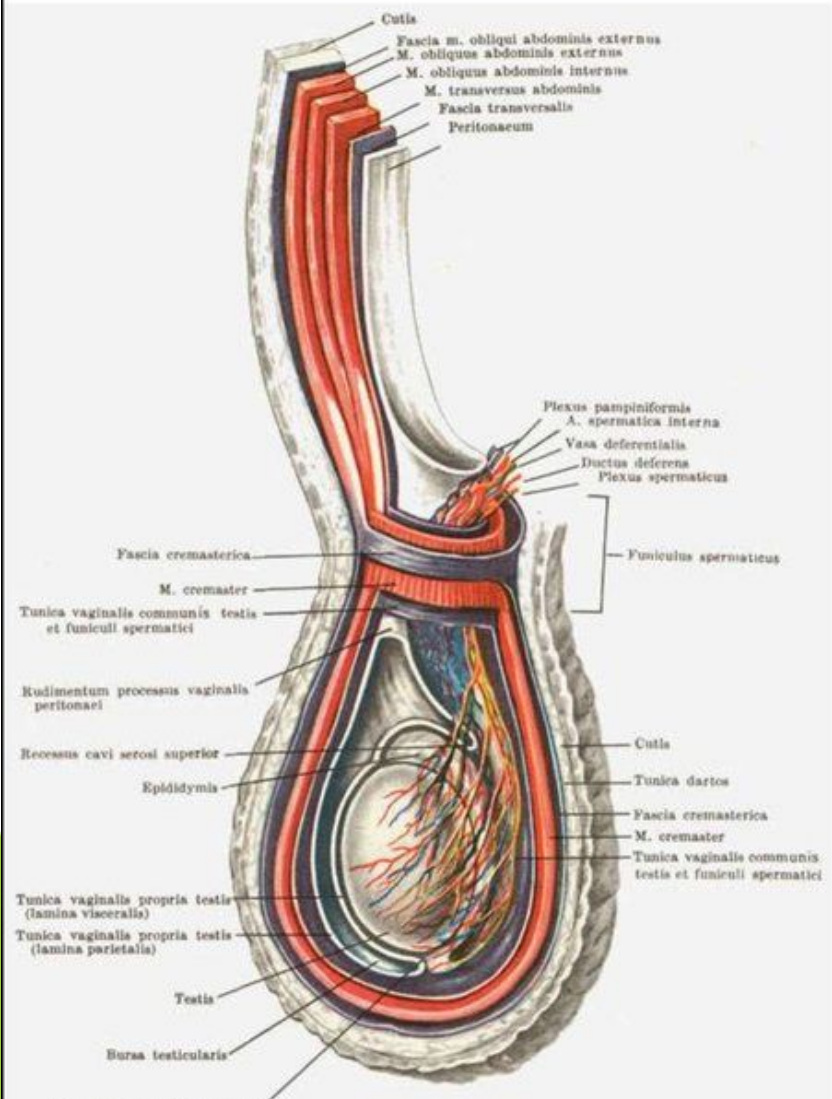

Оболочки яичка:

1. **Кожа мошонки;**
2. **Мясистая оболочка (подкожная соединительная ткань);**
3. **Fascia spermatica externa (поверхностная фасция живота);**
4. **Fascia cremasterica (m.obliqus abdominis int.);**
5. **M. Cremaster (m. transversus abdominis);**
6. **Fascia spermatica interna (fascia transversalis);**
7. **Tunica vaginalis testis (peritoneum);**
8. **Tunica albuginea testis.**

Яички (семенники, тестикулы)

Основная структурно-функциональная единица яичка извитой семенной каналец

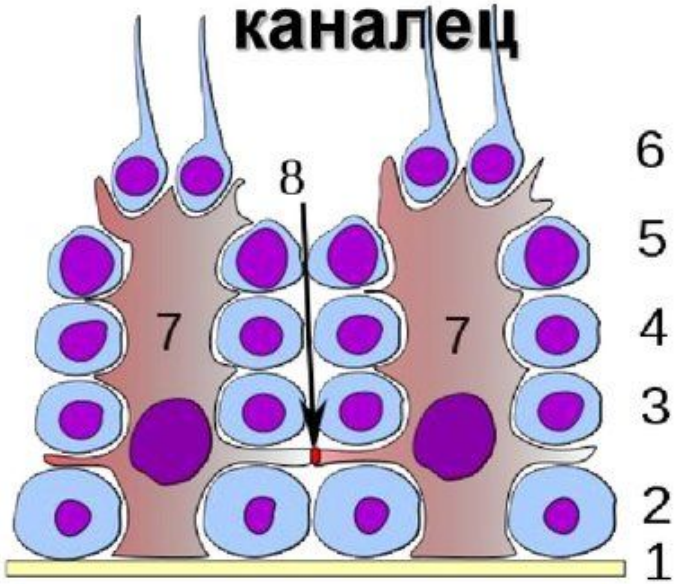

Клетки Сертоли (7), соединенные пояском замыкания (8)

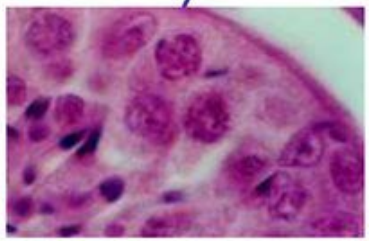

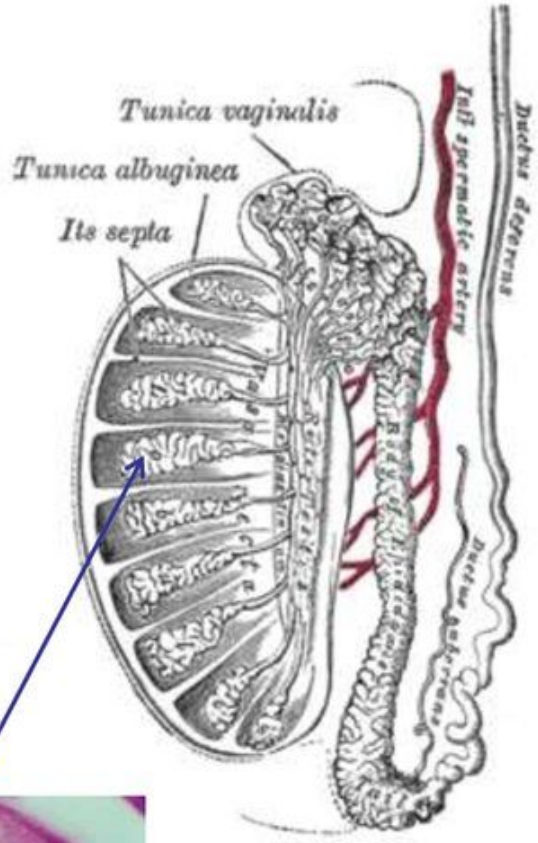

Придаток яичка (epididymis testis)

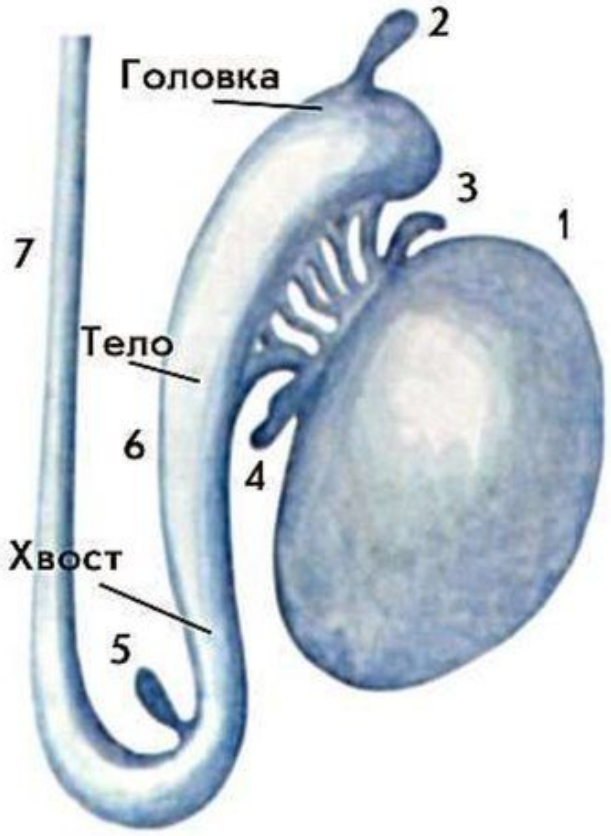

3 части:

- верхняя - головка,
- средняя - тело,
- нижняя - хвост, который переходит в семявыносящий проток.
- **Функция:** хранилище сперматозоидов, где их активность несколько снижена по сравнению с таковой в женских половых путях.

Бульбоуретральные железы (Куперовы)

В толще мочеполовой диафрагмы, у основания полового члена — луковицы, сзади и по бокам от перепончатой части уретры, между двумя слоями фасций мочеполовой диафрагмы.

Функция:

Во время полового возбуждения каждая железа выделяет прозрачный, вязкий слизистый секрет (предэякулят).

Гомологичны бартолиновым железам у женщин

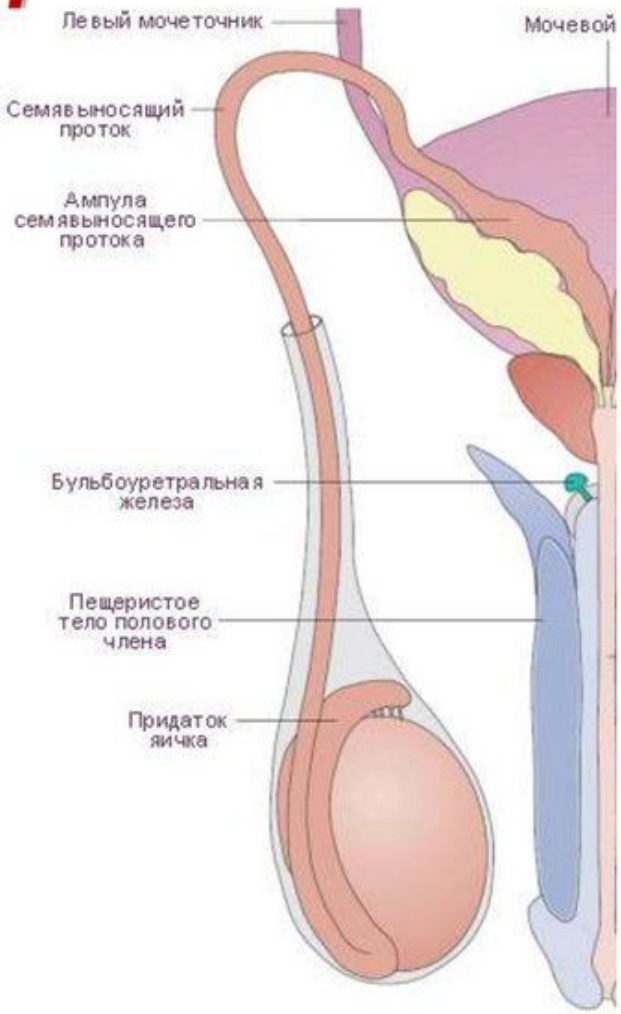

Семенные пузырьки (vesiculae seminales)

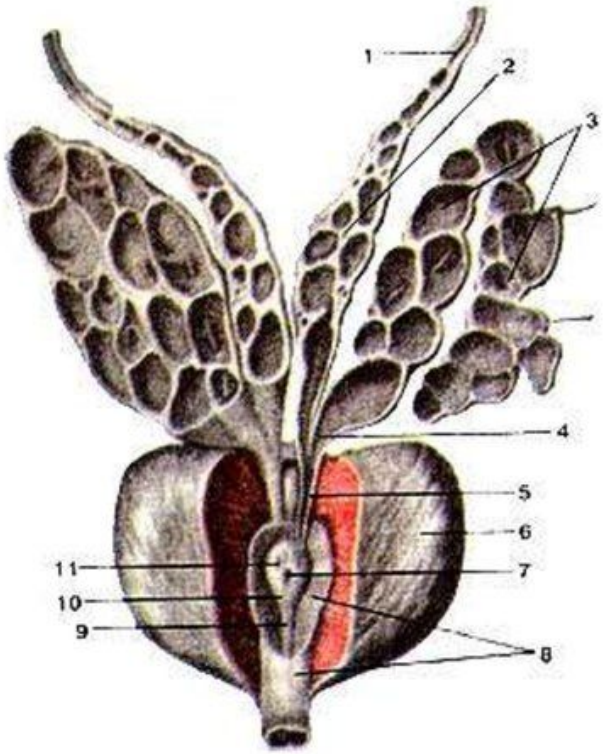

•Представляют два мешковидных тела, расположенных между нижнезадней стенкой мочевого пузыря и ампулой прямой кишки, над верхним краем предстательной железы.

•Секрет пузырьков вместе с секретом предстательной железы составляет большую часть семенной жидкости, наиболее важно частью является **фруктоза**

хід сім'яного канатика

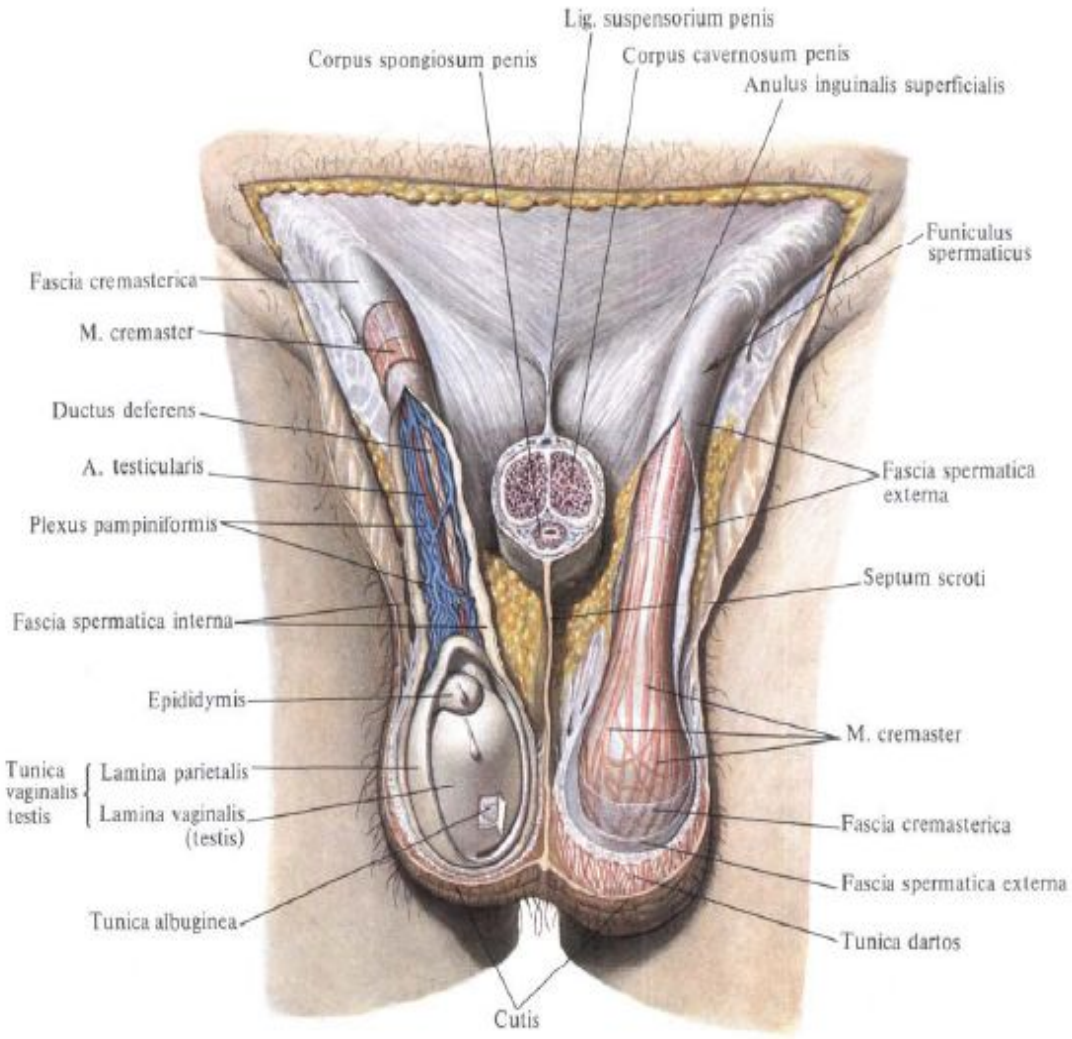

Хід сім'я вивідного протоку в черевній порожнині

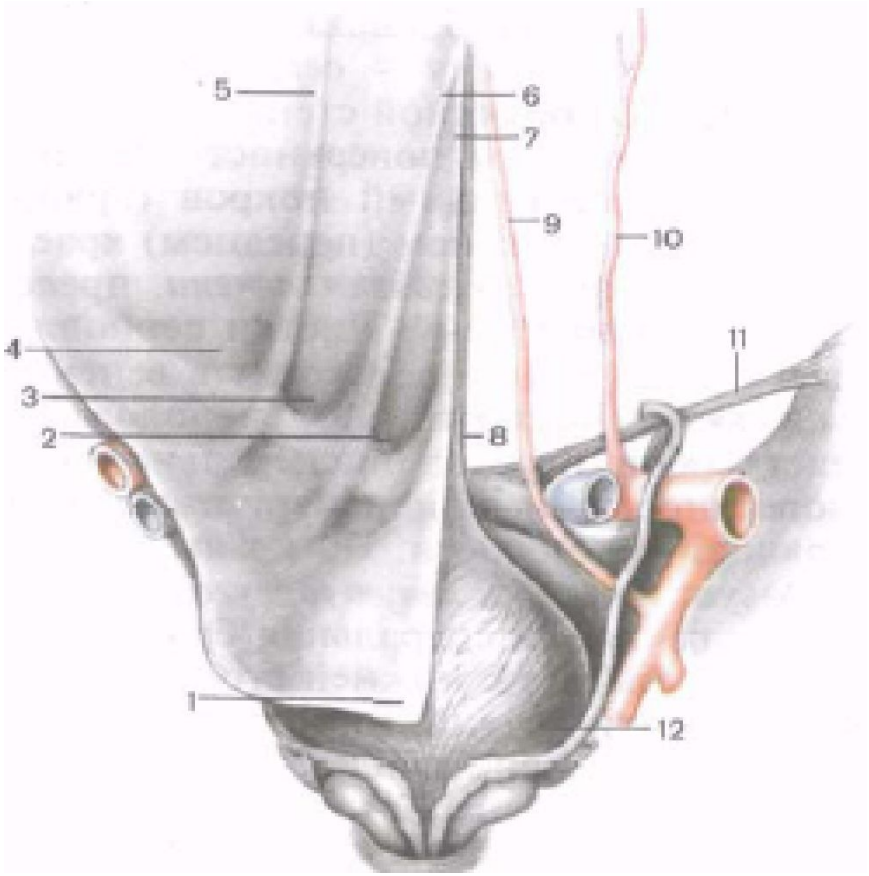

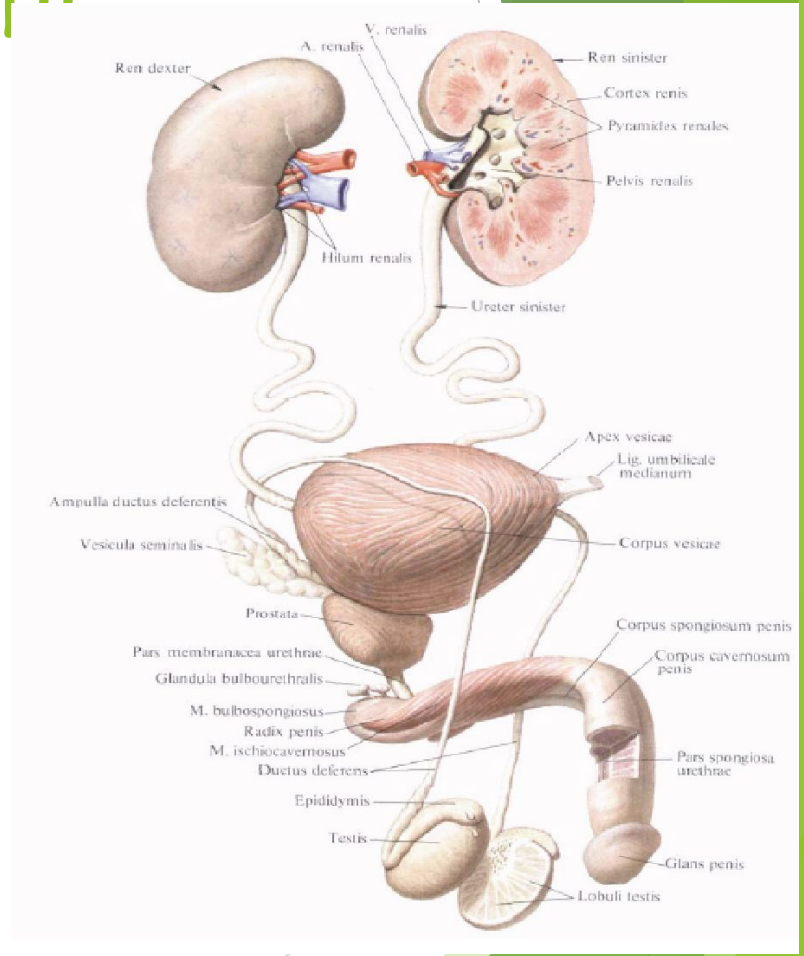

Будова сім'яних міхурців та простати

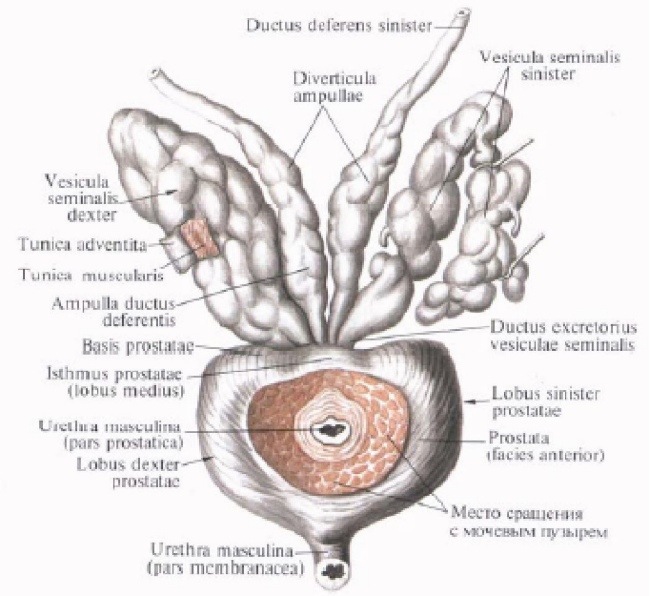

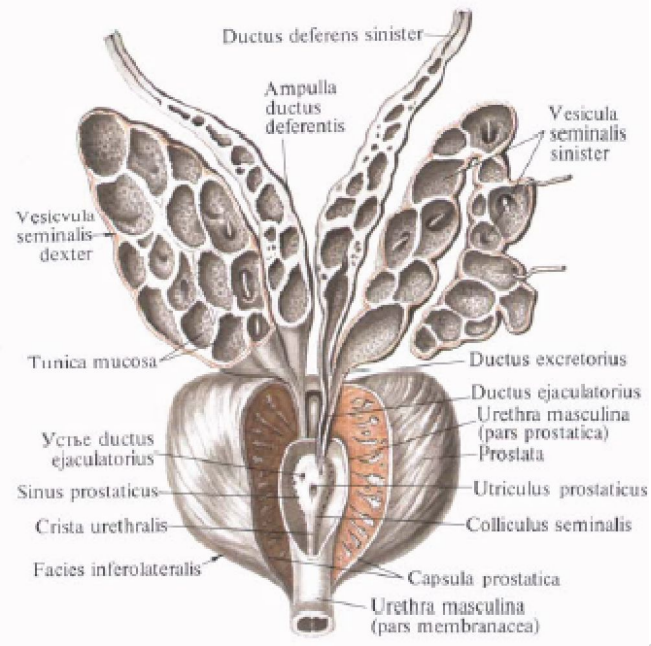

Сечо-статева діафрагма та статевий член

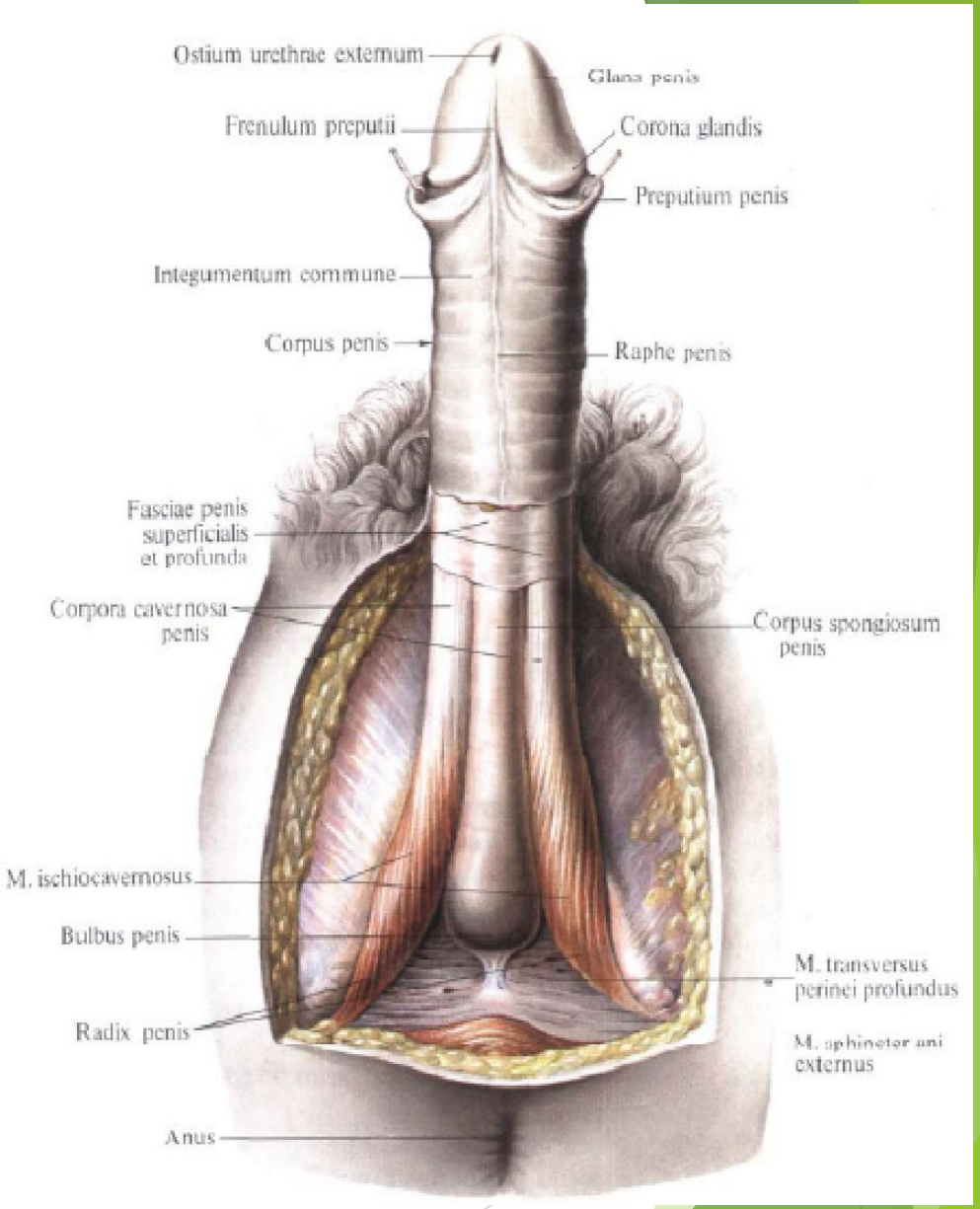

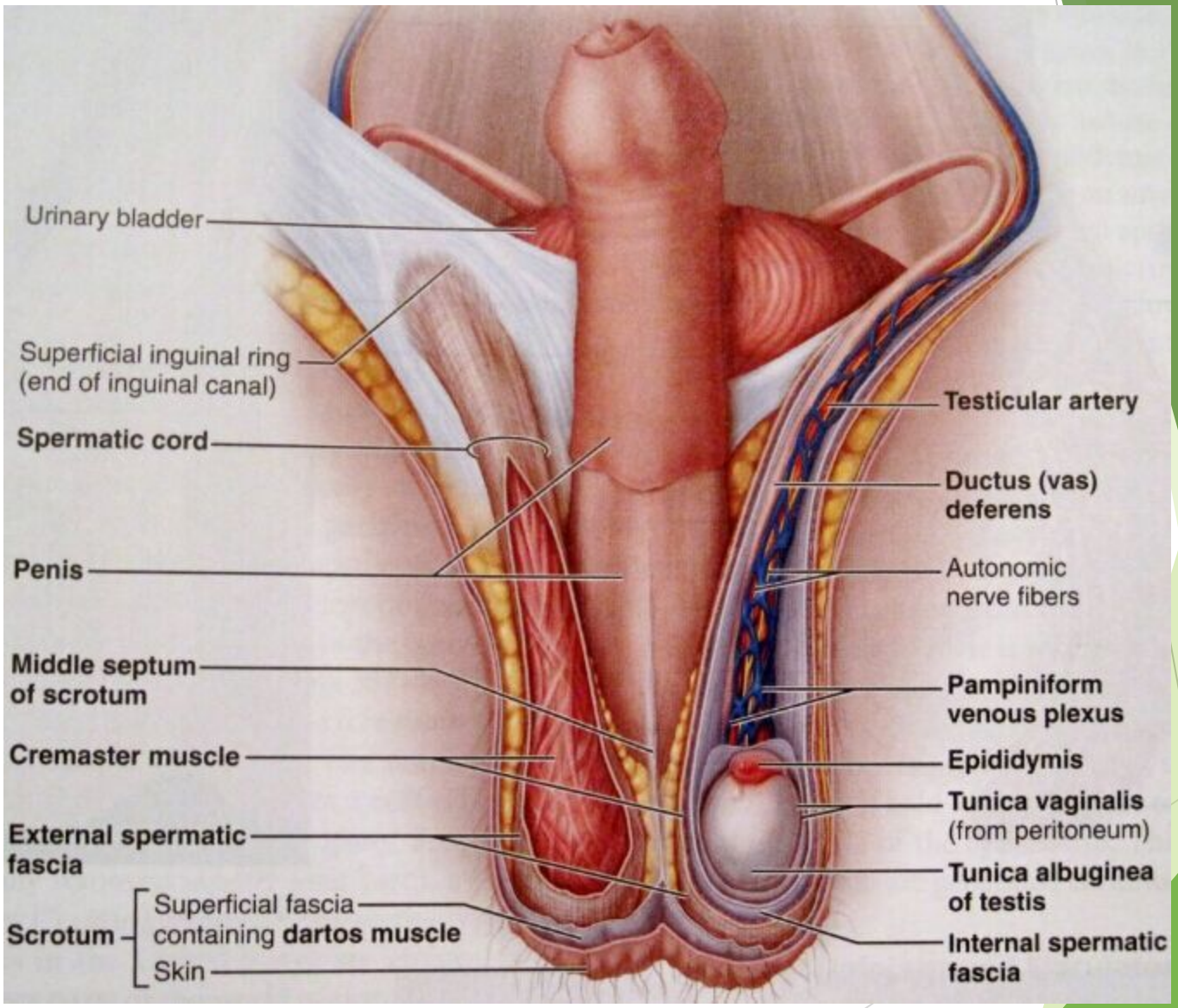
Urinary bladder
Superficial inguinal ring (end of inguinal canal)
Spermatic cord
Penis
Middle septum of scrotum
Cremaster muscle
External spermatic fascia
Scrotum
Superficial fascia containing dartos muscle
Skin
Testicular artery
Ductus (vas) deferens
Autonomic nerve fibers
Pampiniform venous plexus
Epididymis
Tunica vaginalis (from peritoneum)
Tunica albuginea of testis
Internal spermatic fascia

Половой член (фронтальная плоскость)

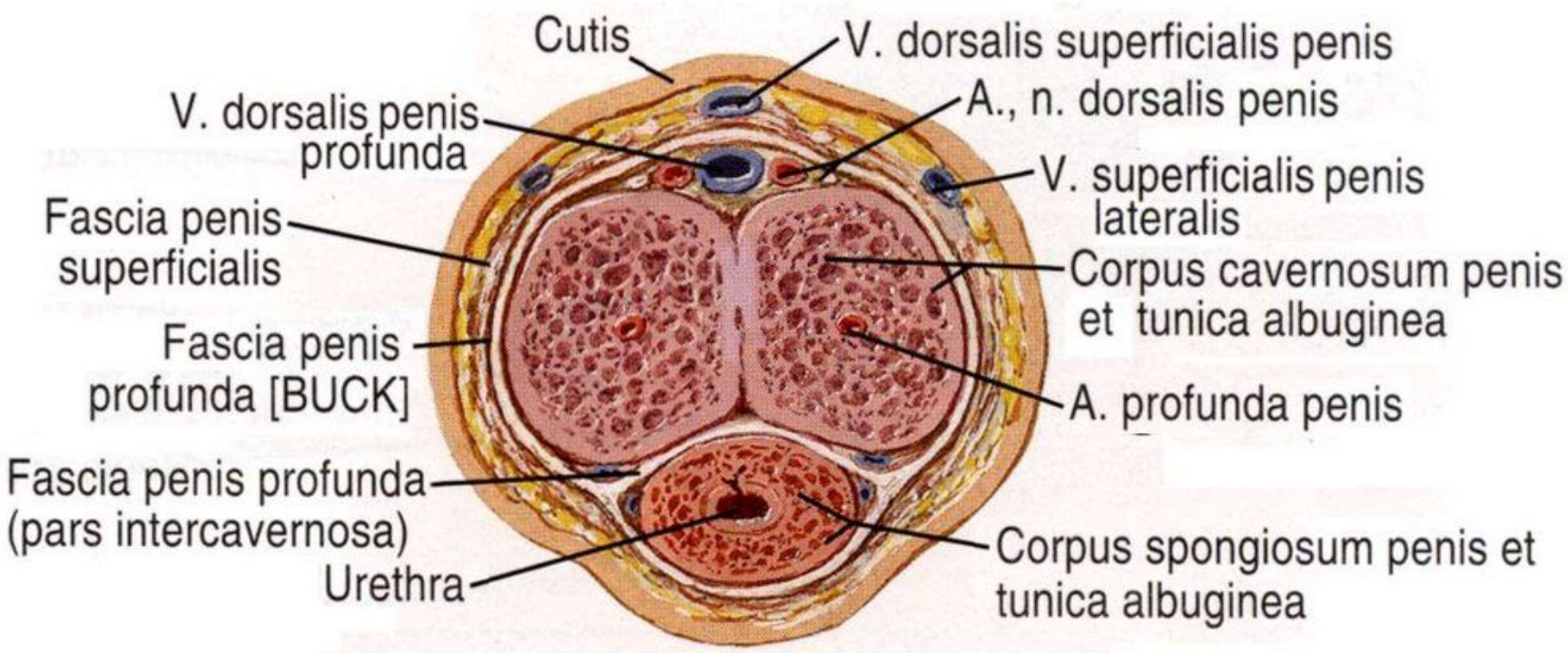

Внутрішня будова статевого члену (сагітальний розтин)

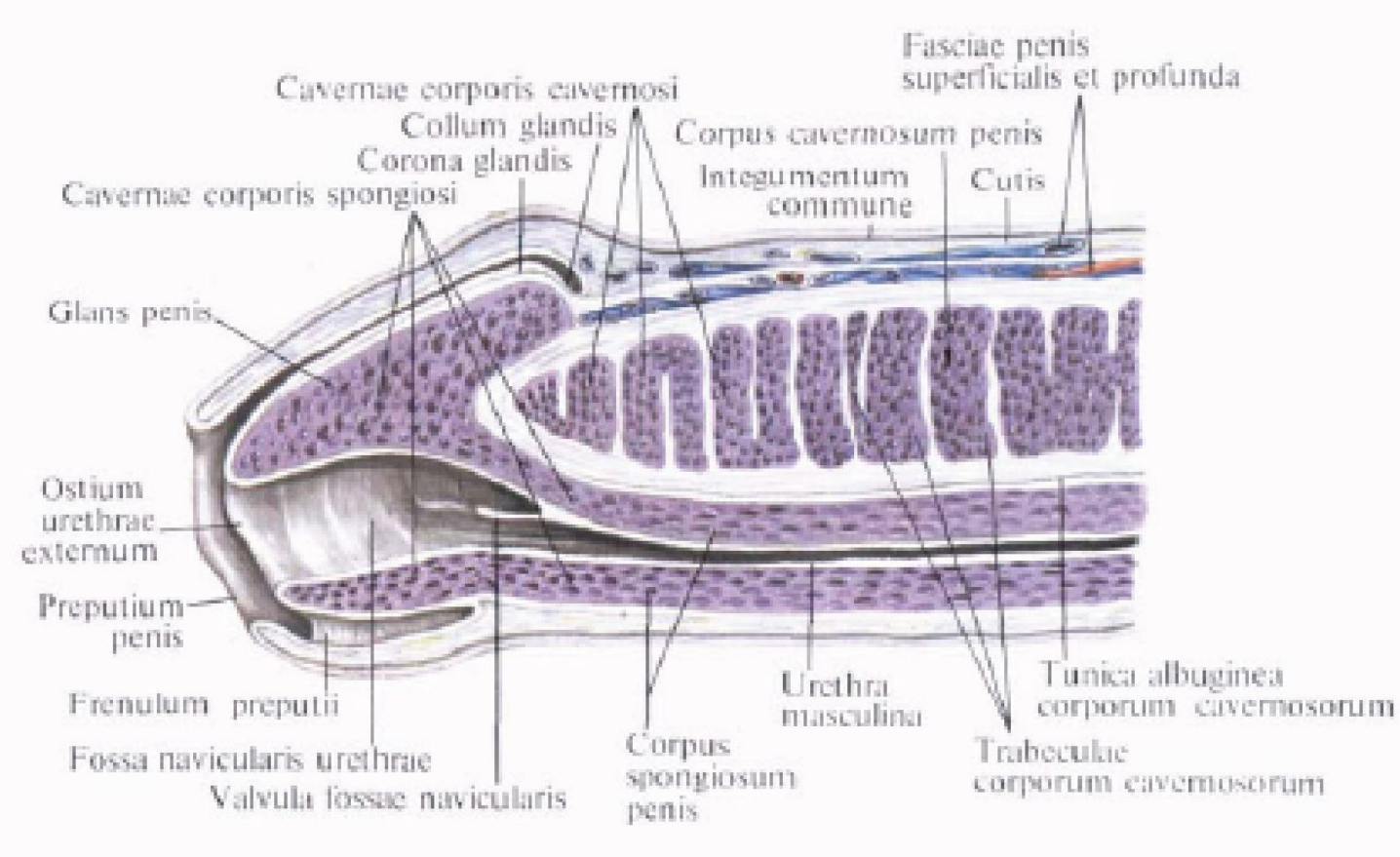

Внутрішня будова статевого члену (поперекові розтини)

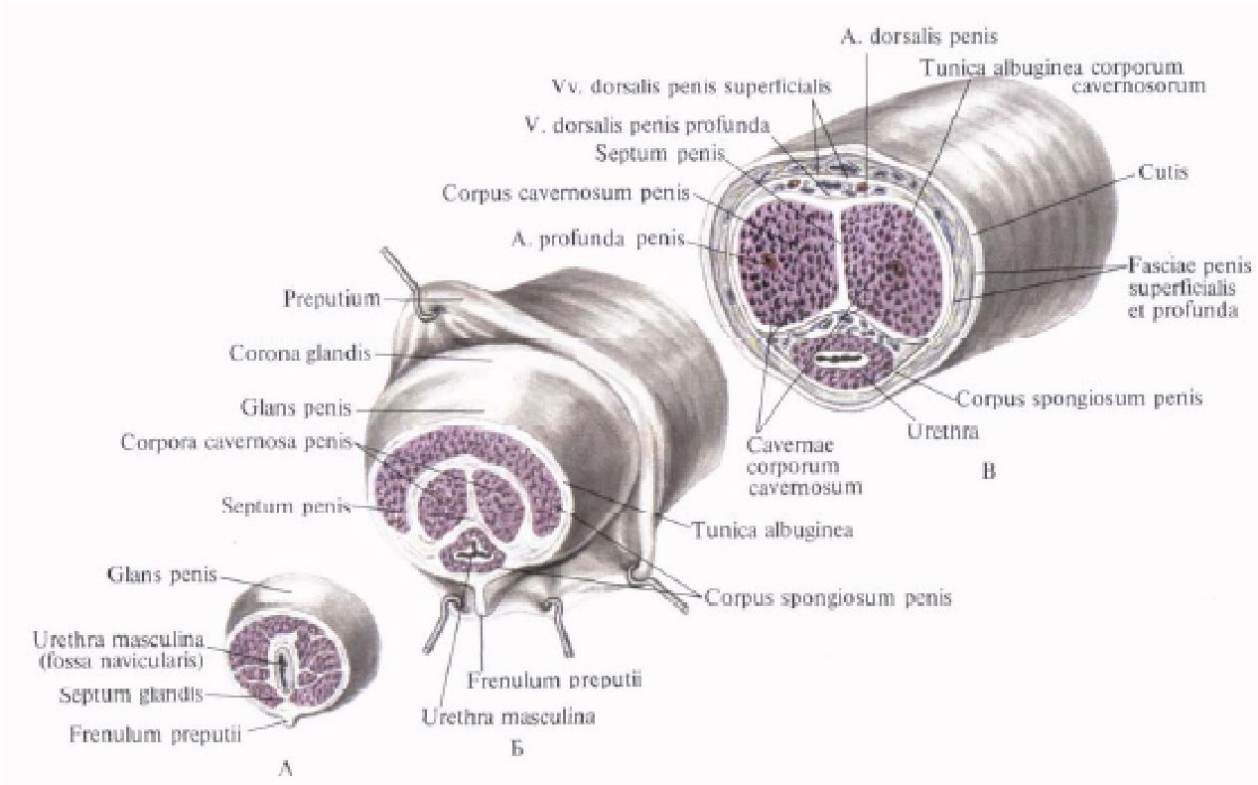

Анатомія передміхурової залози

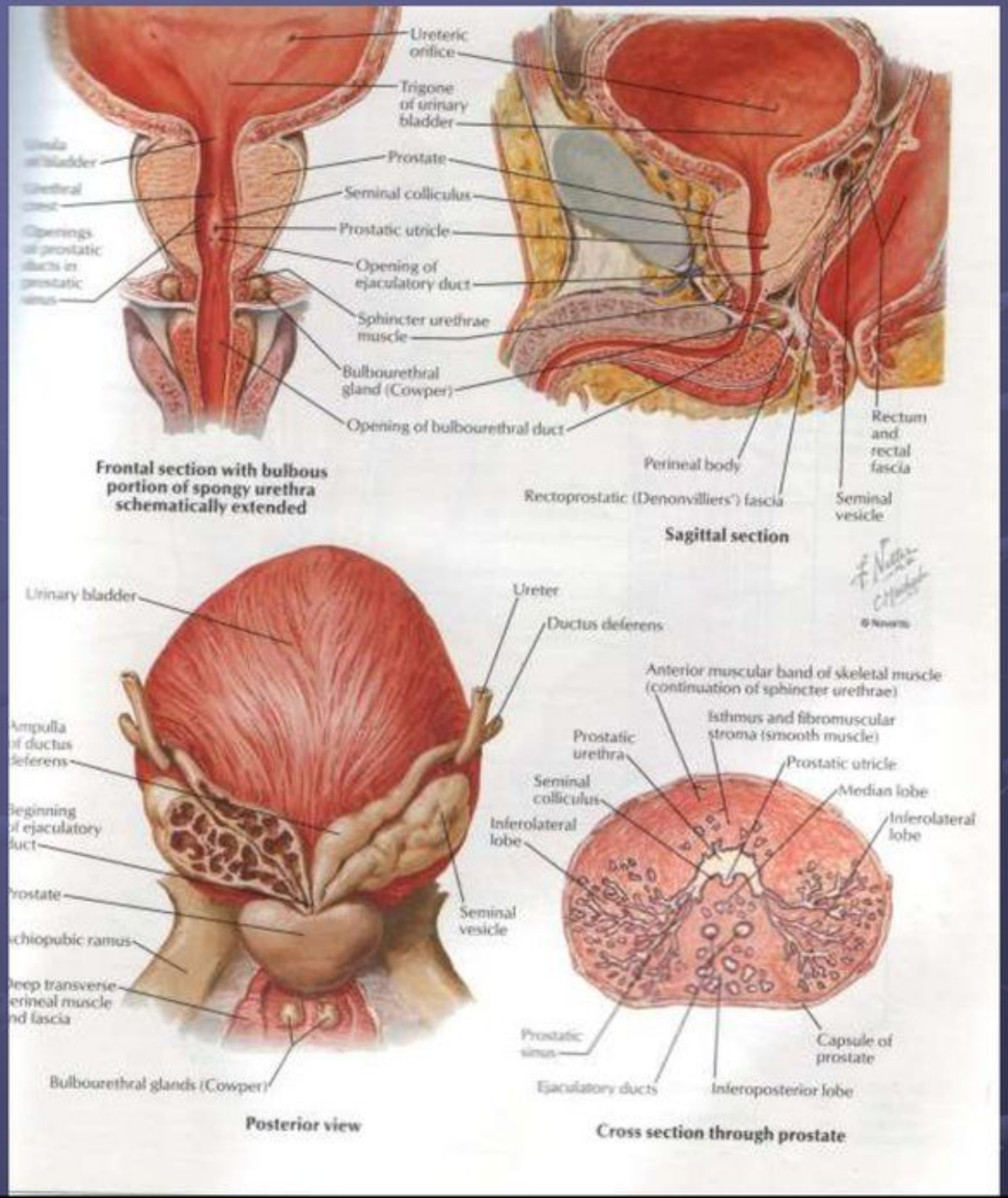

Передміхурова залоза (prostata), сім'яні пухирці

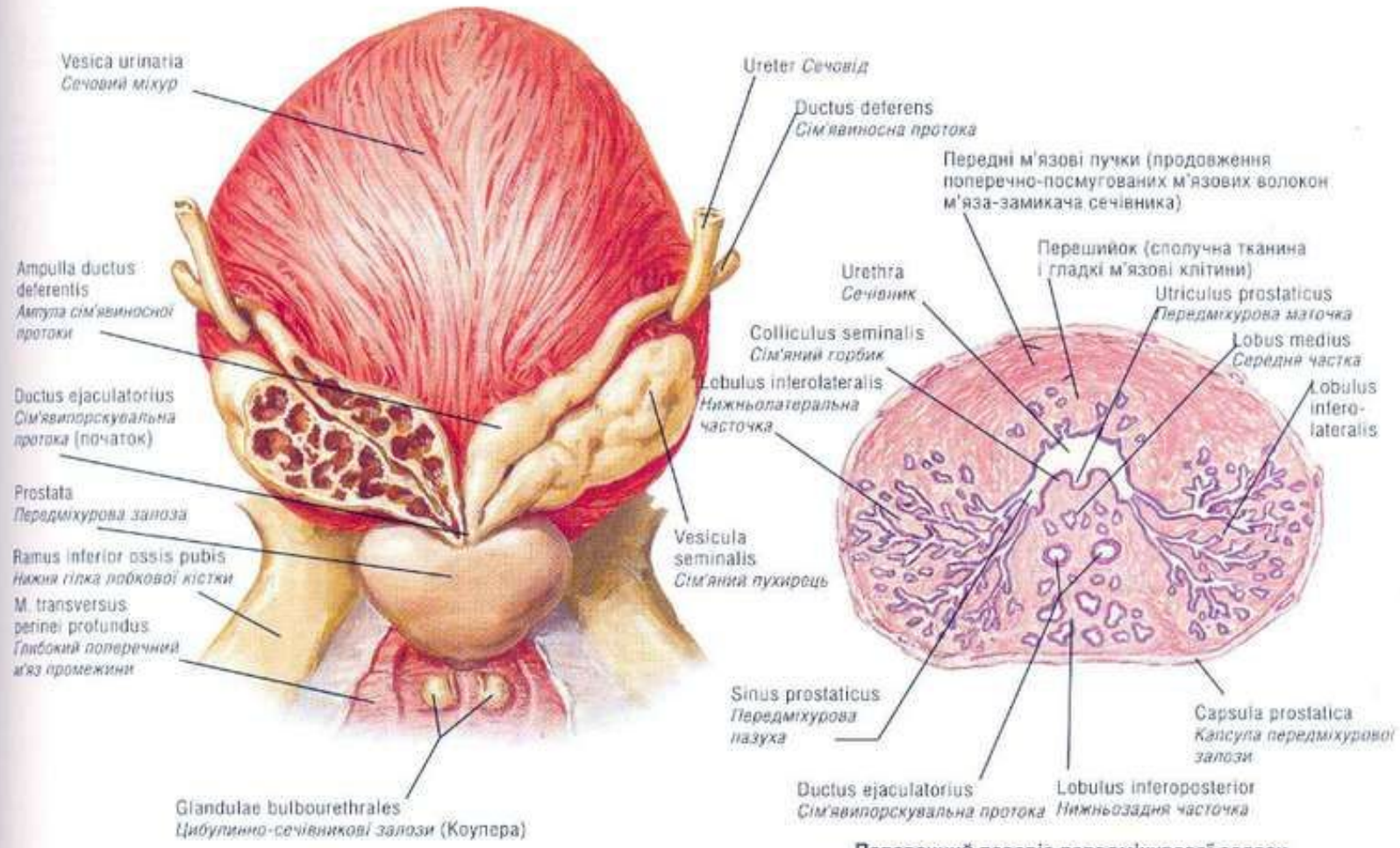

Розвиток внутрішніх статевих чоловічих органів

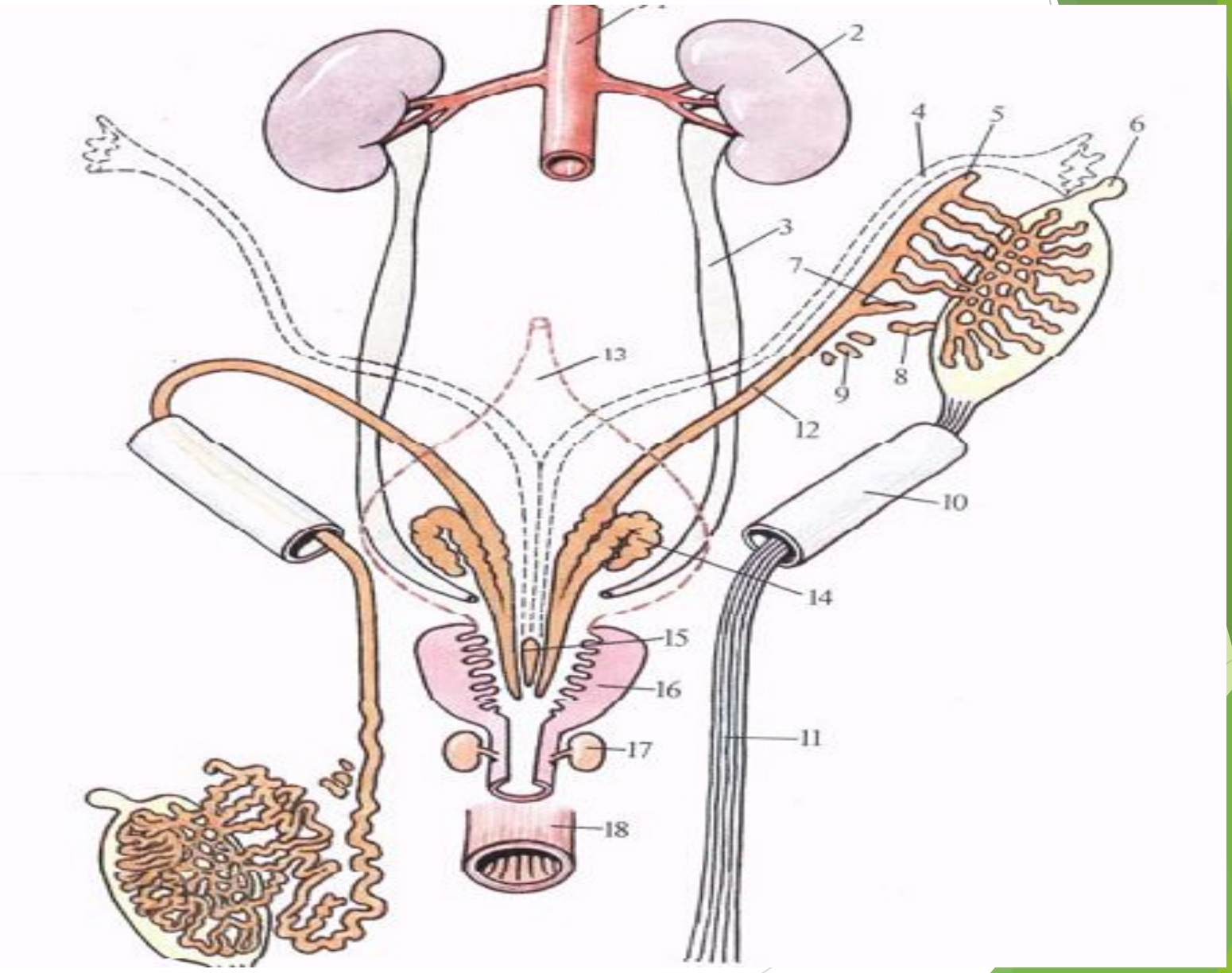

Розвиток внутрішніх статевих жіночих органів

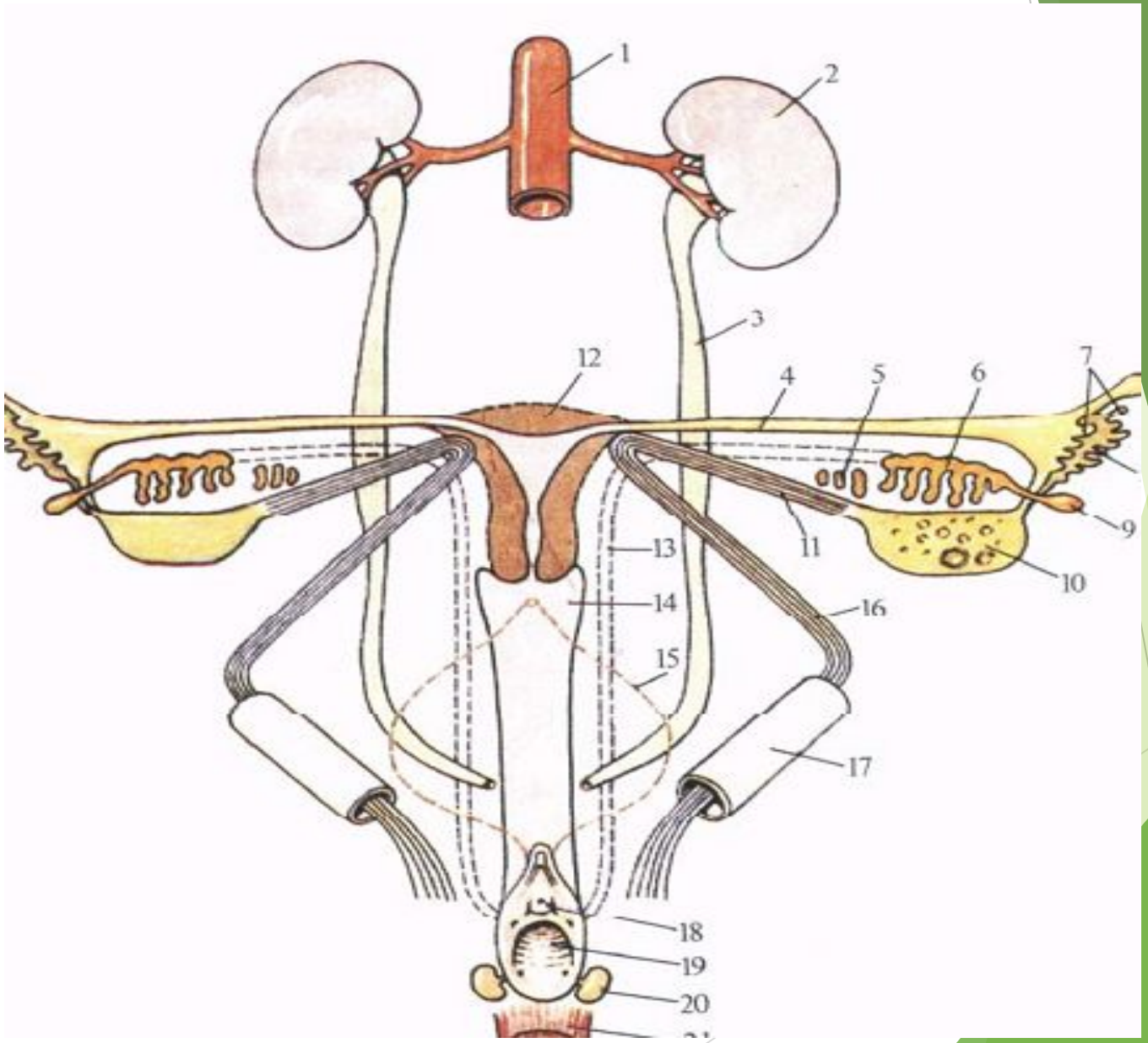

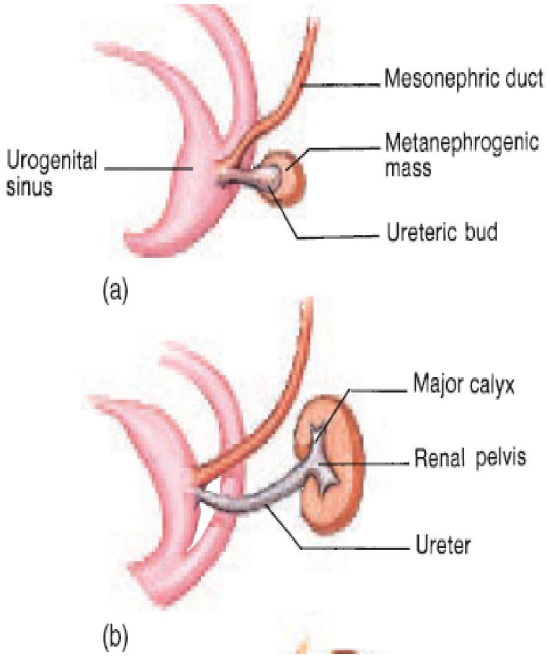
Mesonephric duct
Metanephrogenic mass
Urogenital sinus
Ureteric bud
(a)
Major calyx
Renal pelvis
Ureter
(b)

Опускання яєчка в калитку плода (схема)

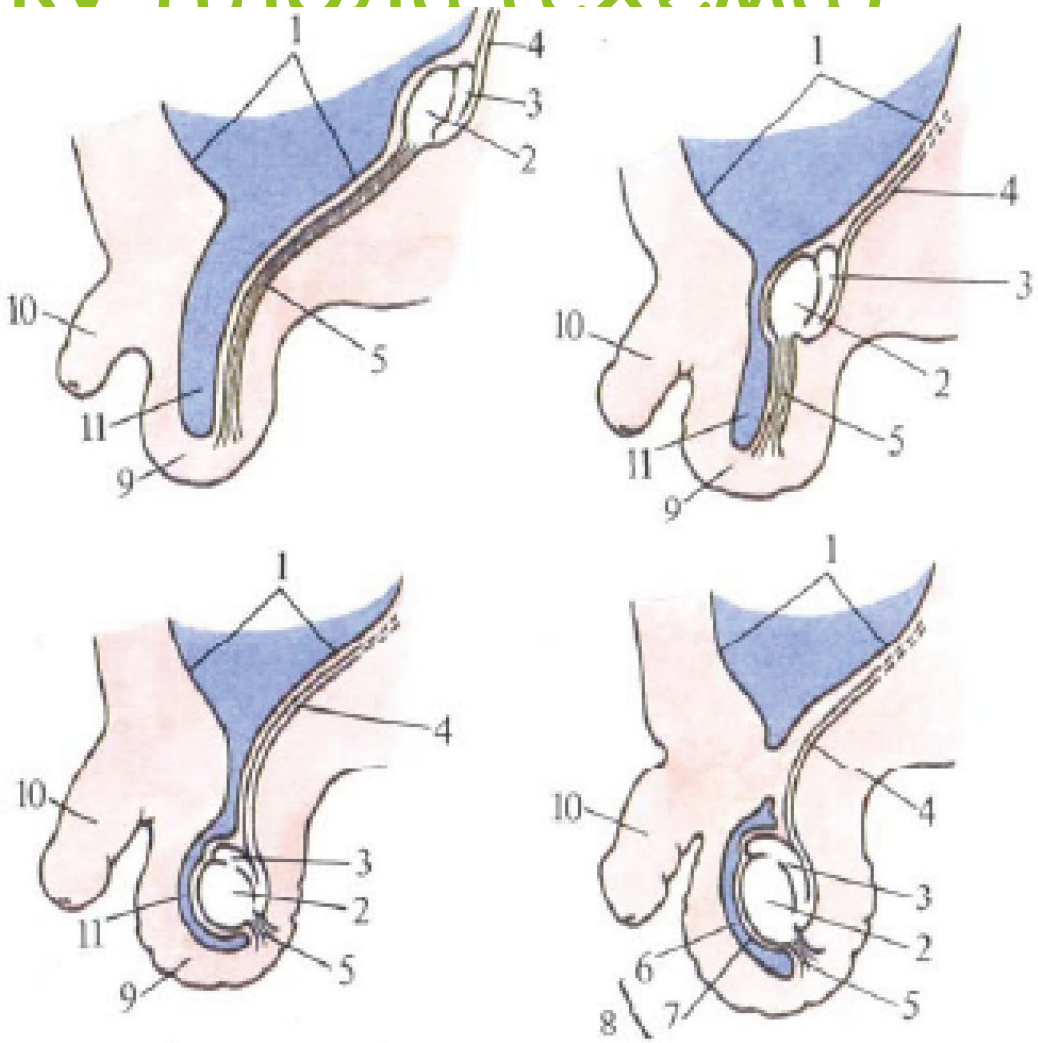
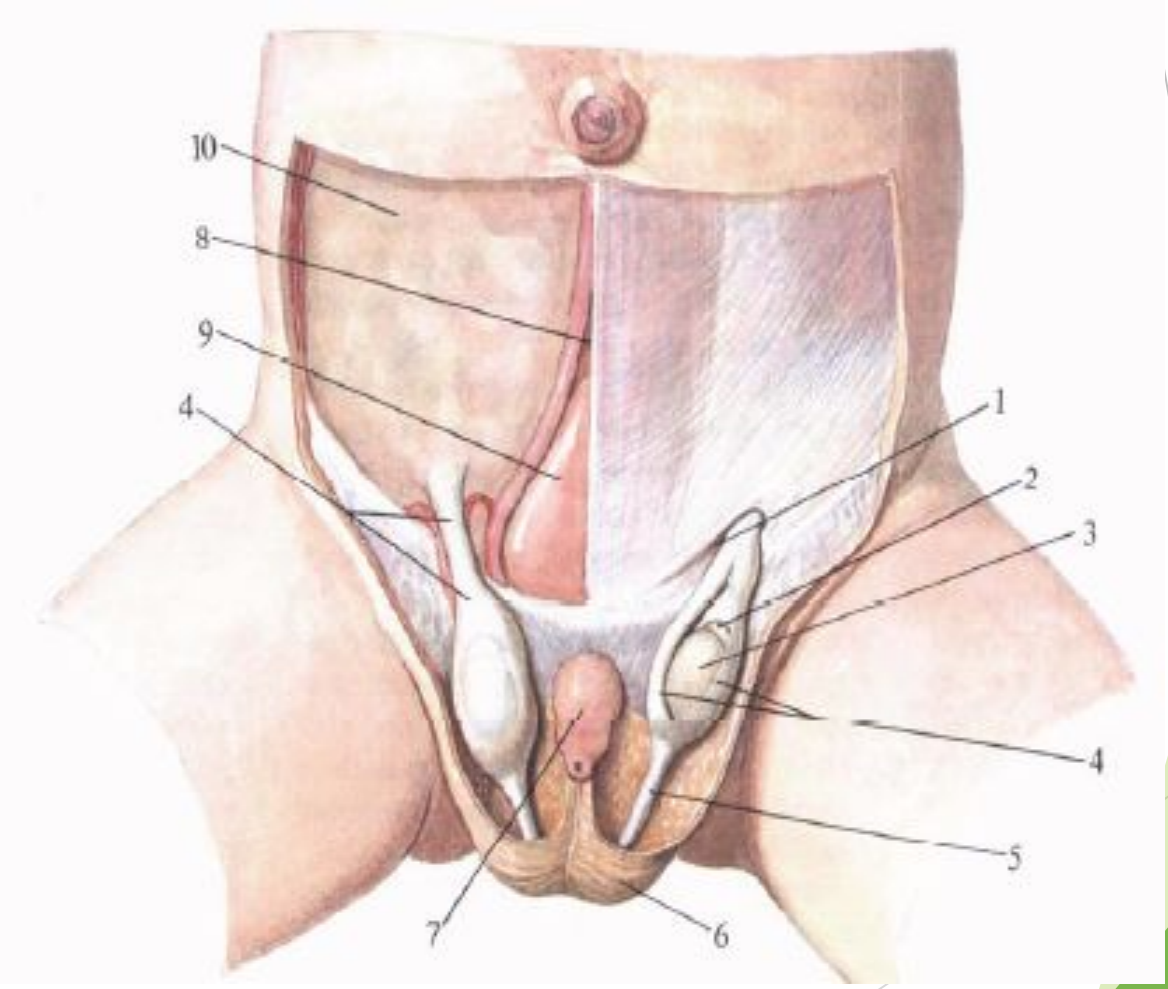
Опускання яєчка в калитку плода