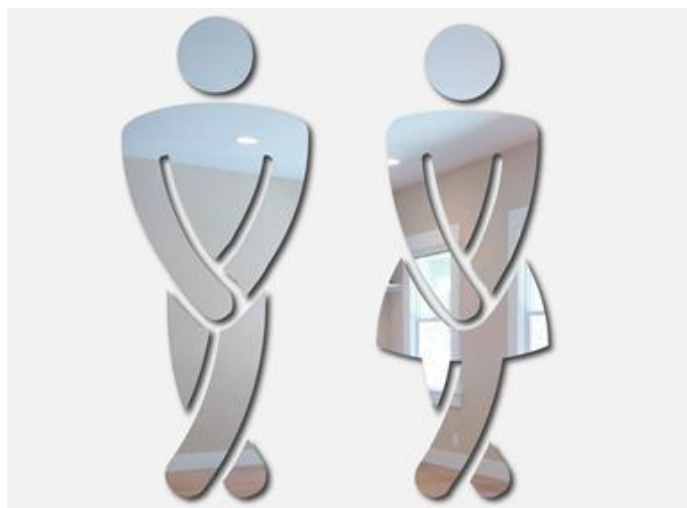



# Основы урологии

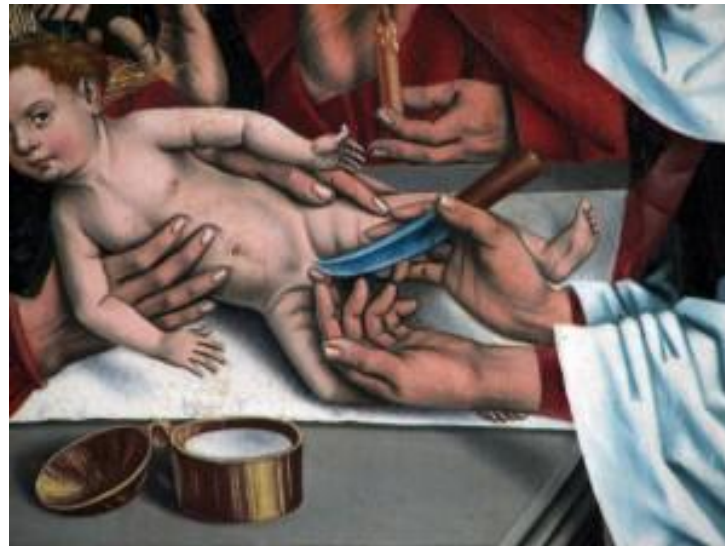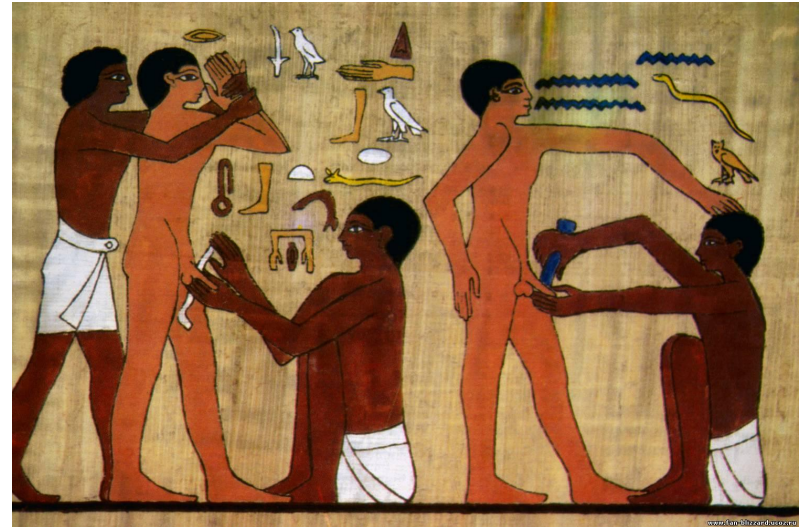


Афанасьевская  
Е.В.

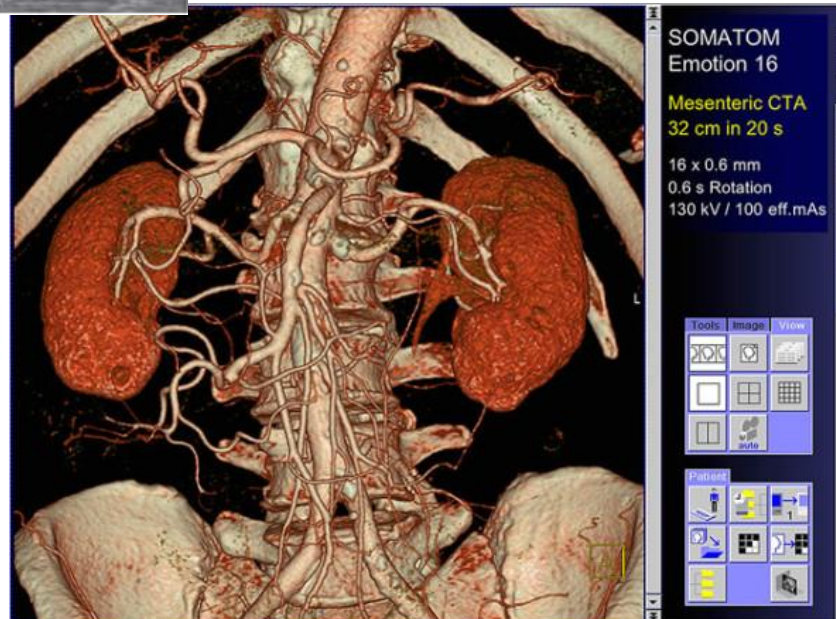
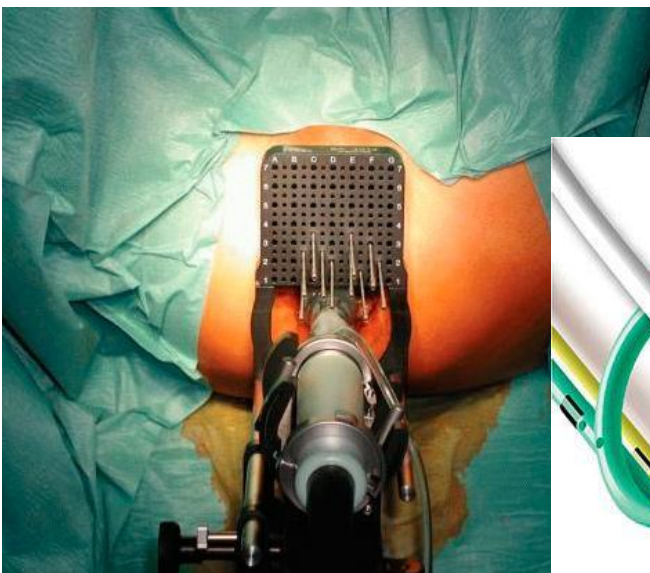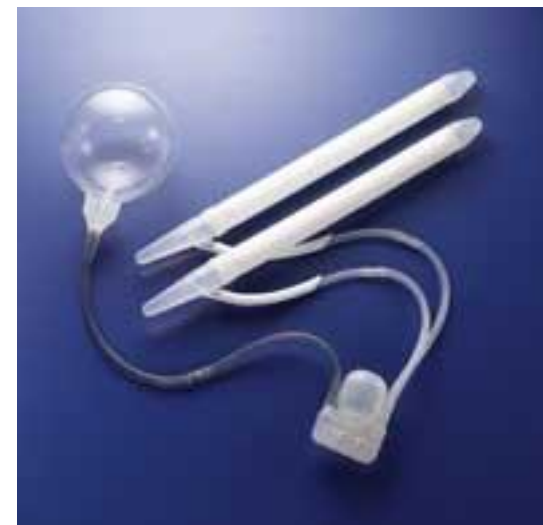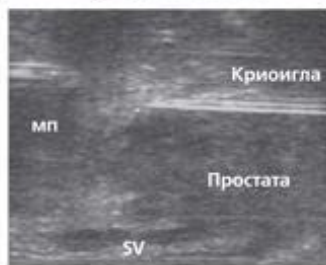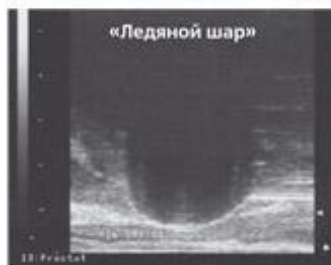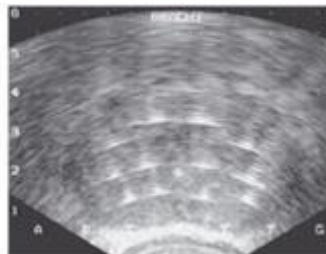
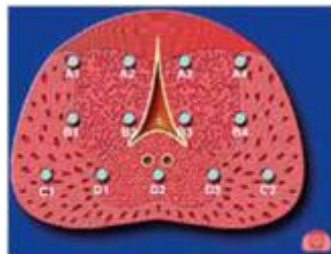
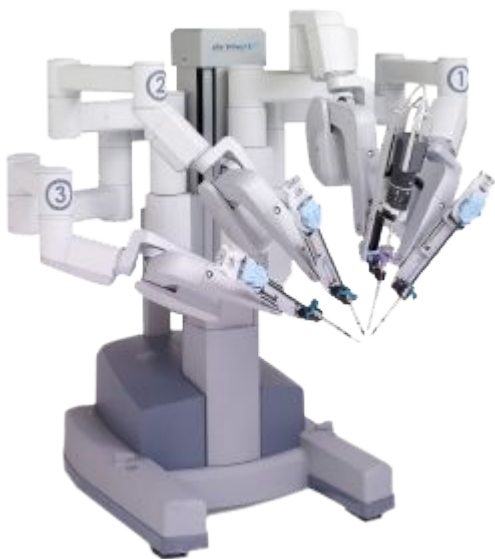
Москва  
2017

# История

- Древний Египет
- Гиппократ (V век до н. э.)
- Франциско Диас (XVI в)
- 1830 г – первое урологическое отделение
- 1877 г – цистоскопия
- Петр I



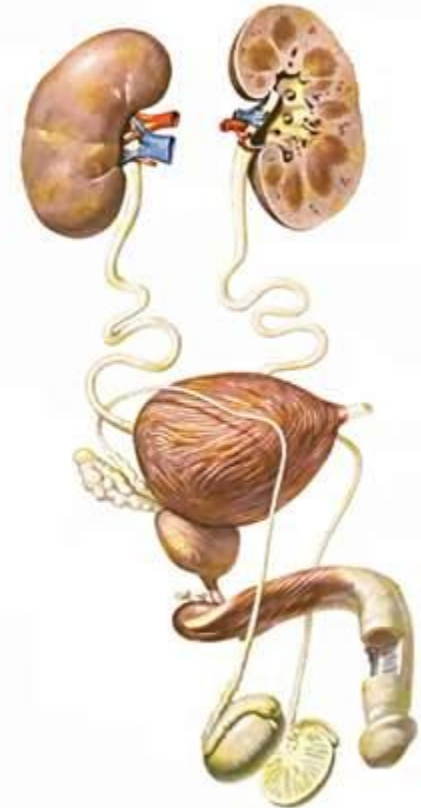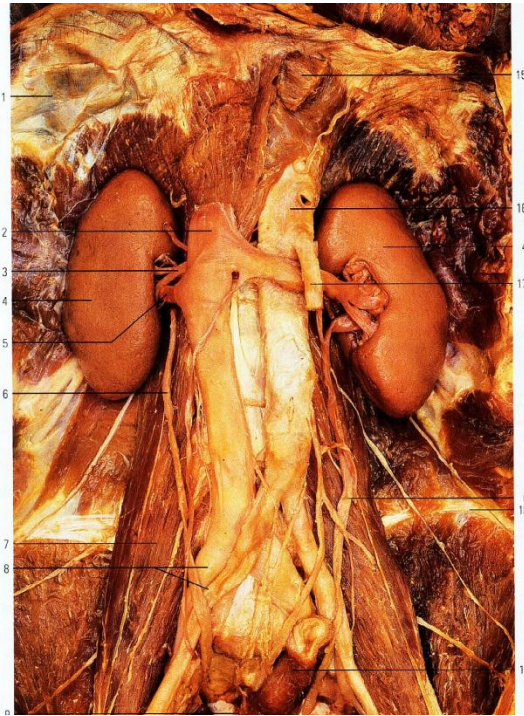
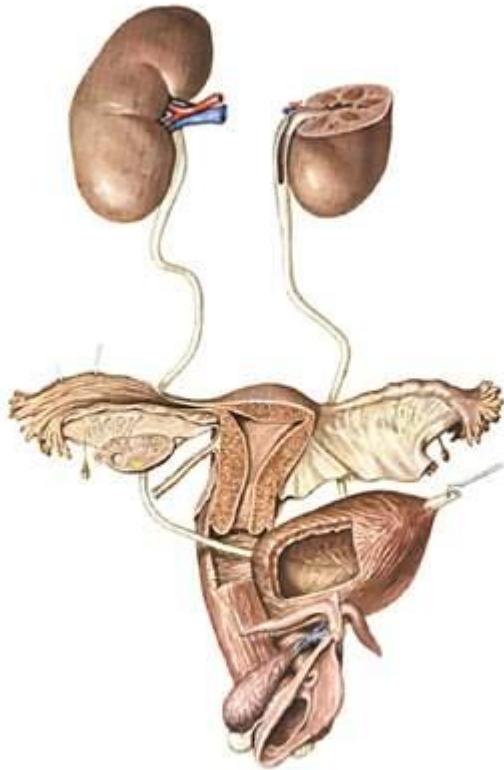
# Настоящее



Courtesy of The Ohio State University Medical Center, University Hospital East, U.S.A.

# Что изучает урология?

· Мочевая система мужчин и женщин



· Половая система мужчин

ПРОЧИСТИМ

ЛЮБЫЕ

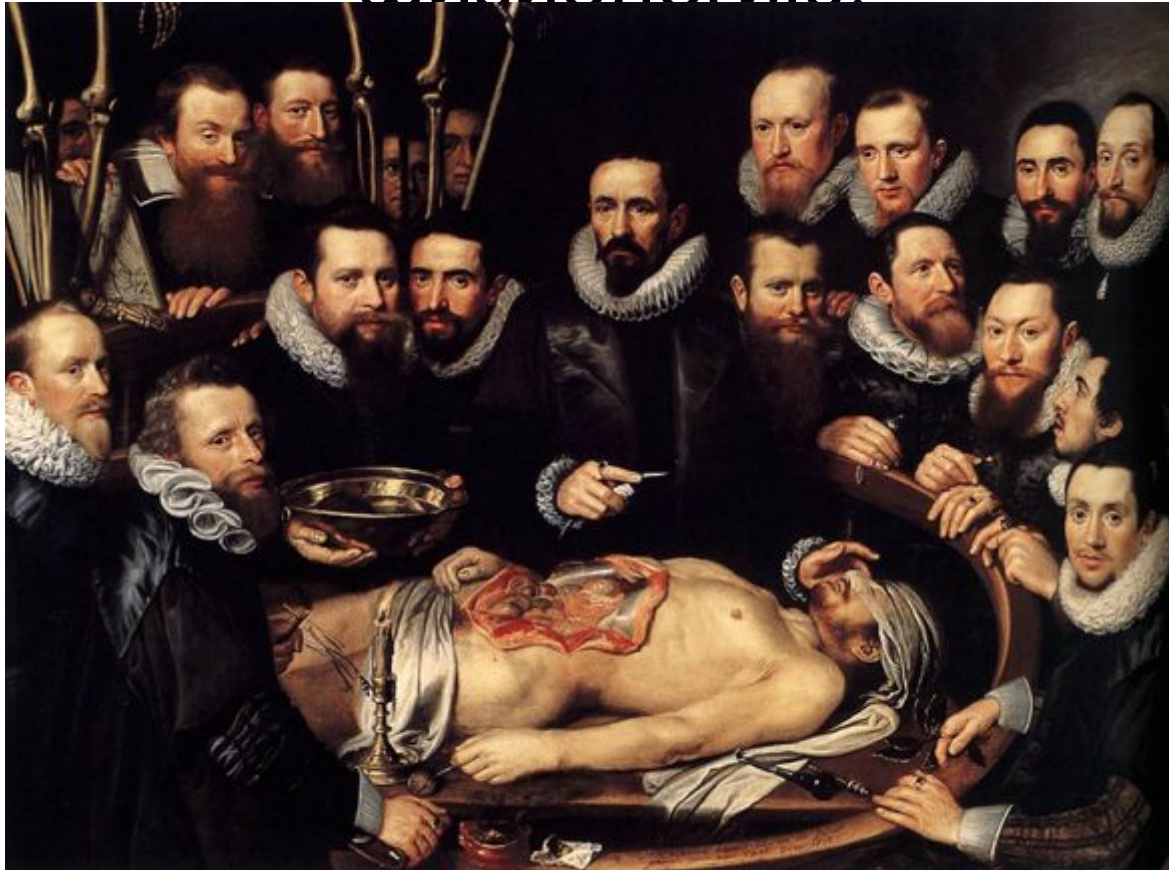ТРУБЫ



ВСЕГДА К ВАШИМ  
УСЛУГАМ



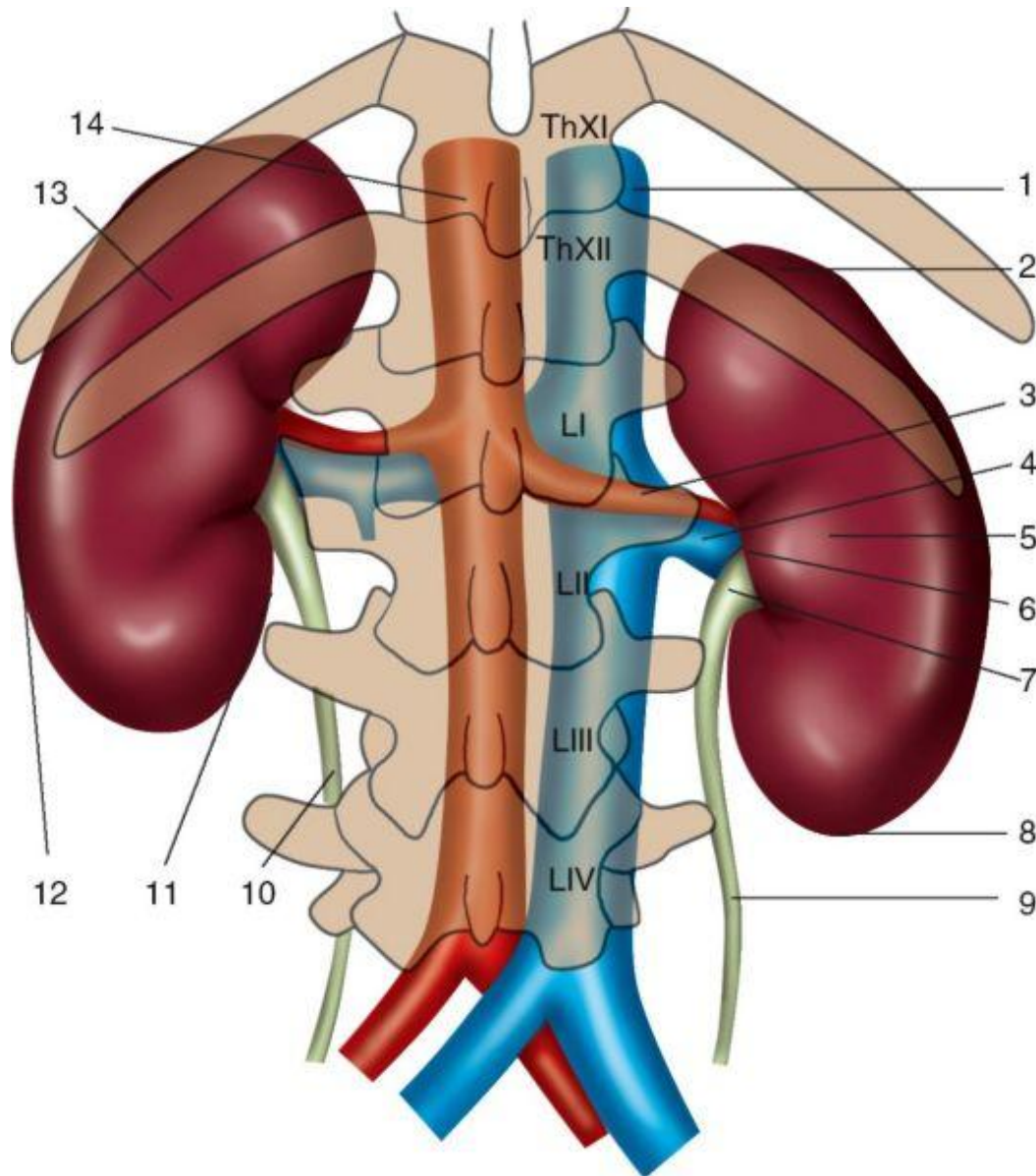
Хирургия – это намного больше ,чем простое рассечение тканей. Прежде чем начать операцию необходимо убедиться в том , что вы хорошо знаете анатомию и физиологию.



Ф.  
Хинман

«Урок анатомии доктора Уильяма Ван дер Меера»

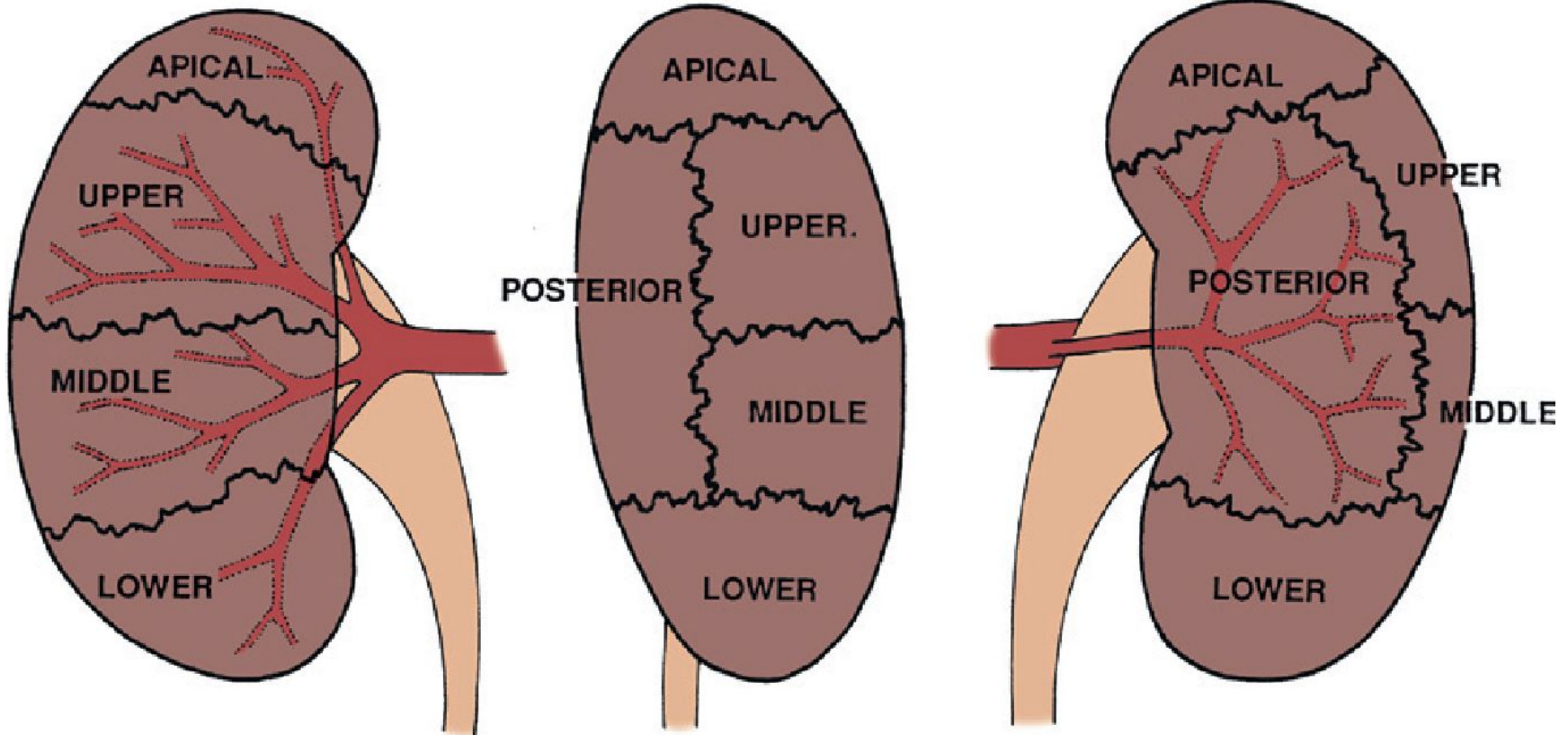
# Почки



- ✓ Забрюшинно
- ✓ Правая почка ниже на 1,5-2 см
- ✓ Почка ВАЛЯ



# Почки



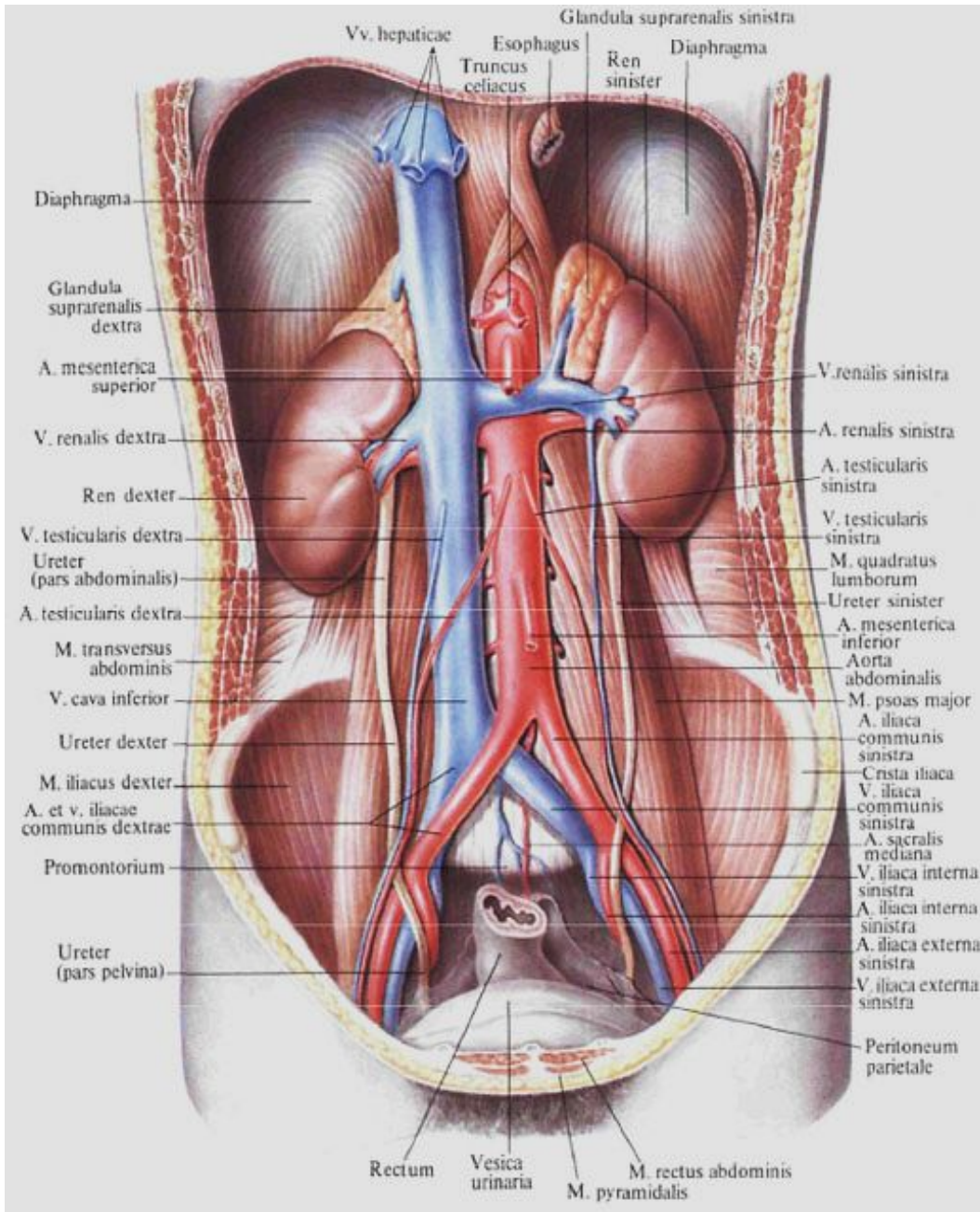
**ANTERIOR**

**LATERAL**

**POSTERIOR**

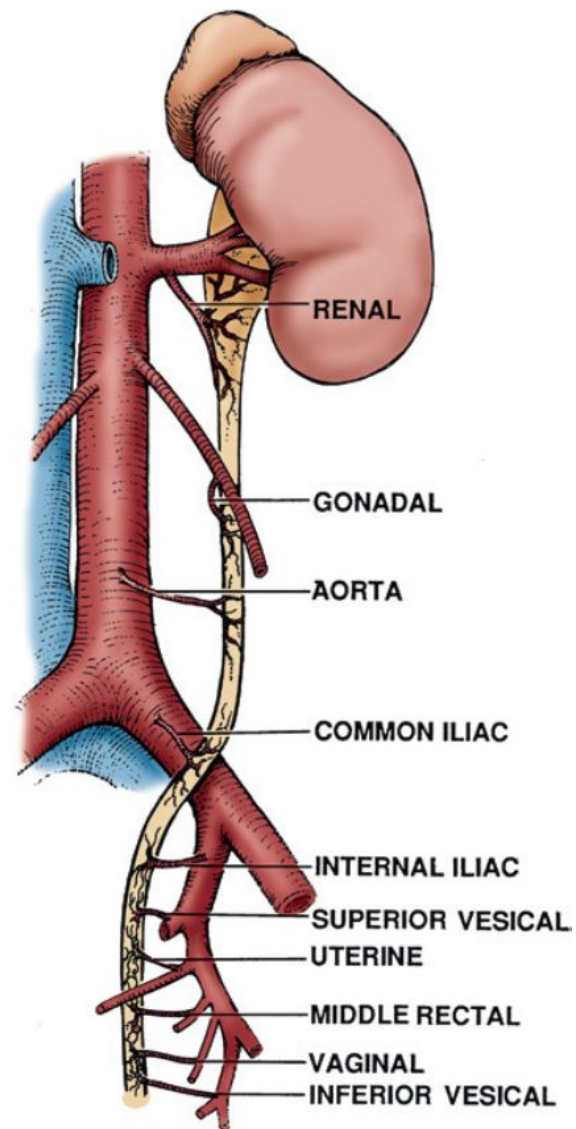
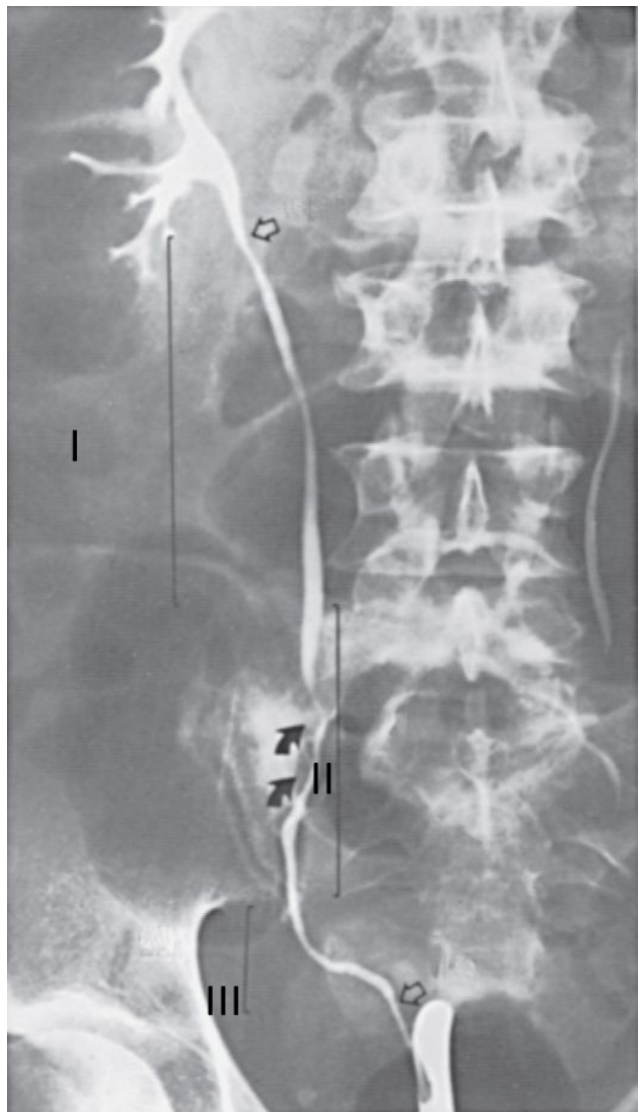
- ✓ 5 сегментов, чаще 5 сегментарных артерий
- ✓ Нижняя надпочечниковая, мочеточниковая и капсулярные ветви
- ✓ Идиопатическое варикоцеле чаще слева
- ✓ Подпеченочная артерия

# Мочеточник

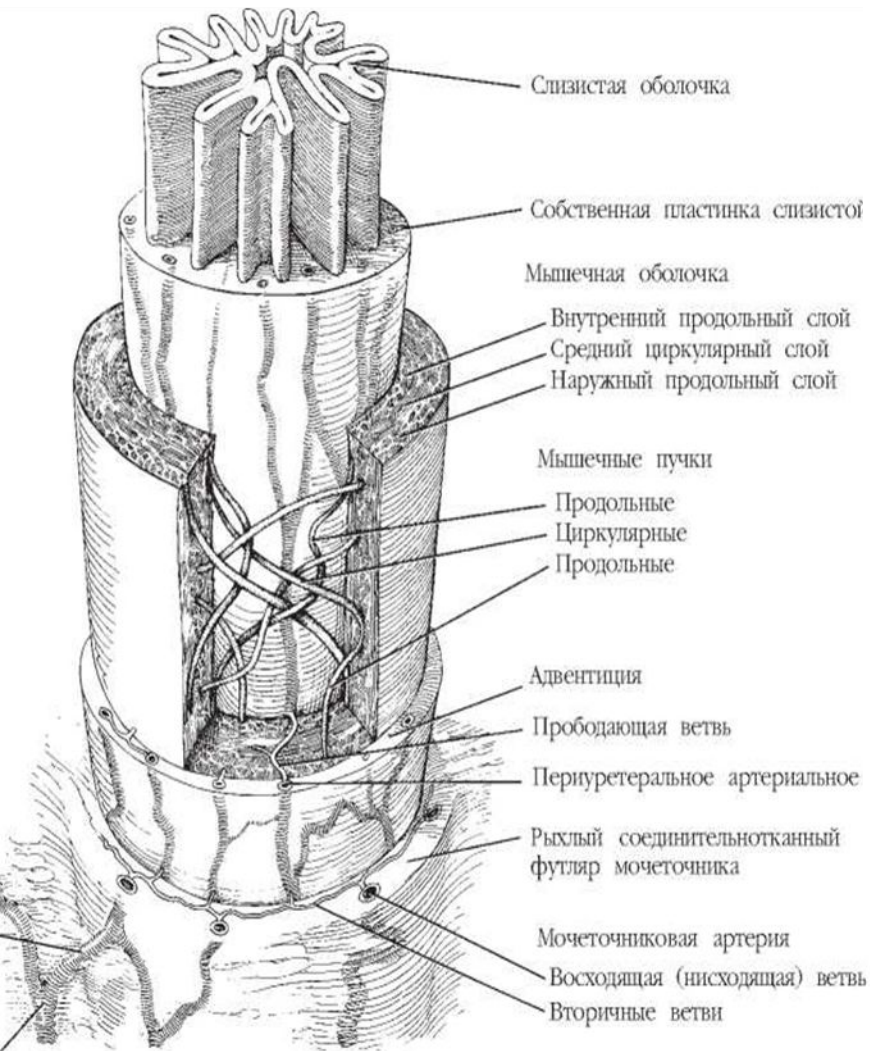


- ✓ Длина 22- 30 см
- ✓ Три части
- ✓ Три сужения

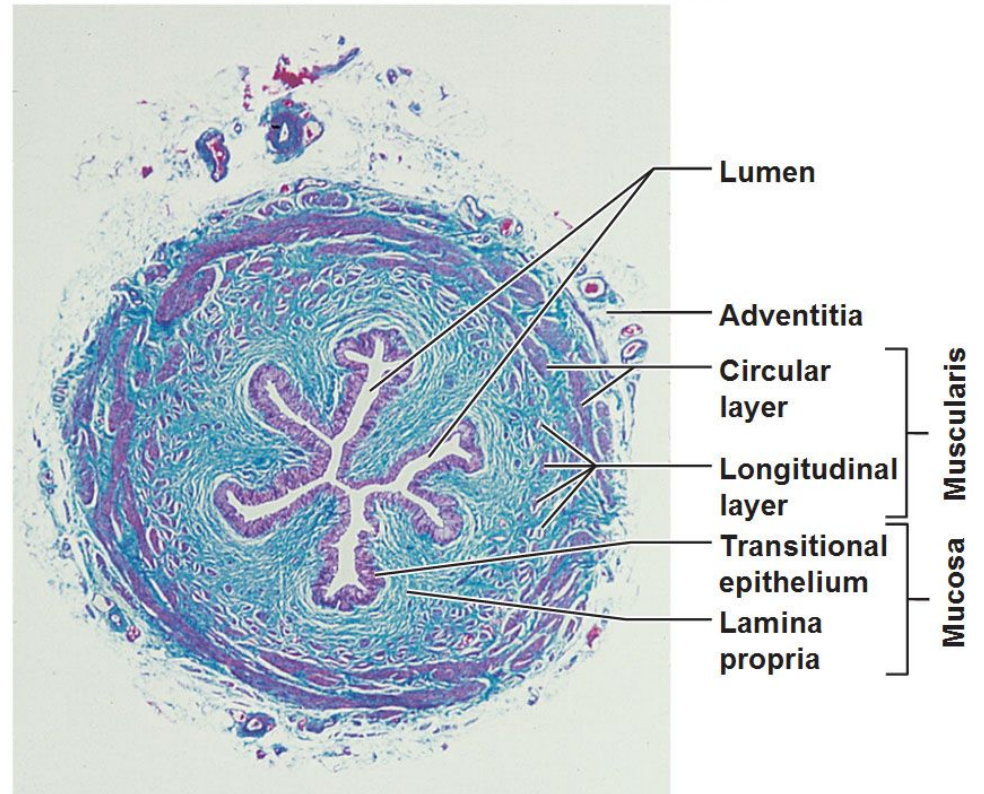
# Мочеточник



# Мочеточник



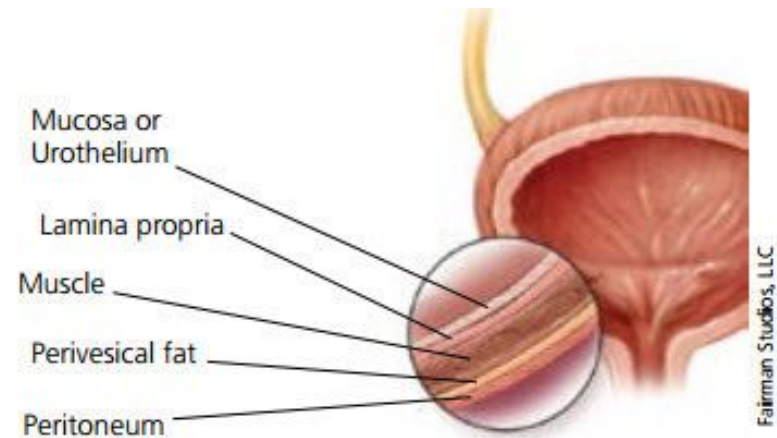
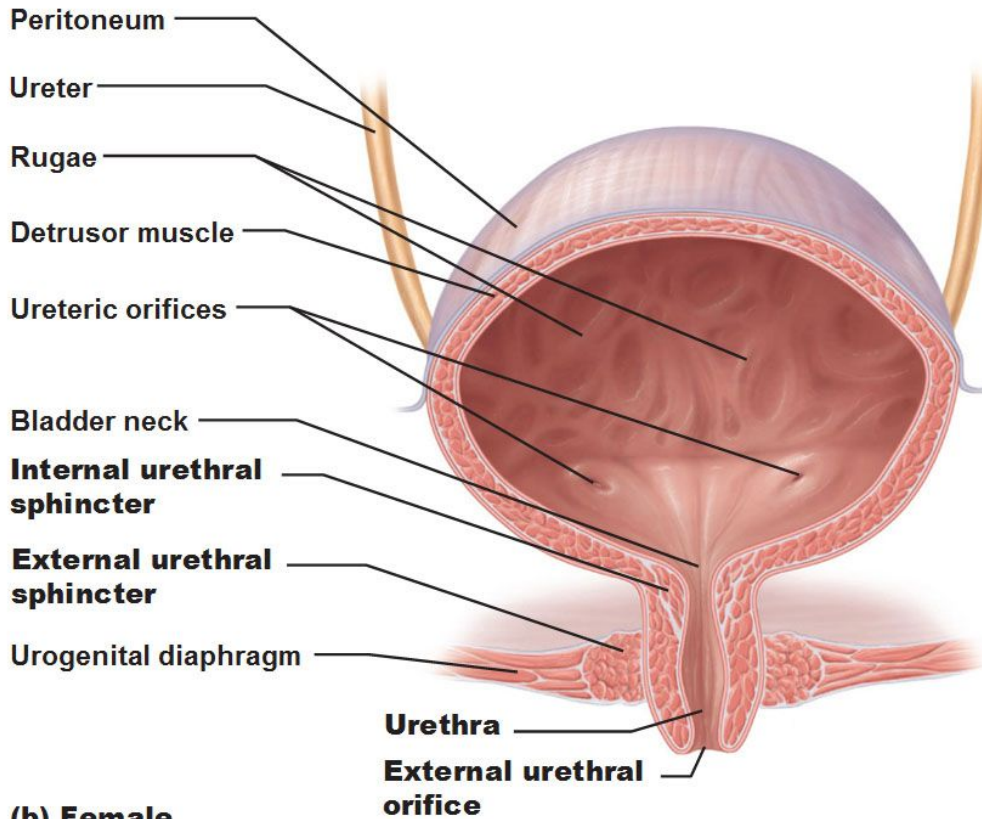
Microscopic Structure of the Ureter



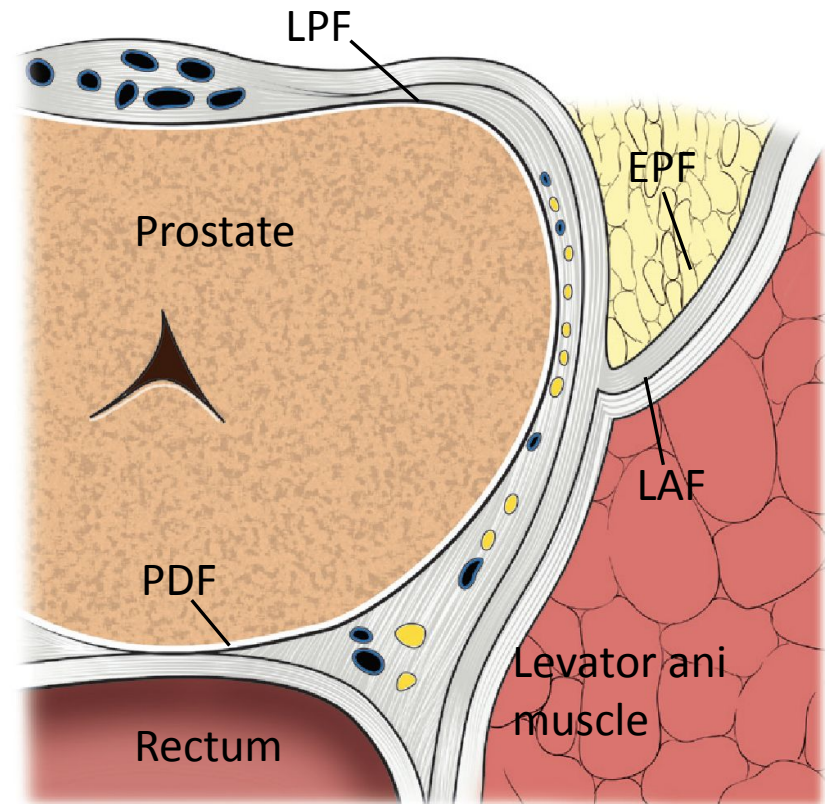
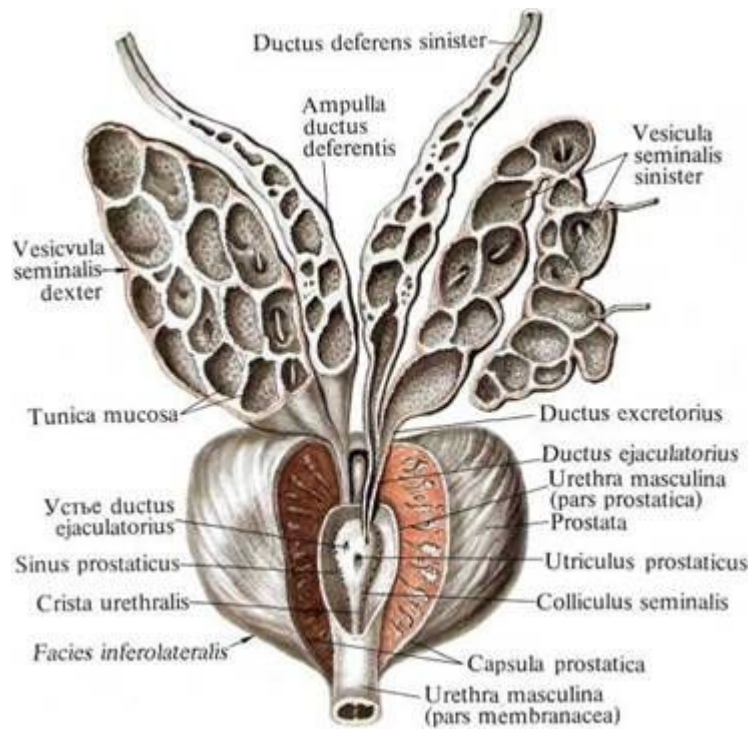
- ✓ Три слоя
- ✓ Периауретеральное артериальное сплетение

# Мочевой пузырь

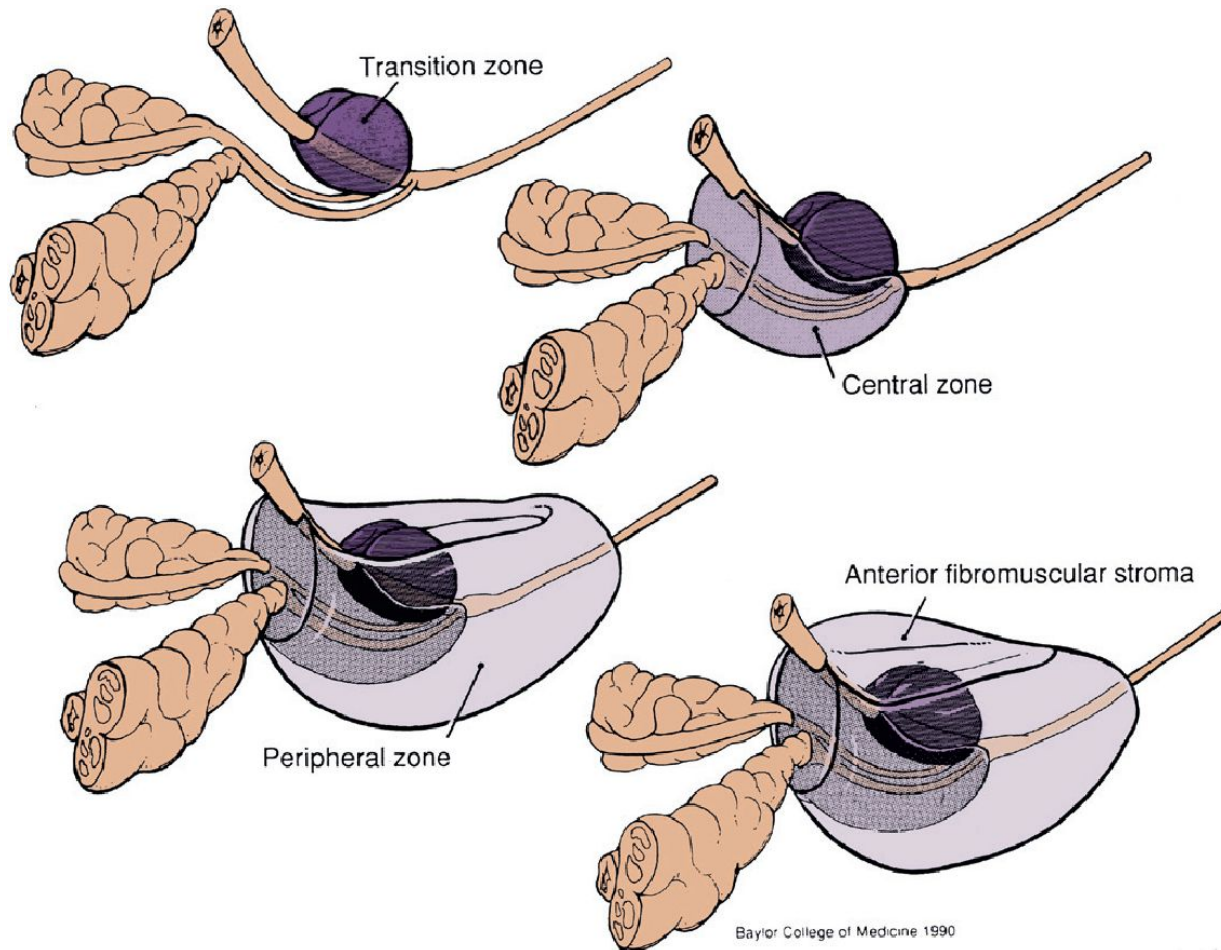
## Urinary Bladder and Urethra – Female



# Предстательная железа

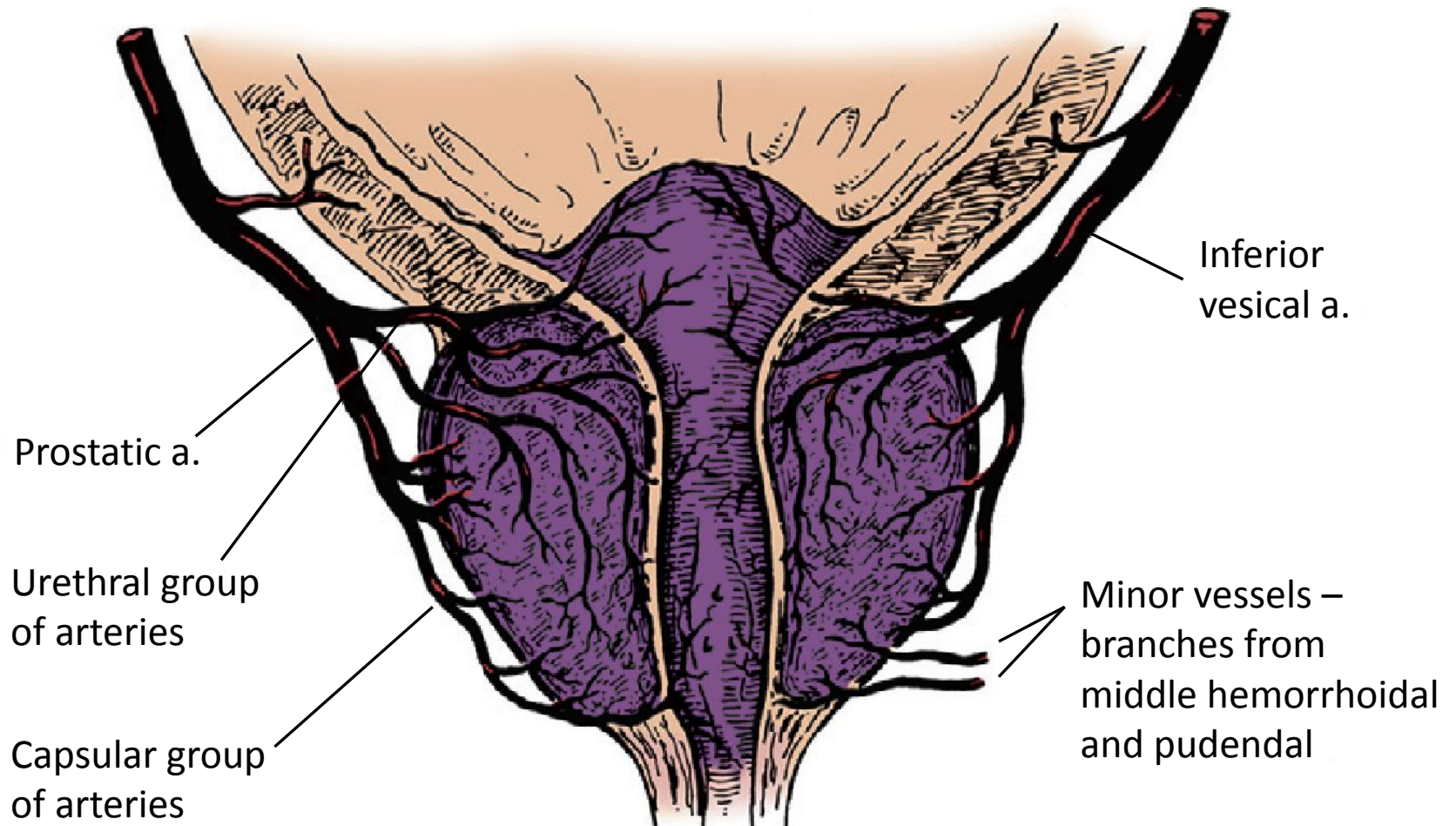


# Предстательная железа



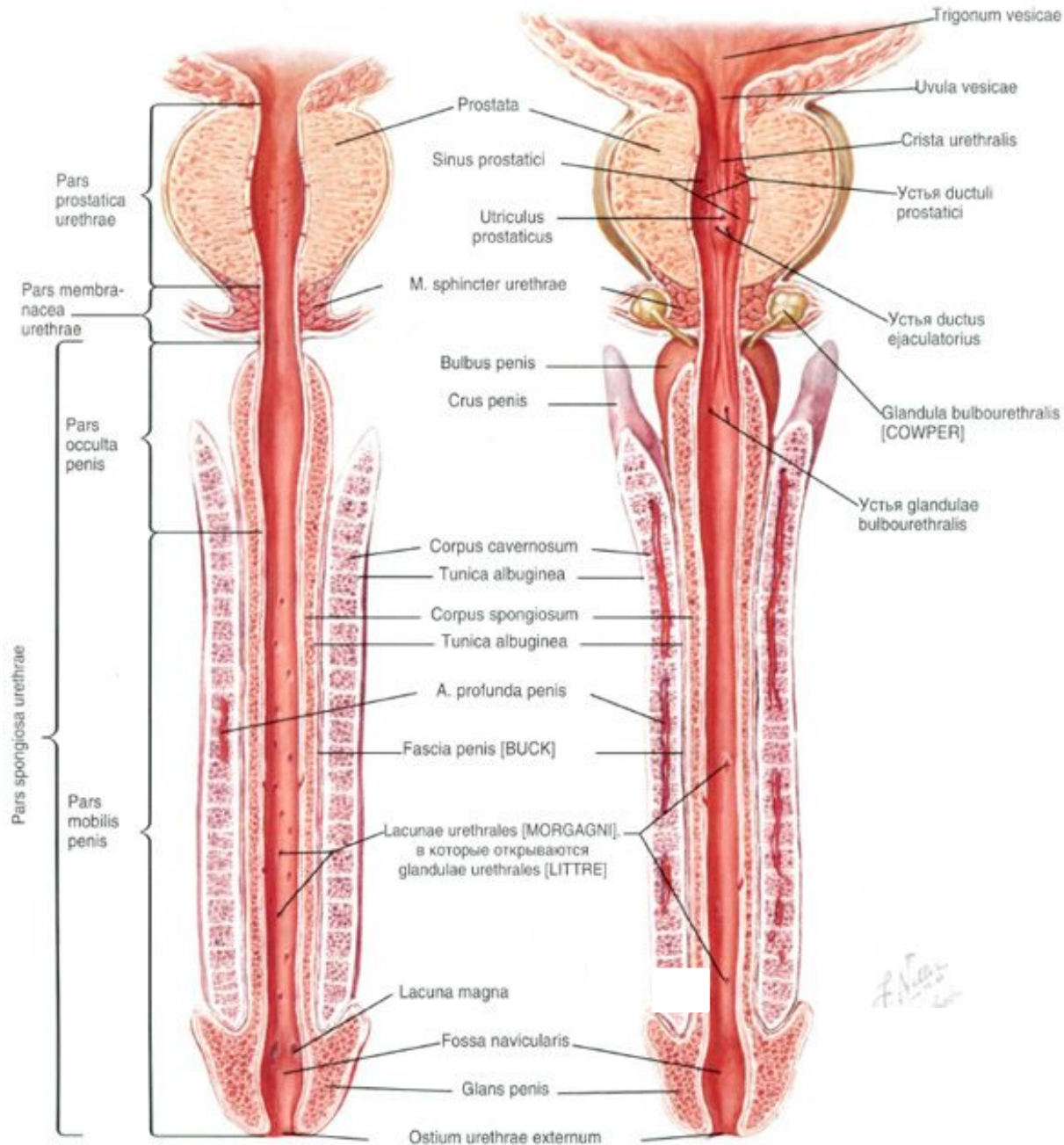
- ✓ Переходная зона
- ✓ Центральная зона
- ✓ Периферическая зона

# Предстательная железа





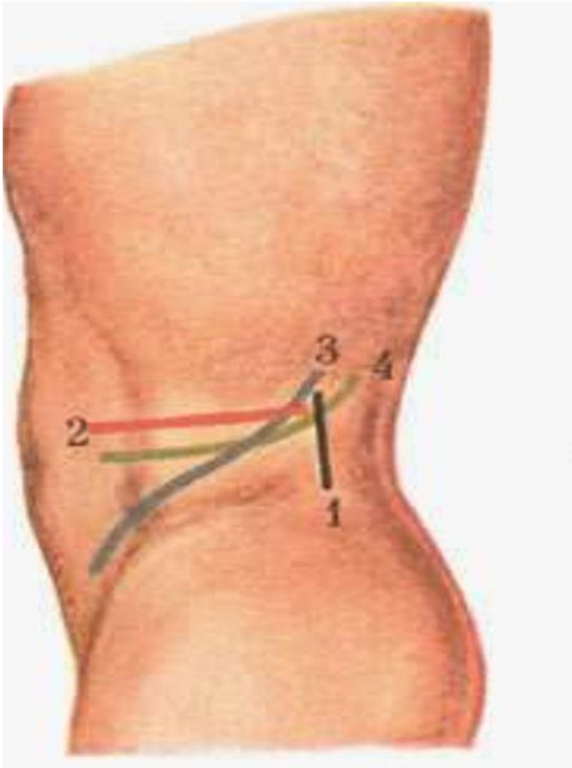
# Мужская уретра



- ✓ 16-22 см
- ✓ Три части
- ✓ Два изгиба

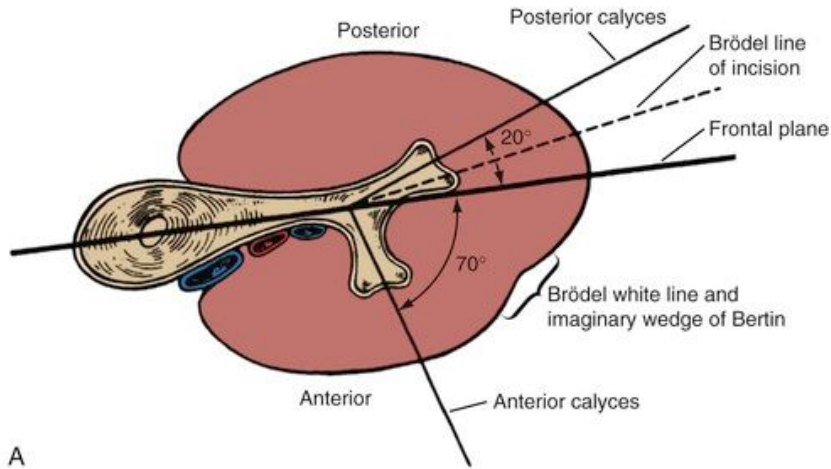
# Оперативные доступы к почке

- ✓ Трансперитонеальный
- ✓ Экстраперитонеальный

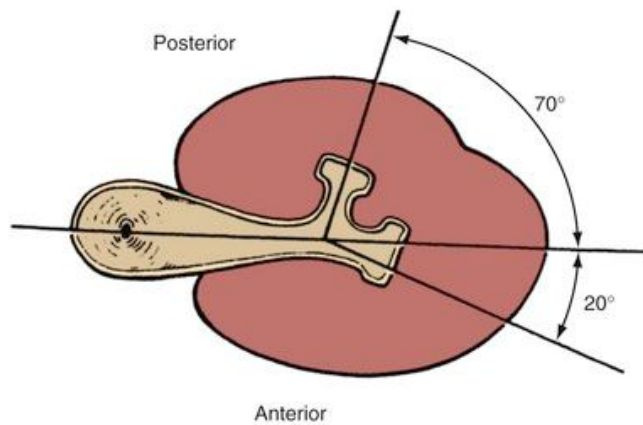


- 1 - разрез Симона
- 2 - разрез Пеана
- 3 - разрез Бергмана-Израэля
- 4 - разрез С. П. Федорова

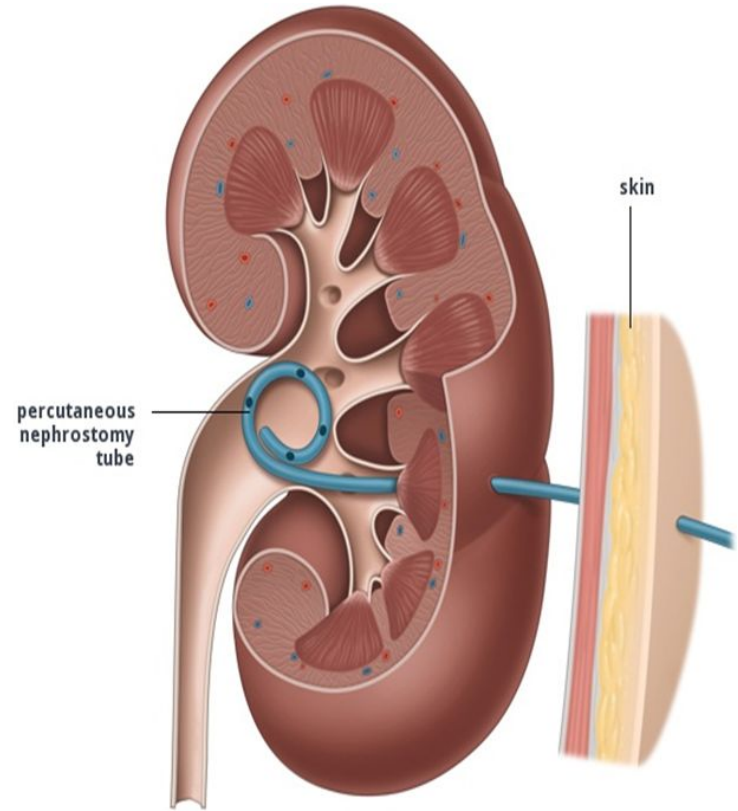
# ЧПНС



A



B

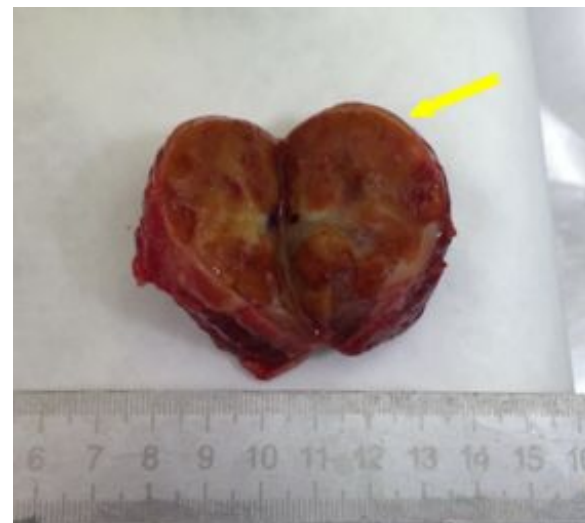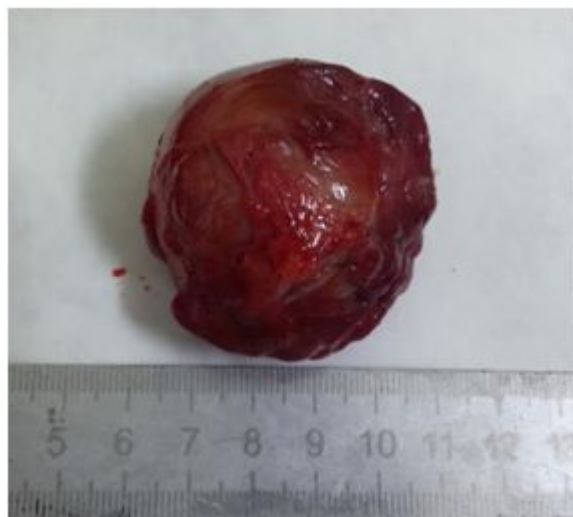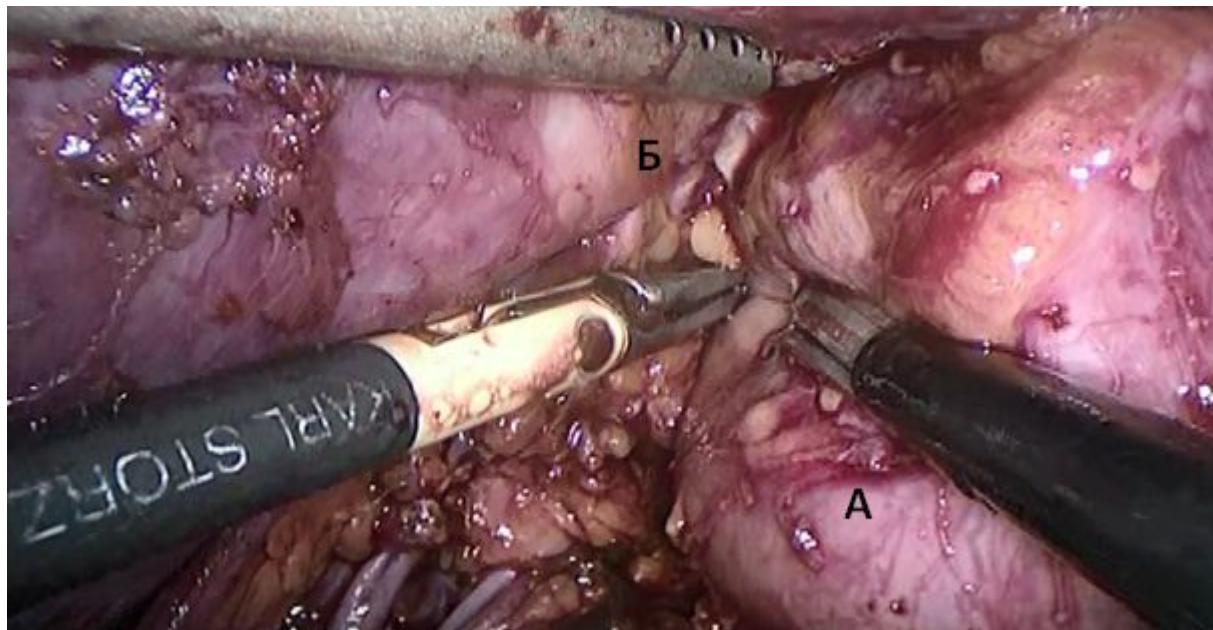


# Вмешательства на почках

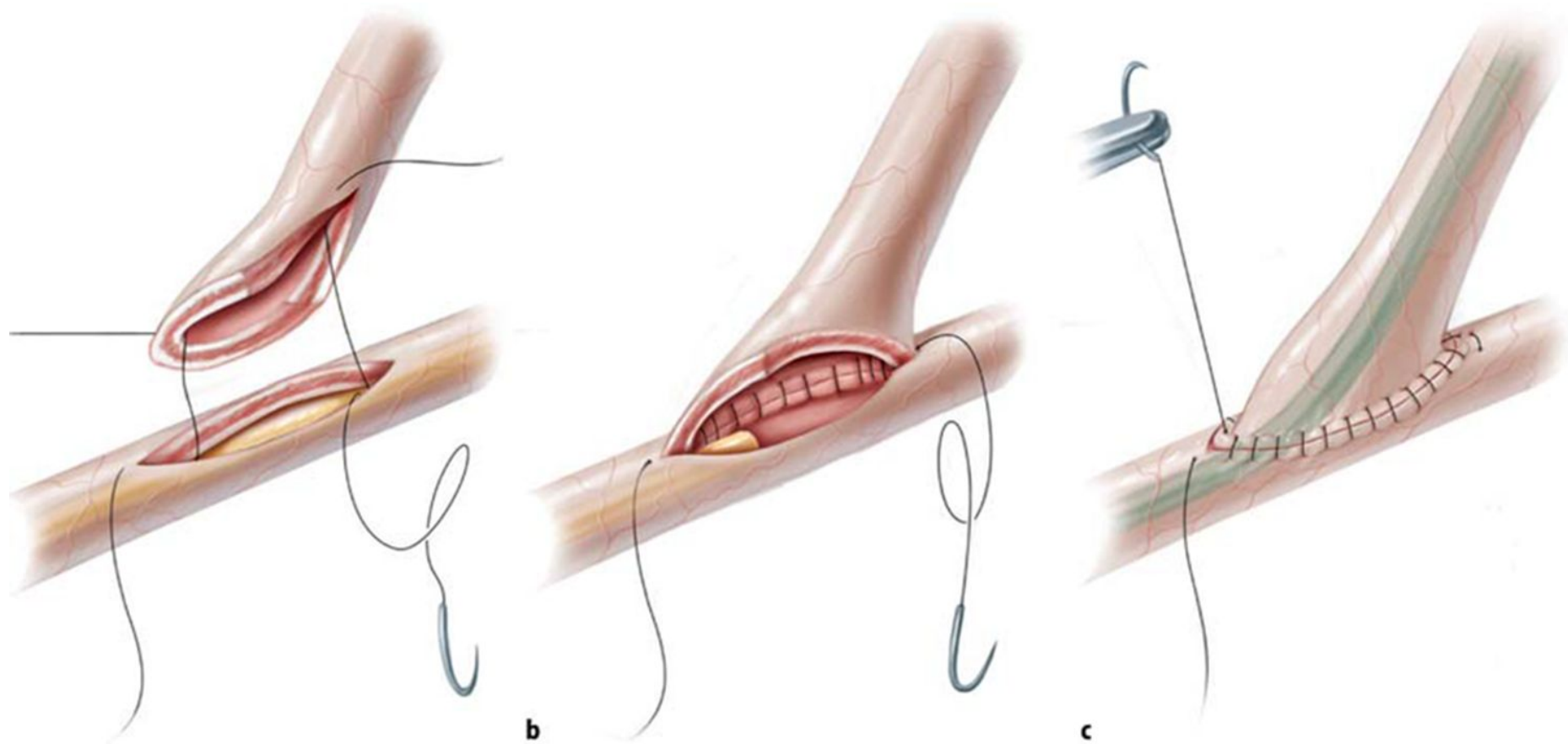


- Пиелотомия (ЧПНЛ, ДЛТ)
- Нефростомия
- Резекция почки (энуклеация, энуклеорезекция)
- Нефрэктомия
- Нефропексия

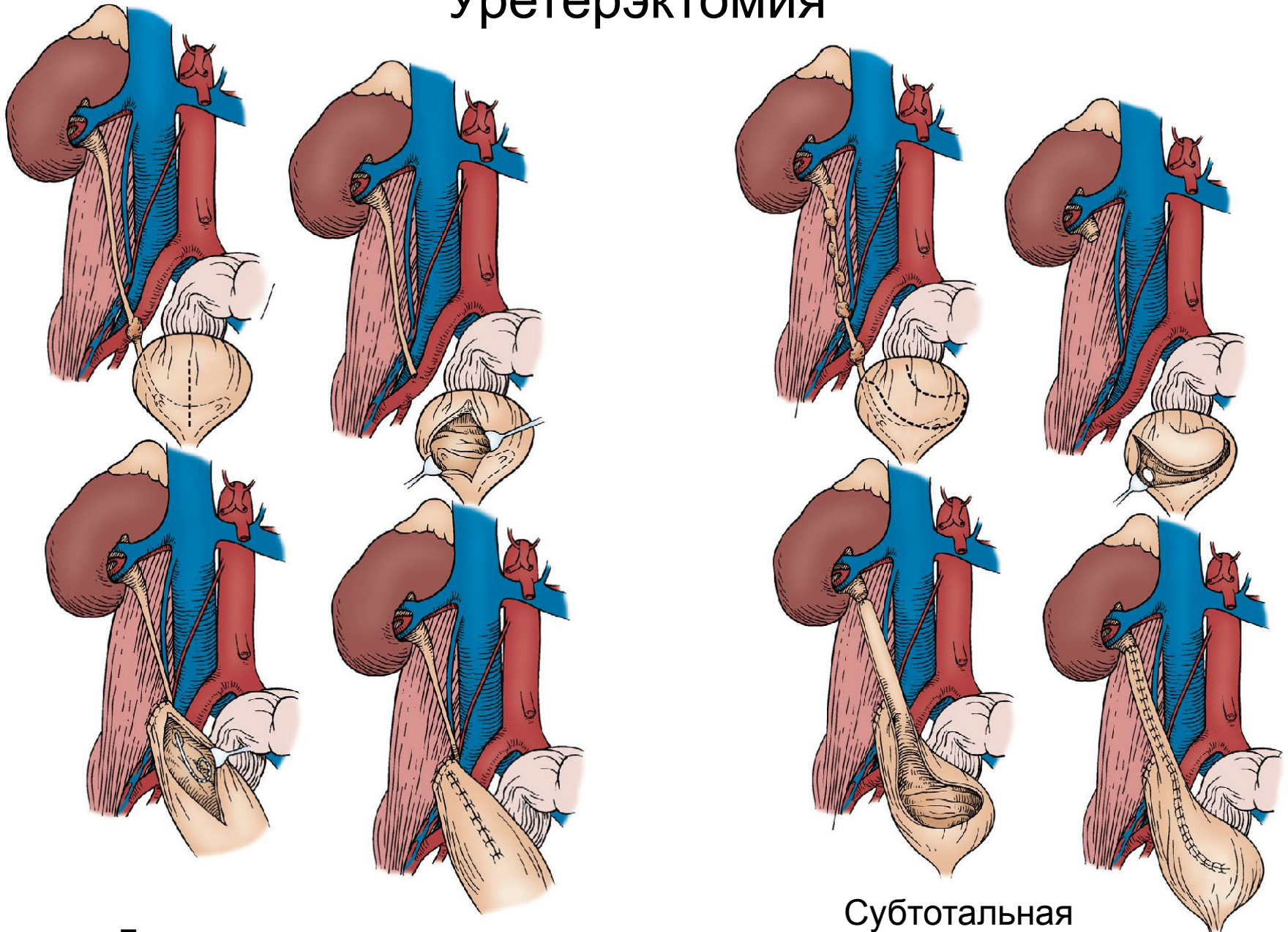
# Энуклеация опухоли почки



# Вмешательства на мочеточниках



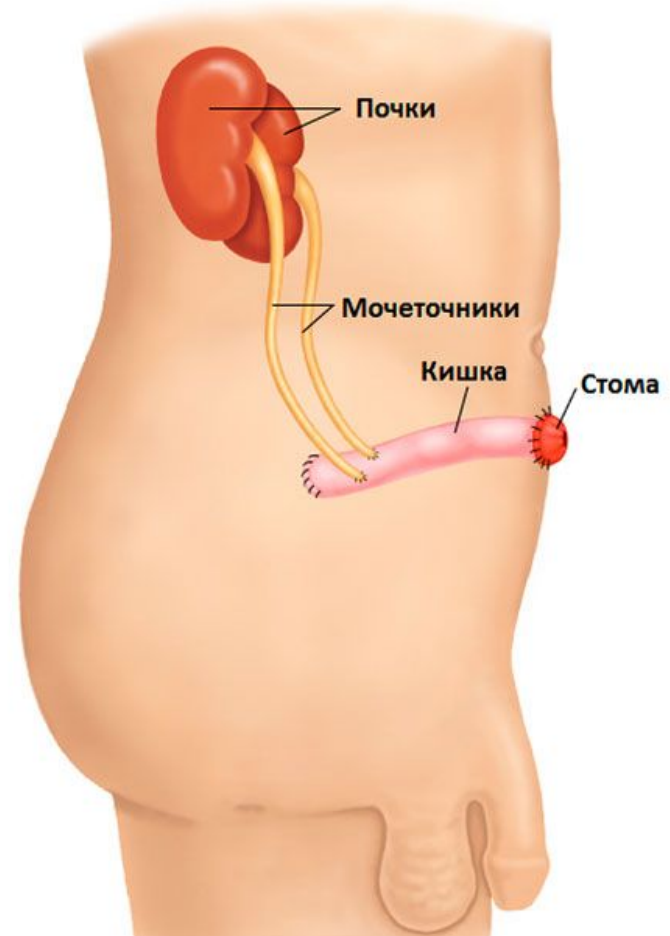
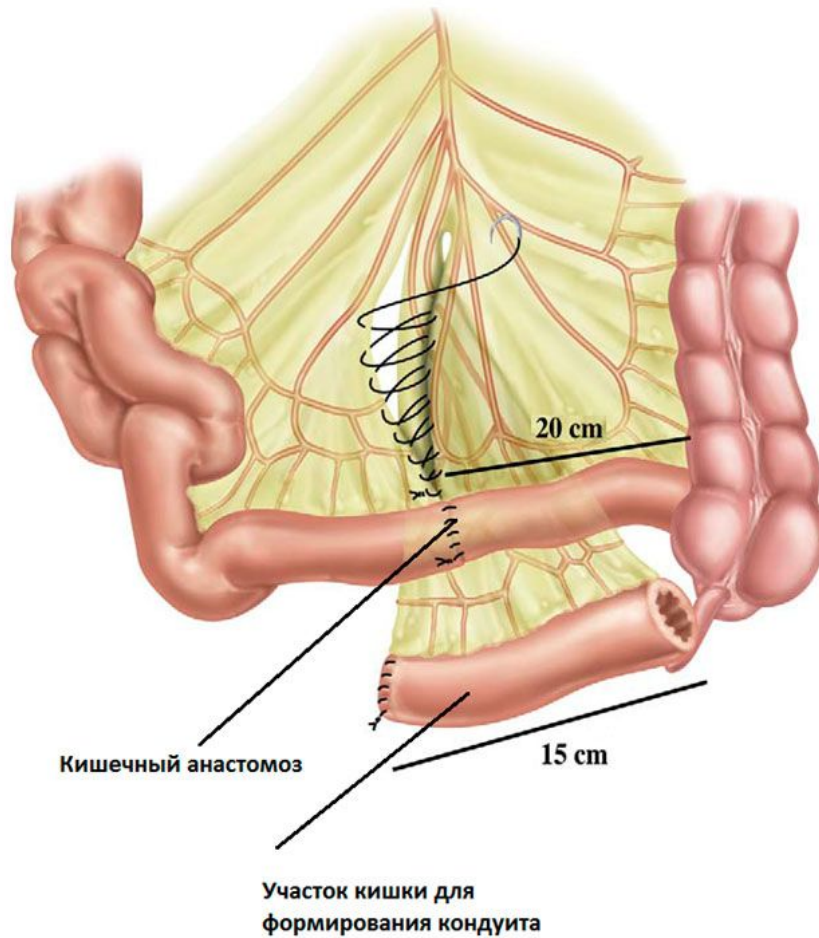
# Уретерэктомия



Дистальная уретерэктомия

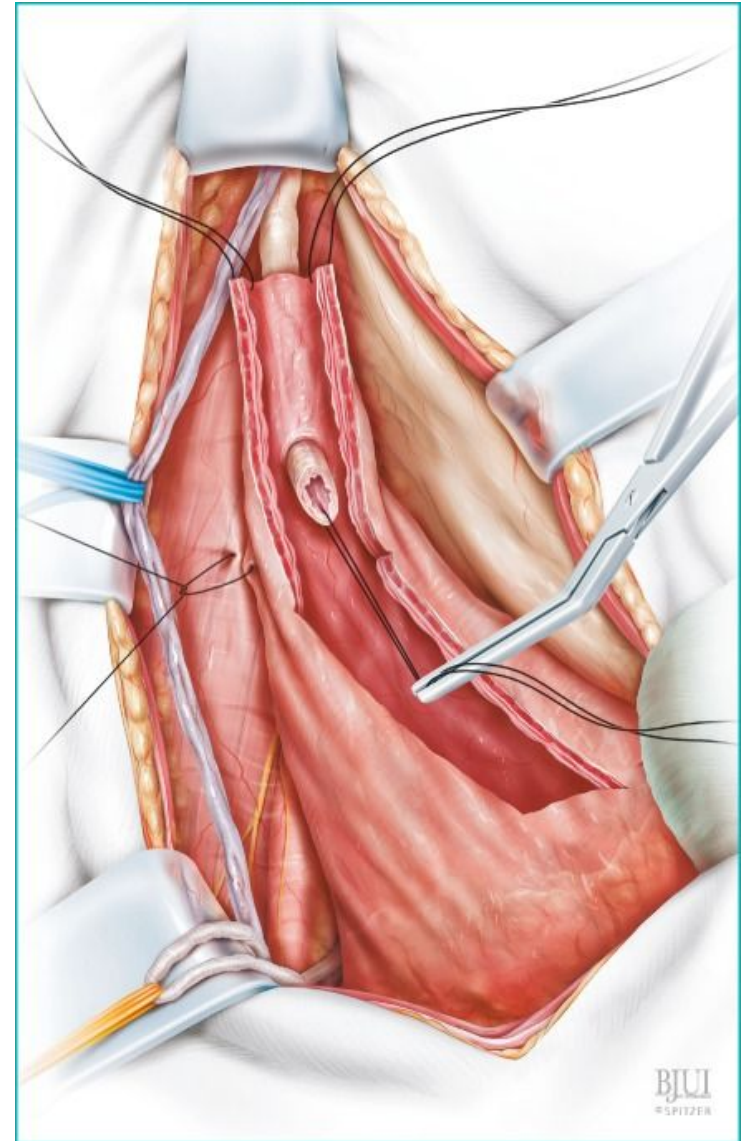
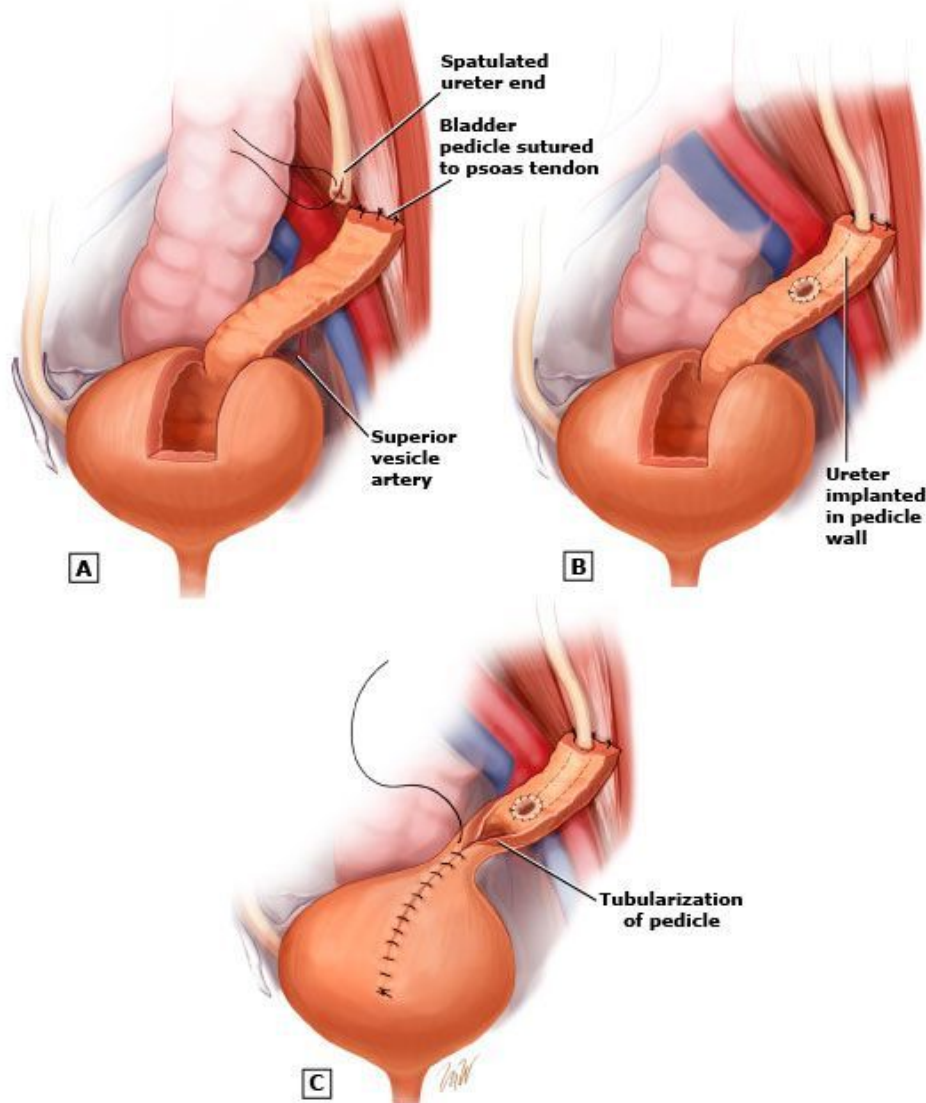
Субтотальная уретерэктомия

# Операция Брикера

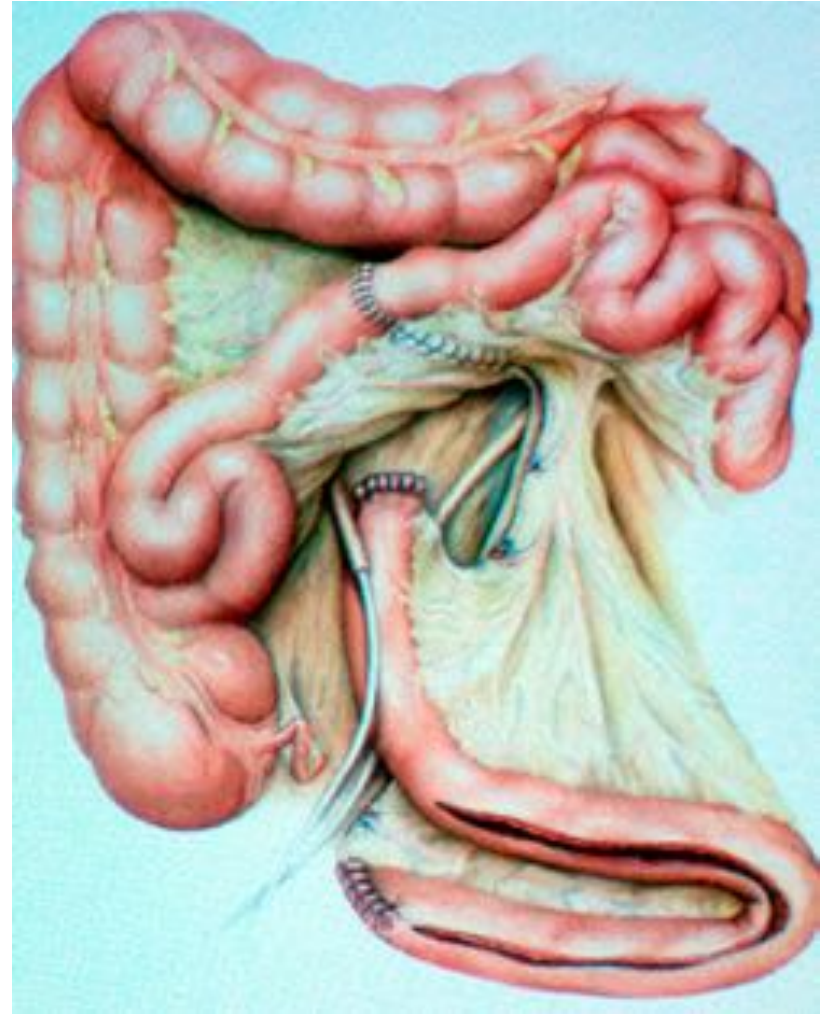
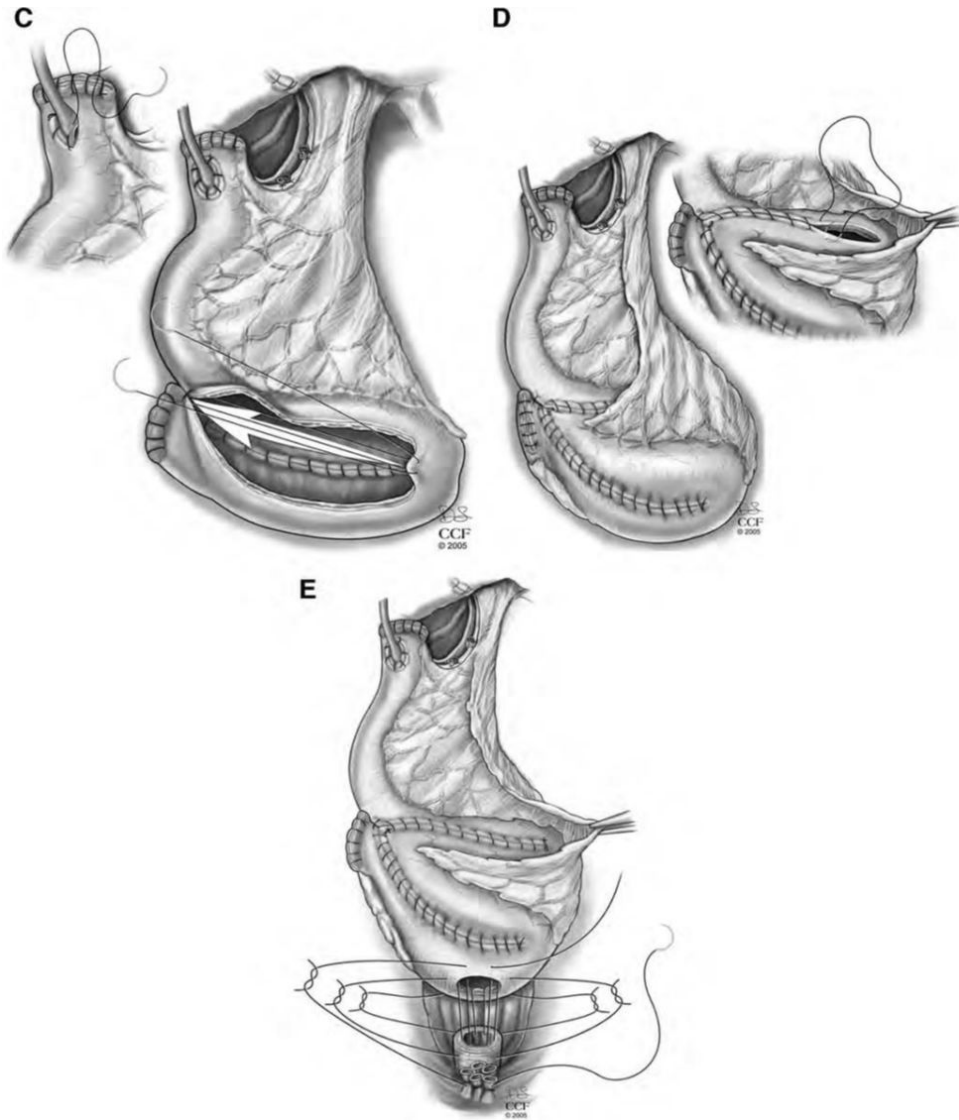




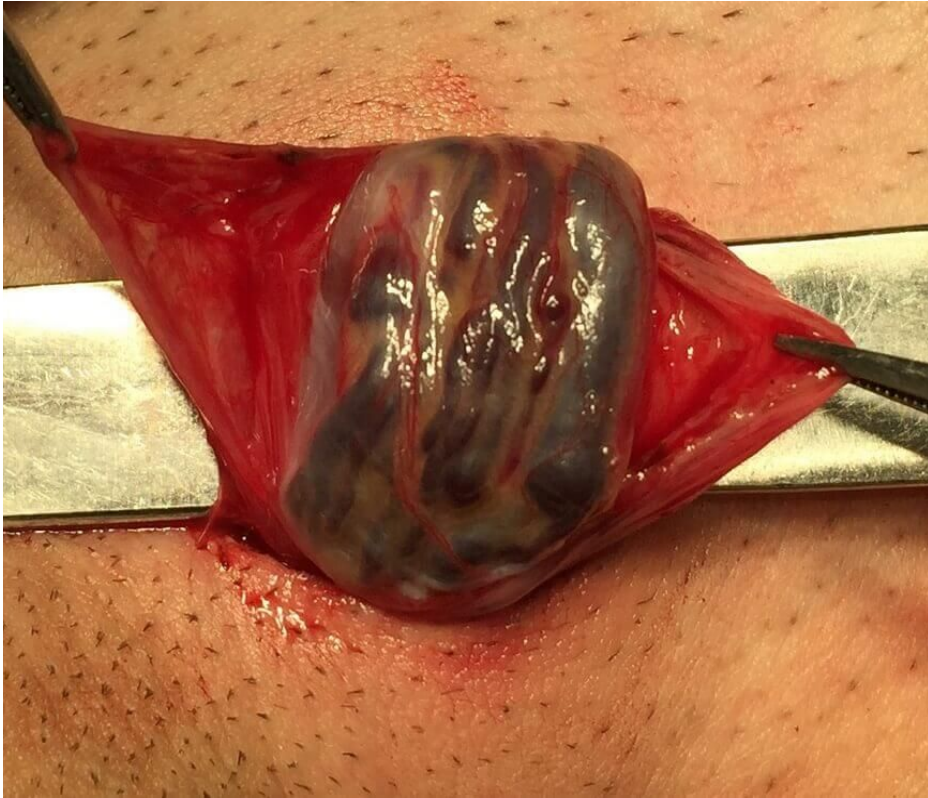# Операция Боари



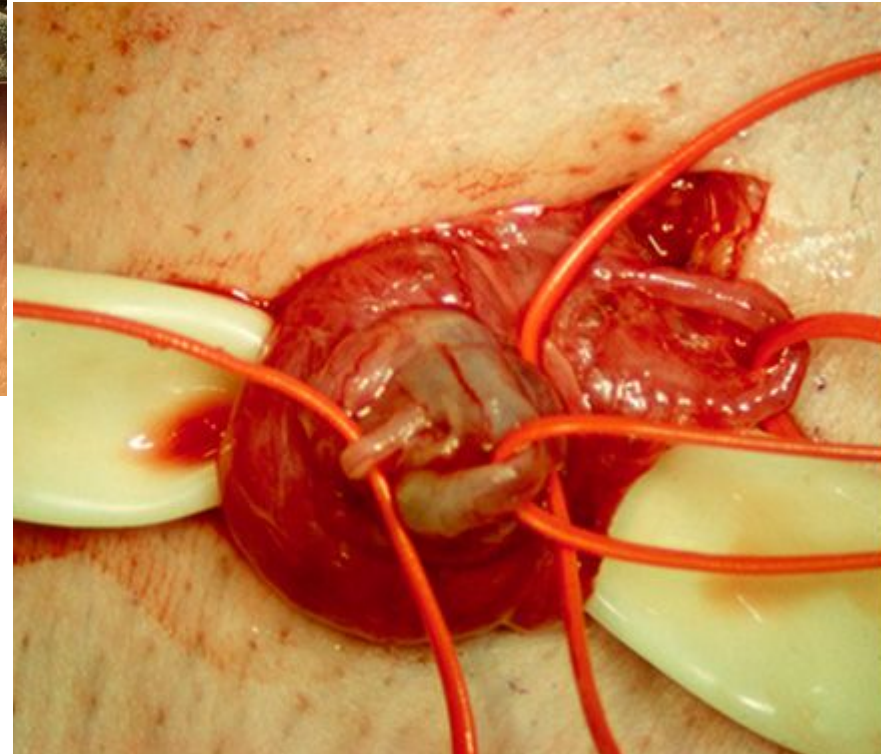
# Операция Штудера



# Лечение варикоцеле



- ✓ операция Иваницевича
- ✓ операция Паломо
- ✓ операция Мармара



Из всех наук, без сомнения, медицина  
самая благородная

