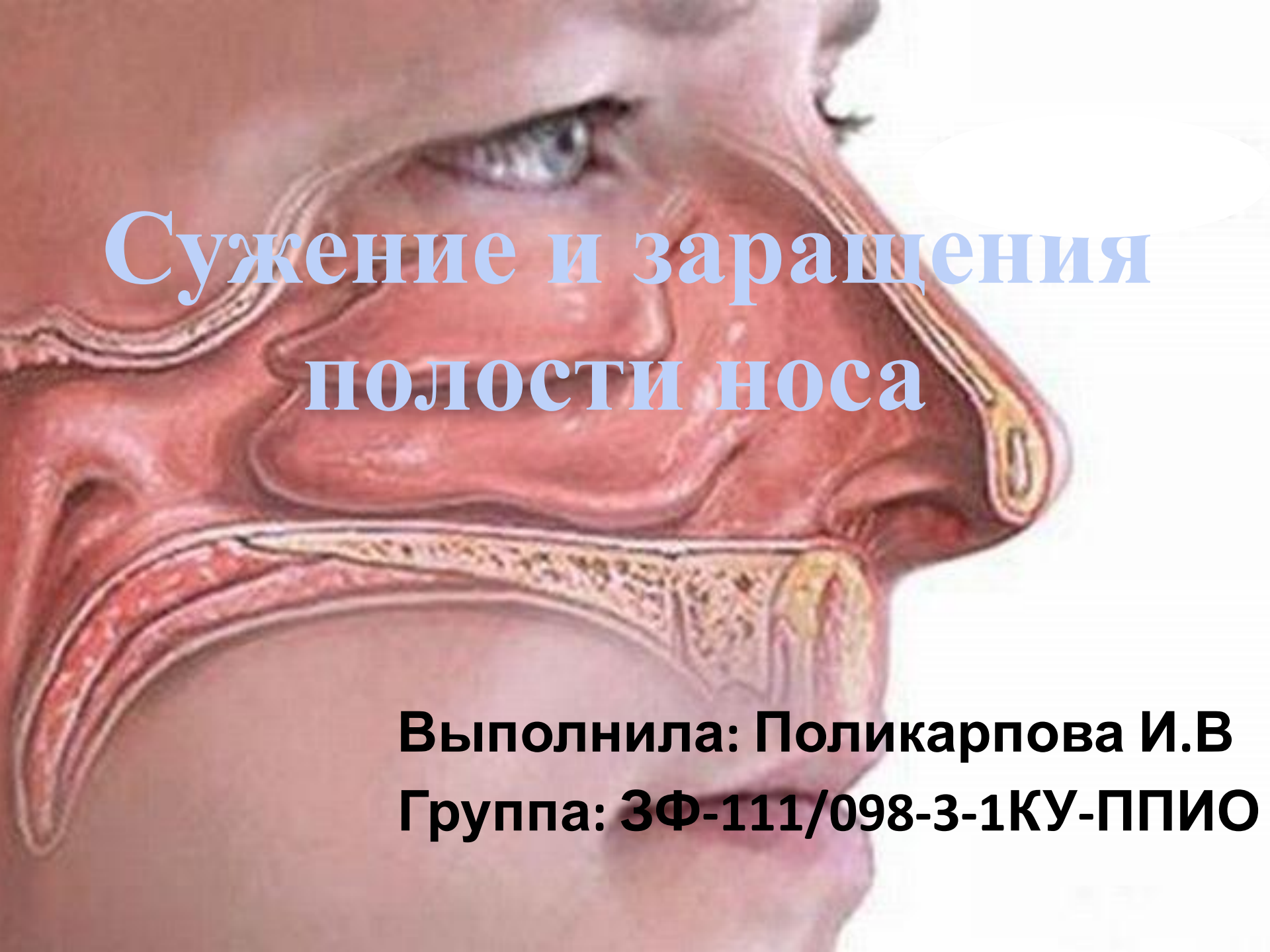

Сужение и заращения полости носа

Выполнила: Поликарпова И.В

Группа: ЗФ-111/098-3-1КУ-ППИО

Сращения перегородки носа и латеральной стенки полости носа называются **синехиями**. Заращение носовых ходов (врожденное или приобретенное) называют **атрезией**.

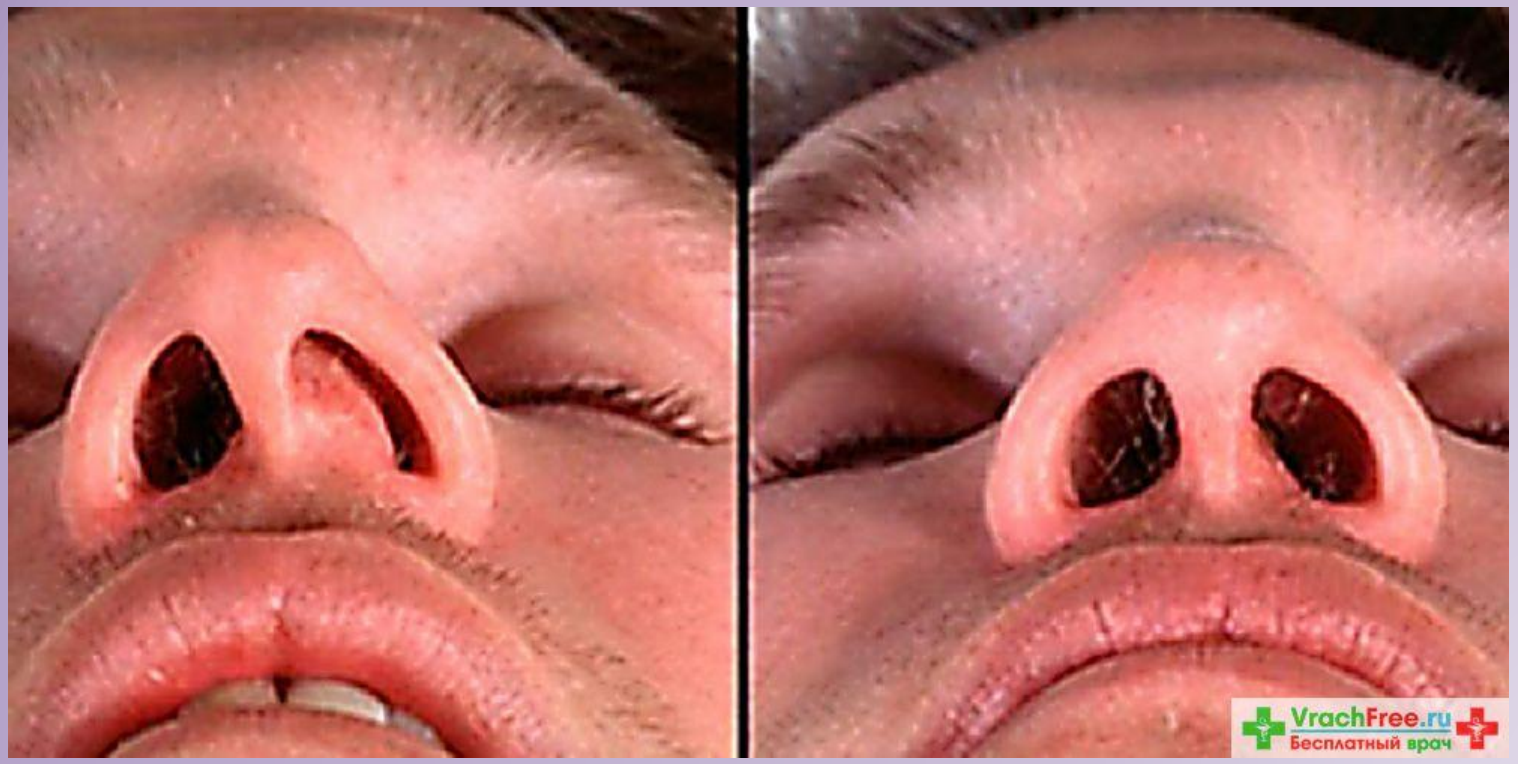

Атрезии могут быть

- полные и неполные
- соединительнотканные
- хрящевые,
- костные.

Причиной приобретенных Атрезий и сужений носовых ходов являются

- воспалительно-гнойные заболевания неспецифического и специфического характера
- завершающиеся процессом рубцевания с образованием синехий или тотальных рубцовых мембран, полностью исключающих из дыхательного процесса одну или обе половины носа

Указанные патологические состояния по анатомическому расположению делятся на

- передние, относящиеся к ноздрям и преддверию носа
- срединные, располагающиеся в средних отделах внутреннего носа
- задние, находящиеся на уровне хоан.

Врожденная атрезия наблюдается редко и проявляется наличием кожной мембраны, реже - соединительнотканной и чрезвычайно редко - хрящевой или костной перегородки.

Возникновение обусловлено нарушением резорбции эпителиальной ткани, которая закупоривает ноздри плода, вплоть до 6-го месяца внутриутробной жизни.

Приобретенная атрезия наблюдается чаще, обусловлена процессом рубцевания, возникающим при таких заболеваниях, как сифилис, волчанка, корь, дифтерия, скарлатина, травмы, частые повторные каутеризации в указанной области.

Обычно атрезия ноздрей является односторонней и редко двусторонней. Обтурирующая диафрагма может быть разной толщины и плотности, сплошной или перфорированной, краевой или содержать одно или два отверстия.

Синехии и атрезии приводят к нарушению носового дыхания вследствие сужения носовых ходов и соответствующему комплексу клинических признаков.

Лечение хирургическое, длительное и нередко малоуспешное.

Основным принципом лечения атрезии входа в нос является иссечение излишних тканей и покрытие раневой поверхности тонким кожным лоскутом на питающей ножке, взятым из ближайшей области лица.

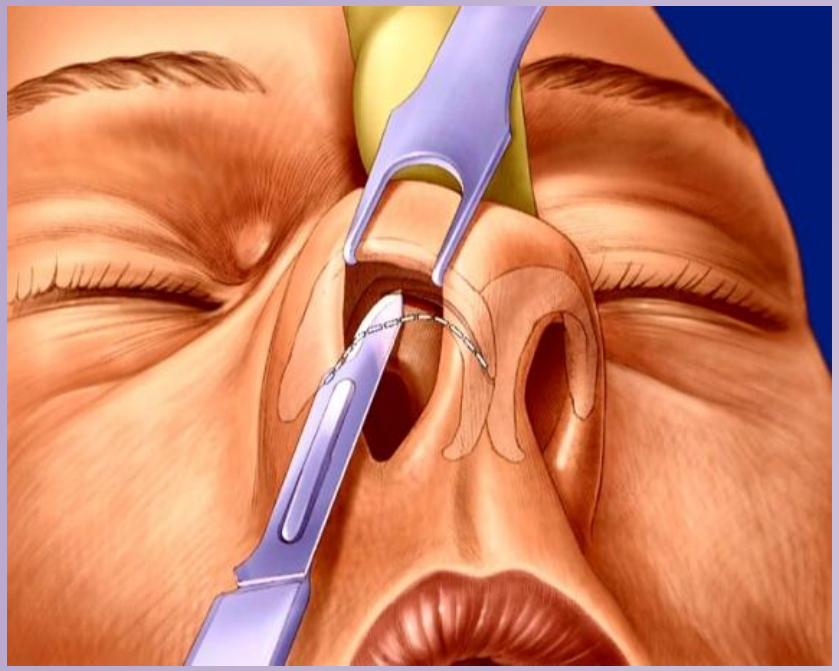

Спасибо за внимание!