

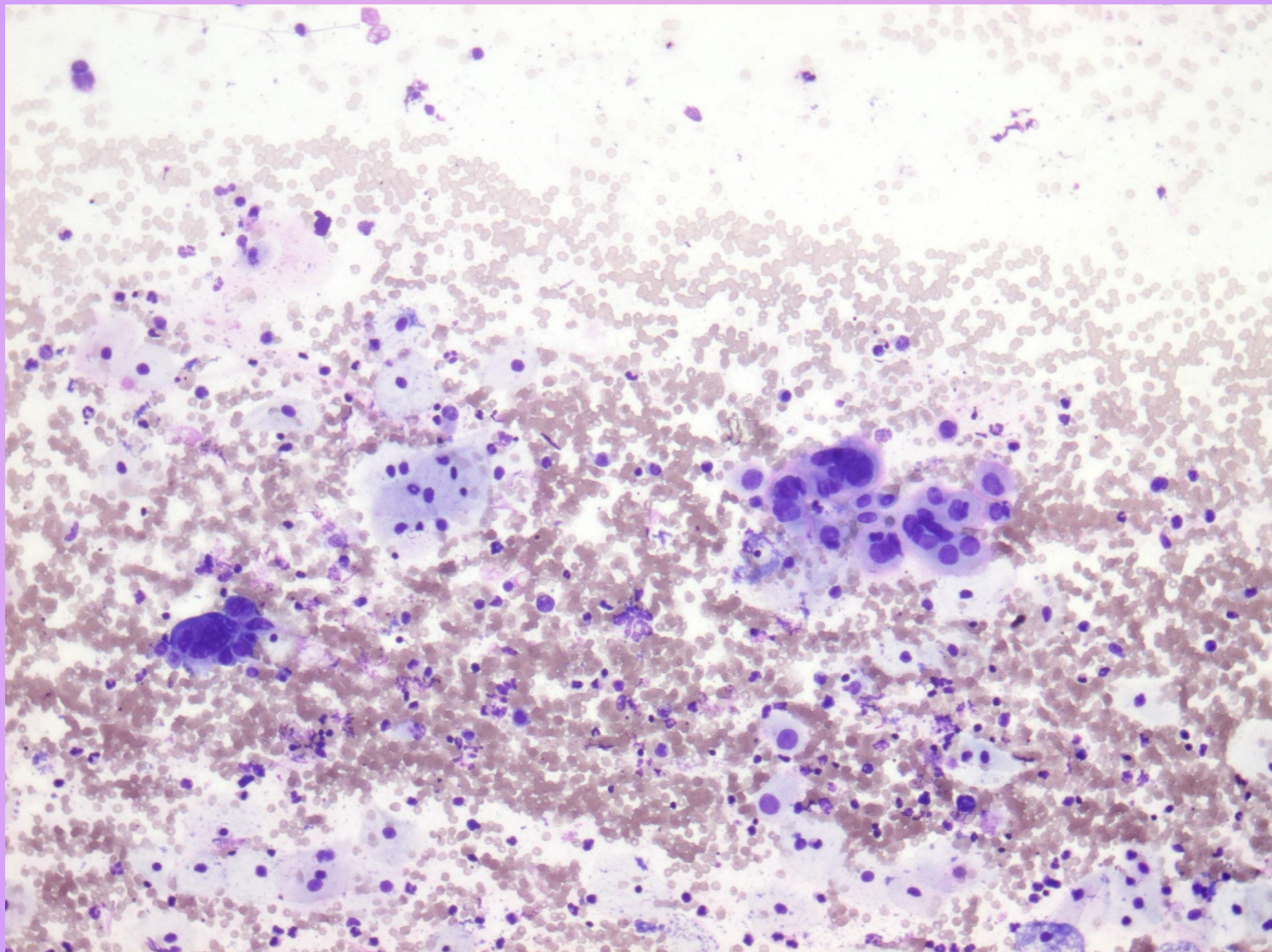
**Препарат ШМ-45**

**Женщина, 27 лет. 8 д.ц.**

***Окрашивание по Романовскому.***

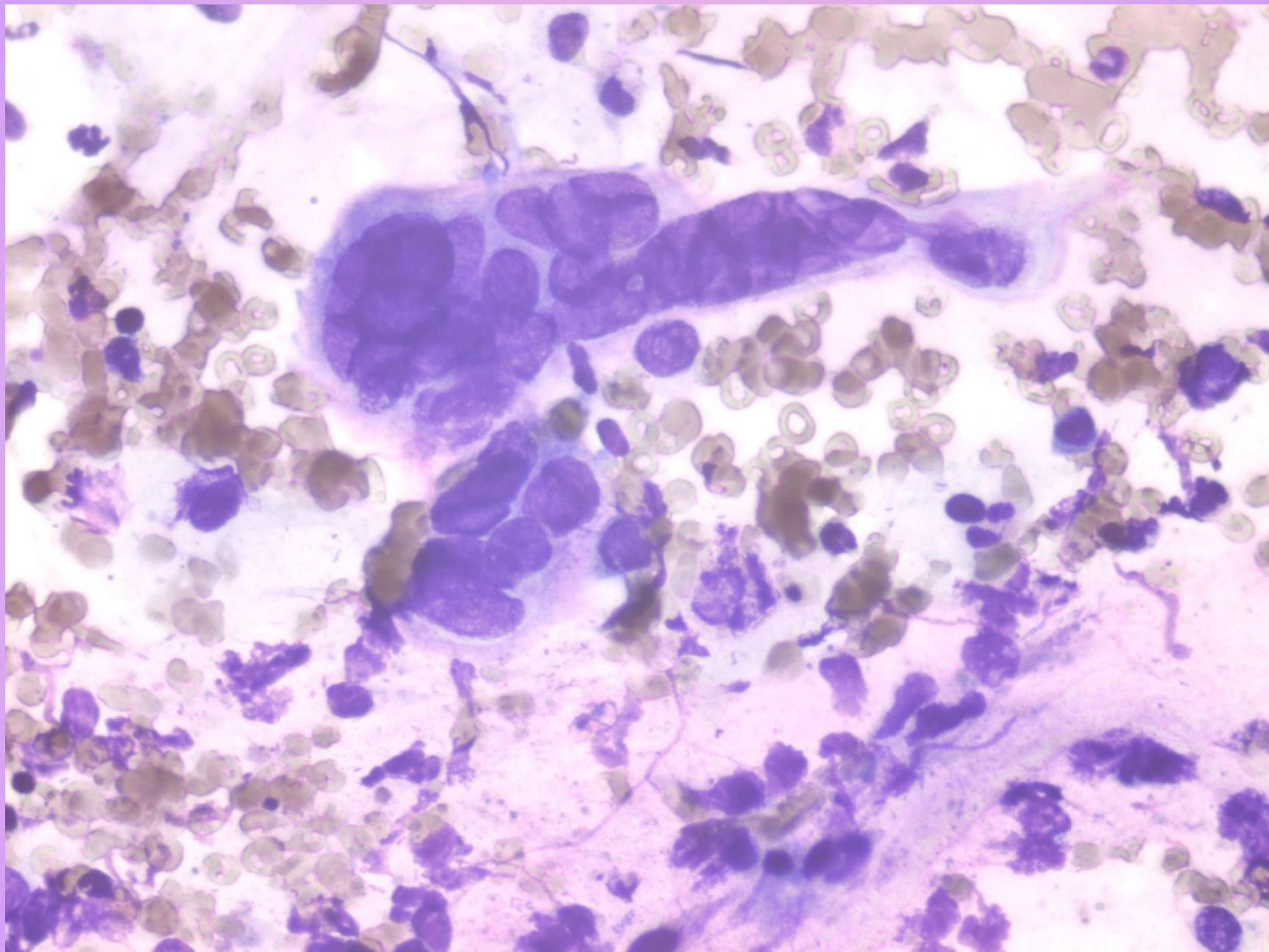
**Соскоб с шейки матки.**

**Клинический диагноз: цервицит..**



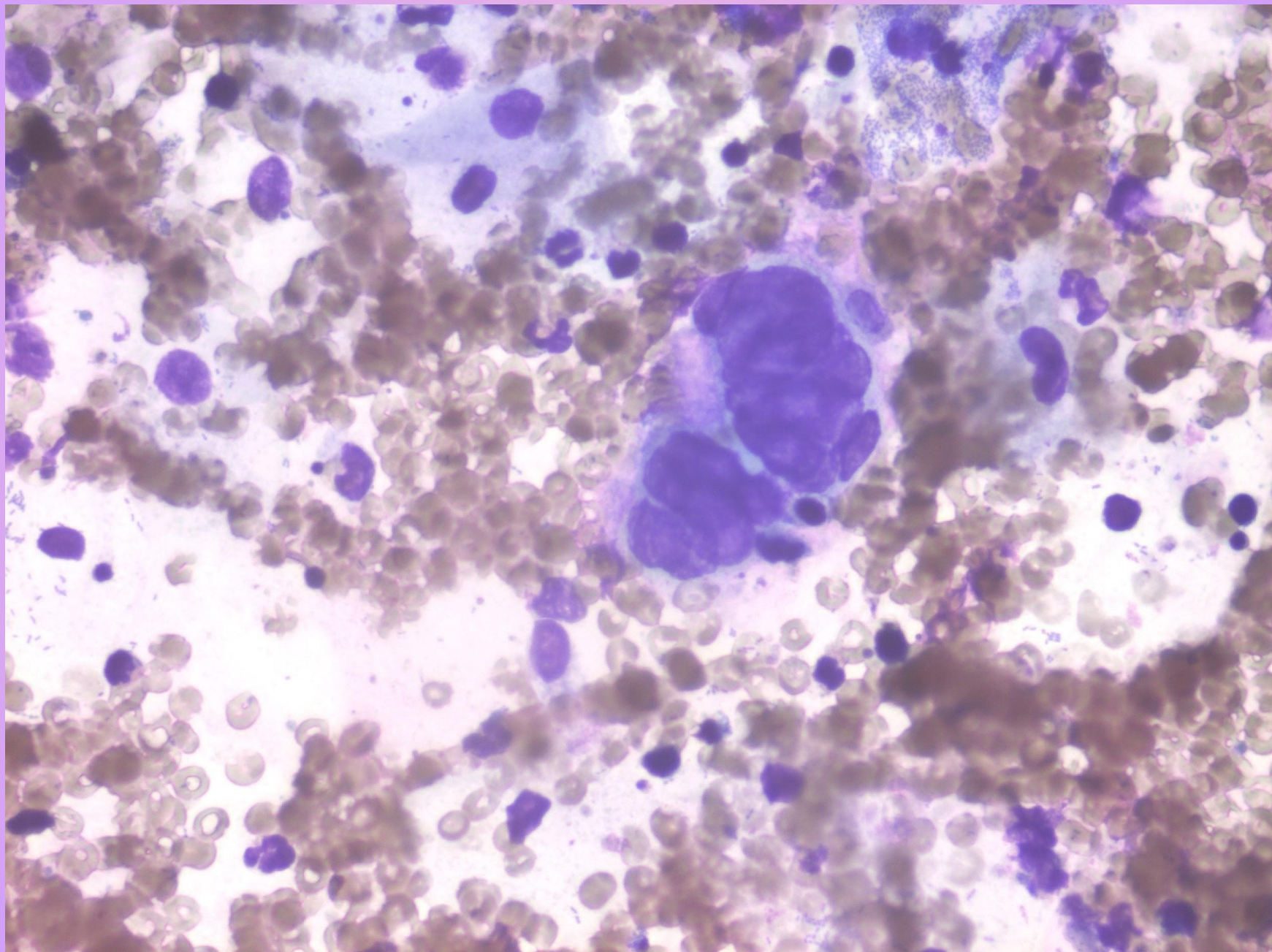
**Φοτο 1. x 100**





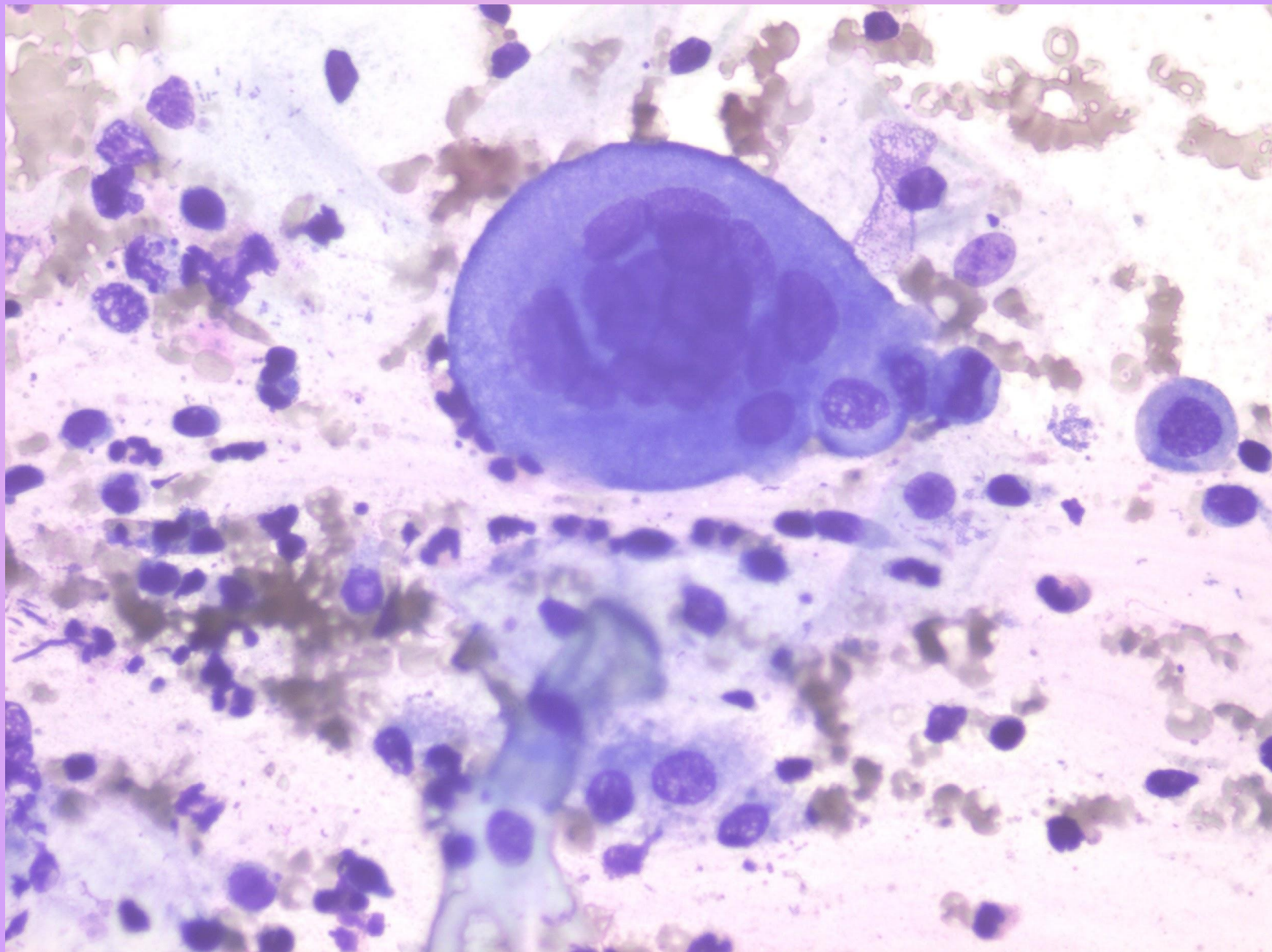
**Φοτο 2. x 400**





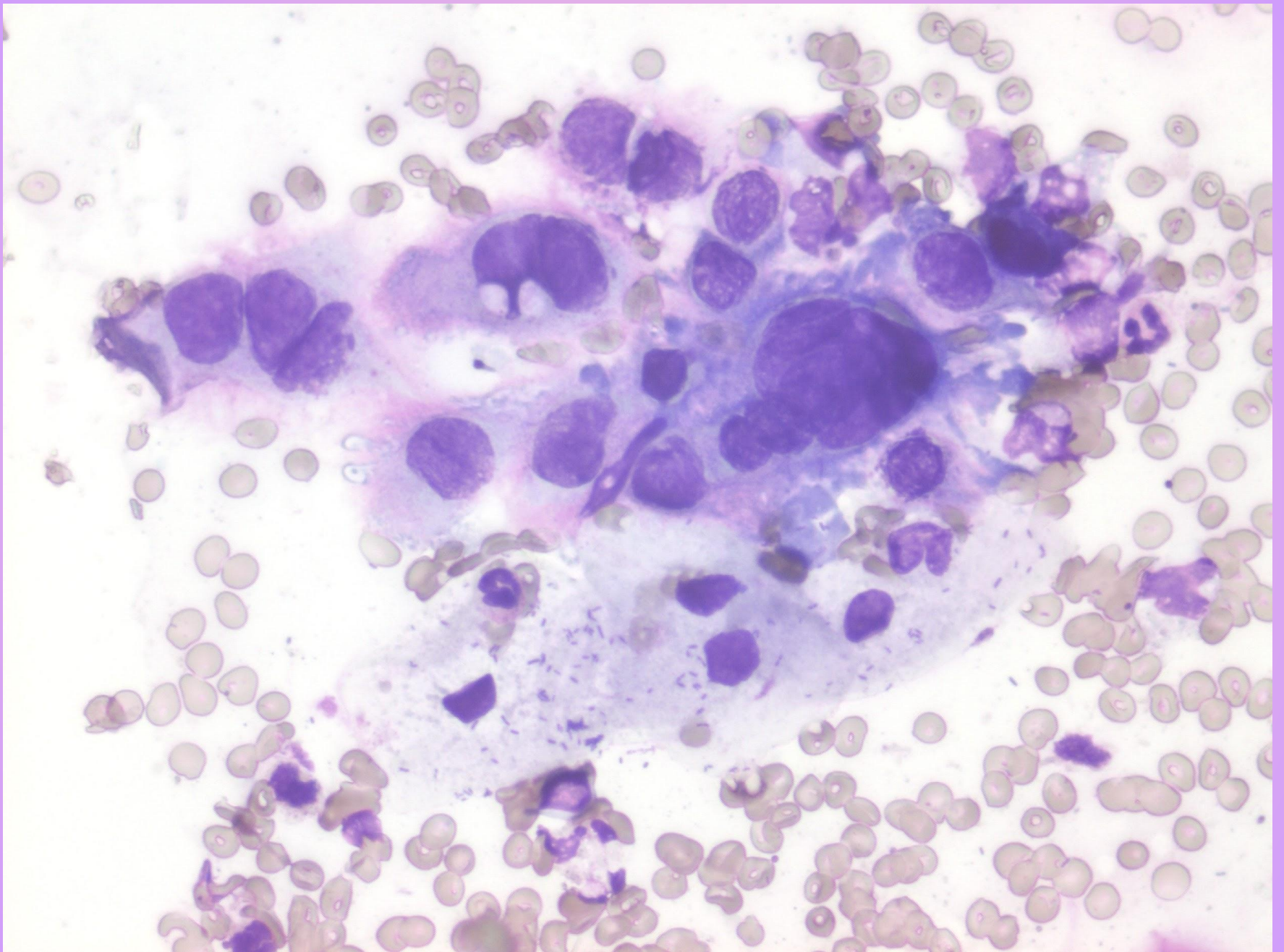
**Φοτο 3. x 400**





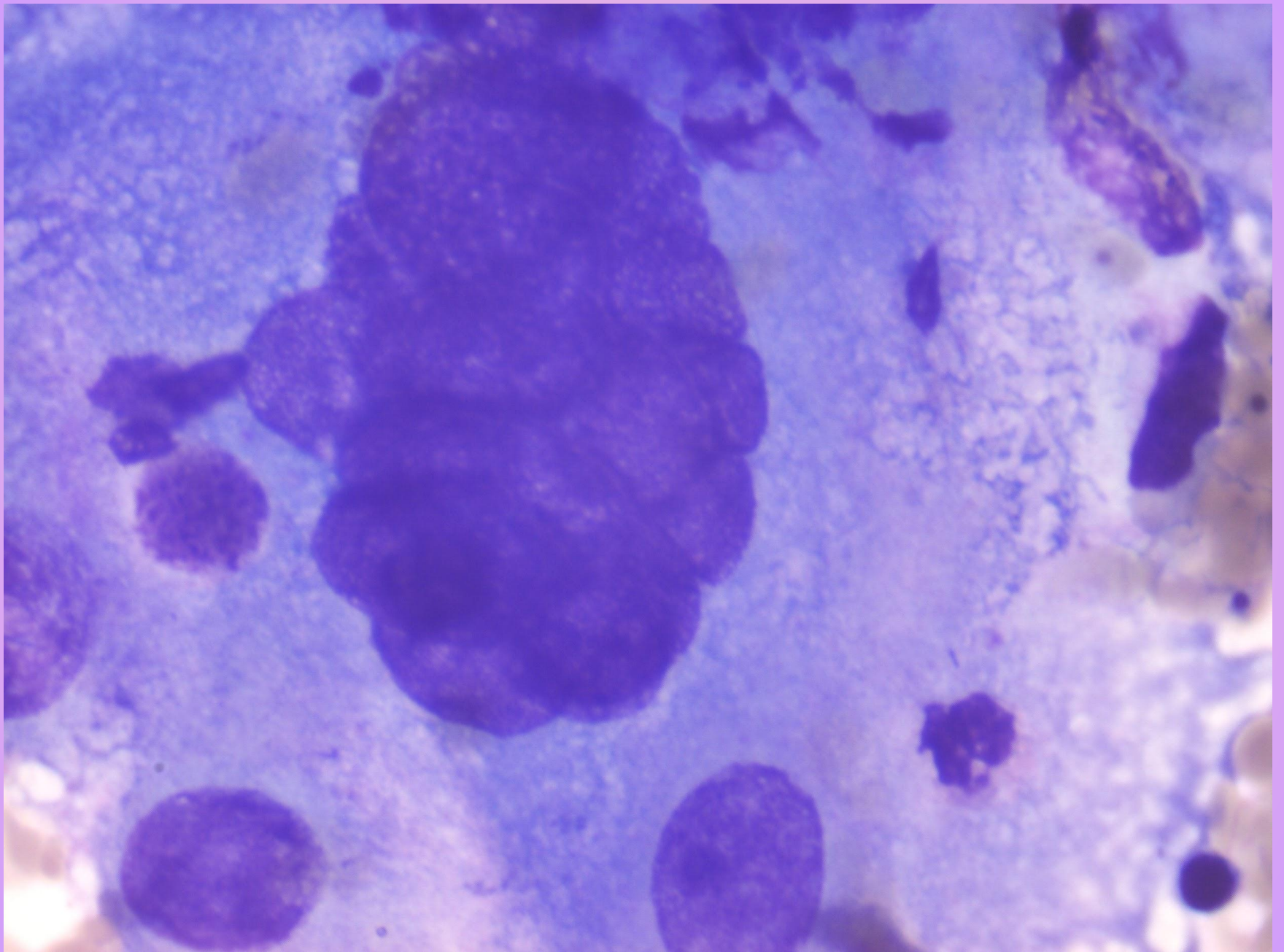
**Φοτο 4. x 400**





**Φοτο 5. x 400**





**Φοτο 6. x 1000**