ый этап XXVIII олимпиады по
и им. М.И. Перельмана
ВолгГМУ- 2019г.

Расписание олимпиады

Первый день

- Вязание хирургических узлов
- Интубация трахеи
- Лучевой конкурс
- Десмургия
- Знание хирургических инструментов

- Эндовидеохирургия
- Цереброваскулярная хирургия
- Трепанация черепа
- Офтальмохирургия

Второй день

- Абдоминальная хирургия
- Сердечно-сосудистая хирургия
- Периферическая нейрохирургия
- Травматология
- Урология

Вязание хирургических узлов
II место

Интубация трахеи
III место

Лучевой конкурс
I место

Десмургия III место

Эндовидеохирургия

OUTPUT
DESIGNATION
BRIGH DEGREE DESIGNATION
POWER
XENON LAMP COLD-LIGHT SOURCE

SILS™ Port
COVIDIEN

Цереброваскулярная хирургия

Моделируемая клиническая ситуация: моделируется наложение интра-интракраниального микроанастомоза(ИИКМА) "in suti" между правым и левым А-3 сегментами передних мозговых артерий при треппинге гигантской фузиформной аневризмы А-2 сегмента передней мозговой артерии.

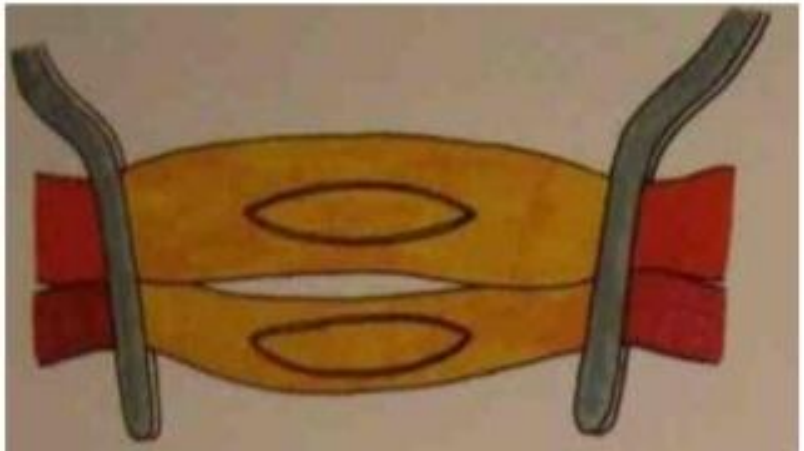

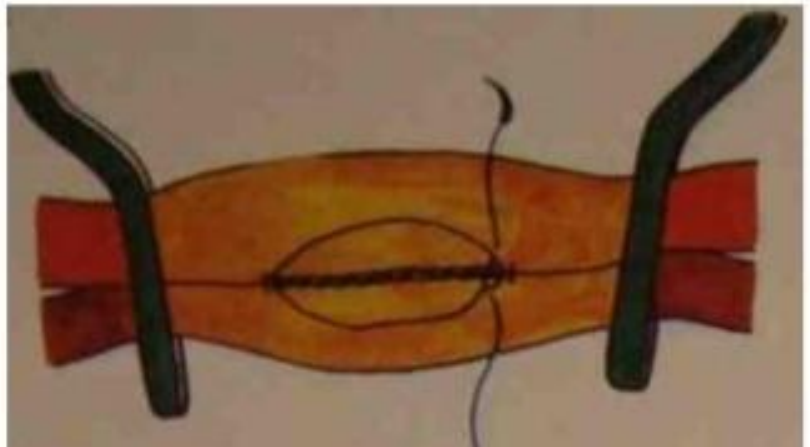

Трепанация черепа II место

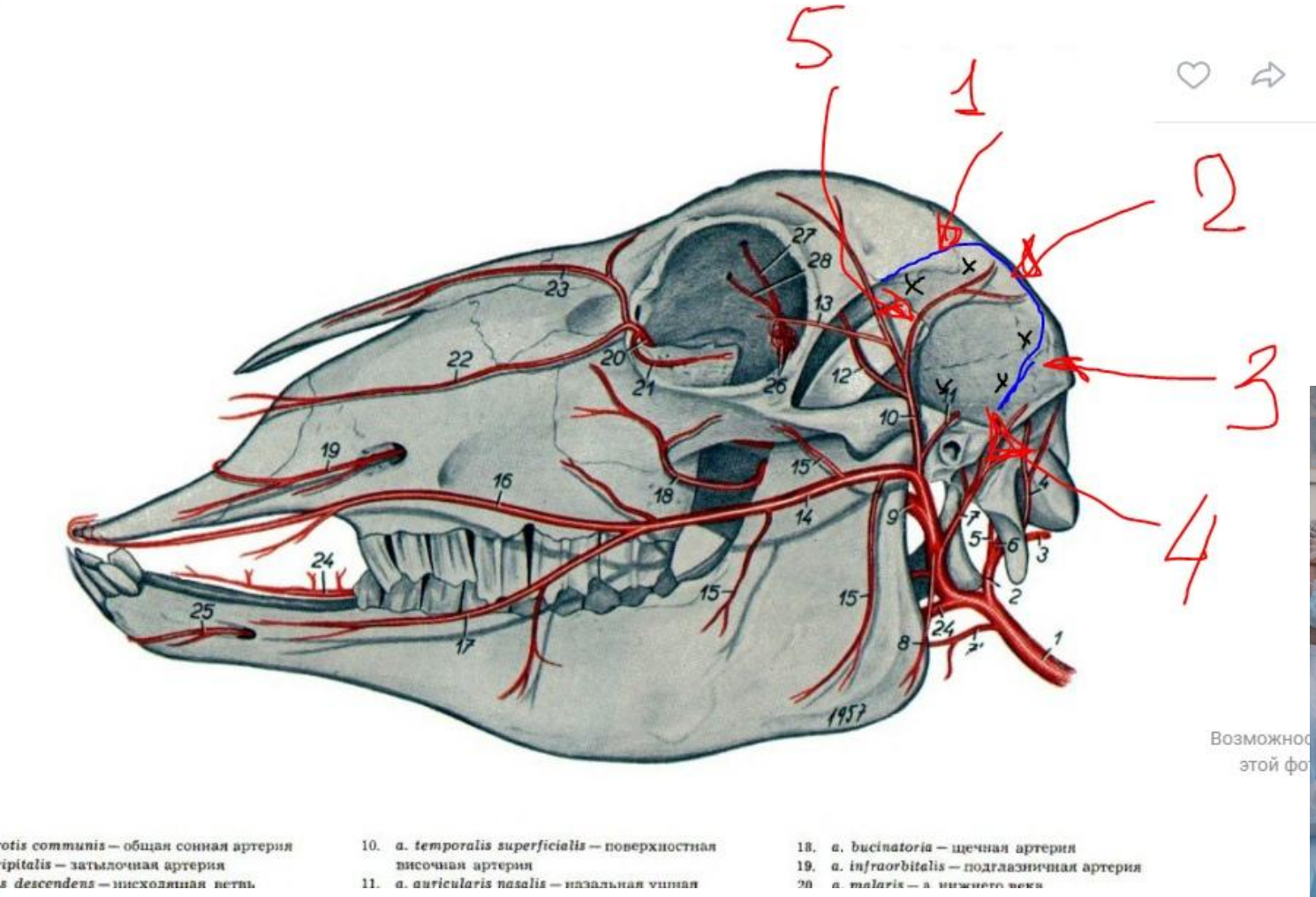

Мышцы, сосуды и нервы головы овцы. Более глубокий слой

Рис. 57

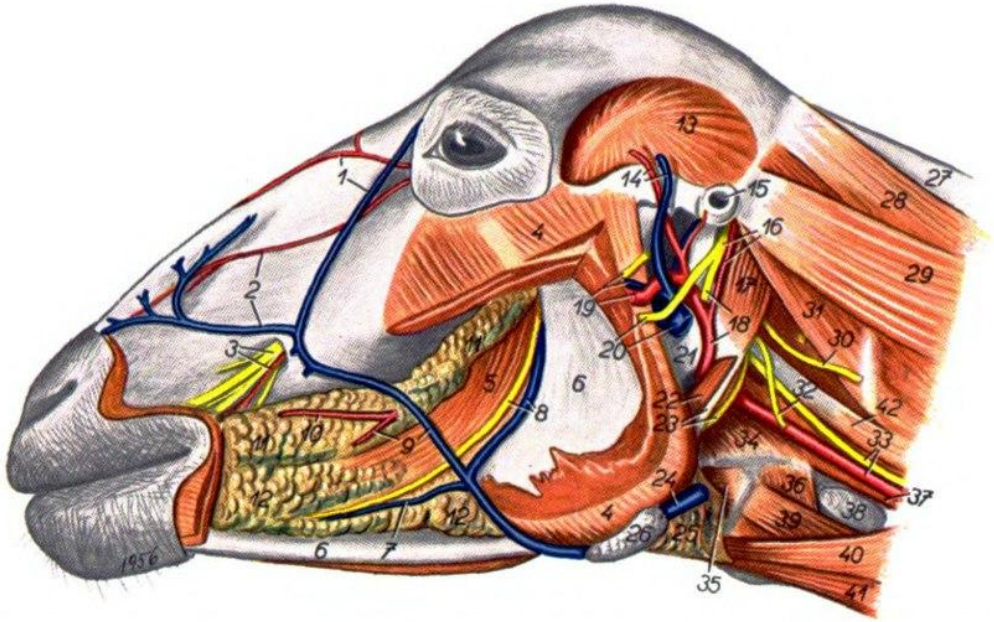

1. *a. dorsalis nasi, v. angularis oculi* — дорсальная а. носа, в. угла глаза
2. *a. lateralis nasi, v. dorsalis nasi* — латеральная а. носа, дорсальная в. носа
3. *a. et n. infraorbitalis* — подглазничная а. и в.
4. *m. masseter* — жевательный м.
5. *m. molaris* — щечный м. (глубокая часть)
6. *mandibula* — нижняя челюсть
7. *v. labialis mandibularis* — нижняя губная в.
8. *v. et n. bucinatorius* — щечная в. и нерв
9. *a. labialis mandibularis, v. facialis* — нижняя губная а., лицевая в.
10. *a. labialis maxillaris* — верхняя губная а.
11. *glandulae buccales dorsales* — дорсальные щечные железы
12. *glandulae buccales ventrales* — вентральные щечные железы
13. *m. temporalis* — височный м.
14. *a. et v. temporalis superficialis* — поверхностная височная а. и вена
15. *porus acusticus externus* — наружный слуховой проход
16. *n. facialis, a. auricularis magna* — лицевой н., большая ушная а.
17. *m. jugulohyoideus* — яремноподъязычный м.
18. *n. buccalis ventralis, a. carotis externa* — вентральный щечный н., наружная сонная а.
19. *a. et v. transversa faciei, n. temporalis superficialis* — поперечная а. и вена, поверхностный височный н.
20. *n. buccalis dorsalis, v. maxillaris interna* — дорсальный щечный н., внутренняя челюстная в.
21. *stylohyoid* — стилогиоид
22. *venter aboralis mi. biventeris mandibulae* — аборальное брюшко двубрюшного м.
23. *n. hypoglossus, m. stylohyoideus* — подъязычный н., подъязычный м.
24. *v. maxillaris externa* — наружная челюстная в.
25. *glandula submandibularis* — подчелюстная железа
26. *ln. submandibularis* — подчелюстной лимфоузел
27. *pars occipitalis ligamenti nuchae* — канатиковая часть выйной связки
28. *m. splenius* — пластыревидный м.
29. *m. longissimus capitis* — длиннейший м. головы
30. *ramus dorsalis ni. accessorii* — дорсальная ветвь добавочного н.
31. *m. obliquus capitis (cranialis B. N. A.)* — косой краниальный м. головы
32. *ramus ventralis ni. accessorii* — вентральная ветвь добавочного н.
33. *truncus vagosympathicus, a. carotis communis* — вагосимпатикус, общая сонная а.
34. *m. cricoarytaenoideus dorsalis* — кольцевидночерпаловидный дорсальный м.
35. *m. hyothyreoideus* — подъязычнощитовидный м.
36. *m. cricothyreoideus* — кольцевиднощитовидный м.
37. *oesophagus* — пищевод
38. *glandula thyreoidea* — щитовидная железа
39. *m. sternothyreoideus* — грудинощитовидный м.
40. *m. omohyoideus* — плечеподъязычный м.
41. *m. sternohyoideus* — грудиноподъязычный м.
42. *m. longus capitis* — длинный м. головы

57

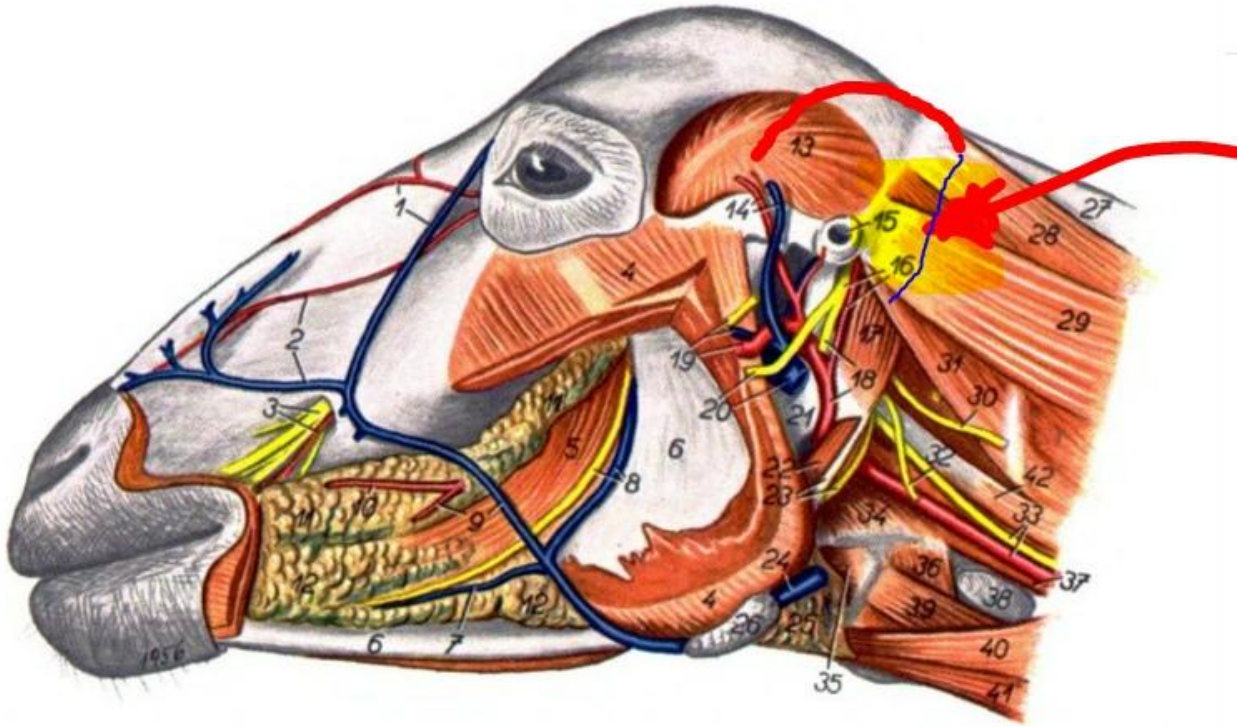

s nasi, v. angularis oculi — дорсальса, в. угла глаза
is nasi, v. dorsalis nasi — латеральса, дорсальная в. носа
fraorbitalis — подглазничная а. и в.
ter — жевательный м.
is — щечный м. (глубокая часть)
a — нижняя челюсть

17. *m. jugulohyoideus* — яремноподъязычный м.
18. *n. buccalis ventralis, a. carotis externa* — вентральный щечный н., наружная сонная а.
19. *a. et v. transversa faciei, n. temporalis superficialis* — поперечная а. и вена, поверхностный височный н.
20. *n. buccalis dorsalis, v. maxillaris interna* — дорсальный щечный н., внутренняя челюст-

29. *m. longissimus capitis* — длиннейший м. головы
30. *ramus dorsalis ni. accessorii* — дорсальная ветвь добавочного н.
31. *m. obliquus capitis (cranialis B. N. A.)* — косой краниальный м. головы
32. *ramus ventralis ni. accessorii* — вентральная ветвь добавочного н.

Офтальмохирургия III место

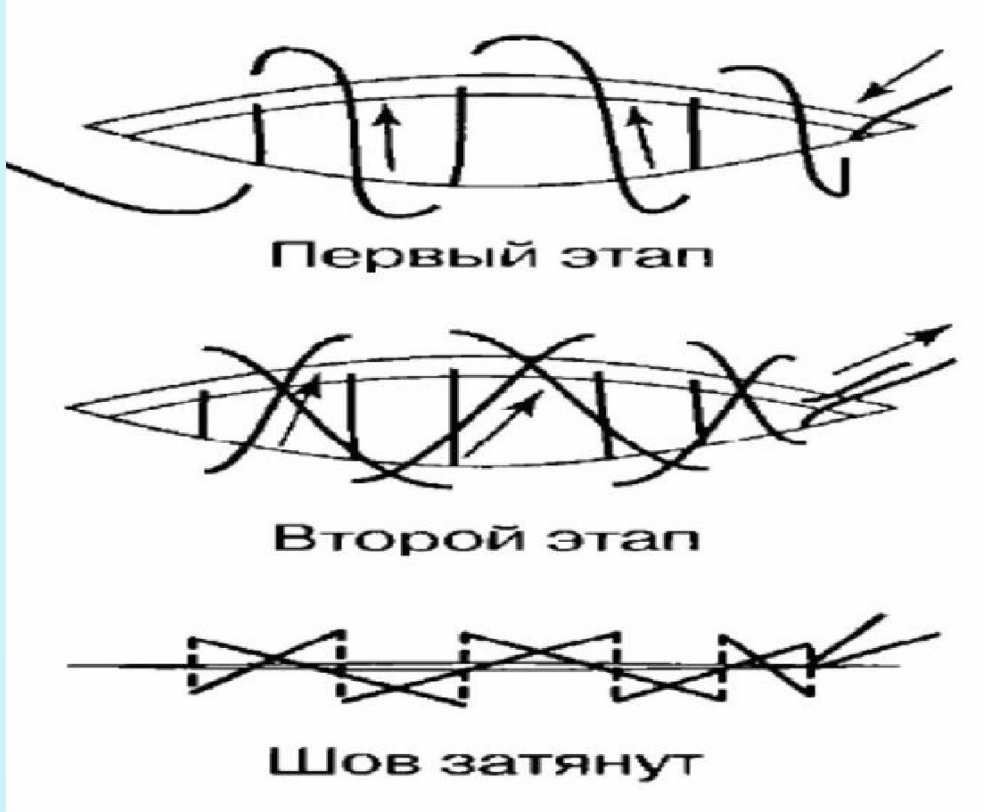

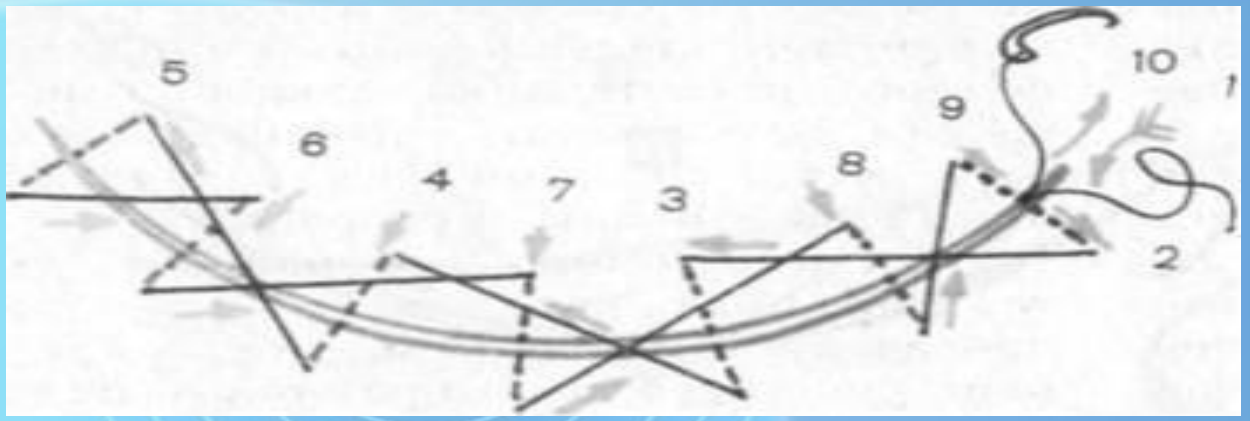

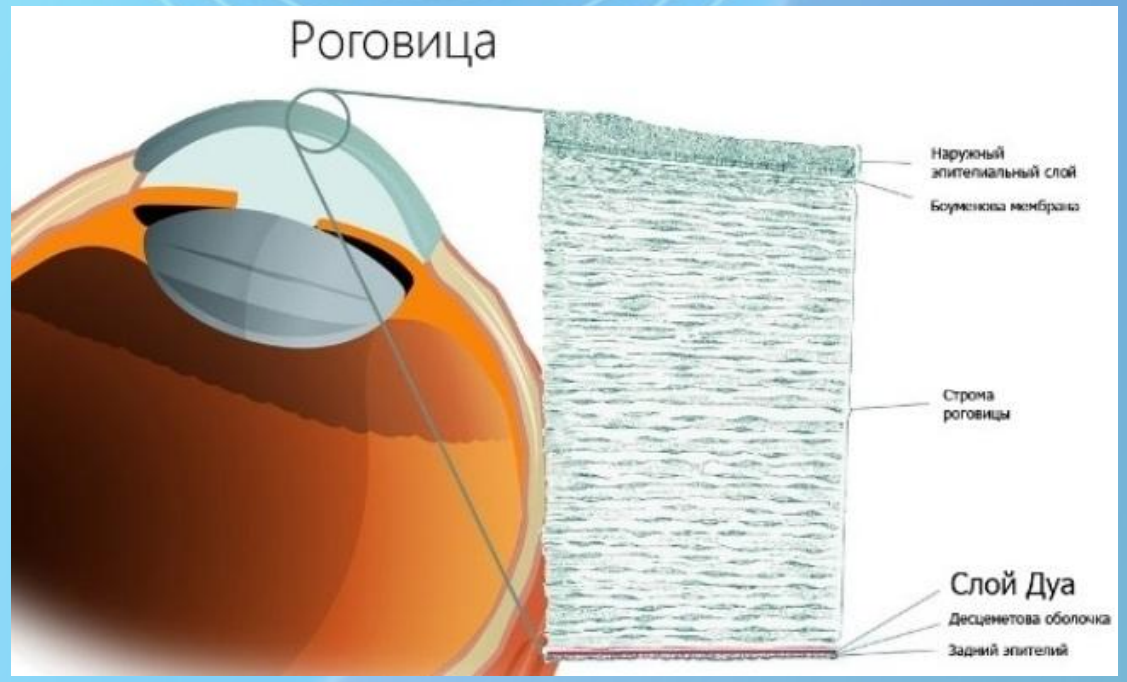

Офтальмохирургия III место

Абдоминальная хирургия

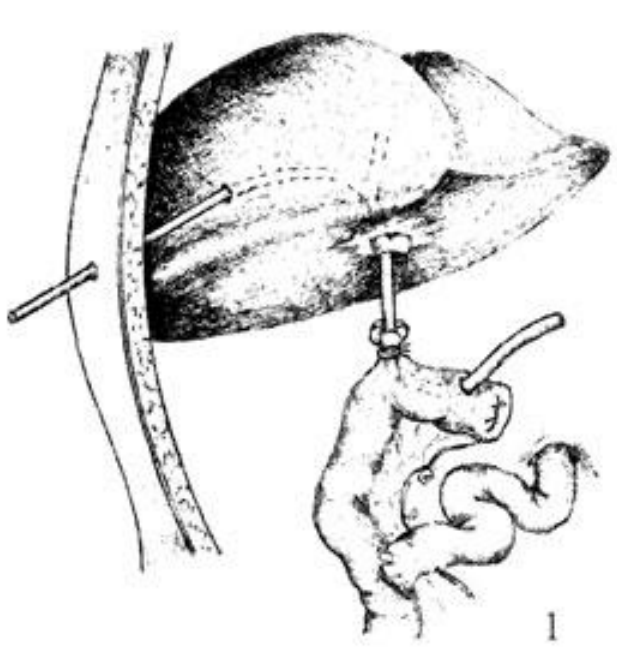

1

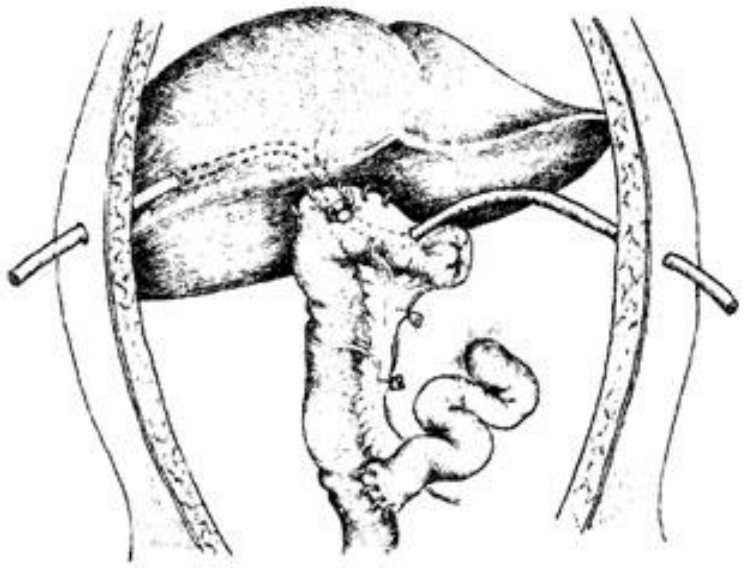

2

1

2

3

УЧАСТНИК

01383354

Сердечно-сосудистая хирургия

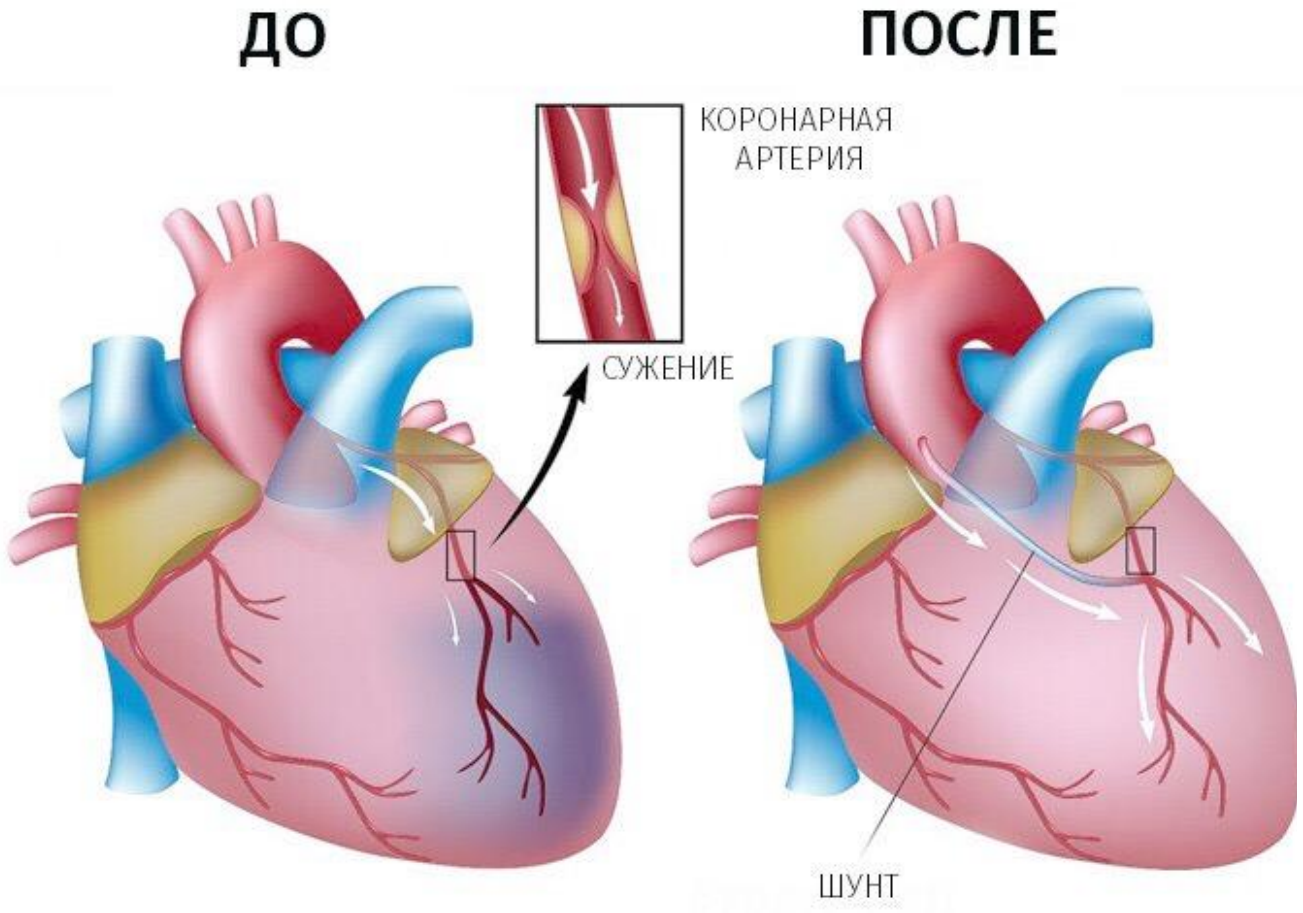



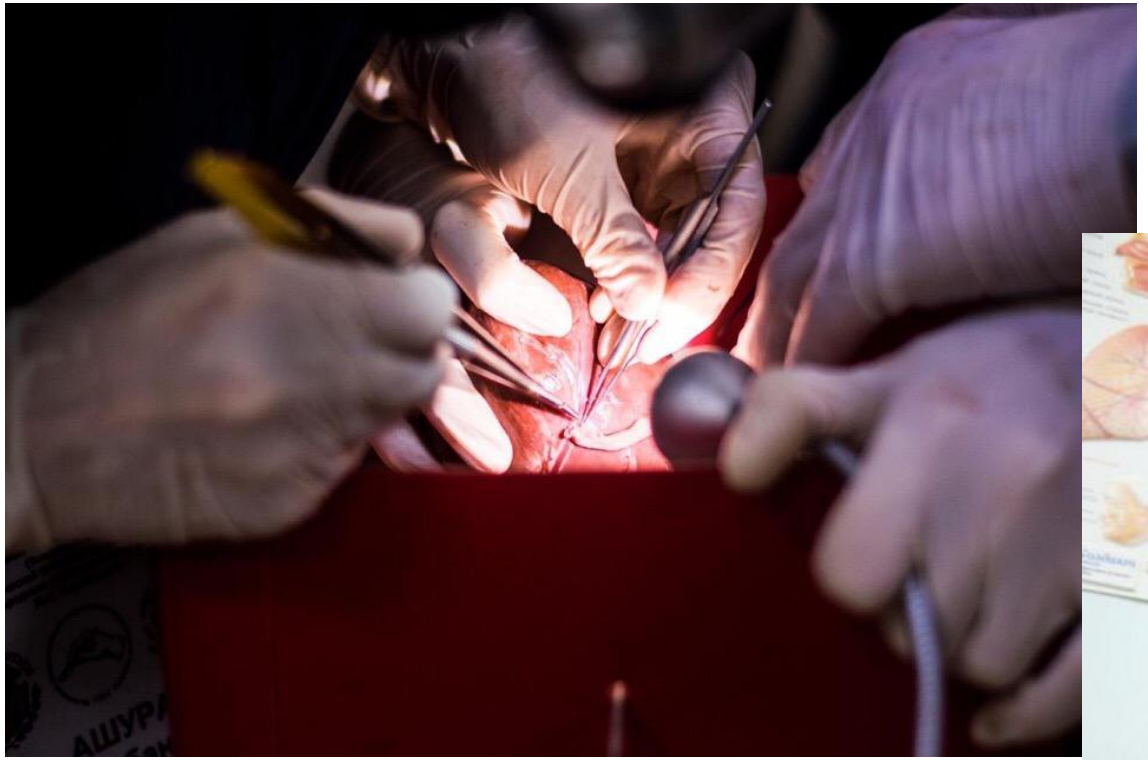

Navigator

Периферическая нейрохирургия

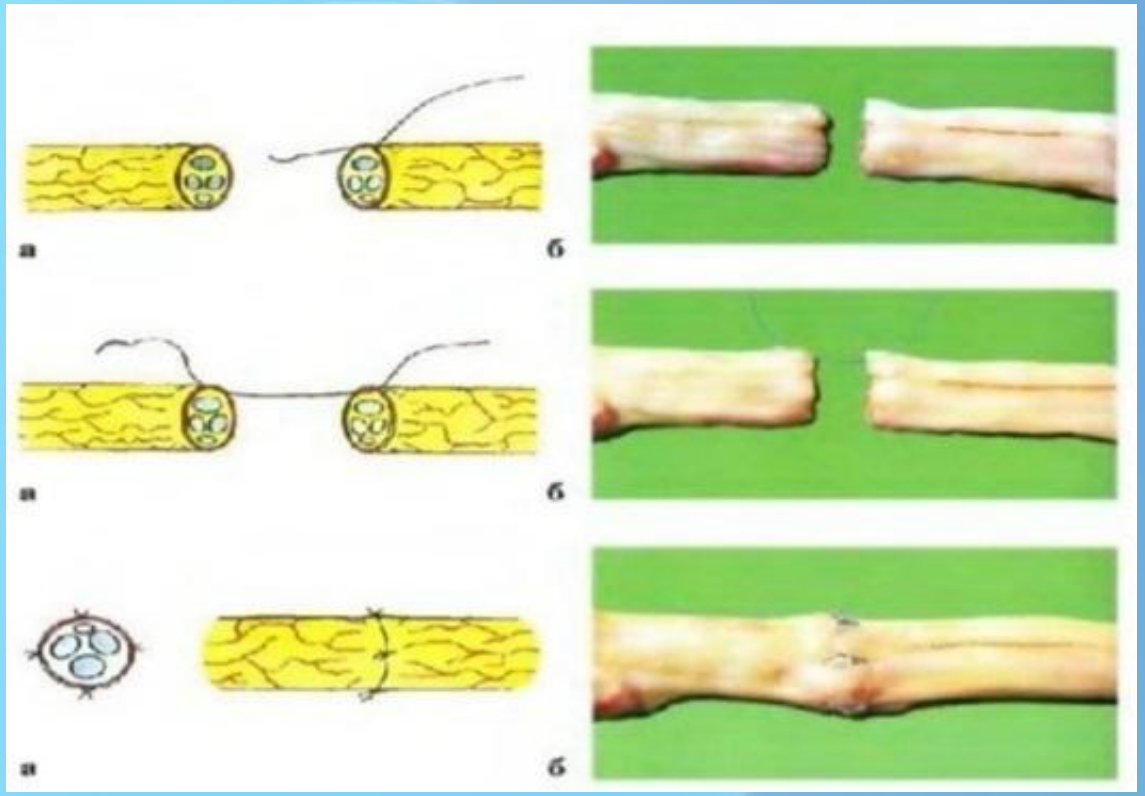

Травматология

Травматология

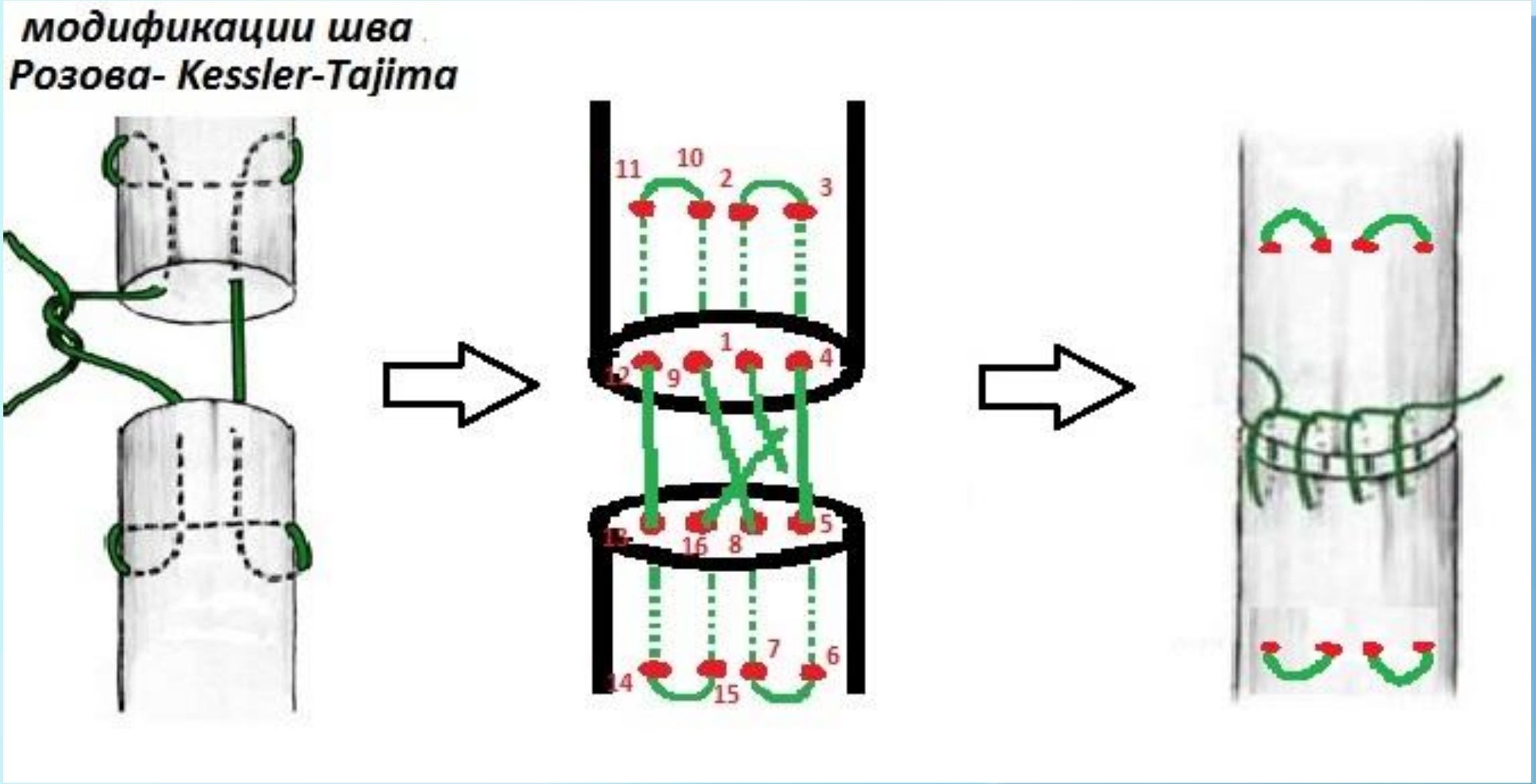

Урология I место

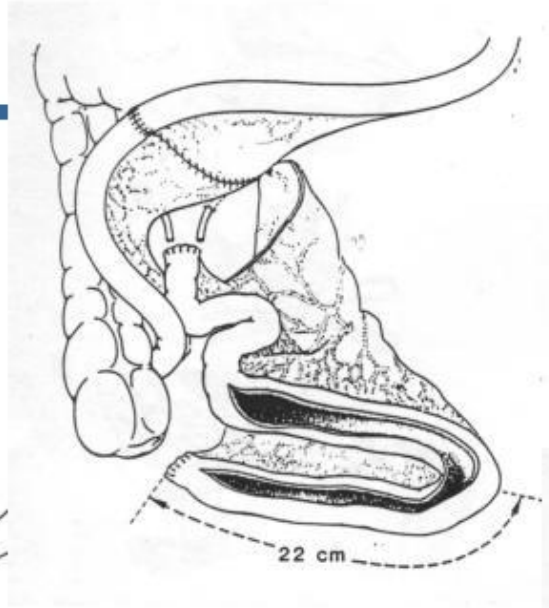

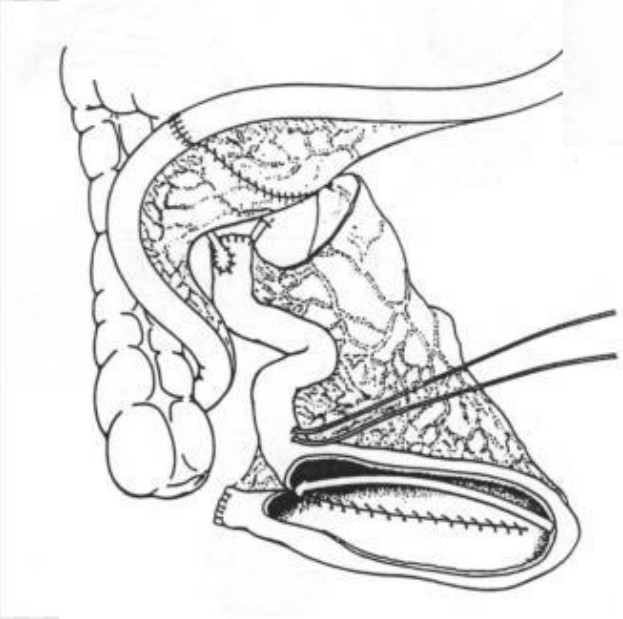

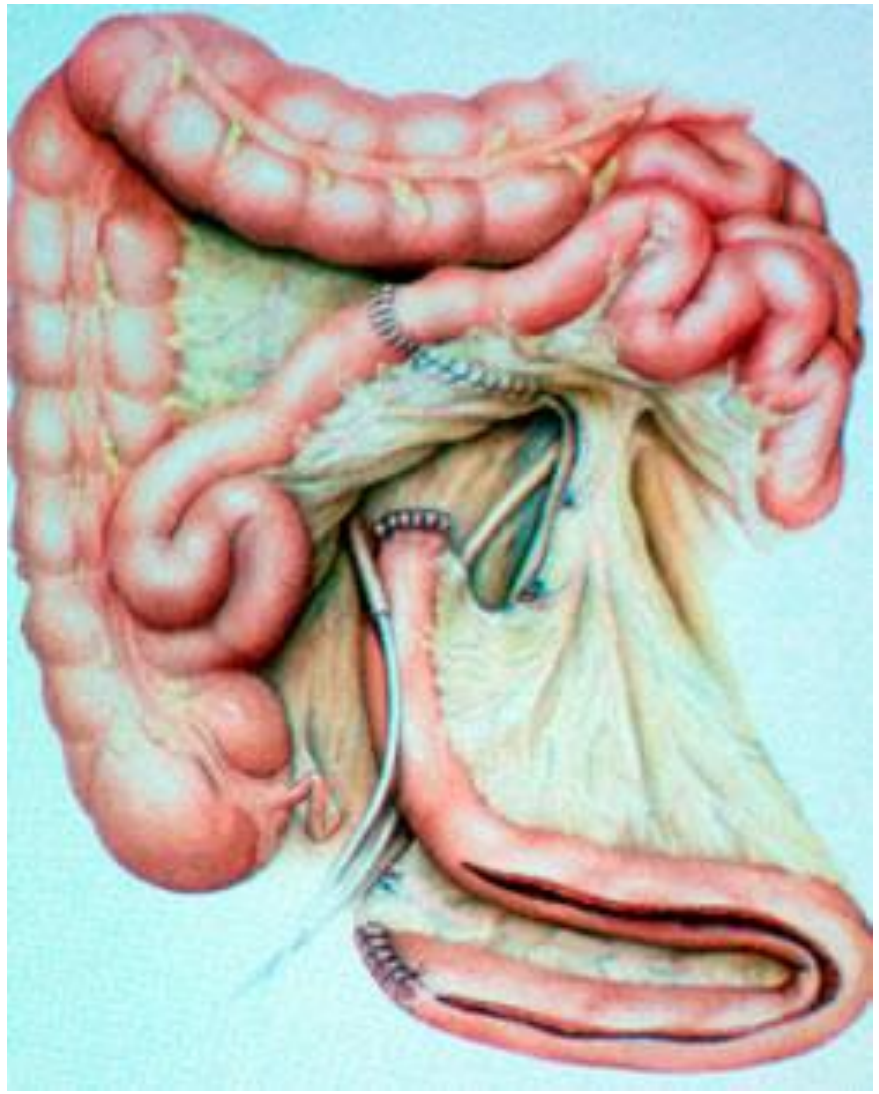

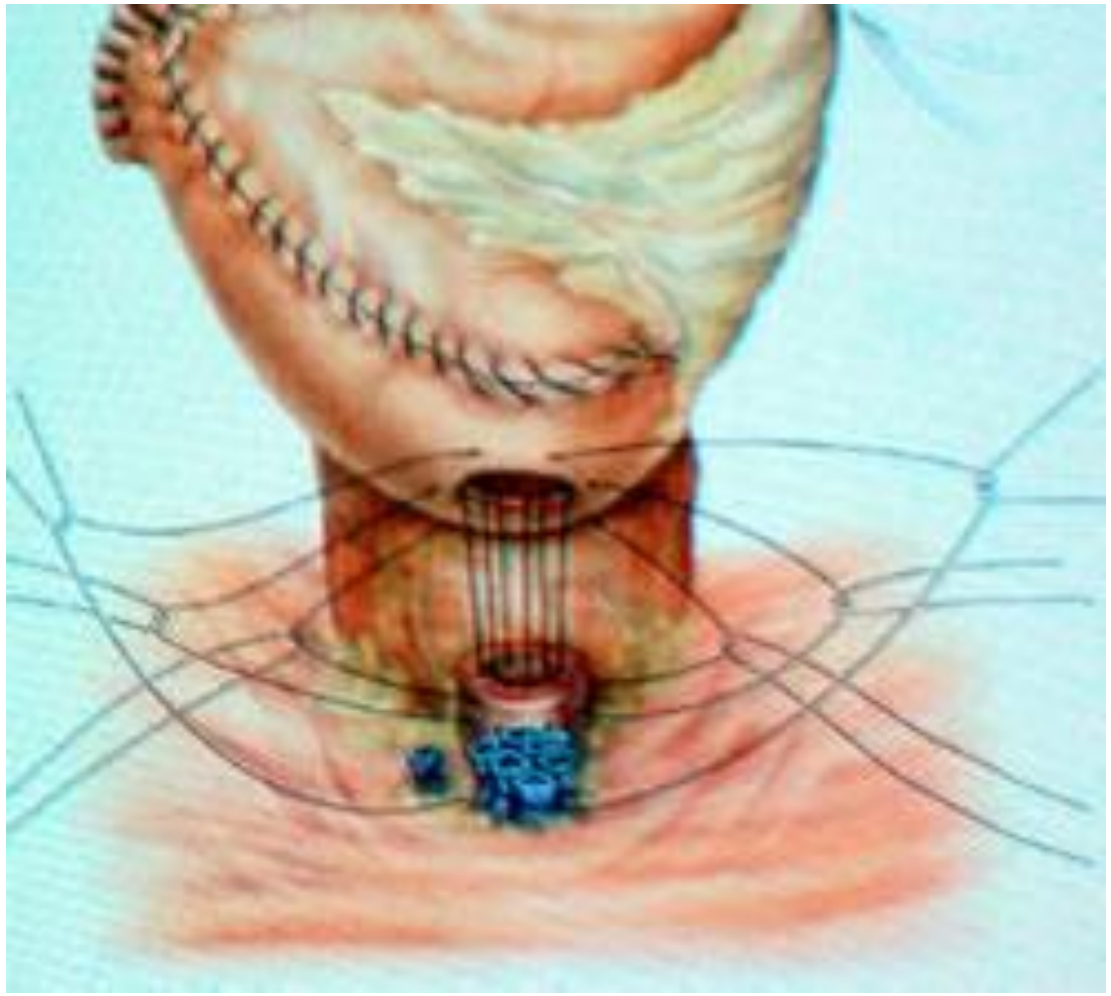

ГРАМОТА
ГРАМОТА
ГРАМОТА
ГРАМОТА
ГРАМОТА
УЧАСТНИК
УЧАСТНИК